ISSN 0286－455X

KOBE CITY HOSPITAL BULLETIN

Vol. 55, 2016

Kobe City Hospital Organization

神戸市立病院紀要

平成28年　第55巻

神戸市立医療センター中央市民病院
神戸市立医療センター西市民病院
西神戸医療センター
先端医療センター

地方独立行政法人　神戸市民病院機構

KOBE CITY HOSPITAL BULLETIN

An Annual Review of
Medical Science and Practice

Kobe City Hospital Organization

EDITORIAL BOARD

Yasushi Naito, M.D., Chairman

Mutsushi Kawakita, M.D.
Takayuki Ishikawa, M.D.
Yutaka Furukawa, M.D.
Akira Harada, M.D.
Hiromi Tomioka, M.D.
Kousaku Matsubara, M.D.
Mitsugu Omasa, M.D.
Hisako Hashimoto, M.D.

巻頭の辞

神戸市立病院紀要第55巻の発行の運びとなりました。この一年間の市民病院の多くの業績をまとめられたことに対して、感謝と敬意を表します。

この機会に、過去の市民病院紀要を見てみました。私も過去に症例報告を３編執筆していました。懐かしく思い出されます。ただ最近は、症例報告の論文が少なくなっているようです。今になって思いますが、若い時に論文を書く習慣をつけることが大切であります。特に症例報告を学会で発表する際には、もうその論文原稿が出来上がっているようにしておきなさいと指導医より言われたことが思い出されます。症例報告を発表・論文作成する際には、多くの文献を検索し、病態を論理的に考察し、まとめていく作業が必要です。苦労をすればするほど論文が完成した時の喜びは大きいものとなるはずです。自分の業績となり、さらに臨床医としての医学的知識を深めることになると考えます。

平成30年度より新専門医制度が始まります。若い先生方には、専門医取得のため臨床経験と学会発表・論文作成などの業績が求められてきます。そののちの専門医としての資格の継続も厳しくなっていくことが予測されます。そのためにも学会発表や論文投稿の習慣をつけることが重要と考えます。年数が経つにつれ、臨床医の中で、よく学会活動や論文作成をしている医師と全くしない医師に分かれてくるように思います。日常の診療に追われ大変ですが、前者になれるように日々熱意と努力が必要です。それにより特定の疾患に対して、病態や治療に関する知識が深められ、臨床の場で役に立つと確信しています。若い先生は、論文を書く習慣を一日も早く身につけることが重要であると思います。その誌上発表の場として、神戸市立病院紀要をお勧めします。

今回本誌の総説は、中央市民病院院長の坂田隆造先生の「日本心臓外科診療の現状と課題」です。その中で、成績不良施設は年間手術症例数が少ない施設に多く見られたと、今の日本の心臓外科の課題を提起されています。症例報告３編と医療研究報告２編が合わせて掲載されています。今後多くの論文が本誌に投稿されることを祈念して、巻頭の辞とさせていただきます。

神戸市立医療センター西市民病院
院長　山　本　満　雄

目　　次

Ⅰ．総　　説

Ⅰ．１　日本心臓外科診療の現状と課題
…… 神戸市立医療センター中央市民病院　院長　坂　田　隆　造…… 1

Ⅱ．症例報告

Ⅱ．１　難治性血栓性血小板減少性紫斑病に対するRituximabの使用経験
…. 神戸市立医療センター中央市民病院　血液内科　　藪　下　知　宏　　他…… 9

Ⅱ．２　嚢胞内腫瘤を呈した乳腺葉状腫瘍の１例
…… 西神戸医療センター　乳腺外科　　奥　野　敏　隆　　他…… 15

Ⅱ．３　Hungry bone syndrome after parathyroid carcinoma resection：a case report
…… 西神戸医療センター　耳鼻いんこう科　　雲　井　一　夫　　他…… 21

Ⅲ．医療研究報告

Ⅲ．１　セカンドオピニオンに関する大学生の意識
…… 神戸市立医療センター中央市民病院　地域医療推進課　　都　成　祥　子　他…… 27

Ⅲ．２　産科救急搬送の検査部輸血対応について
…… 西神戸医療センター　臨床検査技術部　　毛　利　衣　子　他…… 35

Ⅳ．ＣＰＣ報告

Ⅳ．１　ＣＰＣ報告（2015年４月～2016年３月）（中央市民病院）…… 41

Ⅳ．２　ＣＰＣ報告（2015年４月～2016年３月）（西市民病院）…… 63

Ⅳ．３　ＣＰＣ報告（2015年４月～2016年３月）（西神戸医療センター）…… 67

Ⅴ．医学新興事業等研究費補助による業績報告

⑴　笠原ガン治療研究事業事業

Ⅴ．１　進行期非小細胞肺癌における癌化学療法誘発性の悪心・嘔吐に伴う食事量低下と予後に関する検討
…… 中央市民病院　呼吸器内科　　加　藤　了　資…… 85

Ⅴ．２　同種造血幹細胞移植後B細胞免疫再構築に関する前向き観察研究
…… 中央市民病院　血液内科　　下　村　良　充…… 85

Ⅴ．３　中間PET-CTと可溶性インターロイキン2受容体によるびまん性大細胞型Ｂ細胞性リンパ腫患者の予後予測の検討
…… 中央市民病院　血液内科　　越　智　陽太郎…… 86

Ⅴ．４　全身性炎症性マーカーによるDLBCLの予後予測
…… 中央市民病院　血液内科　　越　智　陽太郎…… 87

Ⅴ．５　傍大動脈リンパ節廓清術後に発症した腎仮性動脈瘤の一例
A case of renal arterial pseudoaneurysm after paraaortic lymphadenectomy
…… 中央市民病院　産婦人科　　林　　信　孝…… 88

Ⅴ．６　下顎歯肉癌の生存率に影響を及ぼす因子について
…… 中央市民病院　頭頸部外科　　篠　原　尚　吾…… 88

Ⅴ．７　サイログロブリン陽性/I-131全身シンチ陰性甲状腺癌症例の特徴と予後
…… 中央市民病院　頭頸部外科　　篠　原　尚　吾…… 89

Ⅴ．８　中咽頭がんにおける治療前FDG-PET検査の有用性
…… 中央市民病院　頭頸部外科　　菊　地　正　弘…… 90

Ⅴ．9　頭頸部癌根治治療後のsurveillance PETは有用か？
…… 中央市民病院　頭頸部外科　　菊　地　正　弘…… 91
Ⅴ．10　Axillary lymph node metastases in differentiated thyroid carcinoma
（甲状腺分化癌の腋窩リンパ節転移）
…… 中央市民病院　頭頸部外科　　末　廣　　篤…… 91
Ⅴ．11　頭頸部扁平上皮癌患者に対するS-1とネダプラチンを用いた1コースのNACの有効性
…… 中央市民病院　頭頸部外科　　原　田　博　之…… 93
Ⅴ．12　Initial response of hepatic cancer treated with dynamic tumor-tracking stereotactic body radiotherapy.
…… 中央市民病院　放射線治療科　　小久保　雅　樹　　他…… 94
Ⅴ．13　肺癌放射線治療計画におけるCTVコンセンサスガイドラインの作成
…… 中央市民病院　放射線治療科　　今葷倍　敏　行…… 96
Ⅴ．14　Radiation therapy for patients aged 80 and over with head and neck cancer
…… 中央市民病院　放射線治療科　　小　坂　恭　弘　　他…… 97
Ⅴ．15　HRM法を用いたFLT3-ITD，NPM1遺伝子変異の検出系の確立
…… 中央市民病院　臨床検査技術部　　丸　岡　隼　人…… 98
Ⅴ．16　造影超音波検査を用いた消化器悪性腫瘍における血流動態の検討
－病理組織学的背景との関連について－
…… 中央市民病院　臨床検査技術部　　岩　崎　信　広…… 98
Ⅴ．17　胆嚢悪性リンパ腫の一例
…… 中央市民病院　臨床検査技術部　　中　村　真実子…… 102
Ⅴ．18　髄液細胞診に腸管症型T細胞リンパ腫（EATL）を認めた２症例
…… 中央市民病院　臨床検査技術部　　森　田　明　子…… 103
⑵　医学振興事業
Ⅴ．19　中枢性悪性リンパ腫におけるJAK-STAT阻害薬による新たな治療法の開発
…… 西神戸医療センター　脳神経外科　　西　原　賢　在…… 104
Ⅴ．20　メタボローム解析を用いたグリオーマにおける新規バイオマーカーの探索
…… 西神戸医療センター　脳神経外科　　西　原　賢　在　　他…… 104
Ⅴ．21　IDH変異とマイクロRNA異常－IDH変異によるグリオーマ発生メカニズムの解析
…… 西神戸医療センター　脳神経外科　　西　原　賢　在　　他…… 105

Ⅵ．病院別診療科別論文発表及び学会報告数 …… 107

Ⅶ．論文発表
Ⅶ．1　中央市民病院 …… 109
Ⅶ．2　西市民病院 …… 131
Ⅶ．3　西神戸医療センター …… 135
Ⅶ．4　先端医療センター …… 140

Ⅷ．学会報告
Ⅷ．1　中央市民病院 …… 145
Ⅷ．2　西市民病院 …… 227
Ⅷ．3　西神戸医療センター …… 238
Ⅷ．4　先端医療センター …… 256

Ⅰ．総　　説

Ⅰ．総　説

Ⅰ．1　日本心臓外科診療の現状と課題

坂田　隆造
神戸市立医療センター中央市民病院　院長

要　旨

日本での心臓胸部大血管外科の黎明は欧米に遅れること数十年の1950年代であったが、その後の進歩は目覚ましく近年では欧米の手術成績を凌駕するまでに発展してきた。日本胸部外科学会が1986年以来毎年行っている学術調査は全国胸部外科手術（心臓胸部大血管、呼吸器、食道）の95%以上を補足している網羅的学術調査でその信頼度は高い。この調査をもとに心臓胸部大血管手術の経年的推移をみると、症例数の増加と手術成績の向上は顕著である。一方施設の手術数と死亡率の関係を経験ベイズ法とロジスティック回帰モデルで検証すると、弱い、しかし有意な負の相関がみられた。成績不良施設は標準化された予定CABG、肺がん手術など単純手術では検出されないが、一般的な診療科をイメージした（全成人開心術）を対象とすると全施設の5.4%が成績不良施設と判定されそれらは症例数の少ない施設に多くみられた。

キーワード：心臓胸部大動脈手術、日本胸部外科学会学術調査、手術数－成績相関、経験ベイズ法、成績不良施設

（神戸市立病院紀要　55：1－8，2016）

Current status and future challenges of cardiovascular surgery in Japan

Ryuzo Sakata
Director, Kobe City Medical Center General Hospital, Kobe, Japan

Abstract

Although cardiovascular surgery in Japan only started in the early 1950s—several decades later compared with western countries—it has since achieved remarkable developments. Currently, cardiovascular surgery results in Japan may be equal or even superior to those of western countries. The Japanese Association for Thoracic Surgery has conducted annual surveys since 1986, including more than 95% of all thoracic surgeries (i.e., cardiovascular, general thoracic, and esophageal surgeries) performed in Japan, and confirmed an annual increase in operative cases and improvements in results. However, the analysis of the data by the empirical Bayes method and logistic regression model did reveal a small number of hospitals with inferior outcomes; these institutions tended to have low surgery volumes.

Key words: cardiothoracic aorta surgery, JATS annual survey, hospital volume-outcome relationship, empirical Bayes estimation, inferior outcome, hospital

(Kobe City Hosp Bull　55：1－8，2016)

はじめに

日本における心臓外科手術は1951年、榊原（享）らの動脈管結紮術をもって嚆矢とする。もっとも、同じく榊原（享）らが外傷後心タンポナーデの心臓ガーゼ圧迫止血術を既に1936年に施行している[1)]。タブーとされていた心臓直達手術に果敢に挑んだ衝撃の大きさとわが国の（心臓）外科医に与えた勇気とを思えば、この経験は歴史の第一ページに記載されてしかるべき快挙であることは間違いない。いずれにせよ、第二次世界大戦前の国際的孤立と経済的混乱の中で、我が国の心臓外科は欧米に後れを取ること数十年の遅い旅立ちであった。以来60有余年、先人たちの血の滲む格闘の歴史を積み重ね、日本の心臓外科手術成績は欧米のそれを凌駕するまでになっている。その現状を過去との比較において俯瞰し、将来の課題を探ってみる。

Ⅰ．方　法

日本胸部外科学会は1948年に創立され、1986年以来本邦における胸部外科手術の実態を年度学術調査（Annual Report）として集計し公表している。胸部外科手術を行っている全国の施設に毎年アンケート用紙を送り、その回収率は95%を超える網羅的調査でありきわめて信頼度の高い学術資料である。学術調査は、心臓胸部大血管外科手術、呼吸器外科手術、食道外科手術、の三部構成になっている。当初は手術別症例数のみのアンケートであったが1996年からは各施設の手術別死亡率の報告も義務付けられ、ここに本邦における胸部外科手術症例数とその成績の全貌が把握されるようになった。本論文では学術調査の心臓胸部大血管手術報告をもとに、手術死亡率が初めて報告されるようになった1996年と2012年の学術調査結果[2, 3)]を比較することによって、この間の我が国の心臓胸部大血管外科の進歩を検証する。更に本学術調査の2005年～2009年結果を集積分析した論文「Hospital volume and outcomes of cardiothoracic surgery in Japan: 2005－2009 national survey[4)]」をもとに今後の課題を考察する。

Ⅱ．結　果

日本胸部外科学会の学術調査で見ると、調査開始の1986年以来、日本の心臓胸部大動脈瘤手術症例数は経年的に増加しているが（図１）、先天性心疾患だけはほぼ一貫して9000例前後で推移している。手術適応の拡大と出生率の低下が相殺しあった結果である。弁膜症・大動脈手術は漸増、虚血性心疾患は漸増後漸減となっている。調査が始まって10年後の1996年から手術死亡率も併記されるようになったことは前述した。それまでは症例数だけのアンケート調査であったが、学会として本邦の手術別、疾患別の死亡率を把握しておく必要がある、との理事会の認識で死亡率併記の提案が総会に提出された。しかし会員の強い反発があり、アンケート用紙を複写にして個別病院と死亡率が連結できないようにするという妥協案で死亡率報告案が承認された経緯がある。すなわち、学会として施設ごとの手術成績には踏み込まないが本邦の心臓胸部大血管手術の全体像を把握する、との立場を明確にしたわけである。

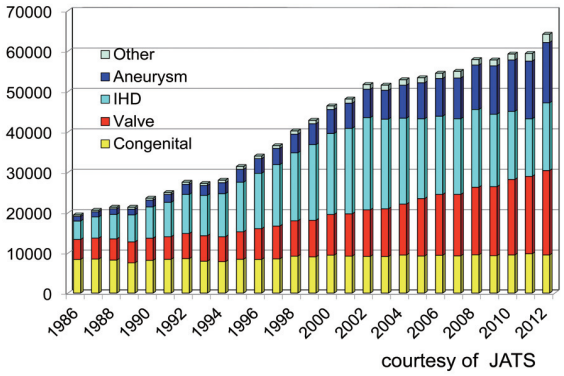

図１　Cardiovascular and Thoracic Aortic Surgery in Japan
IHD : ischemic heart disease

１）虚血性心疾患

虚血性心疾患手術数の推移を図２に示す。手術のほとんどは冠状動脈バイパス術（CABG）であり、その他としては心筋梗塞合併症、例えば心臓破裂・心室中隔穿孔・虚血性僧房弁閉鎖不全・左室瘤等の手術である。経年的に激増していた手術数が2002年をピークに以後漸減に転じている（図２）。ちょうどこの時期に冠動脈ステントが日本でも広く使用され始め、それに伴って経皮的冠動脈形成術（PCI）の適応が拡大して

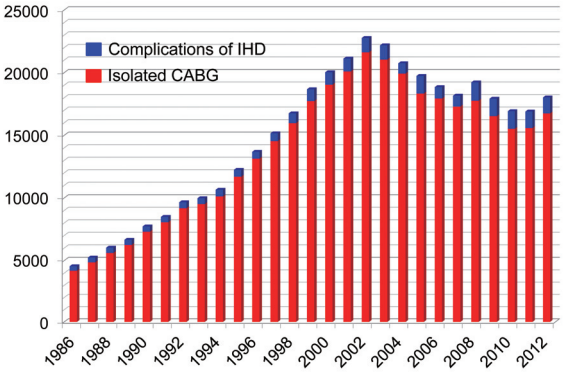

図２　Operation for IHD

いった時期に相当する。しかし最近はPCI自体も減少してきており、これはステント改良による再狭窄の減少が影響しているとの指摘がある。人工心肺を使用しないCABG（Off-Pump CABG（OPCAB））は2000年調査からカウントされ当初は年々その割合は増えていたがここ数年は60～65%で安定的に推移している。図３は初回単独、予定CABGについて、1996年と2012年調査を比較したものである。対象を初回の予定手術でしかもCABG単独手術に限定し、緊急CABGや他の心臓手術とCABGの合併手術を除いたのは症例ごとの手術危険度のバラツキを極力抑え手術死亡率の比較に少しでも正確を期するためである。症例数は11517例から13004例に増加し、手術死亡率は3.1%から1.1%まで改善している。この成績向上の要因すべてをOPCABに求めるのは難があるが、一大要因であったことは確かであろう。OPCABにはもう一つ重要な貢献があり、それは術中脳合併症の低減効果である。上行・弓部大動脈の高度動脈硬化病変、いわゆるBad Aorta症例や脳血管狭窄病変は人工心肺を用いるすべての手術に共通の脳合併症、ひいては手術死亡の危険因子である。このような症例にOPCAB・Aorta no touch Techniqueを用いることによって脳合併症を予防し、結果的にCABG全体の脳合併症頻度を低下させた功績は非常に大なるものがある。日本のあるコホート研究では、近年のCABGにおける脳合併症頻度は１％でPCIとほぼ同程度まで低下しており、CABG高侵襲性の象徴のように指摘され続けてきた課題は既に克服されている。

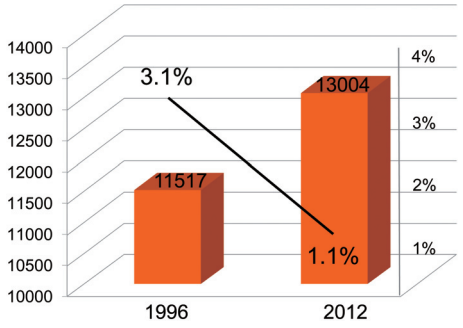

図３　Comparison of Operative Number and Mortality
（1996 vs 2012）
（Isolated CABG, Primary, elective）

２）弁膜症

弁膜症手術数は一貫して増加しており、全体の手術死亡率は4.1%（1996年）から3.2%（2012年）に低下している（図４）。僧帽弁単独手術数は2.2倍の増加であるのに対し、大動脈弁単独手術は3.3倍に著増しており、最近の高齢者大動脈弁狭窄症例の増加を反映したものと考えられる。それに伴って抗血栓療法が不要の大動脈弁位生体弁の使用頻度も11%から実に77%まで著増している。初回単独大動脈弁置換術の手術成績を死亡率でみると3.3%から2.1%まで低下している（図５）。大動脈弁位生体弁の耐久性は欧米の多くの論文で良好なことが示されている。しかし本邦では単一施設の少数例の報告で欧米と同様の耐久性が示されているもののエビデンスレベルとしては高くはない。一方、生体弁の耐久性は術中の取り扱い方の影響も受けるとの指摘もあり、人種差も含めて日本における生体弁の長期耐久性は本邦の手術症例で検証すべきとの認識で、多施設共同研究を組織した（図６）。全国９施設から術後10年以上経過した単独大動脈弁置換術全症例504例が登録され、生体弁構造劣化による再手術回避

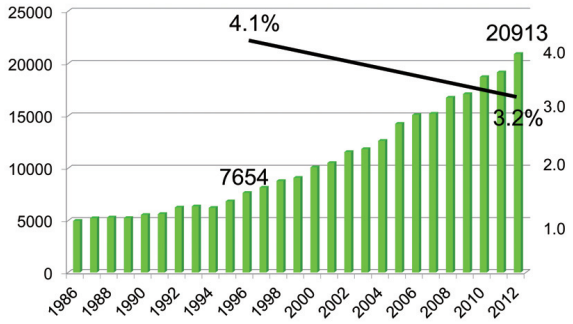

図４　Operation for Valvular Heart Disease and Its Operative Mortality

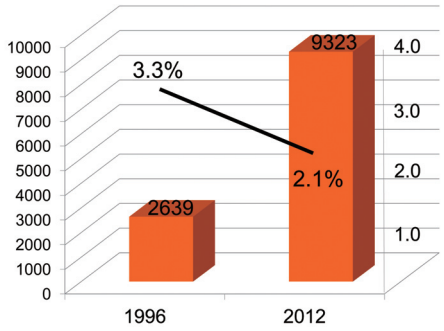

図５　Isolated AVR and Its Operative Mortality
AVR : aortic valve replacement

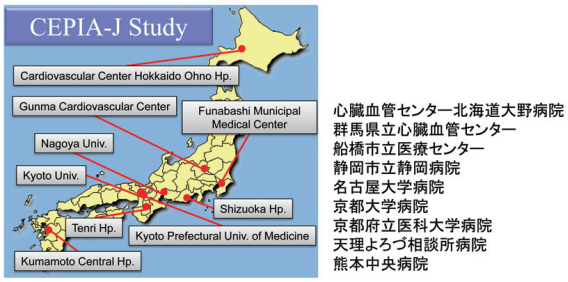

図６　生体弁の本邦における長期耐久性多施設共同研究の結果を示す[6)]

率を見てみると、予想に反して15年経過で87.5%であり欧米文献の最良成績[5]と比較して全く同等であった（図７）。更に65歳以上と未満とに分けてみると、65歳以上では15年で再手術回避率が94.4%であるのに対して65歳未満ではわずか47.2%にしかすぎず、すなわち52.8%の症例は再弁置換術を要しており、長寿国日本では生体弁の使用は65～70歳以上とするのが合理的と結論付けられた（図８）[6]。

図９に僧帽弁単独手術の比較を示す。ここではCABG併施及び再手術症例も含めている。CABG併施は1996年では８%、2012年では18%となっているが、実数で見ると210症例から768例、3.7倍に増えている。

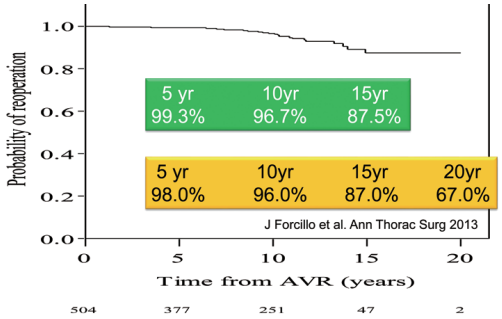

図７　Freedom from Reoperation due to SVD
SVD : structural valve deterioration

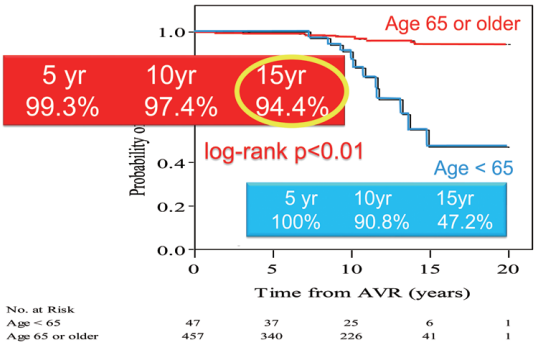

図８　Freedom from Reoperation due to SVD
Comparison of age < 65y.o. and ≧ 65y.o.

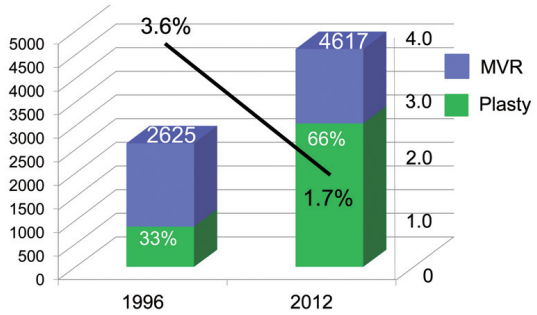

図９　Isolated MV Procedure and Its Operative Mortality
MV : mitral valve, MVR : mitral valve replacement,
Plasty : mitral valve plasty

虚血性心疾患の項で単独CABGは2002年以降漸減していると前記したが、このように弁膜症や胸部大動脈瘤手術でのCABG併施が急速に増加しているので実はCABG総数はあまり減少していない。僧帽弁手術では弁形成術が33%から66%へ２倍増え、手術死亡率は3.6%から1.5%へと減少している。

３）先天性心疾患

心臓胸部大動脈手術の中で手術成績が最も向上したのは小児開心術である。小児心臓手術の総数は1986年の学術調査開始以来9000例／年前後でほとんど変化していないが、新生児・乳児の手術件数が２倍弱まで増加している（図10）。従ってこれに反比例するように１歳以上の幼児手術が減少してきたことになり、より早い段階で手術介入ができるようになってきたことを示している。それを可能にしたのはもちろん手術成績の著しい向上である。図11に新生児・乳児の手術死亡率の比較を示す。代表的な先天性心疾患について個別の死亡率を比較してみると（表１）、ファロー四徴症は現状CABGと同等、大血管転位症では単弁手術と同等の死亡率、左心低形成症候群では90%が助かるまでになっており、驚嘆すべき進歩である。

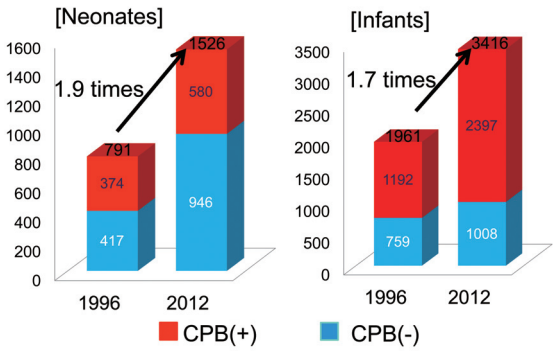

図10　Number of Cardiac Operation in Neonates and Infants
CPB : cardio-pulmonary bypass

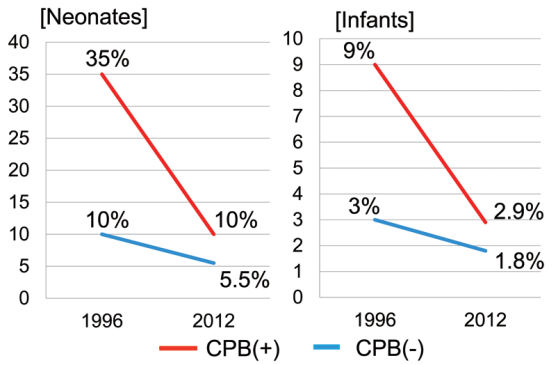

図11　Operative Mortality in Neonates and Infants

表１　Operative Mortality of Congenital Heart Disease
TOF : tetralogy of fallot, Truncus : truncus arteriosus,
TGA: transposition of great arteries,
HLHS : hypoplastic left heart syndrome

	1996	2012
TOF	4.6%	1.1%
Truncus	40.9%	7.0%
TGA (simple)	20.0%	2.6%
HLHS	61.0%	10.2%

４）胸部大動脈疾患

胸部大動脈瘤も症例数は急激に増加してきており、大動脈解離では急性A型解離でもB型解離でも手術死亡率は半減以下にまで低下している（図12）。真性瘤では代表例として弓部大動脈瘤をみてみると、症例数は3倍強にまで増加し手術死亡率は5%まで低下して、現在では恐らく連合弁膜症と同じ感覚でなされている手術であろうと思われる（図13）。

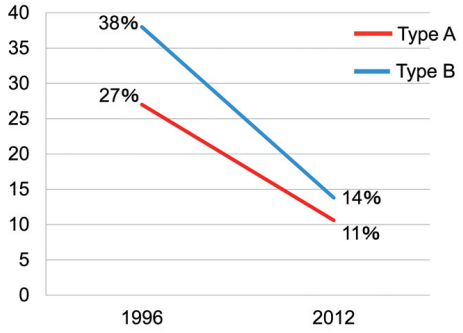

図12　Operative Mortality for AAD
AAD : acute aortic dissection

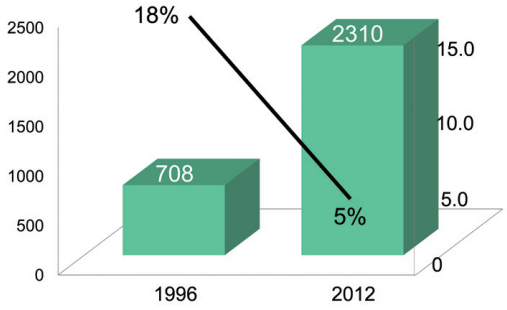

図13　Operation for Aortic Arch Aneurysm
comparison of operative number and mortality
（Chronic, Elective）

Ⅲ．課　題

日本の心臓胸部大動脈手術の成績は確かに目覚ましい進歩の軌跡を描いており、現状の各分野の手術成績は欧米のそれを凌駕しているといっても過言ではない。しかし、勿論だからといって課題が全くないわけではなく、その一つは施設間格差である。

日本胸部外科学会では2005年～2009年の５年間の学術調査をもとに、施設当たり症例数と手術成績の関係を解析している（表２）[4]。各施設の５年間の手術数の総和を５で割ってその施設の１年間の手術数とし、５年間の総和での手術死亡率をその施設の死亡率と定義している。これは、少数例の施設では年度ごとの症例数と死亡率のばらつきが大きく、データとしての信頼度が担保できないからである。表３に解析対象を示す。「Total Acquired Heart Disease」（全成人開心術）とは表に示すようにCABGと単弁手術と急性解離の総和であって、真の開心術総和数ではない。最も一般的な「心臓血管外科」施設をイメージした構成となっている。

試みに、（全成人開心術）で年間手術数と30日死亡率の分布を図14に示す。全体に年間手術数が少なくなるにつれて死亡率が高くなり、特に70例ぐらいより少なくなると平均死亡率が高くなりかつバラツキが大きくなっている。これを症例数ごとに群分けして群間の死

表２　Hospital volume and outcomes of cardiothoracic surgery in Japan: 2005-2009 national survey[4]

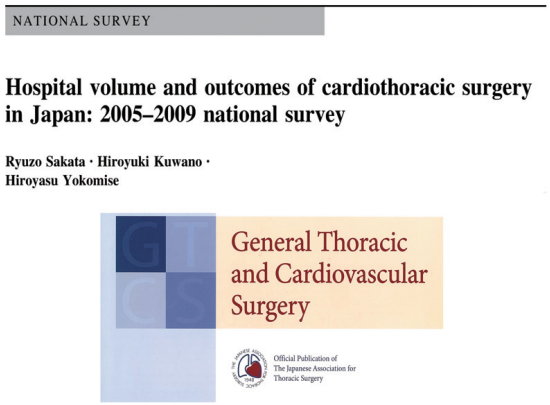
NATIONAL SURVEY

Hospital volume and outcomes of cardiothoracic surgery in Japan: 2005–2009 national survey

Ryuzo Sakata · Hiroyuki Kuwano · Hiroyasu Yokomise

General Thoracic and Cardiovascular Surgery

Official Publication of The Japanese Association for Thoracic Surgery

表３　Cardiovascular Surgery in Japan
（sum of 2005-2009）

	Case	No. of hospital	30-day mortality
1)Isolated CABG (elective)	72937	518	1.1%
2)Isolated CABG (emergency)	12663	482	8.7%
3)Single valve procedure	41486	514	3.2%
4)AAD (type A)	14095	477	13.4%
5)Total Acquired heart disease 1) +2) +3) +4)	141181	522	3.4%
6) Open heart surgery			
for Neonates	2825	105	11.8%
for Infants	10249	115	3.8%

Number of patients, hospitals, and mean 30-day mortality

亡率を比較したのが表４である。症例数が少ない群ほど平均死亡率が高くなり、年間100例以上を１としたOddsでみると75例未満では有意に死亡率が高くなっている。このような関係は表３に示したすべての手術項目でもみられ、予定単独CABGでは年間50例未満で（表５）、単弁手術では30例未満で、急性Ａ型解離では５例未満で、新生児では５例未満で、乳児では50例未満で優位に手術死亡率が高くなっている。

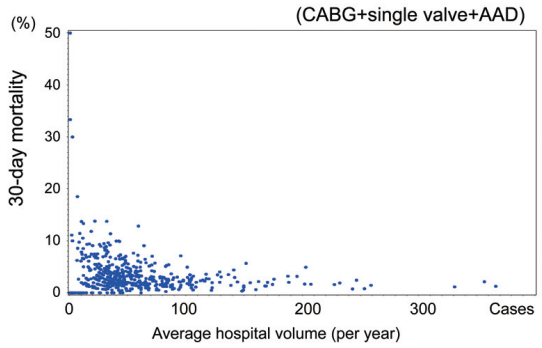

図14　Total acquired heart disease
Scatter diagram for total acquired heart disease showing the 30-day mortality rate according to the number of operations

表４　Total acquired heart disease
Table showing the actual number of operations and the mortality rates.
SD : standard deviation, CV : coefficient of variance, LCL : lower confidence limit, UCL : upper confidence limit.
Red figure shows statistically significant.

No. of Cases	Hospitals	Patients	Mortality(%) Mean (%)	S.D.	C.V.	Odds ratio	95% LCL	95% UCL	
1-24	125	8398	4.45	6.62	148.7	1.90	1.52	2.39	r=-0.186
25-49	187	33885	3.61	2.52	69.7	1.76	1.48	2.09	p<0.001
50-74	101	30778	3.00	2.07	69.0	1.46	1.20	1.78	
75-99	44	18566	2.26	1.40	61.8	1.09	0.86	1.38	
100-	65	49554	2.15	1.14	53.1	1.00	-	-	
ALL	522	141181	3.40	3.80	111.8				

表５　Elective CABG
The actual number of operations and the mortality rates

No. of Cases	Hospitals	Patients	Mortality(%) Mean (%)	S.D.	C.V.	Odds ratio	95% LCL	95% UCL	
1-24	294	19579	1.35	2.65	195.6	2.51	1.69	3.73	r=-0.133
25-49	155	26142	0.91	1.02	112.6	1.80	1.20	2.69	p=0.002
50-74	42	12505	0.69	0.57	83.2	1.43	0.92	2.23	
75-99	15	6301	0.66	0.67	102.1	1.33	0.71	2.50	
100-	12	8410	0.45	0.31	69.8	1.00	-	-	
ALL	518	72937	1.12	2.10	186.4				

しかしCABGについては、最も死亡率が高かった（１－24例）群でも有意差があるとはいえ平均が1.35％でそれほど高くはなく、一方で症例数も多いのでトレーニングのチャンスもあり、近年はOff the Jobトレーニングも工夫して数多く行われているので将来の懸念はそれほど大きくないと考えている。とは言え生命予後改善効果に関するCABGのPCIに対する相対的優位性は正しく認識しておく必要がある。表６はCREDO-Kyoto Registry研究の結果を示したものである[7)]。この論文は左冠動脈主幹部（LMT）病変を除く多枝病変に対するCABGとPCIの予後を比較検討した本邦発の研究であり（Circulation 2008）、４年間の経過で、CABG（死亡率9.4%）の方がPCI（11.4%）よりも死亡が少なく（p=0.06）、冠動脈血行再建術の本邦の現状を正しく伝えたエビデンスとして高く評価されている。この結果を仮にNumber Needed to Treat（NNT）の視点でみるとすると、NNT=50と計算される（表７）。すなわち「術後４年間でCABGはPCIより、50例当り１例だけ多く命を救える」ということになる。この多施設共同研究に参加した心臓血管外科施設はいずれも症例数が多く、手術死亡率も日本の平均より低い施設であったが、それでもCABGのPCIに対する優位性はこの程度のものにすぎず、少しでも手術成績が悪くなるとCABGの優位性は失われてしまうことになる。我々心臓外科医はこの事態を肝に銘じて日々の診療にあたる必要がある。

さて、当面の大きな課題はむしろ弁膜症であろう。CABGに次いで症例数が多いので各施設の手術成績に及ぼすインパクトは大きいが、CABGに比べると術者の育成が遅れているように思われる。全国的にCABGに特化したような心臓血管外科施設が増えてきてCoronary Surgeonとしか称せない指導者が多くなっ

表６　CABG vs PCI（BMS）[7)]
multivessel disease without LMT (Follow up 4years)
PCI : percutaneous coronary intervention, BMS : bare metal stent, LMT : left main trunc, HR: hazard ratio, CI : confidence interval, LVEF : left ventricular ejection fraction, CAD : coronary artery disease

	No. of death/Total CABG	PCI	Adjusted HR (95% CI)	p value
All patients	181/1708 (9.4)	423/3712 (11.4)	1.23(0.99-1.53)	0.06
Diabetes	95/824 (11.5)	227/1592 (14.3)	1.38(1.02-1.86)	0.04
LVEF≦40%	31/195	60/273	1.94(1.12-3.34)	0.02
Age≧75	65/367	222/1003	1.37(0.98-1.92)	0.07

Long –term Outcomes of CABG vs PCI for Multivessel CAD in the Bare-Metal Stent Era.
Kimura T. Circulation 2008; 118[suppl]:S199-209

表７　Number Needed to Treat
CABG vs PCI (BMS)
multivessel disease without LMT (Follow up 4years)
文献７）、表６をもとに計算

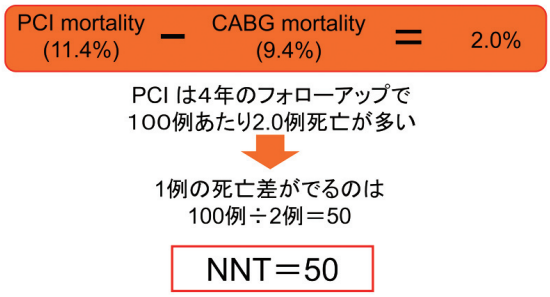

てきたこと、更にOPCAB優位の状況で人工心肺の経験が減少していること、そのことが原因で人工心肺中の術野管理だけでなく症例に応じた心筋保護の経験も減少していることなどが背景にあり、弁膜症手術を指導できる術者が相対的に減少している現実が若手の育成の遅れにもなっているものと考えられる。弁膜症の再手術において、初回手術での解剖学的認識力の欠如、手技的未熟さ、術式コンセプトの無理解、などが原因

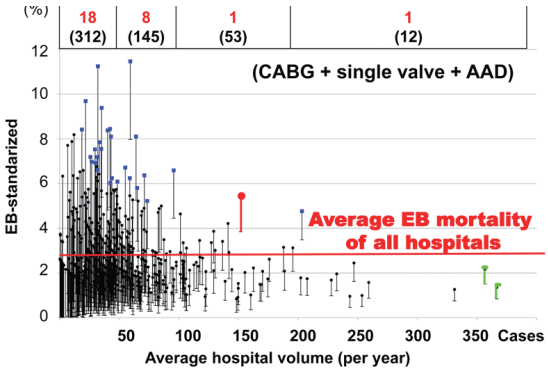

図15　Total Acquired Heart Disease[4)]
The relationship between the hospital volume and EB mortality. Upper panel: number of hospitals with inferior outcomes in each stratification (1-49, 50-99, 100-199, and 200-, respectively)

表８　Distribution of Hospitals with Inferior Outcomes[4)]
number of hospitals with inferior outcomes assessed by EB mortality

	No. of Cases	No. of Hospital	No. of hospital with inferior outcomes
Total Adult cardiac	0-49	312	18 (3.4%)
	50-99	145	8 (1.5%)
	100-199	53	1 (0.2%)
	200-	12	1 (0.2%)
Elective Isolated CABG	0-24	294	0
	25-49	145	0
	50-99	53	0
	100-	12	0
※Lung Cancer	0-49	462	0
	50-99	137	0
	100-199	41	0
	200-	7	0

とみられるFailureが報告されるにつけ、このような施設で学ぶ若手心臓外科医の将来はどうなるのかと憂慮される。

図15は、施設当たりの手術症例数と死亡率の関係を「経験ベイズ法」で標準化してみたグラフである（Empirical Bays Method）[4)]。この方法は算術計算の死亡率そのものを用いるのではなく、少ない手術数（母集団）でみられる死亡率のブレの大きさを調整する方法で、従って各施設の死亡率も算術計算値そのものではなく95％信頼区間を持った幅のある数値として表現される。全体の平均死亡率もしかりである。対象は（CABG＋単弁手術＋急性解離）の（成人全開心術）である。各●印は個別の施設に対応し、下向きのヒゲは死亡率の95％信頼区間の下限、即ち幅を持った死亡率の中で最も低い死亡率はいくらかを示している。このヒゲの先端が全施設の平均EB死亡率に到達していない施設は95％以上の蓋然性をもって成績の劣る施設ということになる。そうすると（成人全開心術数）が50例／年未満の312施設では18施設が成績不良となり、50～100未満145施設では８施設が、100～200未満53施設では１施設、200以上の12施設では１施設が成績不良という結果になる。もちろんこの方法で抽出された施設をそのまま成績不良施設と断定することはできない。個々の施設を評価するときは、症例の重症度、緊急手術の頻度など患者背景を精査する必要があるのは言うまでもない。しかし本法は成績不良施設のスクリーニングにはなり得る。ちなみに、本法を用いて単独CABGと肺がん手術を分析すると症例数のいかんにかかわらず「成績不良施設」はゼロとなり（表８）、単純計算による死亡率の優劣とは全く別の分析法であるということがわかる。本法によればこれらの手術は日本のどこでやっても、症例数の多くない施設でやっても、少なくとも手術死亡率に関しては大きな差は無いということになる。そうすると（成人全開心術）で施設間格差をもたらすものは、症例数からすると弁膜症の成績である可能性が非常に高くなってくる。

まとめ

日本胸部外科学会の学術調査をもとに、本邦における心臓胸部大血管手術の進歩及び施設ごとの手術症例数と手術成績の関連を検討した。我が国の心臓胸部大血管外科は欧米に遅れること数十年の遅い夜明けであったが、その後の進歩は目覚ましく今日では欧米の手術成績を凌駕するまでに成長した。しかし施設間格差をみると残念ながら許容範囲を逸脱した「成績不良

施設」なるものが散見され、それは年間手術症例数が一定の数に達していない施設に多く見られた。胸部外科学会の学術調査の分析でこの実態が判明した以上、学会とし何らかの対応策を立てる必要があろう。まずスクリーニング解析で浮かび上がる施設の実態調査が喫緊の課題である。患者背景をも精査したうえで再評価を行いなおかつ問題が残るなら、当事者を交えた建設的な討論を経て改善策を提言するような活動が急務と考える。

文　献

1）　古瀬　彰: 我が国の心臓大血管外科の歴史. 日本胸部外科学会50年の歩み, 日本胸部外科学会誌（日胸外会誌）　45: 180-187, 1997

2）　Yasui H, Osada H, Ando N, et al: Thoracic and cardiovascular surgery in Japan during 1996: annual report by the Japanese Association for Thoracic Surgery. Jpn J Thorac Cardiovasc Surg　46: 406-420, 1998

3）　Masuda M, Kuwano H, Okumura M, et al: Thoracic and cardiovascular surgery in Japan during 2012: annual report by The Japanese Association for Thoracic Surgery. Gen Thorac Cardiovasc Surg　62: 734-64, 2014

4）　Sakata R, Kuwano H, Yokomise H. Hospital volume and outcomes of cardiothoracic surgery in Japan: 2005-2009 national survey. Gen Thorac Cardiovasc Surg　60: 625-638, 2012

5）　Forcillo J, Pellerin M, Perrault LP, et al: Carpentier-Edwards pericardial valve in the aortic position: 25years experience. Ann Thorac Surg　96: 486-493, 2013

6）　Minakata K, Tanaka S, Okawa Y, et al: Long-term outcome of the carpentier-edwards pericardial valve in the aortic position in Japanese patients. Circ J　78: 882-889, 2014

7）　Kimura T, Morimoto T, Furukawa Y, et al: Long-term outcomes of coronary-artery bypass graft surgery versus percutaneous coronary intervention for multivessel coronary artery disease in the bare-metal stent era. Circulation　118: S199-209, 2008

Ⅱ. 症　例　報　告

Ⅱ．症例報告

Ⅱ．１　難治性血栓性血小板減少性紫斑病に対するRituximabの使用経験

藪下　知宏　　吉岡　聡　　越智陽太郎　　小野祐一郎
田端　淑恵　　石川　隆之
神戸市立医療センター中央市民病院　血液内科

要　旨

血栓性血小板減少性紫斑病（thrombotic thrombocytopenic purpura, TTP）の初期治療として、血漿交換療法およびステロイド剤投与が重要である。しかし、初期治療抵抗性の難治性TTPが約3割程度存在する。難治性TTPの治療薬としてRituximabが近年注目されており、今回難治性TTP２症例に対するRituximabの使用経験を報告する。症例1は、40歳女性。4日間連日の血漿交換施行後に、血漿交換を中断すると、病勢の再燃がみられた。血漿交換の再開にて病勢の改善を得たが、Rituximabの追加治療を行うことで血漿交換が離脱可能となった。その後、現在まで2年間無治療で再燃はみられていない。症例2は、血漿交換中にもかかわらず病勢が悪化し、ADAMTS13に対する抗体価が著増した。そこでRituximabを追加投与したが、原病の悪化により死亡した。Rituximab投与は、難治性TTPの一部の症例において有効である可能性がある。しかし、その適応については症例を蓄積し、十分に検証していく必要がある。

キーワード：血栓性血小板減少性紫斑病、血漿交換、Rituximab

（神戸市立病院紀要　55：9－14，2016）

The use of rituximab for refractory thrombotic thrombocytopenic purpura: two case reports

Tomohiro Yabushita, Satoshi Yoshioka, Yotarou Ochi, Yuichirou Ono, Sumie Tabata, Takayuki Ishikawa
Department of Hematology, Kobe City Medical Center General Hospital, Kobe, Japan

Abstract

Plasma exchange (PE) and steroids play a critical role in the initial treatment of acquired thrombotic thrombocytopenic purpura (TTP). One-third of TTP patients show poor response to these first-line therapies. Rituximab has been reported as effective for refractory TTP in several retrospective studies. Herein, we report two refractory TTP cases who were treated using rituximab as a second-line therapy. One patient was a 40-year-old female who showed exacerbation shortly after discontinuation of PE for four consecutive days. After four weekly doses of 375 mg/m^2 rituximab, PE were successfully discontinued. She has remained in complete remission for more than 2 years under no medication. The other was a 71-year-old male who was complicated by cerebral infarction and failed to respond to conventional therapy. Rituximab was administered as a salvage treatment, but he died of TTP progression four days after the rituximab administration. These findings suggest that rituximab might exhibit favorable effect on some refractory TTP patients. More cases need to be accumulated to evaluate its application.

Key words: thrombotic thrombocytopenic purpura, rituximab, plasma exchange, PE

(Kobe City Hosp Bull　55：9－14，2016)

はじめに

血栓性血小板減少性紫斑病（thrombotic thrombocytopenic purpura，TTP）は、古典的には溶血性貧血・血小板減少・腎機能障害・発熱・精神症状を５兆候とする血栓性微小血管症である。近年、その病態はvon Willebrand因子（vWF）切断酵素であるa disintegrin and metalloproteinase with a thrombospondin type 1 motif, member 13（ADAMTS13）の活性低下を原因とした血小板血栓形成による血栓性微小血管障害であることが明らかになった[1)]。TTPには先天的にADAMTS13遺伝子変異による活性低下を認める先天性TTP（Upshaw-Shulman症候群）と、ADAMTS13に対する自己抗体（ADAMTS13インヒビター）の出現により発症する後天性TTPが存在する。TTPの95％が後天性である。

後天性TTPは、適切な治療がなされないと致死的な経過をたどるが、適切な時期に血漿交換を導入することで治療成績は飛躍的に向上する。また、初期治療として同時に自己抗体産生抑制目的でステロイドの投与も併用される。しかしながら、一部にはステロイドを併用した血漿交換に不応性を示すTTP患者もみられる。近年、このような難治性TTPに対して抗CD20キメラモノクローナル抗体であるRituximabの有効性が報告されている。今回、当施設で難治性TTPに対しRituximabを投与した２症例を経験したので、報告する。

Ⅰ．症　例

症例1

患　者：40歳女性

主　訴：紫斑、血尿

現病歴：20XX年2月に頸部の点状出血および労作時呼吸困難を自覚した。数日後、左膝、腹部にも点状出血が拡大し、血尿も認めるようになったため、当院を受診し、同日入院となった。

既往歴：橋本病

入院時現症：体温 37.5 ℃，血圧 127 /91 mmHg，脈拍 95 /分，整。意識清明。口腔内に複数の点状出血を認める。心音・呼吸音は異常なし。腹部は平坦、軟、圧痛なし。肝臓・脾臓は触知せず。四肢浮腫なし。左膝・左上前腸骨稜に出血斑を認める。神経学的所見に異常を認めない。

入院時検査所見：入院時胸腹部CT検査では明らかな異常病変を認めず。T-Bil 2.3 mg/dL，D-Bil 0.7 mg/dL，Haptoglobin <10 mg/dL，LDH 657 IU/L，WBC 4,200 / μL，Hb 10.7 g/dL，plt 8,000 / μLと溶血性貧血および血小板減少を認め、破砕赤血球も確認された。Coombs試験は直接法・間接法いずれも陰性であった。ADAMTS13活性は1.2％未満と低値、ADAMTS13インヒビター 0.9 BU/mLと陽性であったため、後天性TTPと診断した。

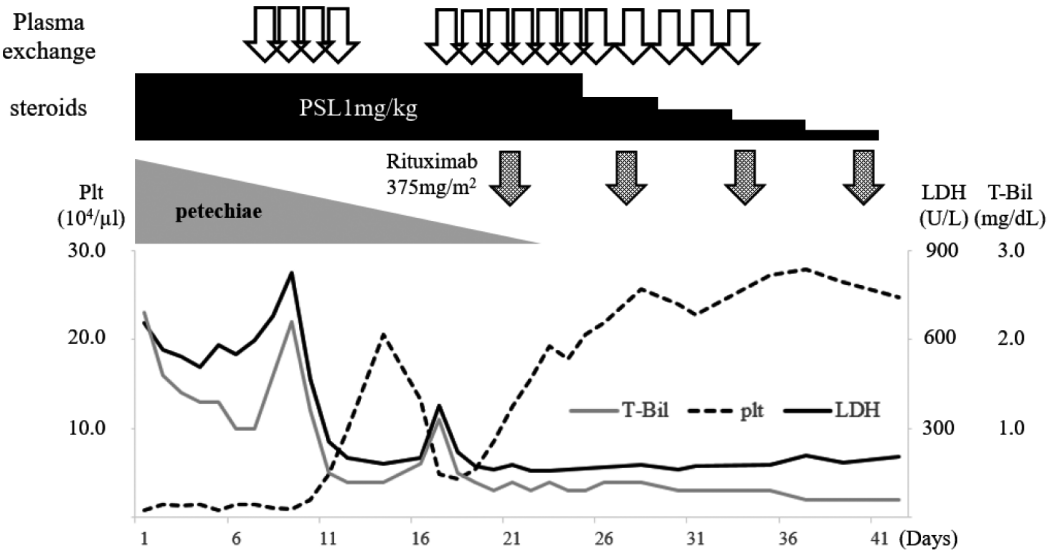

ADAMTS13 (%)	1.2	29.6	4.1	54.4	53.7	82.5	76.8
ADAMTS13 Inhibitor (BU/mL)	**0.9**	<0.5	**1.1**	<0.5	<0.5	<0.5	<0.5

図１　症例１の臨床経過

臨床経過（図1）：入院日より、ステロイド（プレドニン 1 mg/kg/day）による治療を開始し、第7病日より血漿交換を2日間連日施行したところ、ADAMTS13 活性は 29.6％と上昇、ADAMTS13インヒビターは検出感度以下となった。第10病日まで血漿交換連日施行し、血小板数は205,000 / μLと正常化し、溶血の指標であるLDH値も247 IU/Lと低下したため、血漿交換を一旦中止した。しかし、第12病日には再度血小板数は48,000 / μLと低下し、LDH値も480 IU/Lと上昇を認めた。同日の ADAMTS13 活性は 4.1％と低下し、ADAMTS13インヒビターは1.1 BU/mLと陽性でTTPの再燃と考えた。再度血漿交換を連日施行し、第21病日までに血小板・LDH値は緩徐に正常化したが、血漿交換の離脱は困難であった。そこで、当院における 倫理審査委員会の承認・患者の同意を得て、Rituximab 375 mg/m^2を週1回、合計4回の投与を第21病日から行った。その結果、第28病日に血漿交換を終了し、第40病日にはステロイドも漸減・中止した。以後2年間の再発なく、経過している。また、Rituximab投与に伴うinfusion reaction・長期的な易感染性を背景とした感染症など、重篤な副作用は認められなかった。

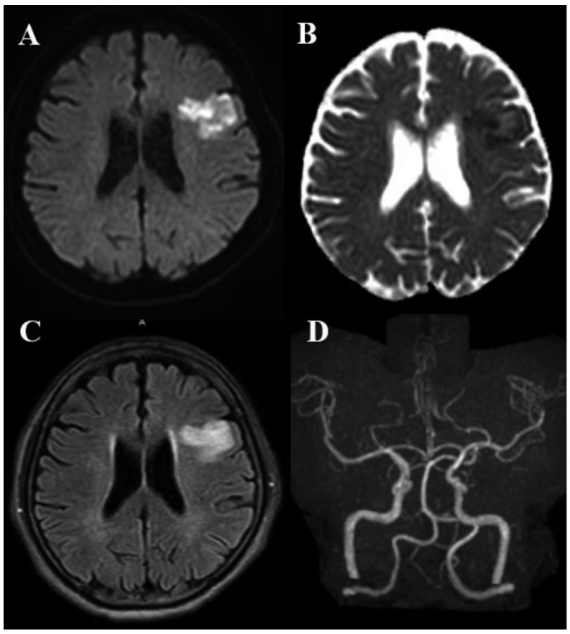

図2　症例2のMRI画像
A）拡散強調画像、B）ADC map、C）FLAIR像、D）TOF MRA

症例2

患　者：71歳男性

主　訴：構音障害、痔核出血、血痰

現病歴：20XX年2月に痔核出血を認めたが、対症療法を行っていた。3月上旬になり、痔核出血の増悪・血痰を認め、さらには話し方が普段と異なったため、近医を受診した。血小板減少および貧血を認め、精査目的で当院へ紹介となった。

既往歴：高血圧、鼠径ヘルニア、外痔核

入院時現症：体温 37.1 ℃，血圧 150 /59 mmHg，脈拍 112 / 分，整。Japan Coma Scale（JCS）1，Glasgow Coma Scale（GCS）14点（E4V4M6）の意識障害あり。心音・呼吸音は異常なし。腹部は平坦、軟、圧痛なし。肝臓・脾臓は触知せず。四肢浮腫なし。体幹部や四肢に出血斑を認めず。構音障害あり。物品呼称に時間を要し、運動性失語あり。

入院時検査所見：頭部CT検査では、左前頭葉に低吸収域を認めた。頭部MRI（図2）検査でも左前頭葉に拡散強調画像で高信号、同部位はApparent diffusion coefficient（ADC）も低下して、FLAIRにて高信号を示し、脳梗塞急性期～亜急性期に矛盾しない所見であった。

T-Bil 2.3 mg/dL，D-Bil 0.7 mg/dL，Haptoglobin < 10 mg/dL，LDH 1451 IU/L，WBC 7,800 / μL，Hb 7.5 g/dL，plt 11,000 / μLと溶血性貧血および血小板減少を認め、破砕赤血球も確認された。Coombs試験は直接法・間接法いずれも陰性であった。ADAMTS13活性は0.5％未満、ADAMTS13インヒビター2.3 BU/mLであったため、後天性TTPと診断した。

臨床経過（図3）：入院日より、連日の血漿交換およびステロイド（メチルプレドニゾロン 1 mg/kg/day）による治療を速やかに開始した。血漿交換を第5病日まで連日施行したところ、血小板数は141,000 / μLと正常化し、LDH値も247 IU/Lと低下を認めたため、隔日に血漿交換を行う方針とした。しかし、翌日（第6病日）には血小板数は83,000 / μLと低下し、LDH値も480 IU/Lと上昇を認めたため、再度連日血漿交換を行った。第7病日にはステロイドの増量（メチルプレドニゾロン 2 mg/kg/day）を行ったが、第8病日には血小板は9,000 / μLとさらに減少し、再開後の血漿交換の治療効果は乏しかった。同日のADAMTS13インヒビター測定値は20.2 BU/mLと高力価を示した。第10病日より、運動性失語症状の増悪を認め、ステロイドパルス療法（メチルプレドニゾロン 500 mg/day）を行った。さらに、当院における倫理審査委員会の承認・患者の同意を得て、同日Rituximab 375 mg/m^2（700 mg/body）を投与した。しかし、その後も血小板値は20,000 / μL以下で推移し、溶血所見や意識障害が進行し、第14病日に原病増悪により、死亡した。

Ⅱ．考　察

現在、後天性TTPの標準治療は、抗ADAMTS13抗体の除去・ADAMTS13の補充・巨大vWF重合体の除去・vWFの補充・サイトカインなどの有害物質の除去を目的とした血漿交換療法、及び副腎皮質ホルモンによる免疫抑制療法である[2)]。血漿交換が導入される以前の致死率は9割程度であったが、現在は約8割程度の患者が長期生存可能となり[3)]、治療成績が著明に改善した。

しかしながら、標準治療に抵抗性の難治性TTPが約20－40％存在する[4, 5)]。難治性TTPは、多くの文献において4－7日間血漿交換施行後の血小板減少の再燃・臨床症状の悪化を認める症例として定義されている。難治性TTPに対して、海外では約10年前からRituximabの投与が試みられている。複数の後方視的症例解析において、Rituximab単剤の難治性TTPに対する寛解導入率は87－100％で、投与後約11－14日で血小板回復を認め、高い有効性が報告されている[4, 6, 7)]。初発例に対する前向き臨床試験において、Rituximab非投与群の再発率が57％であったのに対し、Rituximab使用群では10％と有意な再発抑制効果も示された[8)]。本邦では、再発難治性TTPへのRituximabの適応拡大を目的とした医師主導治験（JMAⅡA00160）が行われ、2016年にその結果が報告された[9)]。評価可能対象患者が6例と少数例であったが、全例においてRituximab投与後の血小板値の回復・ADAMTS13インヒビターの消失・ADAMTS13活性

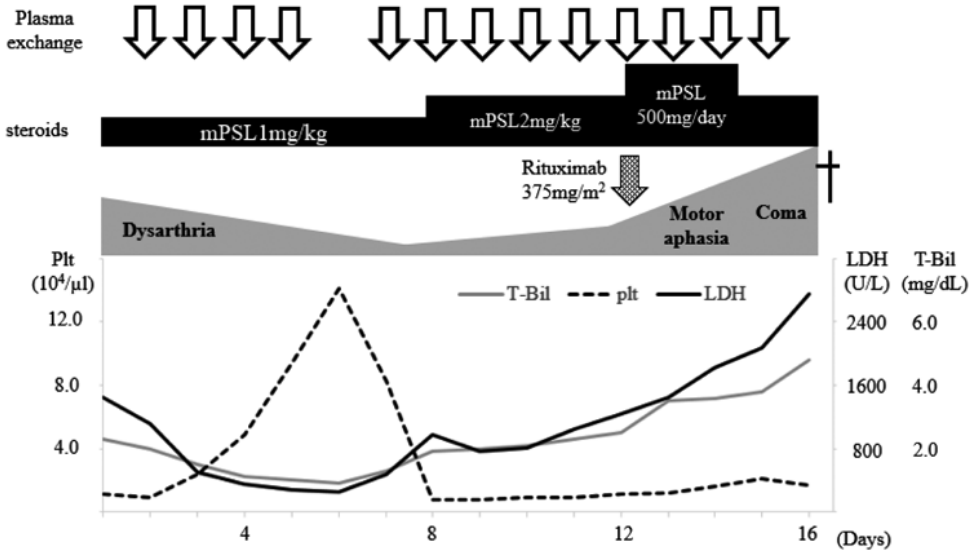

ADAMTS13 (%)	<0.5	<0.5	No data
ADAMTS13 Inhibitor (BU/mL)	2.3	20.2	No data

図3　症例2の臨床経過

の上昇・臨床症状の改善を認め、難治性TTPにおけるRituximabの有効性が示された。

今回提示した2症例は、血漿交換再開後の臨床経過・ADAMTS13抗体価・Rituximabの投与時期が異なっており、その転帰も異なった。

症例1では、血漿交換開始3日後のADAMTS13抗体価は感度以下に低下していたにも関わらず、第12病日の再燃時のADAMTS13インヒビターは1.1 BU/mLと初診時より高値を示していた。しかし、連日の血漿交換を再開すると、ADAMTS13インヒビターは再度感度以下となり、病状も徐々に改善を認めた。その後、血漿交換離脱目的で第21病日から4回にわたるRituximabの投与を行い、長期の寛解を維持している。症例2は、血漿交換治療中断後の再燃時のインヒビター活性は20.2 BU/mLと初診時の約10倍まで著明に上昇し、臨床症状の増悪を伴った。連日の血漿交換を再開し、ステロイド剤の増量を行ったが、その改善に乏しかった。さらに発症から第12病日にRituximab投与を行ったが、病状の急速な悪化を止められず、第16病日に中枢神経障害により死亡した。

症例2のように、血漿交換治療中にADAMTS13抗体価が初診時より上昇して、一旦軽快に向かった病状が再燃することはインヒビター boostingとして知られている[10]。インヒビター boostingの程度は患者間で大きく異なり、初診時所見からその程度を予測することは困難とされている。

Rituximab投与後インヒビター産生抑制まで約2週間を要すると考えられており、症例2のように強いインヒビター boostingが生じた際にはRituximabを投与しても短期的なインヒビターの抑制効果は乏しく、死亡の転帰に至ったと考えられる。松本らが報告している本邦のTTP 186名を対象とした解析[11]によると、初診時ADAMTS13インヒビターが5 BU/mL以上である患者の割合が21.0 %、10 BU/mL以上である患者の割合が8.1 %であり、このような初診時インヒビター高値例においては、速やかなRituximab投与が必要ではないかと考察されている。しかし、症例2のように初診時インヒビターが高値でないものの、顕著なインヒビターboostingを生じる例もあることは念頭に置くべきである。

難治性TTPに対するRituximabの使用経験は少なく、今後さらに症例を蓄積し、Rituximabの対象とすべき症例の選択・開始時期など適正使用について検討していく必要がある。

文　献

1）Furlan M, Robles R, Galbusera M, et al: von Willebrand factor-cleaving protease in thrombotic thrombocytopenic purpura and the hemolytic-uremic syndrome. N Engl J Med 339: 1578-1584, 1998

2）Coppo P, Wolf M, Veyradier A, et al: Prognostic value of inhibitory anti-ADAMTS13 antibodies in adult-acquired thrombotic thrombocytopenic purpura. Br J Haematol 132: 66-74, 2006

3）Rock G. A, Shumak K. H, Buskard N. A, et al: Comparison of plasma exchange with plasma infusion in the treatment of thrombotic thrombocytopenic purpura. Canadian Apheresis Study Group. N Engl J Med 325: 393-397, 1991

4）Tun N.M, Villani G.M: Efficacy of rituximab in acute refractory or chronic relapsing non-familial idiopathic thrombotic thrombocytopenic purpura: a systematic review with pooled data analysis. J Thromb Thrombolysis 34: 347-359, 2012

5）Shah N, Rutherford C, Matevosyan K, et al: Role of ADAMTS13 in the management of thrombotic microangiopathies including thrombotic thrombocytopenic purpura (TTP). Br J Haematol 163: 514-519, 2013

6）Fakhouri F, Vernant J. P, Veyradier A, et al: Efficiency of curative and prophylactic treatment with rituximab in ADAMTS13-deficient thrombotic thrombocytopenic purpura: a study of 11 cases. Blood 106: 1932-1937, 2005

7）Rubia J. de la, Moscardo F, Gomez M. J, et al: Efficacy and safety of rituximab in adult patients with idiopathic relapsing or refractory thrombotic thrombocytopenic purpura: results of a Spanish multicenter study. Transfus Apher Sci 43: 299-303, 2010

8）Scully M, McDonald V, Cavenagh J, et al: A phase 2 study of the safety and efficacy of rituximab with plasma exchange in acute acquired thrombotic thrombocytopenic purpura. Blood 118: 1746-1753, 2011

9）Miyakawa Y, Imada K, Ichinohe T, et al: Efficacy and safety of rituximab in Japanese patients with acquired thrombotic thrombocytopenic purpura refractory to conventional therapy. Int J Hematol

104: 228-235, 2016
10) Isonishi A, Bennett C.L, Plaimauer B, et al: Poor responder to plasma exchange therapy in acquired thrombotic thrombocytopenic purpura is associated with ADAMTS13 inhibitor boosting: visualization of an ADAMTS13 inhibitor complex and its proteolytic clearance from plasma. Transfusion 55: 2321-2330, 2015
11) Matsumoto M, Bennett C. L, Isonishi A, et al: Acquired idiopathic ADAMTS13 activity deficient thrombotic thrombocytopenic purpura in a population from Japan. PLoS One 7: e33029, 2012

（受付　2016年12月2日，採択　2017年2月20日）

Ⅱ．症例報告

Ⅱ．２　嚢胞内腫瘤を呈した乳腺葉状腫瘍の１例

奥野　敏隆[1)]　吉田　真也[2)]　石原　美佐[3)]　橋本　公夫[3)]　京極　高久[4)]
[1)]西神戸医療センター　乳腺外科
[2)]赤穂市民病院　外科・消化器外科
西神戸医療センター　[3)]病理科、[4)]外科・消化器外科

要　旨

極めてまれな嚢胞内腫瘤の形態を呈した乳腺葉状腫瘍を経験したので報告する。症例は54歳の女性。乳癌検診で両側乳房腫瘤を指摘された。乳房超音波およびMRI、CTにて６㎝の右嚢胞内腫瘤と５㎝の左乳腺腫瘤を認めた。穿刺吸引細胞診では悪性所見を認めず、両側嚢胞内乳頭腫の診断で乳腺部分切除を行った。左右の腫瘍とも乳管上皮が内張りする嚢胞壁から連続して２相性を保った上皮細胞に被覆された異型間質細胞の増生を認め、全体として葉状パターンを呈していた。間質細胞には細胞密度の増加と核分裂像を認め、境界病変の葉状腫瘍と診断した。さらに、左の腫瘍の一部に６㎜の非浸潤性乳管癌を認めた。追加治療は行わず、術後２年６ヶ月経過し、再発兆候なく観察中である。

キーワード：嚢胞内腫瘍、葉状腫瘍、非浸潤性乳管癌

（神戸市立病院紀要　55：15－19，2016）

Phyllodes tumors showing intracystic growth: a case report

Toshitaka Okuno[1)], Shinya Yoshida[2)], Misa Ishihara[3)], Kimio Hashimoto[3)], Takahisa Kyogoku[4)]
[1)] Department of Breast Surgery, Nishi-Kobe Medical Center, Kobe, Japan
[2)] Department of General and Gastroenterological Surgery, Ako City Hospital, Ako, Japan
[3)] Department of Pathology, [4)] General and Gastroenterological Surgery, Nishi-Kobe Medical Center, Kobe, Japan

Abstract

Phyllodes tumors are rare fibroepithelial neoplasms of the breast, accounting for less than 1% of breast tumors. We report a rare case of bilateral phyllodes tumors with intracystic growth. A 54-year-old woman had been recalled to our hospital after breast cancer screening, and presented with bilateral breast tumors. Ultrasonography, magnetic resonance imaging and computed tomography revealed an intracystic mass measuring 6cm in the right breast and a mass measuring 5cm in the left breast. Fine needle aspiration cytology was performed, and showed benign specimens in the left breast and inadequate specimens in the right breast. Local excisions with 1-cm margins were performed in both breasts. Pathological examinations revealed that both tumors were borderline phyllodes tumors. They showed intracystic growth patterns, and a 6mm-sized ductal carcinoma in situ coexisted in the left tumor. No additional treatment was administered, and she has been recurrence-free for 30 months.

Key words: intracystic tumor, phyllodes tumor, ductal carcinoma in situ

（Kobe City Hosp Bull　55: 15－19, 2016）

はじめに

乳腺の嚢胞内腫瘤は比較的まれで、その多くは嚢胞内乳頭腫や嚢胞内癌である。また、葉状腫瘍は全乳房腫瘍の１％に満たない比較的まれな線維上皮性腫瘍である。葉状腫瘍は増殖が早く、しばしば出血や壊死をきたし嚢胞様構造を伴うことがあるが、嚢胞内腫瘤の形態を呈するものはまれである。今回われわれは、嚢胞内腫瘤の形態を呈した両側乳腺葉状腫瘍の切除例を経験した。また、本例は葉状腫瘍の上皮成分に非浸潤性乳管癌（Ductal carcinoma in situ、以下DCIS）を伴っていた。文献的考察を加えて報告する。

Ⅰ．症　例

50代女性

家族歴：特記すべきことなし

既往歴：Ｓ状結腸癌

現病歴：乳癌検診の触診およびマンモグラフィで両側乳房腫瘤を指摘され、当院乳腺外科を受診した。

視触診所見：右乳房AC領域に7.0 x 5.5㎝の境界明瞭で表面平滑、弾性硬の腫瘤を触知した。また、左乳房C区域に5.0 x 4.0㎝の同様の柔らかい腫瘍を触知した。両側とも乳頭分泌は認めなかった。

腫瘍マーカー：CEA 3.2 ng/ml，CA15-3 13.4U/mlといずれも基準値内であった。

マンモグラフィ：右は楕円形、左は分葉状の境界明瞭な高濃度腫瘤を認めた。

乳房超音波検査：右側では5.8 x 5.3㎝の嚢胞を認め、内部に広基性の隆起性病変を認めた（図１a）。明らかな壁外浸潤を疑う所見は認めなかった。左側では4.5 x 3.5cmの境界明瞭な分葉状腫瘤を認めた（図１b）。内部は不均質高エコーに描出され、腫瘤内部に流入する豊富な血流を認めた。

穿刺吸引細胞診：右の腫瘤からは泡沫細胞を認めるのみで上皮細胞が得られなかった。左の腫瘤から筋上皮細胞との２相性の保たれたシート状乳管上皮細胞を認め、良性と判定した。

胸腹部ＣＴ：右乳房AC領域に67 x 55㎜の嚢胞内腫瘤を認め、左乳房C区域に46 x 34㎜の分葉状の腫瘤を認めた。腋窩リンパ節腫大は認めなかった。

乳房ＭＲＩ：右乳房AC領域に67 x 55㎜の嚢胞内腫瘤を認めた。嚢胞内胸壁側に不整形の充実成分を認め、T1強調像では高信号を呈する液面形成を伴い、出血を伴った嚢胞内腫瘤と診断した。左乳房C区域に46 x 34mmの分葉状腫瘤を認めた。造影にて右乳房の嚢胞内腫瘤はrapid-plateau patternの増強効果を、左乳腺腫瘍はまだら状の増強効果を示した（図２）。

以上の画像および細胞診所見から、細胞診で悪性所見がみられないものの右乳腺嚢胞内腫瘤は嚢胞内癌を、左乳腺腫瘤は線維腺腫、良性葉状腫瘍、充実性腫瘤像を呈する嚢胞内乳頭腫を鑑別診断として挙げた。針生検を考慮したが、腫瘍細胞の播種の危険性を考慮して行わず、確定診断と治療を兼ねて両側乳房部分切除を施行した。

手術所見：全身麻酔下に両側乳房部分切除術を施行した。腫瘍から１㎝の切離縁をとって切除を行った。

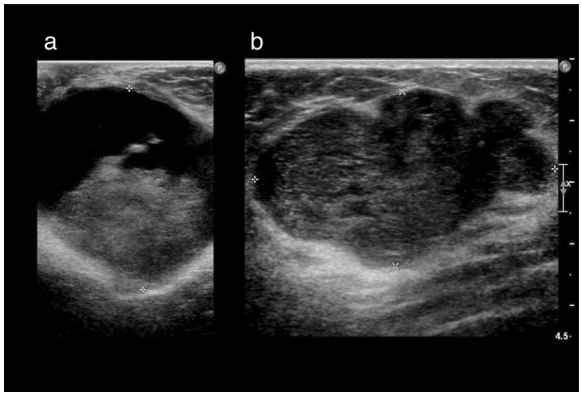

図１　乳房超音波検査

(a)　右側では最大径58㎜の嚢胞内腫瘤を認める。

(b)　左側では境界明瞭で分葉状を呈する低エコー腫瘤を認める。

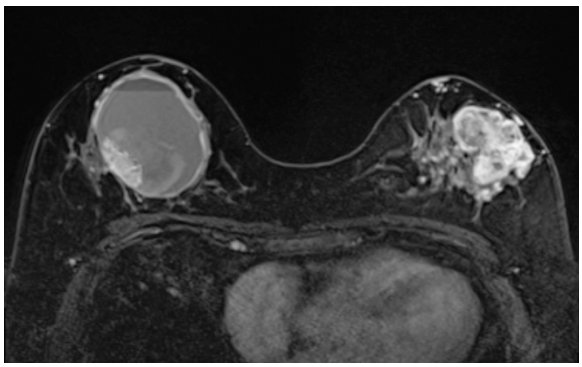

図２　乳房造影MRI

右乳房AC領域に60㎜の嚢胞内腫瘤を認める。液面形成を伴い，嚢胞内背側に不整形の充実成分を認める。

左乳房C区域に45㎜の分葉状腫瘤を認める。内部にはまだら状の造影効果を認める。

病理組織学的所見：右側は嚢胞壁と連続性のある腫瘍（図３a）で、腫瘤には葉状構造を呈する組織が見られた。著明に増生した紡錘形の間質細胞を１層の上皮細胞が覆っていた。上皮細胞には明らかな異型はなく、浸潤傾向も認めなかった。間質細胞密度はやや高く、核分裂像を７個/10HPF認めた（図３b）。嚢胞内腫瘤の形態を呈する境界病変の葉状腫瘍と診断した。左側は嚢胞内に充満する腫瘤（図４a）で、組織像は右側とほぼ同様であった。上皮細胞に覆われる紡錘形間質細胞の増生を認め、その核分裂像は４－６個/HPFであった（図４b）。間質成分を被覆する上皮細胞の一部にcribriform patternをとる乳管内腫瘍を認めた（図４c）。上皮細胞の免疫組織化学染色では、Estrogen receptor（ER）陽性（Allred score; score8）、Progesteron receptor（PgR）陽性（Allred score; score8）であった。以上からDCISが併存した、嚢胞内腫瘤の形態を呈する境界病変の葉状腫瘍と診断した。左右とも切除断端は陰性であった。追加治療は行わずに経過観察中であるが、術後１年６ヶ月を経過し、再発は認めていない。

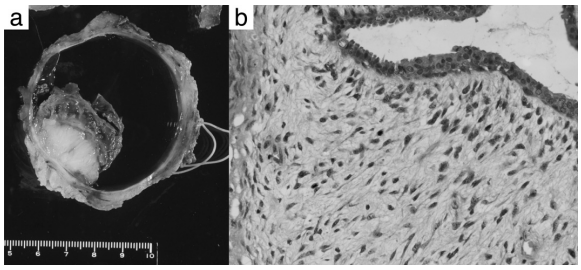

図３　右側乳腺腫瘍の病理組織像
(a)　肉眼所見：嚢胞壁と連続性のある腫瘍を認める。
(b)　強拡大：HE×20　間質には異型細胞の増生を認める。

Ⅱ．考　察

乳腺葉状腫瘍は40歳代に好発し、全乳房腫瘍の１％に満たない比較的まれな線維上皮性腫瘍である[1)]。葉状腫瘍の多くは境界明瞭で、被膜に包まれた円形の腫瘤である。大きさは１cmから20cmを超える報告もありさまざまである[2)]。画像上境界明瞭で分葉状の充実性腫瘍を呈し、しばしば出血や壊死をきたし、内部に嚢胞様構造を呈する[2)]。本症例のように嚢胞内腫瘤の形態を呈することはまれで、1998年にHoriguchiらが初めて報告している[3)]。高尾らの４例の報告例[4)]を含めて、５例の報告を認めるのみである。

自験例を含み現在までに報告されている嚢胞内腫瘤の形態を呈する葉状腫瘍６症例をまとめると、年齢の中央値は49歳、腫瘍径は３～10cmであった（表１）。両側に発生したのは表１の症例６として示した自験例のみであった。術前の画像診断で葉状腫瘍と診断した症

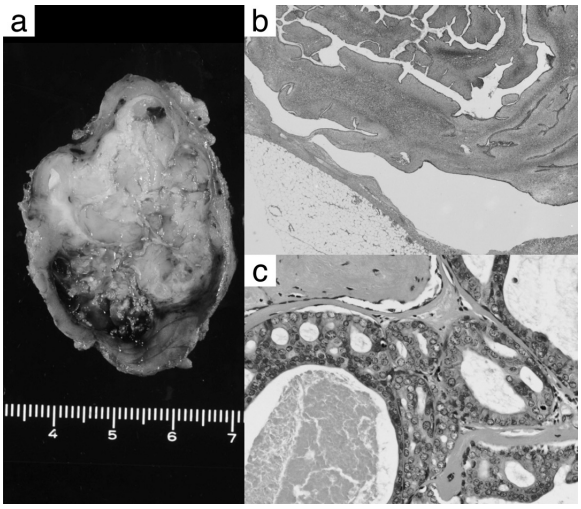

図４　左側乳腺腫瘍の病理組織像
(a)　肉眼所見：嚢胞内に充満する腫瘍を認める。
(b)　弱拡大：HE×1.25 腫瘍部は葉状構造を呈する。
(c)　強拡大：HE×20 葉状腫瘍の表面を被覆する上皮の一部にcribriform patternをとる乳管内癌を認める。

表１　嚢胞内腫瘤を呈した乳腺葉状腫瘍報告例

症例	年齢	報告年	報告者	腫瘍径(cm)	病悩期間	急速増大	画像診断	細胞診	内容液	グレード
1	62	1998	Horiguchi, et al[3)]	10×８	１か月	有	嚢胞内腫瘍	—	血性	境界病変
2	22	1998	高尾ら[4)]	３×３	５か月	有	嚢胞内乳頭腫	Class IV	血性	良性
3	23	1998	高尾ら[4)]	３×2.5	２～３年	無	嚢胞内腫瘍	—	黄色透明	良性
4	45	1998	高尾ら[4)]	６×３	２か月	無	葉状腫瘍	Class II	—	良性
5	56	1998	高尾ら[4)]	５×4.5	20年	有	嚢胞内乳頭腫	Class II	血性	境界病変
6	54	2015	自験例	6.7×5.5（右） 4.6×3.4（左）	なし	無	嚢胞内腫瘍	検体不適正 良性	血性 —	境界病変 境界病変

例は１例のみであり、嚢胞内腫瘍としたものが３例、嚢胞内乳頭腫が２例であったことから、嚢胞内腫瘤の形態を呈する葉状腫瘍の診断は困難であると考えられる。細胞診では４例で血性の内容液を認めているが、組織型推定ができたものはなかった。良性病変、境界病変がそれぞれ３例ずつで、悪性の葉状腫瘍は認めなかった[3,4]。

Horiguchiらは、腫瘍が急速に増大することで出血や壊死などの変化が起こり、小管腔に血性液が貯留し、嚢胞域が液体成分を伴って大きくなり、間質組織が乳頭状に嚢胞内に広がると、腫瘍があたかも嚢胞内に発生したようにみえると述べている[3]。現在までの嚢胞内腫瘍の形態を呈する葉状腫瘍の報告例と自験例を合わせた６例のうち３例が急速増大を契機に診断されており、腫瘍が急速増大することが嚢胞内腫瘍の形態を呈することと関連していると考えられる。また、４例において内容液が血性であり、急速増大による出血などの変化が関与していることが示唆される。

葉状腫瘍と乳癌の合併例はまれであり、その頻度は葉状腫瘍の１～２％といわれている[5]。本邦において、同側乳房に葉状腫瘍と非浸潤性乳管癌を合併した症例は検索し得た限りにおいて自験例を含めて12例の報告がある（表２）。12例の年齢中央値は53歳である。葉状腫瘍の悪性度は良性病変６例、境界病変４例、悪性病変２例であった。術前に癌の診断が可能であった症例は２例のみであり、術前診断の難しさが伺える。

葉状腫瘍に乳癌が合併する成因については、葉状腫瘍内の過形成上皮が突然変異により癌化する場合と、葉状腫瘍近くの乳腺に偶然癌が発生した場合が考えられている[1]。本症例では葉状腫瘍内に非浸潤性乳管癌が存在しており、葉状腫瘍内の過形成上皮が癌化したと考えられた。また、葉状腫瘍における上皮成分と間質成分の相互作用についての報告もみられる。Sawyerらは、良性葉状腫瘍の間質増生は上皮成分におけるWntシグナル経路に依存し、Wnt5a遺伝子発現が関与していると報告している[11]。

葉状腫瘍と乳癌はその発生や増殖に関して女性ホルモンの関与が指摘されているが、本症例では葉状腫瘍のER、PgRはいずれも陰性であり、腫瘍の発生、増殖に女性ホルモンが関与しているとは考えにくい。松尾らの症例では葉状腫瘍と非浸潤性乳管癌ともにER、PgRは陰性であり、腫瘍の発生、増殖に対する女性ホルモンの関与を否定している[12]。

右側の腫瘍は超音波およびMRIとCTで嚢胞内腫瘤の形態を示したため、第一に嚢胞内癌を疑った。Devangらはcomplex cystic massを呈する乳腺病変として良性では線維嚢胞症、嚢胞内乳頭腫、線維腺腫を、悪性では嚢胞内癌とその浸潤を伴うものを挙げている[13]。Youkらは針生検で良性と診断した乳頭状病変の５％が切除により癌と診断されたと報告しており、その可能性は腫瘍径１㎝以上、50歳以上、乳頭からの距離が３㎝以上で有意に多いとしている[14]。本症例は細胞診で悪性所見を認めなかったが、画像および臨床所見から乳頭状の嚢胞内癌が強く疑われ、仮に針生検で悪性の所見が得られなくても乳癌の可能性は否定できなかった。そこで腫瘍細胞の播種を危惧して針生検は行わず、腫瘍から１㎝のマージンをとった乳房部分切除術を施行した。振り返ってみれば術前に針生検を行っていれば葉状腫瘍の診断が可能であったと考える。病理学的に断端陰性であり、追加治療は行わずに経過観察中である。

表２　乳腺葉状腫瘍に非浸潤性乳管癌を合併した症例の報告例

症例	報告年	報告者	年齢	葉状腫瘍のグレード	術前診断
1	1997	恵木ら[15]	62	境界病変	葉状腫瘍
2	1999	成田ら[16]	51	悪性	良性葉状腫瘍
3	2001	松尾ら[12]	47	良性	不明
4	2004	千賀ら[10]	28	良性	良性葉状腫瘍
5	2004	千賀ら[10]	63	良性	良性葉状腫瘍
6	2005	門間ら[17]	64	良性	非浸潤性乳管癌
7	2006	Nomura, et al[9]	75	悪性	乳頭腺管癌
8	2008	Yamaguchi, et al[8]	54	良性	悪性葉状腫瘍
9	2010	井上ら[7]	26	良性	良性葉状腫瘍
10	2013	豊田ら[6]	36	境界病変	境界悪性葉状腫瘍
11	2015	中野ら[18]	44	境界病変	境界悪性葉状腫瘍
12	2015	自験例	54	境界病変	良性葉状腫瘍

結　語

極めてまれな非浸潤性乳管癌を伴った、嚢胞内腫瘤の形態を呈した両側乳腺葉状腫瘍を経験したので報告した。

なお、当症例の要旨は第76回臨床外科学会総会において報告した。

文　献

1）Tan PH, Tse G, Lee A, et al: Fibroepithelial tumors. WHO classification of tumours of the breast, 4th ed. World Health Organization-IARC, Lyon, 142－147, 2012

2）Brogi E: Fibroepithelial Neoplasms. Rosen' s Breast Pathology. Wolters Kluwer Health, Lippincott Williams & Wilkins, Philadelphia, 232－251, 2014

3）Horiguchi J, Iino Y, Aiba S, et al: Phyllodes Tumor Showing Intracystic Growth. A Case Report. Jpn J Clin Oncol 28：705－708, 1998

4）高尾信太郎, 坂本吾偉, 秋山　太, 他: 嚢胞内腫瘍の所見を呈した乳腺葉状腫瘍. 乳癌の臨　13：813－816, 1998

5）Ozzello L, Gump FE: The management of patients with carcinoma in fibroadenomatous tumors of the breast. Surg Gynecol Obstet 160：99－104, 1985

6）豊田泰弘, 北条茂幸, 吉岡節子, 他：同側乳腺内に境界型葉状腫瘍と非浸潤性乳管癌が併存した１例. 癌と化療 40：2411－2413, 2013

7）井上寛子, 菅沼利行, 高島　健, 他：26歳の良性葉状腫瘍に合併した非浸潤性乳管癌の１例. 日外科系連会誌 35：739－743, 2010

8）Yamaguchi R, Tanaka M, Kishimoto Y, et al: Ductal Carcinoma In Situ Arising in a Benign Phyllodes Tumor. Report of a Case. Surg Today 38：42－45, 2008

9）Nomura M, Inoue Y, Fujita S, et al: A Case of Noninvasive Ductal Carcinoma Arising in Malignant Phyllodes Tumor. Breast Cancer 13：89－94, 2006

10）千賀　脩, 金子源吾, 疋田仁志, 他：非浸潤性乳管癌を合併した乳腺葉状腫瘍の２例. 日臨外会誌 65：625－630, 2004

11）Elinor JS, Andrew MH, Andrew JR, et al: The Wnt pathway, epithelial-stromal interactions, and malignant progression in phyllodes tumours. The Journal of Pathology 196：437－444, 2002

12）松尾康治, 千木良晴ひこ, 加藤岳人, 他：良性葉状腫瘍に非浸潤性乳管癌を合併した１例. 日臨外会誌 62：2640－2643, 2001

13）Devang JD, David EM, Giovanna MC, et al: Complex Cystic Breast Masses. Diagnostic Approach and Imaging-Pathologic Correlation. Radiographics 27：S53－S64, 2007

14）Youk JH, Kim EK, Kwak JY, et al: Benign papilloma without atypia diagnosed at US-guided 14-gauge core-needle biopsy: clinical and US features predictive upgrade to malignancy. Radiology 258：81－88, 2011

15）恵木浩之，若杉健三，石川哲大，他：乳腺葉状腫瘍に非浸潤性乳管癌を合併した１例．日臨外会誌 58：1753－1755，1997

16）成田　洋，若杉克己，羽藤誠記，他：乳腺悪性葉状腫瘍に非浸潤性乳管癌を合併した１例．日臨外会誌　60：1224－1228，1999

17）門間信博，井上幸男，浅沼匡介，他：良性葉状腫瘍内に発生した非浸潤性乳管癌の１例．盛岡赤十字病院紀要　14：21－25，2005

18）中野芳明，西　敏夫，西前綾香，他：乳腺葉状腫瘍内に非浸潤性乳管癌と非浸潤性小葉癌が併存した１例．日臨外会誌．76：693－698，2015

（受付　2016年11月１日，採択　2017年１月11日）

Ⅱ. Case report

Ⅱ. 3 Hungry bone syndrome after parathyroid carcinoma resection: a case report

Kazuo Kumoi[1)], Takuya Takahashi[2)]

[1)] Department of Otorhinolaryngology, Nishi-Kobe Medical Center, Kobe, Japan

[2)] Department of Pathology, Kobe Red Cross Hospital, Kobe, Japan

Abstract

We report a case of hungry bone syndrome (HBS) following parathyroid carcinoma resection. The patient was a 72-year-old woman who presented with a 2-month history of general malaise. Her serum calcium and parathyroid hormone levels were high. Neck computed tomography and Technetium sestamibi scintigraphy revealed a functioning tumor in the lower left side of the thyroid gland. We performed transcervical tumor resection on the patient. The resected specimen measured 20 mm in diameter. Histopathological examination revealed capsular and vascular invasion of the tumor cells, and thus, parathyroid carcinoma was diagnosed. HBS occurred on postoperative day 5, as indicated by a very low level of serum calcium, the patient was administered needed calcium and vitamin D medication for a prolonged period of time. HBS is a complication of parathyroidectomy, and is characterized by an increase in bone metabolism and hypocalcemia. Early diagnosis and treatment of HBS may reduce the morbidity associated with parathyroid cancer resection. The parathyroid cancer is rare and it is challenging to make an accurate diagnosis preoperatively. We completely resected the tumor, and the patient has survived for 7 years with no evidence of disease. This case demonstrated that complete resection of parathyroid cancer can be curative.

Key words: hyperparathyroidism, primary/surgery, hypocalcemia/therapy, parathyroid neoplasms/pathology/surgery, parathyroidectomy/adverse effects, syndrome

(Kobe City Hosp Bull 55:21－25, 2016)

Introduction

Parathyroid cancer is a rare disease. One percent or fewer patients with primary hyperparathyroidism have parathyroid cancer[1]. Here, we describe a case of hungry bone syndrome (HBS) that occurred after successful parathyroidectomy for parathyroid cancer. This condition is caused by rapid bone remineralization resulting in hypocalcemia and requirement of calcium and vitamin D supplementation[2].

Case Report

A 72-year-old woman presented with a 2-month history of general malaise. Her medical history included hypertension. Her laboratory data showed high serum levels of calcium (Ca), alkaline phosphatase (ALP), and parathyroid hormone (PTH) (Table 1).

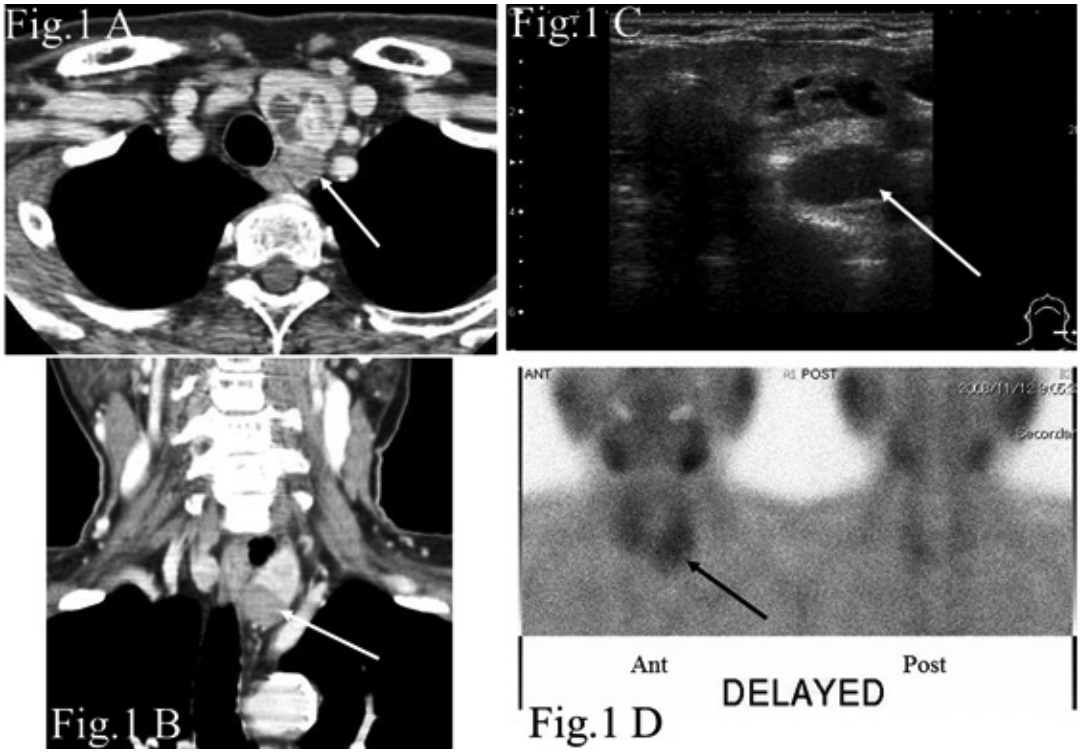

Fig. 1. Imaging

1A : Neck enhanced computed tomography (CT), axial section. 1B : Neck enhanced CT, coronal section. 1C : Ultrasonography. 1D : Technetium sestamibi scintigraphy. A tumor in the lower left side of the thyroid was shown with arrows

Neck enhanced computed tomography (Fig. 1A, 1B), ultrasonography (Fig. 1C), and technetium sestamibi scintigraphy (Fig. 1D) revealed a functioning tumor in the lower left side of the thyroid. The patient was diagnosed with primary hyperparathyroidism due to a parathyroid tumor.

Transcervical tumor resection was performed. The operation was completed without any complications. Postoperative histopathological examination revealed capsular and vascular invasion of the tumor cells, and thus, a parathyroid carcinoma was diagnosed (Fig. 2).

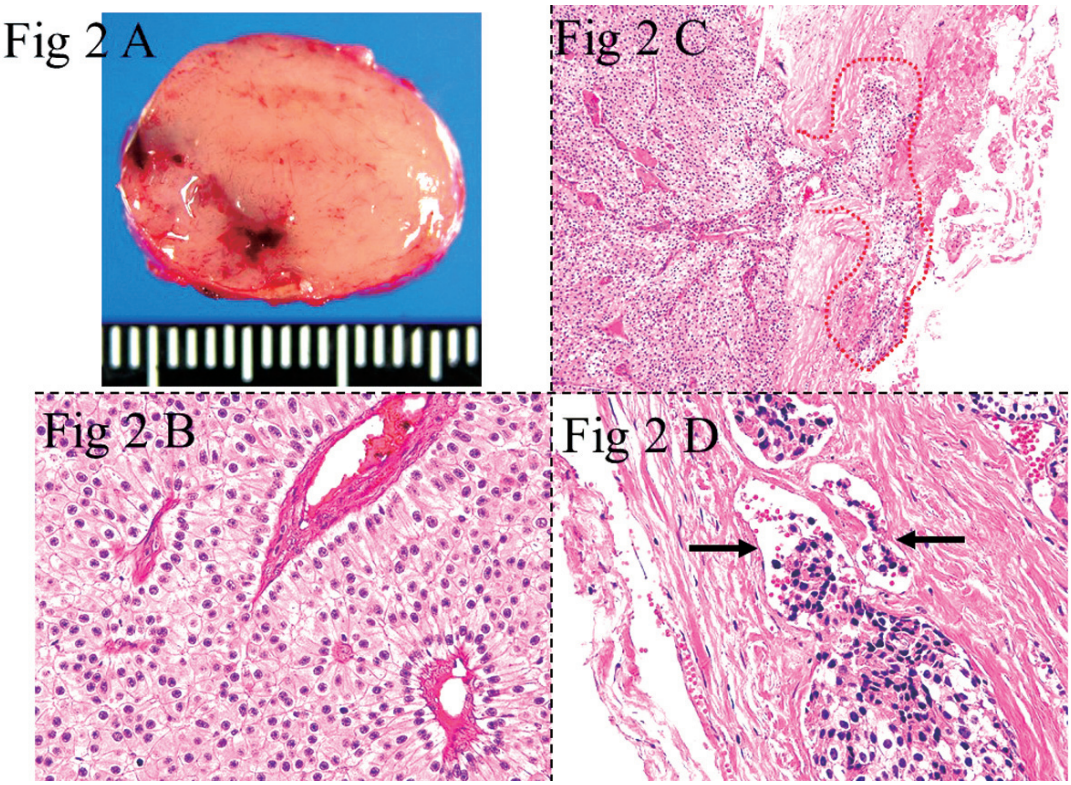

Fig. 2. Histopathological findings

2A：The resected parathyroid tumor was 20mm in diameter. In the sectioned surface, a soft homogenous lesion enclosed by a capsule was present. 2B：Neoplastic hyperplasia of the parathyroid gland cells was visible. The cells showed poor atypia, and mitotic figures were absent. 2C：The tumor cells showed capsular penetration (red dotted area). 2D：The tumor cells showed vascular invasion (black arrows). Panels 2B, 2C, and 2D represent images of hematoxylin and eosin-stained sections and are shown at 40× magnification.

On postoperative day (POD) 5, she complained of diarrhea and systemic bone pain, and development of HBS was observed. The serum Ca level was very low, and Ca carbonate and alfacalcidol were promptly administered to the patient. Her symptoms improved immediately, and she was discharged on POD 13. The patient required medication for a prolonged period (Table 1). The patient was alive with no evidence of disease (NED) for 7 years postoperatively.

Table 1. Clinical course, medication and serial determination of serum adjusted Ca (calcium), P (phosphorus), ALP (alkaline phosphatase) and iPTH (intact parathyroid hormone)

Factor	Reference range	Pre-op	1st POD	6th POD	8th POD	12th POD	20th POD	29th POD	43th POD	57th POD	132th POD	166th POD
Adjusted Ca (mg/dl)	8.7-11.0	14.4	11.2	7.4	7.1	7	6.9	7.4	8.5	8.3	9.5	8.8
P (mg/dl)	2.5-5.5	2	1.5	2.7	3.3	3.3	3.4	3.5	4	3.2	3.7	3.2
ALP (IU/L)	104-338	2342	1934			2285	1704	1109		745	425	323
iPTH (pg/dl)	10-65	2040	7	71			124	236	141	199	35	95
Diarrhea				++								
Systemic bone pain				+++	+							
Ca carbonate(g/d)				2	2	2	2	1.2	1.2	1.2	0.6	0
Alfacalcidol (μg/d)				4	4	4	4	4	2	1	1	0

Discussion

Parathyroid cancer: Parathyroid cancer is a rare disease, accounting for <1% of all cases of hyperparathyroidism[1]. According to the SEER (Surveillance Epidemiology, and End Results) database, the incidence of parathyroid cancer was 5.73 per 10 million people between 2000 and 2003[3] and it accounted for 0.005% of solid tumors[4]. The preoperative and intraoperative diagnosis of parathyroid cancer is difficult [3-6]. Surgical resection is the only curative treatment. The overall survival (OS) rates for parathyroid carcinoma are shown in Table 2 [3-7]. Our patient has been alive for 7 years after surgery with NED, and this shows that complete resection can be curative.

Table 2. Survival rate of patients with parathyroid cancer in the literature

Authors	Year	n	Institution or Data Base	5y-OS	10y-OS
Sandelin K[6]	1992	95	Swedish Cancer Registry	85.0%	70.0%
Hundahl SA[4]	1999	286	National Cancer Data Base (USA)	85.5%	49.5%
Munson ND[5]	2003	61	Mayo Clinic	76.5%	
Lee PK[3]	2007	224	SEER (USA)	83.9%	67.8%
Harari A[7]	2011	37	University of California	78.3%	66.7%

OS：Overall survival, SEER: Surveillance, Epidemiology, and End Results

Hungry bone syndrome: HBS is a consequence of parathyroidectomy that affects approximately 12% of the patients who underwent surgery[2]. Patients with HBS are associated with severe and prolonged hypocalcemia, and show tetany, spasms, bone pain, diarrhea, and heart arrhythmia as symptoms. In patients with hyperparathyroidism, hypercalcemia is mainly due to both increased bone turnover with predominant osteoclastic bone resorption and increased renal tubular reabsorption of Ca. After parathyroidectomy, the PTH stimulus is rapidly removed. The rate of ossification exceeds that of bone resorption. Therefore, the serum values of both Ca and phosphorus decrease[8]. Risk factors for developing HBS post-parathyroidectomy include older age, a large parathyroid adenoma, and high preoperative levels of serum Ca, serum PTH, serum ALP, and blood urea nitrogen[2]. HBS can be treated by the prompt administration of Ca and vitamin D [2,8]. There are some reports that suggest preoperative administration of bisphosphonates may prevent postoperative HBS after parathyroidectomy[9].

In summary, parathyroid cancer is rare, and its preoperative diagnosis is difficult. We resected a parathyroid cancer, and the patient has survived for 7 years with NED. This shows that complete resection can be curative. HBS occurred after parathyroid cancer resection. The symptoms improved owing to prompt treatment. These patients need medication for a prolonged period.

Footnote

Conflict of Interest Disclosure

Presenter's Name：Kazuo Kumoi

My presentation contains no clinical research and I have no conflict of interest to disclose.

References

1) Fujimoto Y, Obara T, Ito Y, et al: Surgical treatment of ten cases of parathyroid carcinoma: importance of an initial en bloc tumor resection. World J Surg 8：392－400, 1984

2) Brasier AR, Nussbaum SR: Hungry bone syndrome: clinical and biochemical predictors of its occurrence after parathyroid surgery. Am J Med 84：654－660, 1988

3) Lee PK, Jarosek SL, Virnig BA, et al, Trends in the incidence and treatment of parathyroid cancer in the United

States. Cancer 109: 1736－1741, 2007

4) Hundahl SA, Fleming ID, Fremgen AM, et al: Two hundred eighty-six cases of parathyroid carcinoma treated in the U.S. between 1985-1995: a National Cancer Data Base Report. The American College of Surgeons Commission on Cancer and the American Cancer Society. Cancer 86：538－544, 1999

5) Munson ND, Foote RL, Northcutt RC, et al: Parathyroid carcinoma: is there a role for adjuvant radiation therapy? Cancer 98：2378－2384, 2003

6) Sandelin K, Auer G, Bondeson L, et al: Prognostic factors in parathyroid cancer: a review of 95 cases. World J Surg 16：724－731, 1992

7) Harari A, Waring A, Fernandez-Ranvier G, et al: Parathyroid carcinoma: a 43-year outcome and survival analysis. J Clin Endocrinol Metab 96：3679－3686, 2011

8) Rathi MS, Ajjan R, Orme SM: A case of parathyroid carcinoma with severe hungry bone syndrome and review of literature. Exp Clin Endocrinol Diabetes 116：487－490, 2008

9) Lee IT, Sheu WH, Tu ST, et al: Bisphosphonate pretreatment attenuates hungry bone syndrome postoperatively in subjects with primary hyperparathyroidism. J Bone Miner Metab 24：255－258, 2006

(Received October 25, 2016; Accepted January 11, 2017)

Ⅲ. 医 療 研 究 報 告

Ⅲ．医療研究報告

Ⅲ．１　セカンドオピニオンに関する大学生の意識

都成　祥子[1)]　　山田　ひとみ[2)]
神戸市立医療センター中央市民病院　[1)]地域医療推進課、[2)]情報企画課

要　旨

病気とは無縁の大学生を対象にセカンドオピニオンの認知度や理解度や意識等に関して調査を行い、セカンドオピニオンの問題点を浮き彫りにすることを試みた。対象は大学生113人、方法はアンケート選択形式。最初にセカンドオピニオンの1）認知度、2）利用度の設問に対して回答後セカンドオピニオンの資料を熟読、その後3）評価と必要性、主治医への配慮、4）費用、5）利用意欲に関して回答を得た。セカンドオピニオンに関して71%が認知・55%が便利・77%が必要な制度と答えたが、事務手続きに対しては難しいが27%だった。利用希望が多かったが、「主治医に遠慮する」が「しない」より多かった。費用１万円は高いが72%だった。次に回答選択肢を5段階で点数化し、理解度による群間比較を行ったが有意差を認めなかった。次に、関心の程度により高関心群（10名）・中関心群（72名）・低関心群（32名）に分け、比較検討を行った。便利さや手続きの簡便さや必要性や主治医への配慮に関しては群間に有意差を認めなかったが、高関心群で利用したいと思う傾向が認められた。病院ではセカンドオピニオンを利用しやすい環境作りや事務手続きの簡素化等の創意工夫が必要である。

キーワード：セカンドオピニオン、患者サービス、福祉教育、自己決定

（神戸市立病院紀要　55：27－33，2016）

Surveillance on recognition and awareness of second opinions among college students

Sachiko Tonari[1)], Hitomi Yamada[2)]
[1)]Department of Social Services, [2)]Division of Information Technology and Administration Planning, Medical Care Information, Kobe City Medical Center General Hospital, Kobe, Japan

Abstract

We conducted a survey on the recognition and awareness of second opinions among adolescents through a questionnaire with several-point scales. Participants included 113 college students in the Kinki region. We explained second opinions after the participants answered initial two questions about recognition and utilization. They subsequently answered three questions about necessity and evaluation, costs, and willingness to utilize second opinions. Results showed that 71% of the participants recognized term 'second opinions', and that 55% and 77% of them considered second opinions useful and necessary, respectively. Majority of participants were willing to utilize second opinions, felt difficult to administer the procedures, and hesitated to offer the second opinions to a relevant doctor. They also considered the costs (10,000 Japanese yen) expensive. We further classified the participants into 3 groups according to the scale points of interest; highly-interested (n=10), intermediately-interested (n=72), and less-interested (n=32) groups. There were no significant differences among the 3 groups about the points on willingness of utilization and hesitation to offer second opinions. The highly-interested group tended to have more willingness to utilize second opinions. Taken together, our findings suggest that methods of offering second opinions need to be revised to be better utilized by the young generation.

Key words : second opinion、patient services、social welfare education、self-determination

（Kobe City Hosp Bull　55:27－33，2016）

はじめに

病気とは無縁でセカンドオピニオンも実際には考えたことがほとんどないと思われる健康な大学生を対象として、セカンドオピニオンの認知度や理解度や意識等に関して調査を行い、問題点を浮き彫りにすることを試みた。セカンドオピニオンとは、文字どおり第２の意見を意味する用語であり、最初に診断した医師の診断や治療方針（ファーストオピニオン）について患者が別の医師に意見を求めるシステムのことである。セカンドオピニオンは医療保険の適用外であるにもかかわらず、2002年医療法改正で広告規制が緩和されたことや時代の要請もあり、実施する病院は増加している。セカンドオピニオンに関してメディアなどに取り上げられる機会も多くなっていて、中高年層ではかなり周知されるようになっている。また、セカンドオピニオン制度を導入することは「開かれた病院」「医療レベルの高い病院」であることを患者に認知させることにつながり、病院の広報としても有効であると考えられている。

本研究では、これからの時代を担う若い世代を対象として、セカンドオピニオンという医療制度の認知度および制度そのものに対する意識の程度を質問紙（表１）によって調査した。

Ⅰ．調査方法

１．対象者

近畿圏内の健康な短大生・大学生113人（男性14人、女性99人。男性年齢20.1±1.3歳、女性年齢19.8歳±0.8歳、全体年齢19.8±0.9歳、平均値±標準偏差）

２．方法

短大・大学の授業中に対象者に対して手渡しでアンケート用紙を配付し、匿名で回収した。（アンケート協力者である大学教員の社会福祉学系の授業）

実施期間は、平成27年12月から平成28年１月までの間とした。

３．設問について

最初に、対象者に対しアンケート設問１、２（セカンドオピニオン制度に対する認知度や利用の実態に関する質問）に回答させた。次に、セカンドオピニオンについての参考資料[1)]を配付し、対象者に約５分間熟読させた。最後に、設問３～６に回答させた。

各設問の調査内容は以下のとおりとした。

設問１　セカンドオピニオンの認知度（５段階評価）

設問２　セカンドオピニオンの利用度（３段階評価）

設問３　制度理解後のセカンドオピニオン制度の評価と必要性（５段階評価）

設問４　費用面から見たセカンドオピニオン制度に対する評価（3段階評価）

設問５　セカンドオピニオンの利用意欲の調査（３段階評価）

設問６　自由記載

Ⅱ．集計・分析方法

１．個々の設問に関して肯定的群と否定的群の２群に分けて頻度を算出し、比較した。

２．セカンドオピニオンの理解度を設問１の回答を基に２群に分類した。

①または②を選択した場合に「理解している」とし、③または④または⑤を選択した場合に「理解していない」とした。

設問３以下に関して、肯定的意見が高得点になるように回答選択肢を５～１点の５段階（設問３）または５・３・１点の３段階（設問４、５）で評定点を割り当て、2群間の回答傾向の比較を行った。各設問における２群の平均評定値の差について独立２標本の一元配置分散分析（Welch拡張）による検定を行った。検定には統計解析ソフトウェアR 3.1.1を用いた。

３．セカンドオピニオンの認知度・利用度ともに高い群（高関心群），ともに低い群（低関心群），それ以外の群（中間関心群）の３群に分類した。

具体的には認知度および利用度の高低は以下のとおりとした。

認知度：設問１「セカンドピニオンの認知度」で「①言葉を知っており、意味もよく理解している」または「②言葉を知っており、意味も少し理解している」を選択した場合に「認知度が高い」とし、「④言葉を知っているが、意味をほとんど理解していない」または「⑤そのような言葉は聞いたことがない」を選択した場合に「認知度が低い」とした。

利用度：設問２「セカンドオピニオンの利用度」で「①自分（もしくは家族）が利用したことがある」を選択した場合に「利用度が高い」とし、「③利用した人を聞いたことがない」を選択した場合に「利用度が低い」とした。

評定点に関して３群間の回答傾向の比較を行った。比較に際して、各設問における各群の平均評定値の差については独立３標本の一元配置分散分析（Welch拡張）による検定を行った。これにより有意差の認められた設問について、群間多重比較のためテューキーの

HSD検定を行った。これらの検定には統計解析ソフトウェアR 3.1.1を用いた。

Ⅲ．結果

１．各回答選択肢の出現度数ならびに肯定的群と否定的群の出現度数および出現率

⑴　設問１「セカンドオピニオンという言葉について」の回答結果（有効回答数113）

①　言葉を知っており、意味もよく理解している　15人

②　言葉を知っており、意味も少し理解している　41人

③　言葉を知っているが、意味をあまり理解していない　24人

④　言葉を知っているが、意味をほとんど理解していない　17人

⑤　そのような言葉は聞いたことがない　16人

①と②と③を「知っている」、④と⑤を「知らない」とすると、

知っている	知らない
80人（71%）	33人（29%）

セカンドオピニオンについて、何らかの形で７割が知っている。

①と②を「理解している」、③と④と⑤を「理解していない」とすると、

理解している	理解していない
56人（50%）	57人（50%）

⑵　「セカンドオピニオンの利用について」の回答結果（有効回答数113）

①　自分（もしくは家族）が利用したことがある　11人

②　利用した人を知っている、もしくは利用したことがある　13人

③　利用した人を聞いたことがない　89人

①と②を「利用を知っている」、③を「利用を知らない」とすると、

利用を知っている	利用を知らない
24人（21%）	89人（79%）

以上⑴⑵より、各群に属する対象者数は以下のとおりであった。

A）高関心群　10人／113人（ 9%）

B）中間関心群　72人／113人（63%）

C）低関心群　32人／113人（28%）

⑶　「セカンドオピニオンについてどのように感じるか、５段階評価」の回答結果

[1]　セカンドオピニオン制度の便利さについて（有効回答数112）

非常に便利　5（24人）　4（38人）3（45人）　2（４人）　1（１人）非常に不便

５と４を「便利」、１と２を「不便」とすると、

便利	不便
62人（55%）	５人（４%）

全体の５割強の人が便利と感じていて、不便と感じている人は著しく低値である。

[2]　セカンドオピニオンの手続きについて（有効回答数112）

非常に簡単　5（10人）　4（18人）　3（54人）　2（28人）　1（２人）　非常に難しい

５と４を「簡単」、１と２を「難しい」とすると、

簡単	難しい
28人（25%）	30人（27%）

簡単と感じている人は４人に１人である。

[3]　セカンドオピニオンの必要性について（有効回答数112）

非常に必要　5（37人）　4（49人）　3（25人）　2（１人）　1（０人）　全く不要

５と４を「必要」、１と２を「必要でない」とすると、

必要	必要でない
86人（77%）	１人（１%）

全体の８割弱の人が必要だと感じている。

[4]　セカンドオピニオンを受けたい希望について（有効回答数111）

非常に希望　5（15人）　4（35人）　3（50人）　2（10人）　1（１人）全く希望しない

５と４を「受けたい」、１と２を「受けたくない」とすると、

受けたい	受けなくない
50人（45%）	11人（10%）

全体の４割強の人が受けたいと思っている。

［5］ セカンドオピニオンを受けようとした場合の主治医への遠慮の程度について

（有効回答数112）

非常に遠慮する　５（17人）　４（23人）　３（47人）　２（16人）　１（９人）　全く遠慮しない

１と２を「遠慮しない」、４と５を「遠慮する」とすると、

遠慮しない	遠慮する
25人（22%）	40人（36%）

遠慮する人（３割強）が遠慮しない人（２割強）より多い。

［6］ どのような場合にセカンドオピニオンが必要と感じるか　（有効回答数111）

全ての病気や治療　５（24人）　４（28人）　３（28人）　２（23人）　１（８人）　ごく特殊な病気や治療

５と４を「全てに必要」、１と２を「一部で必要」とすると

全てに必要	一部で必要
52人（47%）	31人（28%）

全ての疾患に必要と思っている人が５割弱いる。

⑷ 「費用（おおむね１時間10,000円）についての思い」の回答結果　（有効回答数112）

①高いと思う　１点（81人）
②妥当な額と思う　３点（30人）
③安いと思う　５点（１人）

②③を「費用を納得」、①を「費用が高い」とすると、

費用を納得	費用が高い
31人（28%）	81人（72%）

７割強の人は費用を高いと感じている。

⑸「セカンドオピニオンを利用希望」の回答結果

Ⓐ 自分自身の場合（有効回答数111）

①利用したい　５点（27人）
②まだわからない　３点（83人）
③利用したくない　１点（１人）

利用したい	利用したくない
27人（24%）	１人（１%）

② まだわからないが多い。

Ⓑ 家族・知人の場合（有効回答数111）

① 利用したい　５点（37人）
② まだわからない　３点（71人）
③ 利用したくない　１点（３人）

利用したい	利用したくない
37人（33%）	３人（３%）

まだわからないが多いが、利用したくないは著しく低値である。

⑹ 自由記載

特に記載はなかった。

２．理解の程度による評定値平均の２群比較

各群に示す値は、平均±標準偏差である。各設問項目の名称は、設問内容を簡略化して表記している。

設問項目	「理解している」群（n＝56）	「理解していない」群（n＝57）	p値
⑴ 便利さ（設問３－１）	3.6±0.8	3.8±0.9	0.129
⑵ 簡便性（設問３－２）	3.0±0.8	3.1±1.0	0.537
⑶ 必要性（設問３－３）	4.2±0.8	4.0±0.7	0.254
⑷ 希望（設問３－４）	3.6±0.8	3.3±0.9	0.099
⑸ 遠慮（設問３－５）	2.9±1.1	2.7±1.1	0.218
⑹ 病気（設問３－６）	3.4±1.1	3.3±1.3	0.778
⑺ 費用（設問４）	1.4±0.8	1.7±1.0	0.098
⑻ 本人利用（設問５－A）	3.5±0.9	3.4±0.9	0.567
⑼ 知人利用（設問５－B）	3.8±1.0	3.5±1.1	0.102

全ての設問に関して両群間に有意差を認めなかった。

３．関心の程度による評定値平均の３群比較

次に、関心の程度を基にさらなる比較検討を行った。各群に示す値は、平均±標準偏差である。

⑴　設問３－１．病院に設けられているセカンドオピニオンに制度の便利さについて
（非常に便利　5点～1点　非常に不便）

A（高関心群）	B（中間関心群）	C（低関心群）
3.9±0.9	3.6±0.9	3.8±0.9

３群とも利便性を高く評価している。有意差は認められない（p=0.538）。

⑵　設問3－2．セカンドオピニオンの手続きは簡単だと感じますか？
（非常に簡単　5点～1点　非常に難しい）

A（高関心群）	B（中間関心群）	C（低関心群）
3.6±1.0	2.9±0.9	3.2±1.0

有意差は認められないが（p=0.112）、高関心群において簡単と思う傾向がみられる。

⑶　設問3－3．セカンドオピニオンの必要性について
（非常に必要　5点～1点　全く不要）

A（高関心群）	B（中間関心群）	C（低関心群）
4.2±0.8	4.2±0.8	3.9±0.8

３群とも必要性を高くとらえているが、有意差は認められない（p=0.194）。

⑷　設問3－4．セカンドオピニオンを受けたい希望について
（非常に希望　5点～1点　全く希望しない）

A（高関心群）	B（中間関心群）	C（低関心群）
3.9±0.9	3.5±0.8	3.4±0.9

３群とも必要性をやや高くとらえている。有意差は認められない（p=0.285）。

⑸　設問3－5．セカンドオピニオンを受けようとした場合の主治医への遠慮の程度について
（全く遠慮しない　５点～１点　非常に遠慮する）注釈

A（高関心群）	B（中間関心群）	C（低関心群）
3.1±1.2	2.7±1.1	2.8±1.2

有意差は認められない（p=0.677）。

⑹　設問3－6．どのような場合にセカンドオピニオンが必要と感じますか
（全ての病気や治療　５点～１点　ごく特殊な病気や治療のみ）

A（高関心群）	B（中間関心群）	C（低関心群）
3.7±0.9	3.4±1.2	3.1±1.4

有意差は認められないが、関心の高さに応じて広範囲の疾患に関してセカンドオピニオンを必要と感じる傾向がみられる（p=0.315）。

⑺　設問4　費用はおおむね１時間10,000円位です。費用についてお尋ねします。
（安いと思う　５点～１点　高いと思う）注釈

A（高関心群）	B（中間関心群）	C（低関心群）
1.2±0.6	1.6±0.9	1.7±1.1

有意差は認められないが、関心が高いほど費用が高いと思う傾向が見られる（p=0.197）。

⑻　設問５－A　セカンドオピニオンを利用したいですか？（あなた自身の場合）
（利用したい　５点～１点　利用したくない）注釈

A（高関心群）	B（中間関心群）	C（低関心群）
3.8±1.0	3.5±0.9	3.3±0.9

有意差は認められないが、関心が高いほど利用したい傾向が見られる（p=0.385）。

⑼　設問５－B　セカンドオピニオンを利用したいですか？（あなたの知人・友人の場合）
（利用したい　5点～1点　利用したくない）注釈

A（高関心群）	B（中間関心群）	C（低関心群）
3.8±1.0	3.8±1.0	3.2±1.1

関心が高いほど利用したい傾向が見られ、中間関心群と低関心群の間に有意差が見られる（p<0.05）。

注釈:⑸⑺⑻⑼では選択肢番号と点数が異なっている。

Ⅳ．考　察

セカンドオピニオン制度に関して、病気に罹患している、または罹患していた患者さんでは認知度はかなり高いと思われ、研究発表も数多くなされている。今回の研究では若くて健康で医療機関に受診経験がほとんどなく、セカンドオピニオンについて日常考えたことがほとんどないと思われる大学生を対象として、セカンドオピニオンの認知度や理解度や意識等に関して調査を行い、セカンドオピニオンの問題点を浮き彫りにすることを試みた。大学生を対象とした理由としては、両親や祖父母の病気についてや医療制度に関する関心が中･高校生より少し高いと思われたからである。尚、文系大学での調査のため女性の人数が多くなった。最初の設問であるセカンドオピニオンという言葉の認知度は113人中80人71%であり、さらにある程度以上

理解しているは56人50%であった。また、家族や知人が実際に利用したことを見聞きしたとの回答が21%あった。2011年の厚生労働省調査[2)]によれば、外来患者の約７％にセカンドオピニオンの経験があったとされているが、今回の調査では家族や知人の利用を含めた設問としたので高い結果になった。いずれにしても病気に無縁と思われる大学生世代にも医療サービスとしての認知は進んでいると思われる。自分で本を読んだり、授業で習ったり、実際に家族として経験したりする以外に、メディアの影響も大きいかもしれない。医療を扱ったテレビドラマでセカンドオピニオンのシーンを見る機会も増えているが、逆に中途半端な理解に陥っている可能性もあるので、当院の制度について参考資料を渡して熟読後さらに設問に答えてもらった。

利便性に関してはセカンドオピニオンへの関心度に関係なく、便利で必要な制度であると考える人が圧倒的に多かったが、当院の事務手続きに対しては難しいと感じた人が27%で、中間（わからない）48%と合わせると75%であった。高関心群で簡単と思う傾向にあったが、誰でも簡単と思えるよう手続きの方法に関して今後検討する必要性があるかもしれない。

セカンドオピニオンの必要性に関しては必要77％・必要でない１％であった。厚生労働省の患者統計[2)]では、外来患者では必要と思う23.4％・思わない53.3%、入院患者では必要と思う33.8%・思わない43.1%であった。患者の場合自分の罹患している疾患に関して返答するので、より重症度の高い疾患に罹患している入院患者で必要と考える人が多い傾向になったと思われる。実際、悪性新生物や先天性奇形のある患者では50%以上の患者が必要と返答している。なお、本研究での必要性が高い結果になったのは一般論として返答を求めたためと考えられる。

次に興味深い結果は、大学生という若い世代であっても、セカンドオピニオン利用に際しては主治医に対して遠慮するとの回答が36%あったことである。関心群間の差はなく、日本独特の文化や慣習に起因するものと考えられる。前述の厚生労働省の統計においては患者がセカンドオピニオンを受けなかった理由として、主治医への遠慮が外来患者で25.5％・入院患者で20.4％を占めていた[2)]。費用については、対象者が大学生であるため経済的負担がより大きく受け止められたと思われる。確かに１万円以上するセカンドオピニオンは兵庫県の最低賃金１時間819円（平成28年10月現在）でアルバイトする大学生にとっては10時間労働以上の金額である。それにもかかわらず費用が妥当であるという意見も28%あり、特に高関心群で安いと思う傾向が認められたことは、病気や治療に関する意識により差が生じていると思われる。セカンドオピニオンの実際の利用希望について、まだわからないが多いのは、若い大学生にとって病気や入院などの事態は現実問題として捉えにくいので当然である。

セカンドオピニオンにより患者・家族は現在受けている治療に納得して臨むことができるようになる場合も多いので、患者の不安を取り除き安心して治療を受けるようにすることは患者サービスにもつながると思われる。また患者が不安を抱えたままで治療を継続すると、不安感から不信感に発展しトラブルも起こりやすくなると考えると、リスクマネジメントという観点からもセカンドオピニオンは有効な手法であるといえる。

今回の調査研究を通して、学生たちが近い将来、自分や家族の治療について悩んだり考えたりする時期に医師に遠慮することなく手軽にセカンドオピニオンを利用しやすい状況を作成することが重要であると感じた。そのためにはセカンドオピニオンを利用しやすいものにする病院側の環境作り・事務手続きの簡素化・セカンドオピニオン制度の広報等の創意工夫が必要であると考えられた。

今後、医療の質の向上を目指すためにも、気軽にセカンドオピニオン制度を使えるような具体策を検討し、現場の医師や事務職員に提案を行い、新しい制度や提案に対する検証作業を繰り返すことで精緻化を目指したい。

次の研究としては、もっとセカンドオピニオン制度を社会に知ってもらい活用するために、私たち病院職員としてどのような創意工夫や取り組みができるかを検討するとともに、年齢別の周知度に関しては継続して調査を行う予定である。

これからも＜患者サービス・地域との連携・病院経営への参加参画＞をモットーに、開かれた病院を目指して、日々の業務遂行に励みたい。

謝　辞

本論文を作成するにあたり、アンケート回収にご尽力いただいた大阪府立大学大学院人間社会学研究科社会福祉学専攻博士課程藤田裕一先生、論文指導いただいた神戸市立医療センター中央市民病院地域医療連携センター石原隆センター長に深謝いたします。

文　献

1．地方独立行政法人神戸市民病院機構 神戸市立医療センター中央市民病院、当院のセカンドオピニオンを希望される患者さんhttp://chuo.kcho.jp/consultation/opinion_index/ouropinion

2．厚生労働省、セカンドオピニオン（他の医師の意見）、平成 23 年受療行動調査の概況、2011

（受付　2016年12月1日，採択　2017年2月14日）

表1

セカンドオピニオンに関する意識調査

性別：　（　男　性　：　女　性　）　　年齢：　（　　）　才

セカンドオピニオン　についてお尋ねします。（１つだけ○印をお願いいたします。）

１　セカンドオピニオン　という言葉についてお尋ねします。

①　言葉を知っており、意味もよく理解している
②　言葉を知っており、意味も少し理解している
③　言葉を知っているが、意味をあまり理解していない
④　言葉を知っているが、意味をほとんど理解していない
⑤　そのような言葉は聞いたことがない

２　セカンドオピニオン　の利用についてお尋ねします。

①　自分（もしくは家族）が利用したことがある
②　利用した人を知っている、もしくは利用したと聞いたことがある
③　利用した人を聞いたことがない

⇒ここで、一度、アンケートを終了してください！　この用紙をいったん裏返し、セカンドオピニオン　に関する資料（別紙）をお目通しいただいた後に、以下の質問にお答えください。

３　セカンドオピニオンについてどのように感じるか、５段階にして番号に○印をください。

①　病院に設けられているセカンドオピニオン制度の便利さについて
非常に便利　５　４　３　２　１　非常に不便
②　セカンドオピニオンの手続きは簡単だと感じますか？
非常に簡単　５　４　３　２　１　非常に難しい
③　セカンドオピニオンの必要性について
非常に必要　５　４　３　２　１　全く不要
④　セカンドオピニオンを受けたい希望について
非常に希望　５　４　３　２　１　全く希望しない
⑤　セカンドオピニオンを受けようとした場合の主治医への遠慮の程度について
非常に遠慮する　５　４　３　２　１　全く遠慮しない
⑥　どのような場合にセカンドオピニオンが必要と感じますか
全ての病気や治療　５　４　３　２　１　ごく特殊な病気や治療のみ

４　費用はおおむね１時間 10,000 円位です。費用についてお尋ねします。

①　高いと思う　②　妥当な額と思う　③安いと思う

５　セカンドオピニオンを利用したいですか？

（A）あなた自身の場合　①利用したい　②　まだわからない　③　利用したくない
（B）あなたの家族・知人の場合　①利用したい　②　まだわからない　③　利用したくない

６　セカンドオピニオンの制度を知ってもらうには、どうしたらいいと思いますか？
ご自由にお書き下さい。

ご協力いただき、ありがとうございました。

Ⅲ．医療研究報告

Ⅲ．２　産科救急搬送の検査部輸血対応について

毛利　衣子　　二村　絢子　　粟田　千絵　　川井　順一　　前田　義久
西神戸医療センター　臨床検査技術部

要　旨

産科救急搬送症例に対する輸血対応の現状について調査を行ったので報告する。

過去４年間に輸血依頼のあった30症例を対象に、発生時間帯、緊急度、血液製剤入庫までの所要時間、患者到着から検査部に検体が届くまでの時間と血液製剤出庫までの時間を調査項目とした。また、26例で、推定総出血量と輸血量についても検討した。RBCの輸血依頼は、緊急度１が４例13％、緊急度２は13例43％あった。FFPは緊急度１が３例10％あった。血液製剤入庫までの所要時間は、56.8±20.9分。出庫までの所要時間は、緊急度２では、RBC 42.1±18.0分、FFP 46.1±18.1分であった。検体が検査部に到着するのに要した時間は19.1±9.1分であった。対象の推定総出血量は4004±3193gで、RBC輸血量は12.7±11.0単位、FFP輸血量は9.1±7.4単位であった。

医師より電話にて、搬送事例の発生や必要な患者情報、的確な指示を受けることにより円滑に輸血対応ができるようになった。血液製剤の準備はほぼ遅延なく実施できており、担当した技師が適切な血液製剤の出庫に努めていると考えられた。

キーワード：緊急搬送、産科出血、緊急輸血、大量輸血、所要時間

（神戸市立病院紀要　55：35－40，2016）

Clinical laboratory preparation process of blood transfusions in transport cases for obstetric emergencies

Kinuko Mori, Ayako Nimura, Chie Awata, Junichi Kawai, Yoshihisa Maeda
Department of Clinical laboratory, Nishi-kobe Medical Center, Kobe, Japan

Abstract

We investigated the current status of the process of preparing blood for transfusions in obstetric emergency transport cases and herein report our findings. There were 30 patients for whom blood transfusions were requested. For the survey items of the study, we collected the time the blood transfusion was requested, the degree of urgency, the time required for the blood product to reach the laboratory from the Red Cross blood center, time from arrival of patient until patient crossmatch specimen arrived at laboratory, and the time to prepare the blood product. In addition, we examined estimated total bleeding volume and blood transfusion volume in 26 patients. Regarding requests for RBCs, there were 4 patients (13%) classified as critical and 13 patients (43%) classified as less critical. Regarding requests for FFPs, there were 3 patients (13%) classified as critical. The duration of time recorded for the blood product to arrive was 56.8 ± 20.9 minutes. The time required to prepare blood products for the less critical patients was 42.1 ± 18.0 minutes for RBCs and 46.1 ± 18.1 minutes for FFPs. The time from arrival of patient until the patient specimen reached the laboratory was 19.1 ± 9.1 minutes. The physician contacted the laboratory by telephone, requested delivery of blood for transfusions, and provided required patient information and precise instructions. This process facilitated correspondence that resulted in rapid and efficient availability of blood for transfusions. Preparation of blood products was appropriately executed without delay in our laboratory.

Key words：emergent transport, obstetric hemorrhage, urgent transfusion, massive transfusion, time required
（Kobe City Hosp Bull　55：35－40，2016）

はじめに

当院は、神戸市西区にある病床数475床の急性期医療を行う地域中核病院である。二次救急病院であり、直ちに輸血が必要な患者の搬送はまれである。また、手術室においても緊急に大量の輸血が必要とされる事例は少なく、輸血対応の約75%は内科系の症例である。一方、産婦人科では近隣の母体救急搬送を受け入れており、検査部の大量輸血や緊急輸血対応の多くは、産科救急搬送例である。輸血業務は検査部で24時間対応し、時間内は輸血専任技師２名、時間外は緊急検査全般を含め、検査技師1名で担当している。

2012年11月、産婦人科より母体緊急搬送時の輸血対応の遅れを指摘された。後日、遅滞なく輸血が開始できるよう産科病棟のスタッフと輸血検査担当技師との間でカンファレンスを行った。その結果、産科救急搬送時は、検査部に搬送事例が発生したこと、他院での患者状況や血液型、およその血液製剤のオーダが担当医より電話連絡されることになった。患者到着前に電子カルテが作製された時点で輸血オーダがなされ、検査部の緊急輸血対応は以前よりスムーズになった。また、検査部内では、発生事例について血液製剤出庫までの一連の過程を記録し、内容や対処方法などを伝達して情報を共有できるよう努めている。

以上の運用を開始して３年を経過し、産科救急搬送に対する検査部の輸血対応の現状について調査を行ったので報告する。

Ⅰ．対象と方法

2012年４月から2016年３月までの４年間に輸血依頼のあった産科救急搬送35例のうち、流産後の出血４例と出血による搬送でなかったHELLP症候群１例を除いた30症例を対象とした。

母体年齢は34.1±4.6歳（24－41歳）、血液型はA型９例（30%）、O型７例（23%）、B型10例（33%）、AB型４例（13%）とB型がもっとも多く、RhDはすべて陽性であった。搬送時の出血原因は、弛緩出血14例（47%）、膣壁･頚管･腹壁血腫６例（20%）、膣壁･会陰･頚管裂傷５例（17%）、胎盤早期剥離２例（６%）、子宮内反症２例（６%）、胎盤遺残２例（６%）、癒着胎盤、低置胎盤がそれぞれ１例（３%）であった（図１）。（重複３例あり）

調査項目は、発生時間帯、緊急度、輸血実施率、血液製剤を発注してから検査部に到着するまでの所要時間、患者到着から患者検体が検査部に届くまでの所要時間、赤血球液（以下RBC）および新鮮凍結血漿（以下FFP）出庫までにかかった時間とした。なお、緊急度については、緊急度1はO型RBC（血液型未確定、交差適合試験未実施）とAB型FFP（血液型未確定）輸血、緊急度2は、RBCはABO同型で交差適合試験（以下クロス）未実施、FFPはABO同型でRBCの緊急度１と２の症例、通常対応はRBCはABO同型クロス実施済み、FFPはRBCが通常対応の症例とした。

また、前医で輸血されていた４例を除外した26症例で、推定総出血量とRBCおよびFFP（120mlを1単位とする）輸血量についても調査した。

出血量は電子カルテシステム（NEC社MegaOakHR）より、輸血量は検査部の輸血管理システム（KHJS社 FOBATCOM）から、その他項目は検査部内の記録から集収し、後方視的に調査を行った。

Ⅱ．結　果

１．緊急度と輸血実施率

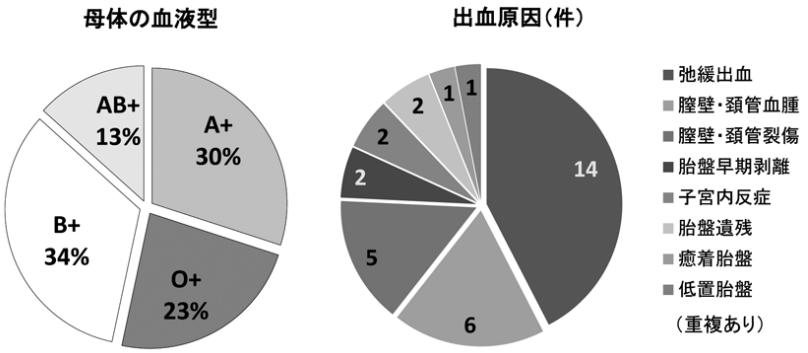

図１　母体血液型と出血原因

輸血依頼のあった30例のうちRBCは27例（90%）、FFPは25例（83%）、濃厚血小板（以下PC）は10例（33%）に輸血された。RBCの輸血依頼は30例で、緊急度１対応が４例（13%）、緊急度２は13例（43%）、通常の対応は13例（43%）であった。FFPの依頼は29例で、緊急度１のAB型FFPの依頼が３例あり、１例は緊急O型RBCと同時に依頼された。緊急度１のRBC依頼の患者血液型はO型２例、A型とB型が１例ずつ、FFPではO型２例、AB型１例であった（図２）。PCは10例の依頼があり、すべてにABO同型が輸血された。

２．検査部の対応について（表１）

救急搬送の時間帯は、ルーチン帯（8：45－17：30）８例（27%）、夜勤帯（17：30－翌８：45）19例（63%）、休日日勤帯３例（10%）で、夜間時間外対応が多くを占めていた。

血液センターに血液製剤を発注後、検査室に到着するまでの所要時間は、症例ごとの初回発注25回分において、平均56.8±20.9分（17－115分）であった。最短の17分は、予備の製剤を積んだ血液センター運搬車が近隣を走行していたため短時間で届いた。一方、最長の115分と時間のかかったのは、血液センターにすぐに出発できる車がなく、また緊急性が低く時間的に余裕があると判断された症例であった。

血液製剤準備にかかった平均時間は、患者到着時からでは、緊急度１は、RBCは0.8±1.3分（0－3分）、FFPは20.7±29.2分（0－62分）、緊急度2は、RBCは42.1±18.0分（15－90分）、FFPは46.1±18.1分（15－85分）、通常対応は、RBCは94.7±21.8分（55－132分）、FFPは82.4±61.9分（40－278分）であった。緊急度１でFFPの出庫に62分かかったのは、ABO同型のFFPを血液センターへ発注するのが遅れたので、在庫があるAB型を追加オーダされた症例であった。緊急度２でRBCの準備に最長の90分かかった症例は、入院時検査所見がFib値18mg/dl 、Hb値8.6g/dlであったためにFFPの出庫を優先し、RBCの出庫があとまわしになっていた。また、RBC、FFP共に最短の15分と短かった症例は、患者血液型検査を用手法で行ったルーチン帯の症例で、FFPもタイミングよく使用されず返品された在庫製剤があり、速やかに出庫することができたためであった。患者検体が検査部に届いてから製剤出庫までの平均時間は、緊急度２は、RBC29.7±15.3分（7－69分）、FFP31.8±18.1分（7－80分）、通常対応では、RBC69.1±17.7分（32－94分）、FFP57.3±57.7分（21－238分）であった。患者到着から患者検体が検査室に届くまでの平均時間は19.1±9.1分（5－40分）で、緊急

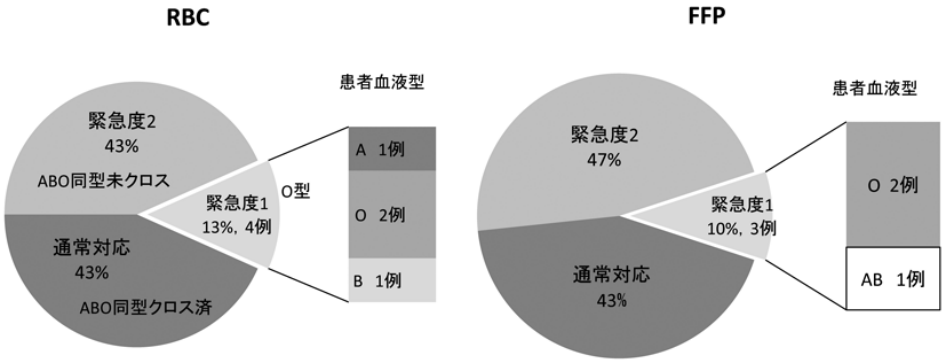

図２　製剤別緊急度の内訳

表１　血液製剤入庫・出庫と検体到着までの所要時間

調査項目		所要時間（分）			
		緊急度１	緊急度２	通常対応	全　体
血液製剤発注～納品		48.2±17.1	59.2±26.1	59.9±15.5	56.8±20.9
患者到着～出庫	RBC	0.8±1.3	42.1±18.0	94.7±21.8	-
	FFP	20.7±29.2	46.1±18.1	82.4±61.9	-
検体到着～出庫	RBC	－	29.7±15.3	69.1±17.7	-
	FFP	－	31.8±18.1	57.3±57.7	-
患者到着～検体到着		15.8±6.5	13.0±4.7	25.6±8.6	19.2±9.1

度１では15.8±6.5分（9－28分）、緊急度２では13.0±4.7分（5－20分）、通常対応例では25.6±8.6分（10－40分）であった。

３．推定総出血量と輸血量（図３）について

対象26例の推定総出血量は平均4004±3193g（1350－15715 g）であった。RBC輸血量は平均12.7±11.0単位（0－54単位）で、0単位が３例（11.5%）、1－5単位未満は３例（11.5%）、5－10単位未満は5例（19.2%）、10－15単位未満は６例（23.1%）、15－20単位未満は５例（19.2%）、20単位以上は４例（15.4%）であった。FFP輸血量は平均9.1±7.4単位（0－26単位）で、０単位が５例（19.2%）、１－５単位未満は４例（15.4%）、５－10単位未満は４例（15.4%）、10－15単位未満は８例（30.8%）、15－20単位未満は２例（7.7%）、20単位以上は３例（11.5%）であった。FFPとRBCの使用比率（以下FFP/RBC）は平均0.7±0.3（0－1.5）であった。PCは８例に輸血されており、10単位が４例、20単位が３例、40単位が１例であった。

RBCおよびFFP輸血量と推定総出血量には強い相関関係を認めた（RBC：R=0.930、p<0.001、FFP：R=0.859、p<0.001；図４）。

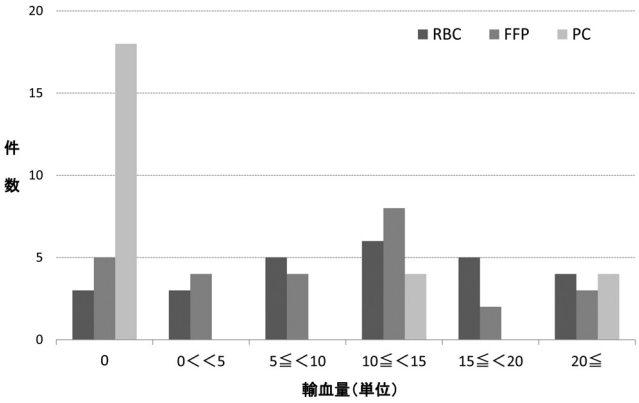

図３　製剤別輸血量

Ⅲ．考　察

産科救急搬送は夜間が多く、73%は時間外に発生し、日夜勤者が１名で対応していることがわかった。母体の血液型は在庫製剤の少ないB型が多く、輸血は、RBCは27例90%、FFPは25例83%と高率に実施されていた。

血液製剤依頼時の緊急度は、緊急度１のO型RBCオーダは４例あったが、２例は患者血液型がO型で、実際に異型適合血輸血となったのは２例のみであった。AB型FFP輸血も３例中１例は、患者はAB型で、異型適合血輸血が実施されたのは、緊急O型RBC輸血と同時に依頼された症例と、ABO同型の発注が遅れたために実施せざるを得なかった症例の２例であった。産科危機的出血への対応ガイドライン[1)]や輸血療法の指針[2)]でも緊急時のO型RBCについて使用を考慮する旨の記載はあるが、これについては当院の要求度は高くないと考えられた。一方、RBCは、緊急度２の依頼は43%あり、緊急度１をあわせると半数がクロス未実施での出庫であった。FFPは、緊急度２と通常対応をあわせた90%でABO同型の依頼であった。産科救急搬送時の血液製剤の第一選択は、RBCはABO同型未クロス製剤、FFPはABO同型製剤と考えられた。

26症例での輸血量は、RBCは平均12.7単位、FFPは平均9.1単位であった。産科大量出血ではRBCと同時に同量のFFPを輸血し、凝固因子の補充を行うことが一般化しつつあり[2,3)]、当院でもほとんどはRBCと同時に同量のFFPのオーダがなされている。FFP/RBC比は、0－1.5で平均0.7とほぼ同量で他院の報告[4,5)]と同様であった。当院の血液製剤備蓄量は、2016年11月現在、RBCはA型８単位、O型10単位、B型４単位、AB型２単位、FFPはAB型４単位のみである。

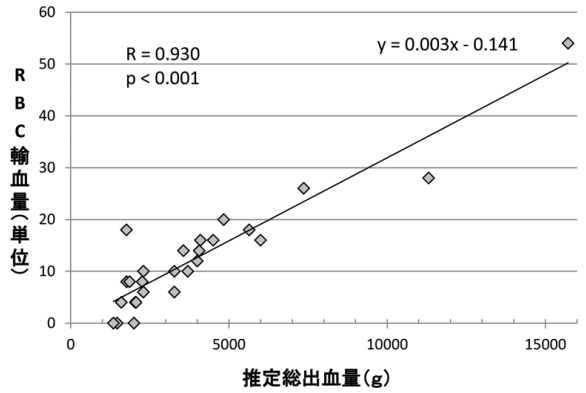

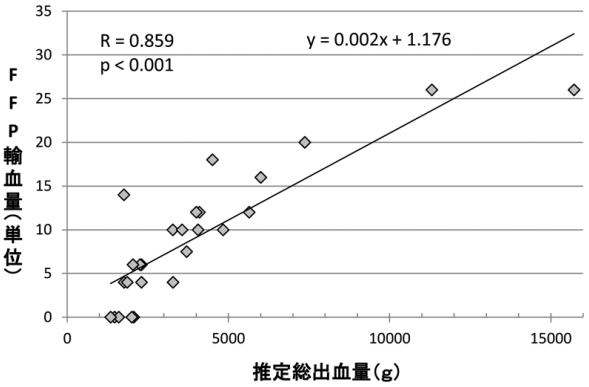

図４　推定総出血量と輸血量の関係

従って救急搬送時は、検査部では最初に必要量の血液製剤を発注し、確保する必要がある。今回の調査では、血液センターに発注後、血液製剤が検査部に届くまでの所要時間は、平均56.8分であった。緊急時は60分以内の対応が可能である。

血液製剤の準備ができるまでの所要時間については、緊急度１は、RBC、FFPともに出庫操作のみであり、患者到着前に容易に出庫されていた。緊急度２は、患者到着時から、RBCは42.1±18.0分、FFPは46.1±18.1分かかっており、緊急度１と２では血液製剤出庫までの所要時間に40分以上と大きく差があった。緊急度２は、２回の採血で患者血液型を確定後、RBCは在庫血を出庫し、不足分とFFPは血液センターから届いてから出庫する。今回の調査ではRBCとFFPの出庫までの所要時間の差が４分と短いことからRBCに引き続きFFPを出庫しており、患者血液型が確定する前後には、血液センターより血液製剤が届いていると思われた。患者検体到着から出庫までの所要時間は、緊急度２は血液型確定に15－20分と出庫作業に５分を要して合計約20－25分と予測される。今回の調査結果では、RBCは29.7±15.3分、FFPは31.8±18.1分とほぼ遅れなく準備できていると考えられた。しかし、他院では血液製剤出庫までの所要時間は、ABO同型クロス未実施では、約15分、同型クロス実施では、約45－60分と報告されており[6,7]、当院の実績はそれより15－30分遅くなっている。この理由としては、おそらく他院では用手法で実施されているものと推測される。当院では、血液型やクロスは全自動輸血検査装置Echo（イムコア社）で行っており、判定ミスや誤入力は防げるため安全性は向上する反面、迅速性に欠けることになる。通常対応のRBCはこれよりクロス所要時間の約40分が足され、約60－65分と予測されたが、94.7±21.8分かかっていた。通常対応では、血液製剤の到着の遅れ、他の患者や検査の優先などにより、予測時間より延長すると考えられる。患者検体到着までの所要時間は、５－40分と幅が広かった。患者の状態により採血が困難な場合や検体搬送の人手不足などがあり、時間に差が生じたものと考える。

推定総出血量とRBCおよびFFP輸血量については強い相関関係がみられた。血算や凝固検査は、採血する病期により結果が異なり、採血や検査に時間と手間がかかる。出血量は、他院での測定が正しくなかったり、寝具に吸収されたり、血腫形成や腹腔内や骨盤腔内に出血した場合や羊水と混合した場合など不正確な部分もあるが、今回の当院の結果では、ばらつきも少なく、輸血量の予測の指標となり得ると考えられた。そのため出血量に注目して、輸血量を予測することで、血液製剤の確保を迅速に行うことができると考えられる。

救急搬送では、迅速な血液製剤の準備はその後の患者の臨床経過に影響を与える可能性があり、遅滞なく輸血を開始することができるよう準備することが大切である。日夜勤者は、輸血業務を負担と感じており、緊急搬送の輸血対応が発生すると、時間外の検査業務全般は煩雑になり、一人での対応では的確な業務を行うことが困難になることがある。そこで、対策として、技師長に連絡し、技師長が適切に応援者を派遣するという運用が2016年９月から開始された。まだ事例は発生していないが、検査部として発生頻度など現状にあわせて体制を改善していく必要があると考えられる。

おわりに

産科救急搬送時の血液製剤準備の遅延の指摘があったが、その後、医師より電話連絡にて、救急搬送事例の発生や必要な患者情報などの的確な指示を受けることにより、円滑に輸血対応ができるようになった。血液製剤の準備は、十分とはいえないがほぼ遅延なく実施できており、検査部では適切な血液製剤の出庫に努めていると考える。さらに時間外対策として応援体制の運用を開始した。今後、一層、検査部内の体制の整備を進めていくことが、迅速な輸血対応のために重要と考えた。

文　献

１）産科危機的出血への対応ガイドライン．2010：http://yuketsu.jstmct.or.jp/wp-content/themes/jstmct/images/medical/file/guidelines/Ref5-2.pdf

２）厚生労働省医薬食品局血液対策課：輸血療法の実施に関する指針：http://www.mhlw.go.jp/new-info/kobetu/iyaku/kenketsugo/5tekisei3a.html

３）日本産科婦人科学会，日本産婦人科医会：産婦人科診療ガイドライン－産科編2014：http://www.jsog.or.jp/activity/pdf/gl_sanka_2014.pdf

４）松永茂剛：輸血療法を中心とした産科大量出血に対する治療戦略．日周産期・新生児会誌　49：2－3，2013

５）阿南昌弘，大久保光夫，大木浩子，他：大量輸血症例における患者フィブリノゲン濃度と輸血量についての検討．日本輸血細胞治療学会誌　59：38－42，2013

6）阿南昌弘，大久保光夫，前田平生：輸血部門からみた産科輸血．日臨麻会誌　31：415－420，2011
7）藤田太輔，亀谷英輝，湯口裕子，他：当院における入院中患者の突然の危機的状況への対応．産婦の進歩　62：116－118，2010

（受付　2016年11月30日，採択　2017年２月14日）

Ⅳ. C　P　C　報　告

Ⅳ．ＣＰＣ報告

Ⅳ．１　ＣＰＣ報告（2015年４月～2016年３月）（中央市民病院）

第１回中央市民病院ＣＰＣ報告

【症例１】

１．症例テーマ：虚血性小腸炎を契機に敗血症性ショックを来した一例

２．診療科、主治医・受持医：消化器内科　南出竜典

３．CPC開催日：2015年４月15日

４．発　表　者：臨床側（金谷雅之、南出竜典）
病理側（山下裕加、市川千宙）

５．患　　者：89歳、女性

６．臨 床 診 断：虚血性小腸炎、敗血症性ショック

７．剖 検 診 断：非閉塞性腸管膜動脈虚血

８．臨 床 情 報：

１）現病歴

週に３回透析施行。ADLは食事のみ自立でほぼ寝たきり。便秘症があり、４～５日ごとにプルゼニド内服するか、摘便で対応していた。

来院７日前から便秘症増悪し、来院５日前が最終排便であった。

来院３日前より腹痛、食欲不振の自覚あり、口当たりのよいものを摂食していたが、 嘔吐を繰り返していた。

来院当日腹痛と嘔吐持続することから当院救急外来を受診した。

救急部で施行された腹部造影CTでSMA，IMA，SMVに強い石灰化を認めた。また、回盲部の腸管気腫および腸管壁造影効果減弱、腸管内に石灰化した便塊を認めた。

画像所見からは腸管虚血が疑われ、試験開腹も考慮されたが、ADL非自立の透析患者であり、手術リスクが高いと判断された。保存的加療を行う方針となり、当院消化器内科入院となった。

２）既往歴

高血圧症、２型糖尿病（IDDM）、甲状腺機能低下症、慢性心不全、糖尿病性腎症（透析）、続発性副甲状腺機能亢進症、関節リウマチ、子宮筋腫手術後

X”-10年 不安定狭心症（#1～2，#6～7 PCI）

X”-７年 心不全入院

X”-５年 心不全入院 透析導入

X”-１年１月 閉塞性動脈硬化症による重症仮死虚血に対し経皮的動脈形成術

狭心症の診断で#1のステント内狭窄に対しPCI

X”-１年11月 急性心筋梗塞 #2のステント内狭窄に対してPCI

X”年 重症下肢虚血に対して入院予定

３）入院時現症

意識清明：E4V5M6
体温37.1℃，脈拍 78回/分（整），血圧115/75mmHg
呼吸数20/分，SpO2：100％（RA）

顔　　面：眼瞼結膜に貧血あり、眼球結膜に黄疸なし

胸　　部：心音および呼吸音に異常なし

腹　　部：平 坦、軟、右 下 腹 部 に 圧 痛 あ り、Tapping pain（+）、反跳痛・筋性防御を認めない、腸蠕動音減弱

四　　肢：末梢冷感なし、両下腿に浮腫なし、両側足趾末端壊死あり

皮　　膚：仙骨部に褥瘡を認める

４）検査所見

【血液検査】WBC $15.3\times10^3/\mu$L（Band. 0.0％，Seg. 95.0％，Lymph. 3.0％），RBC $346\times10^4/\mu$L，Hb 9.9 g/dL，MCV 95 fL，MCH 28.6 pg，PLT $30.5\times10^4/\mu$L，TP 7.7g/dL，ALB 2.6g/dL，T-Bil 0.2 mg/dL，AST（GOT）23IU/L，ALT（GPT）8IU/L，LDH 170IU/L，CK 22IU/L，ｱﾐﾗｰｾ 54IU/L，尿素窒素 23.6mg/dL，ｸﾚｱﾁﾆﾝ 3.54mg/dL，Na 135 mEq/L，K 3.8 mEq/L，Ca 9.0mg/dL，CRP 10.07mg/dL，ﾄﾛﾎﾟﾆﾝI 0.247ng/mL，PT-％ 99.6％，PT-INR 1.00，PT-sec 11.5sec

【静脈血液/ガス】pH 7.339，PCO_2 39.0torr，PO2 81.6torr，HCO_3- 20.4 mEq/L，BE -4.4，Anion Gap 12.9 mmol/L，cLac 1.3mmol/L

【心電図】Ⅱ，Ⅲ，aVF，Ⅴ１～６で深いS波、左軸偏位，Ⅰ度房室ブロック

全誘導でWide QRSを認める。陳旧性心筋梗塞の影響

５）画像診断所見

【胸部X線】心拡大著明、肺野に明らかな浸潤影や結節影は認めない

【腹部CT】血管の石灰化が非常に強く、SMA，IMA共に複数の強い狭窄を認め、静脈側にも強

い狭窄を認める。門脈内にガスは指摘できない。回腸の一部が造影効果弱く、壁内に空気を認める。少量の腹水を認め、腸管内に石灰化した糞便を認める。

6）経過・治療

入院後セフメタゾール開始したが、収縮期血圧60mmHg台まで低下し、腹膜炎による敗血症性ショックと考えられた。ノルアドレナリン、ドパミン投与開始し、メロペネムによる治療を行ったが、全身状態の改善を認めなかった。入院第６病日に嘔吐をきたし、減圧目的で経鼻内視鏡的イレウス管挿入術を行った直後に下顎呼吸・血圧低下・徐脈をきたし、永眠した。

7）症例の問題点（剖検で解明したかった事項）

虚血性小腸炎に腹膜炎を併発し、敗血症性ショックで死亡したことが考えられた

⑴ 腸管虚血を考えたが、血栓形成や虚血性病変は存在したのか

⑵ 腸管虚血が全層性であったのか、穿孔/腹膜炎を来していたのか

⑶ ショックの原因は敗血症性ショックであったのか

9．剖 検 情 報 ：

1）剖検診断と病理所見

【主病変】

⑴ NOMI

a．小腸の虚血壊死

b．腸管気腫

c．回結腸動脈の陳旧性血栓

d．回腸動脈の高度狭窄

e．上行結腸、下行結腸の巣状粘膜壊死

【副病変】

⑴ 全身高度動脈硬化

a．陳旧性心筋梗塞、冠動脈（右・回旋枝）の高度狭窄

b．両側腎萎縮

⑵ 腔水症（腹水：900ml、胸水：左450ml、右200ml）

⑶ 諸臓器軽度うっ血(肝、両側肺)

⑷ 限局性腹膜炎

2）担当病理医：市川千宙

3）病理医からのコメント

剖検時には、回腸末端部から口側に45cmに渡り腸管壁が暗紫色調で、組織学的に全層性の壊死を認め、漿膜面には、好中球や血液が混じるフィブリン塊を認め、限局性腹膜炎を伴っていた。粘膜下層、漿膜下脂肪織に気腫を認めたが、その周りに少数の球菌や桿菌を認めるのみであった。それより口側の小腸の色調変化は乏しかったが、気容は中等度～高度で麻痺性イレウスと考える。上行結腸と下行結腸には巣状粘膜を認め、虚血性変化と考える。

10cm末梢側の回結腸動脈では、再疎通像を伴う陳旧性血栓形成を認めた。SMA分枝（回腸動脈など）やIMAの分枝でも動脈硬化で内腔の狭窄を認めた。

回結腸動脈の陳旧性血栓と回腸動脈の高度狭窄、回腸末端部の約45cmの全層性壊死であったことからは、回腸動脈の血流低下があったと考えられる。血流低下の原因として考えられうることとして、来院前の食指不振、嘔吐による血管内脱水などが挙げられる。

腸管気腫に関しては、全層壊死の部分に細菌が侵入し、ガス産生したと推測する。

死亡の４日前から発熱と低血圧に関しては、回腸の粘膜固有層、粘膜下層の血管が壊死していることから、細菌が血中に入り込みやすい状態であったことが示唆され、敗血症に至った可能性が高いと考える。

ベッド移乗の際の急変に関しては、肺血栓塞栓症や新しい心筋梗塞など急変を来すような病変は指摘できなかった。陳旧性心筋梗塞が多発し、壁の菲薄化がある心臓や、皮質がほとんど荒廃した腎を背景に、敗血症による循環動態の悪化から、それらの予備能を超え、不可逆性に変化したと推測する。

10. 考　　察

陳旧性心筋梗塞や腎不全を背景にNOMI・敗血症を発症しており、小さな循環動態の変化が引き金となって死の転帰を取ったものと推測する。

【症例２】

1．症例テーマ：消化管穿孔術後に感染コントロール不良により死亡に至った１症例

2．診療科、主治医・受持医：E-ICU　坂本、小林

3．CPC開催日：2015年４月15日

4．発　表　者：臨床側（中村、坂本）
病理側（松岡）

5．患　　者：56歳、男性

6．臨 床 診 断：上部消化管穿孔、穿孔性腹膜炎

7．剖 検 診 断：壊死性筋膜炎

8．臨 床 情 報：

1）現病歴

２年前から日雇い労働・路上生活であり、最近は１日１食程度しか食事摂取していなかった56歳男性。

２ヶ月前より腹部膨満感、１ヶ月前より両下肢浮腫・両下肢痛を自覚。３月８日、路上で転倒し、顔面を打撲。通行人が救急要請し、当院救急外来に搬送となった。本人の話では転倒時の意識は清明で、転倒の理由はつまずいだけとのこと。

2）既往歴

早期胃癌（2011年に腹腔鏡下幽門側胃切除術を施行、約２週間後に縫合不全で再手術、ドレナージを施行 病理検査：tub2，pT1b(SM2)，int，INF β，ly1，v0，pN0，pStage ⅠB，PM0以降の通院歴はなし）胃潰瘍穿孔（手術歴あり 詳細不明）

3）主な診療所見

GCS：E4V5M6 BP 89/59mmHg　HR 77回/分 RR 20回/分　SpO2 98％（RA） BT 31℃

末梢冷感(+) CRT 3s るいそう著明 肺音清 腹部緊満 両下腿浮腫・発赤・腫脹(+)

右前額部に1.5cmの挫創(+)

4）主な検査データ

【血算】WBC 1400/μL，Hb 10.2g/dL，Ht 29.2％，PLT 20.4×10^4/μL

【生化学】TP 5.3g/dL，ALB 1.6g/dL，AST 41IU/L，ALT 18IU/L，LDH 220IU/L，CK 815IU/L，AMY 19IU/L，BUN 60.7mg/dL，Cre 3.17mg/dL，Na 135mEq/L，K 3.8mEq/L，Ca 7.7mg/dL，CRP 33.3mg/dL，vitB1 1.5μg/dL

【血液ガス】PH 7.291，PCO_2 39.3Torr，PO2 36.7 Torr，HCO_3 18.3mmol/L，AG 12.6mmol/L，Lac 3.4mmol/L

【尿検査】ブドウ糖(±)，蛋白質(４＋)，潜血(２＋)，白血球(１+)，ケトン体(±)，ウロビリノーゲン(１+)，亜硝酸塩(－)

【血液培養検査】Streptococcus equisimilis 陽性

【尿培養検査】Streptococcus group B陽性

【来院時腹水穿刺】グラム染色でGPC少数 GPR1+　好中球1+　上皮細胞少数、培養で Staphylococcus aureus 1+　Clostridium perfringens 3+

5）画像診断所見

腹部単純CT：幽門側胃切後。Free airおよび大量の被包化された液貯留あり。消化管穿孔（おそらく上部）による膿瘍形成が疑われる。貯留液が被包され、濃度に濃淡があることから穿孔は来院数週間前におこった可能性が考えられる。また貯留液により腸塊が一塊となっており癌性腹膜炎の関与も示唆される。

6）経過・治療

来院時ショックバイタル、低体温、低血糖を認めた。当院救急外来にてVit B投与、K補充をしながらブドウ糖を投与した。ショックの原因として敗血症性ショックを考えMEPM+VCMを投与した。腹部単純CTで、大量腹水およびfree airを認め、上部消化管穿孔による穿孔性腹膜炎と考えられた。同日緊急手術を施行。腹腔内には大量の混濁した黄色の腹水を認めた。癒着により腸管全体の観察はきわめて困難で、穿孔部位の同定は出来なかったが、数週間前に上部消化管に穿孔をきたした穿孔性腹膜炎の状態と考えられた。CT上は左上腹部の吻合部の可能性が考えられた。

腹壁・腸管に付着した白苔を除去しながら洗浄出来る範囲で十分に洗浄した。穿孔部位は同定出来なかったが、洗浄後混濁した腹水が増量する様子はなく、穿孔部は自然に閉鎖あるいは限局した膿瘍を形成している可能性が考えられた。癒着も強く、これ以上の処置は困難であるとして、ドレーン留置のみを行った。術後は敗血症性ショックでICU管理となった。感染源は穿孔の他に下肢の蜂窩織炎が疑われた。また術後一旦抜管したが、大量補液により肺水腫を来たし、術後１日目に再挿管となった。カテコラミンはNAD20ml/h程度、ボスミンの持続静注が必要な状態が続いた。術後２日目よりlac上昇・代謝性アシドーシスの進行を認めた。原因としては感染源の感染コントロールがついていないことが考えられた。腹部に関しては初回手術の所見から再手術は困難であり、下肢については切開穿刺可能な病変がなかったため、共に内科的加療を継続することとなった。対症療法・腎機能代替として、CHDを開始したがlac上昇・アシドーシスの進行は続き、術後３日目に死亡確認となった。

7）手術所見

腹腔内には大量の混濁した黄色の腹水を認めた。腹部を中心として腹壁と腸管が、また腸管同士が強固に癒着していた。腸管壁は浮腫状で軽度拡張していた。癒着により腸管全体の観察はきわめて困難で、穿孔部位の同定は出来なかったが、来院数週間前に上部消化管に穿孔をきたした穿孔

性腹膜炎の状態と考えられた。

8）症例の問題点（剖検で解明したかった事項）

⑴ 腹腔内感染の状態について、穿孔部位および穿孔の原因、腸管壊死、ドレナージの有無

⑵ 下肢軟部組織に壊死性筋膜炎のような病態は存在したのか?

9．剖検情報：

1）剖検診断と病理所見

【主病変】

#1：胃癌術後再発（転移：腸間膜、結腸、膀胱、肺、腸間膜LN）、#1-a：癌性腹膜炎、#1-b：吻合部潰瘍穿孔、#2：敗血症、#2-a：壊死性筋膜炎（両側下腿）、#2-b：好中球増多（肝、脾、腎）、#2-c：骨髄顆粒球増多、#3：諸臓器うっ血（肺、肝、腎髄質）、#3-a：肺うっ血水腫

【その他病変】

#1：右心室軽度拡張、#2：下大静脈血栓、#3：全身性浮腫、#4：胆石症

2）担当病理医：松岡亮介

3）病理医からのコメント

死因は敗血症性ショックによる循環不全として矛盾しないものと考えます。下肢には壊死性筋膜炎、胃には吻合部潰瘍穿孔の所見を認め、いずれにも菌塊が確認されます。胃に比べて下肢には球菌が著明に見られ、血液培養で検出されたレンサ球菌と合致するものと考えられます。Focusは下肢の壊死性筋膜炎であったと考えます。菌塊は多量に見られ、感染コントロールは不良であったと考えられます。

腹腔内容に明らかな混濁や内容物、膿汁を認めなかったことから、吻合部潰瘍穿孔に関しては、線維化によって被包化され、周囲に広がらなかったものと考えます。

また、別に腹膜、腸間膜の癒着が強く、線維化を呈していた部位には腺癌の浸潤が見られ、癌性腹膜炎の状態であったと考えます。腸管は明らかな壊死は認めませんでしたが、部分的に結腸に腫瘍の浸潤が見られ、粘膜のびらんを来していました。2ヶ月前の腹部膨満は、穿孔よりは癌性腹膜炎が原因であった可能性を考えます。

10. 考　　察

病理所見から、患者を死に至らしめた敗血性ショックの原因疾患は下腿の壊死性筋膜炎と考えられた。

壊死性筋膜炎の診断に関してはLRINEC scoreやMRI画像の利用等が提唱されてはいるが、早期診断には、皮疹部位を超える圧痛や水疱の出現等から臨床診断をおこなうことが重要である。また疑いを持った場合は手術・生検をためらうべきではない。

今回の症例では、両下腿の著明な浮腫のために臨床診断が難しく、全身状態不良のため精査・処置の施行も難しかったため、診断は難しかったと考えられる。

11. 参 考 文 献

Anaya DA, Dellinger EP：Necrotizing soft-tissue infection：diagnosis and management. Clin Infect Dis 44：705-710, 2007

第2回中央市民病院ＣＰＣ報告

【症例1】

1．症例テーマ：誤嚥性肺炎を契機としたARDSによる呼吸不全の悪化で死亡した一例

2．診療科、主治医・受持医：救急科　瀬尾龍太郎、園　真廉、川上大祐、神谷侑画

3．CPC開催日：2015年6月17日

4．発　表　者：臨床側（三好健太郎、須賀将文）
病理側（辻坂勇太、松岡亮介）

5．患　　者：81歳、女性

6．臨 床 診 断：誤嚥性肺炎、ARDSの疑い

7．剖 検 診 断：誤嚥性肺炎、ARDS

8．臨 床 情 報：

1）現病歴

来院当日起床時は問題なくすごされていたが、8時25分頃に朝食を摂取中に急にうつむきになり全く反応がなくなった。

むせや嘔吐は認めなかったが、口腔内を吸引した際に食物残渣が認められJCS100程度まで意識レベルの改善認めた。

看護師によりバイタル測定を行った際に、血圧・SpO2測定不能であり11時03分頃に当院救急搬送された。

2）既往歴・家族歴など

【既往歴】アルツハイマー型認知症 マロリー･ワイス症候群 左変形性膝関節症 白内障

【家族歴・生活歴】家族歴に特記事項は確認出来ず　ADLは全介助　意思疎通は困難

【内服歴】ランソプラゾール　15mg 1T

3）診療所見

身長155cm，体重54.6kg，血圧82/63 mmHg，脈拍118/分，整，呼吸数26/min，SpO2 89％（リザーバー 10L/分），体温37.2℃，意識レベルE2V2M5，対光反射2mm/3mm，両側緩慢，心音：異常な

し，呼吸音：両側減弱，四肢：拘縮性変化を両上肢に認める

4）主な検査データ

【血液検査】WBC 5200 / μL，RBC 549 x 10^4 / μL，Hb 15.9 g/dL，Ht 48.7%，Plt 30.6x 10^4 / μL，PT-INR 1.18，TP 7.4 g/dL，Alb 3.5 g/dL，AST 48 U/L，ALT 25 U/L，BUN 26.5 mg/dL，Cre 1.85 mg/dL，CRP 7.05 mg/dL，Na 145 mEq/L，K 3.3 mEq/L，Cl 109 mEq/L，Ca 9.2 mg/dL

【動脈血液ガス】pH 7.3，PCO_2 29.9 Torr，PO2 65.6 Torr，HCO_3- 14.8 mmol/L

【微生物学検査】血液培養 嫌気性ボトル１本から Propionibacterium疑い 痰培養E.Coli，尿培養E.Coli

【生理学検査】心電図 118/分，整，心臓超音波 EF >50%，壁運動異常は認めず

5）画像診断所見

胸部CT：両側肺野に浸潤影を認める。

6）経過・治療

来院時ショックバイタルを認め、晶質液の輸液負荷を行ったが、反応性に乏しく、低酸素血症・意識障害認めたため、中心静脈カテーテル挿入・気管挿管管理の上ICU入室となった。

メロペネム・バンコマイシンによる抗生剤加療を開始し各種培養結果および全身状態の改善傾向から、アンピシリン・スルバクタムに変更した。人工呼吸器（PEEP12 PC3 FiO2 0.5）にて酸素化は安定し入院３日目よりカテコラミンの離脱を行った。

第５病日以降は各種培養検査の陰性化を認め、明らかな熱源を示唆する所見は認めない。38℃台の発熱は継続しており、呼吸状態の改善を認めず、人工呼吸器からの離脱は困難であった。

入院10日目より急激な肺コンプライアンスの低下から換気量の低下を認めた。換気量を維持するのに、呼吸器の圧設定の増加（PEEP15，PC12，FiO2 0.6）が必要となり、精査の胸部CTにおいて両側肺野にびまん性浸潤影を認めた。

その後も呼吸状態の安定化が困難となり17日目に死亡となった。

7）症例の問題点（剖検で解明したかった事項）

肺病変についての評価

（ARDSで矛盾しないかどうか）

9．剖 検 情 報

1）剖検診断と病理所見

【主病変】

・両側びまん性肺胞障害
・誤嚥性肺炎（右肺上下葉　化学性肺炎）
・心臓右室拡張

【その他病変】

・心臓右室拡張
・心臓左室壁菲薄化（側壁－後壁）
・肝腎鬱血（にくずく肝、腎髄質鬱血）
・大動脈粥状硬化
・食道裂孔ヘルニア
・胃点状出血

【病理所見】

肺：下葉気管性血管束周囲優位に肺胞構造の破綻および線維性成分の増生を認め、器質化肺炎の像を呈していた。EVG染色でも同部位の壁構造破綻を確認された。肺炎部分に組織球集簇が見られるが、Grocott染色では明らかな菌体を確認されなかった。残存する肺胞腔には肺水腫を認めた。部分的に硝子膜形成も見られ、びまん性肺胞障害の所見と考えられた。

右肺の器質化肺炎は気管支周囲優位に広がり、細気管支壁の平滑筋を巻き込むように線維化を呈する像や、以前にびらんがあったことを窺わせる細気管支上皮の再生性変化を認め、一部に多核巨細胞も見られた。右下葉と上葉に以前に胃内容誤嚥に伴う化学性肺炎があったことを示唆するものと考えられ、入院時の画像所見と対応するものと考えられる。

肝臓：小葉中心性に脂肪変性およびうっ血所見を認めた。

腎臓：髄質優位にうっ血像を認めた。

結腸：標本を作製した範囲では、明らかな憩室の所見は認めなかった。

大動脈：内膜の線維性肥厚とフィブリン、コレステリン結晶、泡沫細胞を認め、粥状硬化の所見として矛盾しない。

その他臓器に直接の死因となるような異常所見を認めなかった。

2）担当病理医：松岡亮介

3）病理医からのコメント

組織所見において器質化肺炎の像を認め、度重なる誤嚥性肺炎により肺炎の器質化が進行し、肺胞ガス交換が徐々に障害されていたものと推測さ

れる。さらに換気予備能が低下した肺をベースにARDSを合併し、急激に換気障害が増悪した事が今回の死因と考えられる。

救急搬送の原因となった意識消失を来たしたときは、坐位での誤嚥であったということだが、上葉に病変がある点からはむしろ右側臥位での誤嚥の可能性が考えられる。食事は介助者がいる状態で坐位にて取っており、前日までは熱発とのことであり、誤嚥は就寝中に起こり、入院当日の食事中にそれが顕在化した可能性が考えられる。

10. 考　　察

ARDSの定義は1994年に作成されたALI/ARDSの概念を含むAECC's Definition of ARDSから2012年にBerlin Definition of ARDSに変更されており、「１週間以内の臨床的に説明できる原因があり、もしくは増悪する呼吸器症状があり、画像所見上、両側肺の陰影が胸水、無気肺、結節などで説明のつかず、肺水腫の原因が心不全や水分過剰で説明のつかないもの」と定義される。また酸素化の程度により軽症、中等症、重症に分類される。

上記定義の際のメタ解析での死亡率は軽症27％、中等症32％、重症45％と依然として高値である。

ARDSにおいて、通常換気量での人工呼吸では、換気可能な肺のユニットが減少しているため、局所的な肺胞の過伸展が生じ、また、呼気終末に肺胞が周期的に虚脱し、強制換気による肺胞の再開通の繰り返しによる物理的は肺胞損傷が生じる。そのため、１回換気量を６mL/kg以下に保ち、プラトー圧を可能な限り低く保ち（30cmH_2O以下）、肺胞虚脱を防ぐために十分なPEEPをかけることが重要となる。

薬物療法に関しては、確立したものは未だなく、支持療法に留まるものが多い。抗酸化作用を持つ薬物の使用は十分なエビデンスに乏しく、一酸化窒素やプロスタグランジンE１吸入は酸素化の改善は見られるものの死亡率や長期生存率の改善には影響しない。また、全身ステロイド投与の発症から14日までの投与の効果は未だ不確実であり、14日以上経過した症例については明らかに有害とされている。

11. 参 考 文 献

・Calfee CS, Matthay MA：Non-ventilatory management of acute lung injury and the acute respiratory distress syndrome. Chest 131：913-920, 2007

・Agarwal R, Nath A, Affarwal AN, et al：Do glucocorticoids decrease mortality in acute respiratory distress syndrome? A meta-analysis. Respirology 12：585-590, 2007

・Ferguson ND, Fan E, Camporota L, et al：The Berlin definition of ARDS：an expanded rationale, justification, and supplementary material. Intensive Care Med 38：1573-1582, 2012

【症例２】

1．症例テーマ：MSSA多発膿瘍・持続菌血症をきたしⅡ型呼吸不全で死亡した症例

2．診療科、主治医・受持医：総合診療科　中村洋貴、官澤洋平

3．CPC開催日：2015年６月17日

4．発　表　者：臨床側（中村洋貴）
病理側（山内頼友）

5．患者：79歳、男性

6．臨 床 診 断：MSSA敗血症、感染性心内膜炎、続発性髄膜炎

7．剖 検 診 断：敗血症性ショック、髄膜炎

8．臨 床 情 報：

１）現病歴

ADL自立した79歳男性。来院25日前に脚立から転落し、A病院でL1の新規圧迫骨折と診断された。来院22日前よりエルカトニン注射と第一腰椎トリガーポイントにブロック注射を行った。来院５日前より徐々に全身倦怠感および食事量低下が出現、家の中の移動も難しくなり、来院前日、B病院を受診した。バイタルに逸脱なく帰宅となった。来院当日、自宅で動けなくなっているのを長男が発見、頻脈、頻呼吸、低酸素血症あり、当院に転送された。造影CTで両側腸腰筋・左大腿筋内に膿瘍を認め、SIRSを満たす重症感染症として、MEPM+VCMを投与開始し、当科入院となった。

２）既往歴

頻拍性心房細動、外傷による視力低下、狭心症、高血圧、不眠症

３）診療所見

身長155cm，体重61.4kg，血圧104/60mmHg，脈拍113/分，整，SpO2 94％（自発呼吸 鼻カニュレでO2 4L/分），呼吸数26回/分，体温36.5℃，意識JCS2桁，眼瞼結膜に点状出血なし，呼吸音は清，心音は雑音なし，リズム不整，脊椎叩打痛なし，CVA叩打痛なし，Th11 12部に発赤あり，右大腿外側に発赤あり，左肩・両肘関節伸側・左膝関節伸側・

右足関節に熱感/腫脹/発赤/疼痛あり，関節可動域制限なし，関節他動時痛あり，Janeway lesionなし，Osler結節なし

4）主な検査データ

【血液検査】白血球 29000/μL，Hb 12.4g/dL，PLT $5.1x10^4$/μL，PT-INR 1.16，ALB 1.4g/dL，T-Bil 0.7 mg/dL，CK 444IU/L，BUN 76.6mg/dL，CRE 1.64 mg/dL，CRP 39.32mg/dL，血糖 42mg/dL

【静脈血液ガス分析 酸素4L/分投与下】PH 7.308，PvCO2 43.6cm，H_2O，HCO_3- 17.2mEq/L，Lac 3.5 mmol/L

【髄液検査所見】初圧15，外観黄色，タンパク 167mg/dL，Glu 10mg/dL，細胞数39/μL，単核球 10/μL，多核球29/μL

【各種培養】血液・尿・髄液よりMSSA検出

5）画像診断所見

左内頚静脈に血栓あり，L1に新鮮な圧迫骨折あり，両側腸腰筋・左膝関節・右膝関節内・右肩関節・左上腕内側から腋窩にかけて液体貯留あり

6）経過・治療

感染臓器として腸腰筋膿瘍、両側膝関節炎、両側肘関節炎、化膿性椎体炎を考えた。起因菌に黄色ブドウ球菌を想定しCEZとVCMを併用した。第３病日にMSSAが同定され、髄液移行性を考慮し、CTRXに変更した。侵入門戸として転倒時の外傷や腰椎ブロック注射刺入部が考えられた。

入院後､循環動態は安定していた。呼吸状態は、第２病日に２型呼吸不全のため、挿管、人工呼吸器管理を行ったが、第４病日に抜管できた。第６病日に採取した血液培養で再びMSSAが同定された。造影CTで左内頚静脈に血栓、TEEで大動脈弁に６mm大のひも状付着物を認め、感染性血栓静脈炎や感染性心内膜炎が持続菌血症の原因と考えた。侵襲的な治療は行わない方針で抗菌薬加療を継続した。

第７病日より意識レベル低下が進行、第９病日に酸素化が悪化、動脈血ガスでPaCO2 98.7TorrとⅡ型呼吸不全を呈していた。バックバルブによる用手的換気を行ったが、家族と協議しDNRの方針となり、同日17時39分、死亡確認となった。

7）症例の問題点（剖検で解明したかった事項）

⑴ MSSAの侵入門戸はどこか？

⑵ 持続菌血症の原因として、感染性心内膜炎や血栓性静脈炎の所見があるか？

⑶ 死亡直前のⅡ型呼吸不全の原因は何か？ 気道の痰詰まり、脳幹虚血や脳幹梗塞、髄膜炎の脳幹波及があったのか？

9．剖 検 情 報

1）剖検診断と病理所見

【主病変】

⑴ 多発膿瘍（左肩、左肘、左膝、腸腰筋、L1椎体）

⑵ 感染性心内膜炎

【副病変】

⑴ 諸臓器うっ血（肝臓、両側腎臓、両側肺）

2）担当病理医：市川千宙

3）病理医からのコメント

左膝関節、左肩周囲、左腸腰筋組織、L1椎体周囲に肉眼的に膿瘍を確認し、膿瘍からはStaphylococcus aureusが同定された。左内頚静脈内と末梢の肺動脈内に感染性血栓を認めた。さらに、大動脈弁に５mm大の疣贅を認めることから、感染性心内膜炎の合併はあったと考えられる。また、大脳、脳幹のくも膜に炎症細胞浸潤を認め、菌体の確認はできなかったが髄膜炎として矛盾しないと考える。しかし、菌の侵入門戸は同定することができなかった。

また、高二酸化炭素血症に関して、気道閉塞や肺気腫などの肺実質病変および呼吸器や気道に関連した換気障害は指摘できなかった。中枢性無呼吸の可能性を考え、延髄上部を観察したが、膿瘍などの病変は確認できなかった。延髄上部周囲のくも膜に髄膜炎の所見を認めることから、その炎症の波及による呼吸中枢障害が考えられた。

死因としては、MSSAの敗血症からショックに至り、さらに髄膜炎を併発したことで呼吸中枢障害を来した可能性を考える。

10. 考　　察

MSSA多発膿瘍から重症敗血症に陥り、Ⅱ型呼吸不全で死亡した症例を経験した。

椎間関節注射を侵入門戸とする敗血症の報告は７例、そのうちMSSAによる腸腰筋膿瘍形成および感染性心内膜炎を報告した例が１例ある[1,2]。発症時期は注射から２日から35日で、腰痛の悪化で発症することが多いという[2]。本症例もこれらの報告と類似する点が多いが、血液培養が一度陰転化した後に再び陽転化した点は異なっており、病理学的にも侵入門戸の同定には至らなかった。

11. 参 考 文 献

1）Kim SY，Han SH，Jung MW，et al：Generalized infection following facet joint injection：A case

report. Korean J Anesthesiol 58：401-404, 2010
2）Hoelzer BC, Weingarten TN, Hooten WM, et al：Paraspinal abscess complicated by endocarditis following a facet joint injection. European Journal of Pain 12：261-265, 2008

第３回中央市民病院ＣＰＣ報告

【症例１】

１．症例テーマ：原因不明の発熱と意識障害を繰り返していた経過中に突然死に至った一例

２．診療科、主治医・受持医：
総合診療科　上月友寛（主治医）
藤野雄三、中村洋貴
遠藤明子、官澤洋平
志水隼人、亀井博紀

３．CPC開催日：2015年８月19日

４．発　表　者：臨床側（藤野雄三、上月友寛）
病理側（建部将夫、松岡亮介）

５．患　　者：75歳、男性

６．臨 床 診 断：敗血症性ショック、相対的副腎不全、粘液水腫性昏睡

７．剖 検 診 断：
・Adenocarcinoma, Gleason score 4+5=9, prostate（限局）
・Dialysis-related renal tumors（両側、限局）
・Acquired cystic disease-associated RCC and papillary renal cell carcinoma
・アミロイドーシス（肺（両側）、心臓、肝臓、腸腰筋、舌、前立腺、消化管（食道～直腸）、皮下組織、膵臓）
・びまん性肺胞障害（両側）

８．臨 床 情 報：

１）現病歴

独居の生活保護受給者で30年来血液透析で近医通院していた男性。

来院前数年来全身倦怠感を自覚していたが、来院日起床時に倦怠感が増強している自覚があった。透析日であるにも関わらず、昼に患者がクリニックに来院しないため、福祉担当者が自宅に様子を見に行った。すると自宅内で、患者が臥位で倒れており、反応に乏しい状態であったため救急要請された。

患者本人は起床後から入院時までの記憶がなかった。

２）既往歴・家族歴など

梅毒TPHA法陽性，慢性心房細動（時期不明），慢性腎不全（来院23年前 血液透析導入，原疾患不明），出血性胃潰瘍（来院９年前），アスベスト関連胸膜肥厚（来院７年前），洞不全症候群疑い（来院５年前，Holter心電図で異常検出されていない）喫煙歴あり，大量飲酒歴あり，20歳時から68歳時まで水道配管工として勤務（石綿暴露あり）

３）診療所見

体温40.0℃，血圧96/36mmHg，心拍数56回/分（不整），呼吸数20回/分，SpO2 98％（室内気），意識E4V4M6

頭頸部：右眼瞼結膜点状出血斑，口腔内乾燥，腋窩乾燥，巨舌，頸動脈怒張，巨大C波あり

胸部：呼吸音清・副雑音なし，過剰心音なし，第四肋間胸骨左縁にLevine 2/6度の汎収縮期雑音を聴取

腹部：平坦・軟，腸蠕動音低下，圧痛なし

背部：椎体棘突起圧痛なし，両側CVA叩打痛なし

四肢：両膝関節上部腫脹あり（熱感・発赤・圧痛なし）

皮膚：全体的に粗造褐色，Osler/Janeway病変なし

４）主な検査データ

【血液検査】WBC 4200/μL，Hb 10.7g/dL，Ht 31.9％，PLT 12.2万/μL，TP 8.0g/dL，Alb 2.6g/dL，AST 44IU/L，ALT 22IU/L，CK 88IU/L，LDH 243IU/L，BUN 40.8mg/dL，Cre 6.65mg/dL，Na 134mEq/L，K 3. 2mEq/L，Ca 8. 7mg/dL，GLU 57mg/dL，CRP 4.92mg/dL，ACTH 90.5pg/mL，Cortisol 11.4μg/dL，TSH 134.4μU/mL，FT3 1.47pg/mL，FT4 0.84ng/dL，Insulin ＜0. 3 μU/mL，C-peptide 1.06ng/mL

【心電図】徐脈性心房細動，低電位

【心エコー】MR mild-moderate，TR severe，RV/RA拡張あり，収縮期/拡張期共にD-shapeあり

５）画像診断所見

【胸部X線】心拡大あり

【胸腹部造影CT】肩関節・股関節・膝関節周囲に軟部陰影や嚢胞性病変，骨溶解像あり。両側腎の嚢胞石灰化が多発し、一部腫瘤様。両側少量胸水，胸膜石灰化あり，甲状腺濃度は低い

６）経過・治療

ERでの診察中に収縮期血圧70mmHg程度、HR 40回/分程度まで低下した。ICU管理となり、敗血症性ショック及び相対的副腎機能不全、粘液水腫

性昏睡が疑われ、広域抗菌薬・昇圧薬・ステロイド・T4製剤が投与された。以上加療で徐々に循環状態、意識レベルは改善し、第８病日にICUを退室した。来院時採取した血液培養の１/４本からMSSAが検出され、抗菌薬加療を継続していた。しかし、転院調整中であった第35病日にミオクローヌス発作を契機に撮像した頭部MRIで右椎骨動脈閉塞/右小脳半球/左後頭葉梗塞と診断された。翌第36病日に再度意識障害・徐脈性ショック・低体温を認めたため、ICU管理となった。脳梗塞を契機とした相対的副腎不全や粘液水腫性昏睡が疑われ、ステロイド・T3/T4製剤が投与された。上記加療漸減中、第64・74・95病日にも再度意識障害・徐脈ショック・発熱・低血糖を繰り返し、ステロイド増量で対処した。ステロイド減量中の第102病日早朝、再度発熱・軽度意識障害を認め、熱源検索で肺炎、左前腕膿瘍が疑われ、抗菌薬加療が再開された。その後、意識状態は改善し、昼食も摂取することはできたものの、昼食後の吸痰から10分後に突然あえぎ様呼吸を認め、呼吸停止及び徐脈性の心房細動に移行した。徐々に徐脈が進行し心停止、死亡確認された。

７）手術所見：

特になし

８）症例の問題点（剖検で解明したかった事項）

⑴　入院経過中に繰り返す徐脈・低血圧・変動性意識障害・低血糖・低体温/発熱の原因は何であったのか。

⑵　死亡時突然呼吸様式が崩れているが、その病態は何なのか。また、直接死亡に寄与されたと考えられる主病態は何であったのか。

９．剖 検 情 報

１）剖検診断と病理所見

透析由来と考えるアミロイドーシスを肺（両側）、心臓、肝臓、腸腰筋、舌、前立腺、消化管（食道～直腸）、皮下組織、膵臓に認めた。また前腕壊疽性筋膜炎、皮膚潰瘍、後天性嚢胞腎も認めた。腎臓には透析関連腎腫瘍も認められた。両側肺には肺胞腔に硝子膜形成や組織球集簇、タンパク質の浸出を認め、びまん性肺胞障害の浸出期の像と考えられた。前立腺はほぼ全面に広がる腫瘍を認め、腫瘍細胞は、篩状、索状、小管状に密に配列しており、Gleason score 4+5=9のadenocarcinomaの像と考えられた。腫瘍は前立腺に限局しており、明らかな脈管侵襲、神経周囲浸潤を認めなかった。

２）担当病理医：松岡亮介

３）病理医からのコメント

肺アミロイドーシスを来している状態に、心アミロイドーシスが原因と思われる不整脈が生じ、急性に呼吸不全が進行したものと考える。

10. 考　　察

全身性にアミロイド沈着を認め、透析によるアミロイドーシスが考えられた。特に肺は全体に著明なアミロイド沈着を認め、アミロイド沈着の目立たない部分はびまん性肺胞障害による硝子膜形成が見られたことから、予備能のほとんど無い状態であったと推察された。また、心臓は冠動脈や心房壁の外側優位にアミロイド沈着が見られ、洞房結節周囲にもアミロイド沈着が見られた。死因としては、肺の予備能がない状態であったところに、恐らく不整脈を来たしたことで、急な呼吸不全を引き起こしたものと考えられる。呼吸中枢があるとされる橋延髄移行部には、明らかな梗塞、出血や、アミロイド沈着を認めなかった。

繰り返す意識変容や発熱、低血糖、低血圧、徐脈等の症状については、肉眼的・組織学的に甲状腺の萎縮や副腎の萎縮が見られたことと、ハイドロコートン投与によって改善を認めたことから、甲状腺萎縮および副腎萎縮が原因だったとして矛盾しないものと考える。甲状腺、副腎ともアミロイドの沈着は目立たず、下垂体の基本構造は保たれており、萎縮の原因については判然としない。

11. 参 考 文 献

Wartofsky L：Myxedema coma. Endocrinol Metab Clin N Am　35：687-698, 2006

【症例２】

１．症例テーマ：入院後急激に悪化した重症急性膵炎の一例

２．診療科、主治医・受持医：消化器内科　松本一寛

３．CPC開催日：2015年８月19日

４．発　表　者：臨床側（嶋田博樹）
病理側（八木太郎）

５．患　　者：80歳、男性

６．臨 床 診 断：急性膵炎、誤嚥性肺炎、サイトメガロウイルス食道炎

７．剖 検 診 断：サイトメガロウイルス膵炎（仮性嚢胞（Candia glabrata感染），脂肪・組織壊死），広汎性肝細胞壊死，腎尿細管壊死，サイトメガロウイルス肺炎，諸臓器鬱血（肺、肝臓、腎髄質），腔

水症（右胸水），右房右室拡張，左室拡張，心筋内小出血，腸腰筋障害，廃用性萎縮，骨髄ヘモジデリン沈着，軽度粥状硬化症

8．臨 床 情 報：

1）現病歴

自宅でカラオケをしていた際に緩徐発症した心窩部痛が持続するため近医を受診し、ペンタジンを筋注され帰宅した。帰宅後も痛みが改善しないため当院救急外来を受診した。来院時の血液検査で膵酵素の上昇を、腹部造影CTで膵臓周囲に脂肪織濃度の上昇を認め、急性膵炎の診断で当院消化器内科緊急入院となった。

2）既往歴・家族歴など

【既往歴】高血圧、関節リウマチ、糖尿病、脂質異常症、右大腿頚部骨折術後

【家族歴】特記事項無し

3）診療所見

体温36.8℃，脈拍102回/分，血圧149/99mmHg，SpO2 95％（RA），呼吸数17回/分，眼球結膜黄染無し，眼瞼結膜貧血無し，平坦・軟・心窩部に強い圧痛・tapping painを認める

4）主な検査データ

【血液検査】WBC 12.7x10^3/μL，RBC 457x10^4/μL，Hb 15.0 g/dL，MCV 94 fL，MCH 32.8 pg，PLT 18.3×10^4/μL，TP 6.1g/dL，ALB 3.6g/dL，T-Bil 2.0 mg/dL，D-Bil 0.7 mg/dL，AST 19IU/L，ALT 26IU/L，LDH 245IU/L，ALP 364U/L，γ-GTP 27U/L，CK 44IU/L，ｱﾐﾗｰｾ 1212IU/L，ﾘﾊﾟｰｾ 573U/L，尿素窒素 13.5 mg/dL，Cre 0.76mg/dL，Na 138mEq/L，K 3.3mEq/L，Ca 8.1mg/dL，Glu 146mg/dL，CRP 5.95mg/dL，eGFR 74mL/min/1.73m^2，PT-INR 1.00

5）画像診断所見

【胸部X線】CTR拡大，CPA dull，肺野に鬱血所見あり

【胸腹部CT】膵の腫大は目立たないが、膵周囲の脂肪織濃度上昇、液貯留あり。膵体部には仮性嚢胞の形成を認める。造影不良域なし。

6）経過・治療

入院時、重症度判定は予後因子２点、造影CT grade1点の軽症膵炎であった。入院第１病日夜に呼吸状態が急激に悪化し、血圧も低下、ショック状態になったため気管挿管・CV挿入後ICUに入室した。胸部CTでは両肺野の無気肺を認め、誤嚥による無気肺が原因の呼吸状態の悪化と考えられた。ICU入室後は広域抗生剤・カテコラミン・アルブミン投与、輸液、人工呼吸管理、CHDを行い呼吸状態・循環動態の安定を図った。第７病日に38℃台の発熱を認め、熱源検索のために造影CTを行ったが、膵の状態は著変を認めず、その他感染巣を認めなかった。その後も血圧の低下を何度か繰り返し、その都度造影CTを繰り返し施行したところ、第20病日の造影CTで新たに胃の後壁に接する仮性嚢胞を認めた。しかし、嚢胞に感染の有無は不明であり、ドレナージはせずに経過観察とした。第27病日に急激に血圧およびHbが低下し、出血源の検索目的で施行した造影CTで膵前面に造影剤の血管外漏出像を認めた。仮性動脈瘤の破裂による大量出血が疑われ、緊急血管造影を行ったところ背側膵動脈からの出血を認め、IVRにより止血した。その後再出血はなく経過した。第34病日に胃管から大量に血性胃液が引けたため、上部内視鏡を施行したところ食道に全周性にびまん性潰瘍を認めた。生検組織から核内封入体を認め、原因としてCMV感染が考えられたため、第38病日よりガンシクロビルの投与を開始した。また、同時期よりCHDが原因と思われる血小板の減少が進行し、連日血小板輸血が必要となった。病態の改善を認めないままCHDと血小板輸血を繰り返したが、ご家族もこれ以上の加療を望まれなかったため、第44病日よりCHDおよび輸血を中止した。その後徐々に血圧が低下し、第48病日に永眠された。

7）手術所見：

なし

8）症例の問題点（剖検で解明したかった事項）

本症例は急激な重症化の転帰を辿ったが、原因となるような病変はあったのか。

9．剖 検 情 報

1）剖検診断と病理所見

【主病変】

(1) サイトメガロウイルス膵炎
　－仮性嚢胞（Candia glabrata感染）
　－脂肪・組織壊死（腸腰筋・後腹膜骨盤脂肪、腸間膜、皮下脂肪織）

(2) 広汎性肝細胞壊死

(3) 腎尿細管壊死

(4) サイトメガロウイルス肺炎

(5) 器質化肺炎（誤嚥性肺炎疑い）

【副病変】

(1) 諸臓器鬱血（肺、肝臓、腎髄質）

2）担当病理医：市川千宙

3）病理医からのコメント

膵腹側に壊死物や凝血塊を伴う仮性嚢胞を認め、膵実質には脂肪壊死が目立ち、膵体部で主膵管のわずか一部が拡張していたが、それ以外の部分では、主膵管の走行の追跡可能で拡張や蛇行は認めず、また膵管合流異常も認めなかった。組織学的に、脂肪の凝固壊死が顕著で膵実質はわずかに残存するのみであった。腺房細胞や導管上皮に大型核を有する細胞が認められ、免疫染色でそれらの細胞にCMV陽性であり、CMV膵炎と考える。また組織学的に仮性嚢胞の壊死物に酵母菌が多数確認され、培養でCandia glabrataが同定された。他臓器の所見としては、肝臓では多くの肝細胞が壊死し、胆汁貯留像も目立ち、また腎臓では尿細管壊死が目立ち、いずれも循環不全による変化と考えた。肺では肺胞構造がほとんど消失し異物も認め、胃液などで肺胞壁が破壊された誤嚥性肺炎の変化として矛盾しない。また上葉に肺胞道の拡張とわずかながら硝子膜の形成が認められ、肺胞出血も伴っていた。好酸性の封入体を持つ核が散見され、免疫染色でそれらの細胞にCMV陽性で、CMV肺炎と考える。膵炎により腎臓、肺、肝臓の障害が高度で多臓器不全が進行したこと、肺ではCMV肺炎や、仮性嚢胞へのCandiaの感染も併発し真菌血症のコントロールがつかなかったことが主な死因と考えられた。

10. 考　　察

全身性CMV感染を合併した重症急性膵炎の一例を経験した。CMV感染を原因とする急性膵炎は、免疫不全疾患のない健常人ではまれとされる。重症急性膵炎におけるCMV感染合併について検討した研究[1)]では、29.4％にCMVアンチゲネミアの陽性化を認めたとされる。CMV感染・再賦活化のリスクファクターを検証した研究[2)]では、リスクファクターとして敗血症、人工呼吸管理が挙げられ、その機序として敗血症初期のSIRSによる炎症性サイトカインの存在などが考えられている。本症例でも膵炎の重症化に伴う全身状態の悪化により二次性にCMV感染が成立したと考えられ、重症急性膵炎の後期合併症としてCMV感染を考慮する必要性を示す症例と考えられたため報告した。

11. 参 考 文 献

1）辻　喜久，山本　博，千葉　勉：重症急性膵炎における真菌およびサイトメガロウイルス感染症合併の現状．消化器科　44：338-341，2007

2）Osawa R，Singh N：Cytomegalovirus infection in critically ill patients：a systematic review. Crit Care　13：R68，2009

第４回中央市民病院ＣＰＣ報告

【症例１】

1．症例テーマ：特に既往のない若年女性において重症緑膿菌肺炎を来した一例

2．診療科、主治医・受持医：呼吸器内科　佐藤悠城

3．CPC開催日：2015年10月21日

4．発　表　者：臨床側（宮田達弥、佐藤悠城）
病理側（牧田哲幸、松岡亮介）

5．患　　者：31歳、女性

6．臨 床 診 断：重症緑膿菌肺炎

7．剖 検 診 断：重症大葉性肺炎

8．臨 床 情 報：

1）主訴

呼吸困難・発熱

2）現病歴

【来院１ヶ月前－４日前】頭痛で近医を受診、副鼻腔炎との診断にて、STFXおよびCAMを内服していた。

【来院３日前】悪寒・発熱（38℃）・関節痛が出現。

【来院２日前】40℃台の発熱あり、喀痰・咳嗽が出現した。夜間から呼吸困難が徐々に出現、喀痰・咳嗽が増悪し全身状態が悪化。来院当日未明に当院搬送となった。

3）診療所見

血圧113/79mmHg，脈拍147/分・整，呼吸数30/分，SpO2 88％（O2 10L），体温37.2℃，意識清明。努力呼吸著明、両肺全体にcoarse cracklesを聴取。

4）主な検査データ

WBC $1.4\times10^3/\mu$L，Hb 13.5g/dL，PLT $10.1\times10^4/\mu$L，ALB 2.2g/dL，T-Bil 1.3mg/dL，AST 25IU/L，ALT 7IU/L，LD 365 IU/L，CK 38IU/L，BUN 44.3mg/dL，Cre 2.16mg/dL，Na 134mEq/L，K 4.0mEq/L，Ca 7.0mEq/L，GLU109mg/dL，CRP 28.37mg/dL，PT-INR 4.05，D-dimer 4.50 μg/mL

ABG（NIV FiO2 1.0，CPAP 8）；PH 7.197，PaO2 216.4Torr，$PaCO_2$ 52.6Torr，HCO_3 19.6mmol/L，Lac 4.7mmol/L

【感染症】HIV1/2 Ab，HTLV-1 Ab；陰性、β-Dグルカン；感度以下

5）画像診断所見

CT→右上葉は全体的にconsolidationを認め、右背側下葉・左背側下葉を主に全体的に斑状の浸潤影を認める。

6）経過・治療

#1.重症細菌性肺炎 #2.敗血症性ショック #3.播種性血管内凝固症候群 #4.急性腎不全。

挿管の上E-ICU入室となった。気管チューブからの出血あり、出血性肺炎が考えられた。さらに敗血症性ショックに起因する血小板減少・DICが出血性肺炎を増悪させ、挿管管理下FiO2 100％でもSpO2は60％台であった。敗血症性ショックならびに出血による循環動態破綻に対して容量負荷・カテコラミン投与を行ったが、血圧維持困難であり、V-A ECMO挿入となった。

重症度が高いことから、非定型肺炎・インフルエンザ肺炎・MRSA肺炎のカバーを目的に、PIPC/TAZ+VCM+AZM+peramivir投与となった。痰培養の中間報告で緑膿菌疑いであり、VCM+AZMをAMKに変更したが、第３病日に血液培養からAMK耐性緑膿菌が同定されたため、薬剤をCAZ+LVFXと変更した。第４病日にはショックが再燃し、カテーテル感染が疑われたため、VCM+MCFGを追加した。ECMO作動による全身管理を行うも改善に乏しく、一日100単位近くの血小板輸血の必要があった。その他透析を行うも腎機能は廃絶していると考えられ、 多臓器不全の病態を呈していた。第11病日、瞳孔不同が出現し、頭部CTで脳出血を認め、神経学的予後及び生命予後の改善は絶望的と考えられたため、家族にICのもとV-A ECMOを第11病日に停止し同日死亡となった。

7）症例の問題点（剖検で解明したかった事項）

⑴ 重症緑膿菌肺炎とそれに伴う敗血症性ショックとの診断は、病理学的にも妥当か。

⑵ 市中肺炎の原因菌としてはまれな緑膿菌が、免疫異常のないはずの若年女性に感染を起こし、重症出血性肺炎まで起こした。元々の素因など、感染の原因となったものはあるのか。

9．剖 検 情 報

1）剖検診断と病理所見

【主病変】

⑴ 重症大葉性肺炎（緑膿菌感染、高度出血壊死）左1067g、右1031g

⑵ Disseminated intravascular coagulation（DIC）

2a. 出血傾向

全身性皮下出血、心筋間、腸管粘膜下、子宮間質、卵巣黄体、神経周囲、脊髄灰白質、淡血性髄液［脳出血］

腔水症/血性（右胸水750cc 左胸水300cc 腹水500cc 心嚢液少量）

2b. 急性心筋梗塞（心内膜下全周に小梗塞散在）

2c. 脾梗塞（出血壊死）

2d. 足趾壊疽、仙骨部褥瘡（5x4cm 壊疽）

2e. 全身黄疸

2f. 下大静脈血栓

2g. 骨髄梗塞

⑶ 敗血症

3a. ショック肝、肝類洞内好中球

3b. 副腎炎

3c. 類白血病反応

骨髄：未熟造血細胞増多、副腎・腎髄質・肝類洞内：血管内未熟造血細胞集簇

【関連する病変】

＜肉眼所見＞全身皮膚と結膜に著明な黄疸、皮下出血を認め、口腔内に血液付着。両足趾に黒色調の壊疽、尾骨部には5x4cmの黒色調の褥瘡を認めた。

肺の割面は暗赤色調を呈し、地図状に出血壊死が窺われた。気管にも血性内容物が付着していた。心臓（178g）は、割面にて心内膜下に全周性に斑状の暗赤色領域が見られた。肝臓（1270g）は、ニクヅク肝を呈していた。腎臓（右141g、左140g）は、両側とも黄染を来たし、髄質にうっ血が見られた。脾臓（134g）は被膜下に地図状に黄褐色調の領域あり。全腸に暗赤色調変化が見られ、粘膜下出血が窺われた。子宮は内腔に凝血を認め、割面では壁に出血あり。卵巣は両側共に４cm程度に腫大し、暗赤色調。上顎洞内には赤黒色の粘液あり（培養に提出）。

＜組織所見＞肺の地図状の領域では、組織学的にも出血壊死を認め、好中球を混ずる高度の炎症細胞浸潤を伴った。重篤な気管支肺炎によって出血壊死を来たしたものと考える。

心臓は心筋間の毛細血管拡張や微小出血と小梗塞巣を認めたが、冠動脈には狭窄や血栓を認めなかった。腎臓、副腎では血管内に未熟な赤芽球系細胞と思われるやや大型の細胞の集簇が散見され、類白血反応に対応する所見と考えた。肝臓は、中心静脈周囲優位の肝細胞のやせや壊死、大小の脂肪滴沈着を認め、ショック肝の所見と考えた。また、類白血病反応による未熟な造血細胞集簇も散見された。脾臓は、肉眼での病変の範囲に一致して出血壊死を認め、脾梗塞が疑われた。腸管は粘膜下層に間質出血が認められた。子宮は間質出血を呈し、卵巣も黄体出血を来たしていた。下大静脈壁は内腔にフィブリンの付着を認め、血栓が考えられた。血栓には明らかな菌体は見られなかった。脊髄灰白質にも出血を認めたが、炎症細胞浸潤は目立たなかった。骨髄の一部に壊死を認め、小血管内に血栓形成も見られ、梗塞の像と考えられた。

10. 考　　察

本症例は、特に既往のない31歳女性に生じた重症緑膿菌性肺炎の症例であった。挿管管理でも気道呼吸管理が困難であり、敗血症性ショックに起因する難治性低血圧もあり、VA-ECMOを導入された。抗生剤加療を始め全身管理を行ったが、多臓器不全の改善を認めず、死亡となった。

病理所見としても、肺は全体に著明な出血壊死を来たし、またGiemsa染色とグラム染色で、グラム陰性桿菌の集簇を確認でき、緑膿菌感染による肺炎として矛盾しないものと考えられた。肺胞腔や細気管支には血液が充満し、含気はほとんどなく、重篤な大葉性肺炎による出血壊死により不可逆的な呼吸不全に至ったものと考えられた。敗血症や著明な出血壊死によりDICに至り、様々な部位に出血や梗塞をともなったものと予想されたが、免疫不全を示唆する所見は検索した範囲では見られず、健常若年女性に緑膿菌性肺炎が起きた明らかな原因は指摘できなかった。

一般に、緑膿菌は市中肺炎の原因菌の１－７％に認められることが報告されており、大多数は感染源が不明である。緑膿菌による市中肺炎はしばしば基礎疾患のない成人にも認められ、本症例と同様急速な経過で悪化、死亡に至った報告もいくつか認められる[1,2]。糖尿病や喫煙歴などいくつかのリスク因子を認めるものもあるが、感受性のある抗生剤治療によっても改善が見られないような激烈な経過をとる理由として明らかなものは現時点ではない。単に重篤な大葉性肺炎や敗血症性ショック、それに伴うDICによる多臓器不全といった問題の他に、緑膿菌特有の追加の要素もあるものと思われるが現時点では不明である。

11. 参 考 文 献

1）Henderson A, Kelly W, Wright M：Fulminant primary Pseudomonas aeruginosa pneumonia and septicaemia in previously well adults. Intensive Care Med　18：430-432, 1992

2）高倉　晃，他：急激な経過を辿った緑膿菌による市中肺炎の２例．感染症学雑誌　89：56-61, 2015

【症例２】

１．症例テーマ：肝硬変が背景にある細菌性肺炎の一例

２．診療科、主治医・受持医：総合診療科　守山祐樹

３．CPC開催日：2015年10月21日

４．発　表　者：臨床側（堀内大右）
　　病理側（吉田一史）

５．患　　者：56歳、男性

６．臨 床 診 断：CPA蘇生後、細菌性肺炎、敗血症性ショック

７．剖 検 診 断：出血性壊死性肺炎（Klebsiella pneumoniae）、肝硬変、諸臓器うっ血（両側肺下葉、腎髄質）、腔水症（腹水、両側胸水）、軽度右房右室拡張、腸腰筋出血、横紋筋融解

８．臨 床 情 報：

１）現病歴

来院１日前の朝から食事ができなくなり、寒気を認めていた。来院当日の朝に気分不良を訴え嘔吐し、心窩部不快感を認めた。その後何度も嘔吐し、意識レベルの低下を認めたため14時頃に他院を受診。他院受診時、GCS 14, 血圧111/58mmHg, 心拍数121回/分, 呼吸数25回/分, SpO2<90％（room air），体温38.1度であった。

聴診で肺野に雑音（右＞左）、胸部X線で右上肺野に浸潤影を認めた。血糖値37mg/dLと低血糖を認め補正が行われた。この時点で８L程度の酸素需要があり、腎機能障害（Cr=2.7mg/dL），肝機能障害を認め、当院救急外来に転送の依頼があった。転送の準備中に腹痛を訴え、心肺停止状態となった。蘇生開始後、数分で自己心拍は再開、挿管され、19時26分に当院に到着した。

2）既往歴・家族歴など

【既往歴】痛風、健康診断で肝機能障害の指摘あり

【内服歴】特記事項無し

3）診療所見

体温38.0℃，脈拍130回/分，血圧74/40 mmHg，SpO2 92（A/C20，PEEP8，FiO21.0，TV420）

意識GCS E1V1M1，瞳孔8mm/8mmと散大，橈骨不触知，網状チアノーゼあり

4）主な検査データ

【血液検査】WBC $1.7\times10^3/\mu$L，RBC $263\times10^4/\mu$L，Hb 9.5 g/dL，MCV 110 fL，MCH 36.1 pg，PLT $3.0\times10^4/\mu$L，TP 4.1 g/dL，ALB 1.6g/dL，T-Bil 2.5 mg/dL，D-Bil 1.9 mg/dL，AST（GOT） 222IU/L，ALT（GPT） 47IU/L，LDH 403IU/L，ALP 190U/L，γ-GTP 280U/L，Ch-E 45U/L，CK 5133IU/L，CK-MB 156IU/l，ｱﾐﾗｰｾ 316IU/L，ﾘﾊﾞｰｾ 10U/L，BUN 32.6 mg/dL，Cre 3.04 mg/dL，Na 134 mEq/L，K 3.8 mEq/L，Ca 6.4 mg/dL，Glu 114 mg/dL，CRP 5.86 mg/dL，eGFR 18 mL/min/1.73m^2，ｱﾝﾓﾆｱ 303 μg/Dl，ﾄﾛﾎﾟﾆﾝI 0.217 ng/dL，PT-INR 2.10，APPT-sec 56.9 sec，D-dimer 9.80 ug/L

【静脈血液ガス】pH 6.96$_2$，PCO_2 50.6 torr，PO2 43.9 torr，HCO_3- 10.9mEq/L，BE -20.3，Anion Gap 9.5 mmol/L，cLac 16.0mmol/L

5）画像診断所見

【胸部X線】右上肺野に浸潤影を認める

6）経過・治療

敗血症性ショックとそれに伴う相対的副腎不全の可能性を考え、治療介入を行った。

ノルアドレナリン持続投与、メロペネム１g投与、ハイドロコートン100mg投与を行ったがその後再度救急外来で再度心停止となった。蘇生措置により５分後に自己心肺は再開したが、血圧・脈拍数は不安定な状態で経過しCTなどの検査は施行できる状態ではないと判断した。その後ICU入室した後に、再度CPAとなった。２分×３クールの蘇生を行ったが自己心拍再開を認めなかった。自己心拍が再開しないことや、胸骨圧迫の影響で気管内から出血があり、これ以上の蘇生は困難と判断し心肺蘇生を中止、来院当日22時54分に死亡確認した。血液培養の結果が来院翌日に判明し、Klebsiella pneumoniaeが４ボトル中３ボトルから検出された。

7）手術所見：

なし

8）症例の問題点（剖検で解明したかった事項）

特に既往のない50代の患者が、Klebsiella pneumoniaeの菌血症になった原因背景はあるのか。また、他院から転院前に腹痛を訴えCPAとなったが、死因と関連性はあるのか。

9．剖検情報

1）剖検診断と病理所見

【主病変】

(1) 出血性壊死性肺炎（Klebsiella pneumoniae）

(2) 肝硬変

【関連病変】

(1) 諸臓器うっ血（両側肺下葉、腎髄質）

(2) 腔水症（腹水、両側胸水）

(3) 軽度右房右室拡張

(4) 腸腰筋出血、横紋筋融解

2）担当病理医：市川千宙

3）病理医からのコメント

肺は全体的に暗紫色調で重量も著増し、右肺上葉に気腔の目が詰まった領域を認めた。組織学的に肺胞腔に好中球を主体とする炎症細胞とグラム陰性桿菌塊を認め、赤血球、滲出物も伴っていた。出血性肺炎の像で、血液培養からKlebsiella pneumoniaeが同定されている事からは、同菌による出血性肺炎として矛盾しないと考えられた。左上葉では肺胞腔内に赤血球が目立った。少量ながら炎症細胞と桿菌塊が細気管支、肺胞腔内に認める事からは吸い込みによる病変と考えた。細菌性肺炎でない部分では鬱血が目立ち、特に右下葉で顕著であった。来院時より汎血球減少とMCV110flの大球性貧血を呈し、臨床的に骨髄異型性症候群（MDS）を疑われた。骨髄塗抹標本では２核の赤芽球以外、造血細胞に明らかな異型を認めなかった。またベルリンブルー染色では明らかな環状鉄芽球は認めなかった。MDSとする異型を造血細胞に指摘し得なかった。

肝表面は粗造で、割面では結節状であった。組織学的にはP-P，P-C間の架橋構造が目立ち、偽小葉構造が認められる完成された肝硬変の像であった。門脈域には小型リンパ球の浸潤が軽度認められたが、はっきりしたinterface activityは認めなかった。また門脈の線維化内に細胆管増生が目立ち、胆管内や毛細胆管に胆汁がやや目立ったが、胆汁うっ滞による肝硬変の典型像は認められな

かった。敗血症による胆汁うっ滞の所見としても矛盾しないと考える。小葉内には明らかな炎症細胞浸潤は認めなかった。steatosisは認められたが部分的であり、原因よりは肝硬変に伴う二次的な循環不全の結果と考えた。肝硬変の原因に関しては指摘し得なかった。

腸腰筋に出血と軽度横紋筋融解を認めた。凝固障害や血小板低下など出血性素因があったことが関連していると考えられる。比較的急激にショックとなる様な、大動脈解離、心筋梗塞、肺動脈塞栓は認めなかった。Klebsiella pneumoniaeが起炎菌と考えられる出血性肺炎、吸い込みと鬱血による酸素化障害が加わり呼吸不全に至ったことが主な死因と考えた。背景に肝硬変があり、肺炎の重症化に寄与したと考えられた。

10. 考　　察

肝硬変の既往がある患者においてKlebsiella pneumoniaeによる細菌性肺炎から敗血症性ショックとなり死に至った一例を経験した。日本の市中肺炎の入院患者の内、Klebsiella pneumoniaeは起因菌全体の２％を占めている[1)]。Klebsiella pneumoniae感染は糖尿病やアルコール多飲、悪性腫瘍、肝胆道系疾患、慢性閉塞性肺疾患、腎不全、ステロイド使用患者など免疫抑制状態である患者で感染のリスクが上昇するとされている[2)]。また、菌血症を伴うKlebsiella pneumoniaeによる細菌性肺炎は他の市中肺炎と比較して死亡率は高くなる傾向にあり、菌血症を伴うKlebsiella pneumoniaeによる細菌性肺炎では死亡率は55％にまで及ぶという報告がある（一方、菌血症を伴うStreptococcus pneumoniaeによる肺炎では死亡率は27％）[3)]。本症例は肝硬変が背景にある患者におけるKlebsiella pneumoniae感染の重要性を示す症例と考えられたため報告した。

11. 参 考 文 献

1）Peto L，Nadjm B，Horby P，et al：The bacterial aetiology of adult community-acquired pneumonia in Asia：a systematic review．Trans R Soc Trop Med Hyg　108：326-337，2014

2）Ko WC，Paterson DL，Sagnimeni AJ，et al：Community-acquired Klebsiella pneumoniae bacteremia: global differences in clinical patterns. Emerg Infect Dis　8：160-166，2002

3）Lin YT，Jeng YY，Chen TL，et al：Bacteremic community-acquired pneumonia due to Klebsiella pneumoniae ： linical and microbiological characteristics in Taiwan，2001-2008．BMC infect Dis　10：307，2010

第５回中央市民病院ＣＰＣ報告

【症例１】

１．症例テーマ：卵巣癌破裂により大量出血をきたした一例

２．診療科、主治医・受持医：産婦人科　前田裕斗

３．CPC開催日：2015年12月16日

４．発　表　者：臨床側（馬場皆人、前田裕斗）
病理側（山下裕加、市川千宙）

５．患　　者：73歳、女性

６．臨 床 診 断：卵巣癌、腹腔内出血

７．剖 検 診 断：卵巣、癌肉腫

８．臨 床 情 報：

１）主訴

腹部膨満感

２）現病歴

入院１か月前から労作時呼吸困難を自覚、次第に増悪していた。

入院１週間前から腹部膨満感、下腿浮腫が出現し、入院３日前から症状増悪したため近医内科を受診した。

大量腹水を指摘され、CTで卵巣腫瘍が疑われたため他院産婦人科を受診した。

卵巣癌、癌性腹膜炎疑いで当院へ転院搬送となった。

３）既往歴・家族歴など

【既往歴】左大腿骨頸部骨折、腰椎圧迫骨折、左肩関節脱臼、網膜剥離、白内障

【内服薬】テルミサルタン40mg、アムロジピン5mg、フロセミド20mg、トラムセット、プレガバリン、ロキソプロフェンNa、テプレノン

【生活歴】ADL full、娘と同居

４）診療所見

【入院時現症】

GCS E4V5M6

血圧 112/58mmHg，脈拍 109/min（整），呼吸数 28/min，SpO2 96％（RA），体温37.5℃

頭部：眼瞼結膜貧血なし

腹部：膨満、軟

四肢：両側下腿浮腫あり、熱感なし、把握痛なし、Homans徴候なし

【膣鏡診・内診】

頚部：軽度のびらんあり、可動痛なし

子宮：可動性不明

付属器：超男性手拳大の腫瘤を触知、可動性不明
ダグラス窩に硬い結節を触知

5）主な検査データ

【血算】WBC 13.1x10^3/μL，RBC 385x10^4/μL，Hb 9.9 g/dL，MCV 80fL，MCH 25.7pg，Plt 72.4x10^4/μL

【生化学】TP 7.2 g/dL，Alb 2.0 g/dL，T.Bil 0.5 mg/dL，AST 15U/L，ALT 9U/L，LD 252U/L，ALP 492U/L，γ-GT 102U/L，CK 19U/L，Amy 31U/L，Lip 17U/L，BUN 8.3mg/dL，Cre 0.48mg/dL，Na 138mEg/L，K 3.9mEq/L，Cl 100mEq/L，Ca 8.7mg/dL，CRP 19.2mg/dL

【凝固】PT-INR 0.98，APTT 37.9sec，D-dimer 7.34μg/mL

【VBG】pH 7.443，pCO_2 42.0Torr，HCO_3 28.3mmol/L，AG 9.1mmol/L，Lac 1.4mmol/L

【腫瘍マーカー】CA 19-9 24.4U/mL，CA125 2869U/mL，CEA 1.5ng/mL

6）画像診断所見

【超音波】

子宮：34.9×18.7mm

内膜：1.7mm

付属器：13cm大の充実性＋嚢胞性の腫瘤あり、左右および由来臓器は判別不能、腫瘤内部に血流を認める
ダグラス窩に25.8×17.8mm大の結節あり

【画像検査】

＜CXR＞明らかな浸潤影なし

＜胸腹部造影CT＞明らかな肺塞栓・DVTなし、左胸水少量、多量の腹水貯留

＜MRI＞卵巣由来と思われる骨盤内腫瘤、側性は不明、充実性成分と嚢胞性成分が混在している、ダグラス窩に播種病変と思われる結節あり、多量の腹水貯留

7）経過・治療

入院４日目：下肢エコーで左ヒラメ静脈に血栓あり→抗凝固療法開始 MRI施行

入院６日目：造影CT施行→明らかな肺塞栓なし。試験腹腔鏡→組織診：脂肪肉腫

入院12、19日目：化学療法施行（DTX+GEM）

入院27日目：造影CT施行→腫瘍は増大

入院中、全身状態は次第に増悪傾向であった。家族にICを行い、広範な腸管切除を伴う可能性のもとで手術を行うかBSCとするか治療方針を家族内で検討するよう伝えていた。

入院29日目：ショック状態となり、造影CTにて明らかな肺塞栓なし、腫瘍壁から腹腔内へ造影剤漏出あり。３時間後死亡確認。

8）症例の問題点（剖検で解明したかった事項）

⑴ 死因は腫瘍からの出血としてよいか？

⑵ 低酸素血症を来す原因となるものはあったか？

⑶ 腫瘍と周囲臓器との関係は?

9．剖検情報

1）剖検診断と病理所見

【主病変】

⑴ 卵巣carcinosarcoma
－腫瘍壊死による血管破綻
－播種および直接浸潤（Ｓ状結腸、小腸、子宮）

⑵ 血性腹水10L（うち凝血　２L）
－出血性ショック

【その他の病変】

⑴ 大動脈粥状硬化症

⑵ 器質化肺炎

2）担当病理医：市川千宙

3）病理医からのコメント

腫瘍は両側付属器、子宮、Ｓ状結腸、小腸を巻き込んで一塊となっていた。組織学的には硝子化した間質を背景に、不整管状構造が密に配列し一部でhobnail構造が窺われる部分や、乳頭状構造を呈する部分からなる癌を認めた。一方で、クロマチンの増量し核形不整な紡錘形細胞や、多核巨細胞、奇怪な大型核を有する細胞が、結合性に乏しく密在する肉腫様の部分を認め、免疫染色p16の過剰発現を認めたことからも腫瘍性と考えられた。分化に関してはmyxoidな領域や生検時の組織像と類似する細胞密度が高い領域を認めたが、特定の分化傾向は確認できなかった。

腫瘍の後腹膜浸潤は認めず、S状結腸と小腸は粘膜は保たれていた。また子宮内膜は萎縮し明らかな腫瘍性病変を認めなかった。これらのことからは、付属器か腹膜のいずれかから発生した腫瘍と考える。

開腹時、血性腹水10L認め、凝血塊だけで約２Lであり両側腹部にかけて広範囲に拡がっていた。腫瘍やや左側頭側に約５cm程度の腫瘍破裂部を認めた。同部位を検鏡すると、表面にはフィブリンの付着し、腫瘍が血管ごと凝固壊死していた。腫瘍血管の破綻により出血したと考える。

10. 考　　察

明らかな急死を来しうる病態（肺動脈塞栓や心筋梗塞など）を他に認めず、死因は出血性ショックと考える。

【症例２】

１．症例テーマ：肺腫瘍血栓性微小血管症（PTTM）による呼吸不全のため急激な死の転機をたどった舌下腺腺様嚢胞癌の一例

２．診療科、主治医・受持医：耳鼻咽喉科　林　一樹

３．CPC開催日：2015年12月15日

４．発　表　者：臨床側（前田徹朗、林　一樹）
病理側（水野敬介、上原慶一朗）

５．患　　者：52歳、男性

６．臨 床 診 断：舌下腺腺様嚢胞癌、肺腫瘍血栓性微小血管症（PTTM）、脳出血、発熱性好中球減少症、消化管出血

７．剖 検 診 断：右舌下腺腺様嚢胞癌（肺、肝、脊椎、大脳鎌転移）、肝細胞癌、PTTM、C型慢性肝炎、肝硬変、消化管カンジダ症、消化管粘膜出血

８．臨 床 情 報：

１）現病歴

入院約１か月前、１か月来の右口腔底有痛性腫瘤の精査目的に当院耳鼻咽喉科を紹介受診した。右舌下腺の腫瘍を認め、穿刺吸引細胞診を施行したところductal carcinoma（唾液腺導管癌）の疑いであった。MRI、PET-CTにて頸部リンパ節腫脹および多発遠隔転移（両側肺，Th2，Th6，L3，L4椎体）が発覚した。背部痛のため緩和ケア内科に紹介されオピオイド系鎮痛薬を導入された。

入院２－３日前、労作時呼吸困難が出現し増悪傾向であった。

入院当日、組織型確定、および遺伝子変異の検索のためデイサージャリーで右舌下腺開放生検を施行した。この際に酸素飽和度84％（room air）と低酸素血症を認め、呼吸不全の精査加療目的に緊急入院となった。

２）既往歴

糖尿病、慢性C型肝炎

３）診療所見

バイタルサイン：体温37.4℃、血圧149/104mmHg、脈拍数121/分、SpO2 96％（NC2L）

身体所見：結膜貧血・黄疸なし、異常呼吸音なし、腹部やや膨満、両側下肢non-pitting edemaあり

４）主な検査データ

【血液検査】WBC $4.3\times10^3/\mu$L，Hb 11.7g/dL，Plt $11.6\times10^4/\mu$L，TP 8.1g/dL，Alb 3.5g/dL，Glob 4.6g/dL，T-Bil 1.7mg/dL，AST 65U/L，AST 59U/L，LD 399U/L，ALP 352U/L，γ-GT 30U/L，ChE 145U/L，CK 101U/L，AMY 69U/L，BUN 11.7mg/dL，Cre 0.65mg/dL，Na 133mEq/L，K 3.9mEq/L，Cl 100mEq/L，Ca 8.9mg/dL，CRP 0.36mg/dL，BNP 30.4pg/mL，PT-INR 1.36，APTT 39.7秒，D-dimer 1.90μg/mL

【動脈血ガス分析】pH 7.448，pCO_2 33.6Torr，pO2 60.0Torr，HCO_3 22.9mmol/L

５）画像診断所見

【胸部X線】結節影を多数認める

【頸部MRI】舌の外側縁に30×30×15mmの腫瘤を認め、頸部リンパ節腫脹も認める

【PET-CT】右舌下腺にFDG取り込みを認めるが周囲への明らかな浸潤は認めなかった。多発肺転移、Th2、Th6、L3、L4椎体転移を考える所見であった。

【右舌下腺穿刺吸引細胞診】硝子化を背景に軽度の核異型を示す索状の上皮増生を認め、唾液腺の小葉構造を欠く。免疫染色では筋上皮に認められるSMactin、S100、GFAP等を認めなかった。

６）経過・治療

入院後、呼吸機能検査、経胸壁心臓超音波検査、肺動脈造影CTを施行したが呼吸不全の原因として肺塞栓症、心不全、気道の異常は認めなかった。肺換気血流シンチグラフィを施行したところ、血流分布が肺門部～縦隔側で強く、末梢側で全般に弱い傾向であり、肺腫瘍血栓性微小血管症（PTTM）を疑う所見であった。

第９-12病日、骨転移に対して緩和的放射線療法（20Gy/4fr）を施行した。

第10病日、経気管支肺生検を施行したところ、腫瘍塞栓と内膜線維性肥厚を認め、PTTMと確定診断した。第12病日にヘパリン持続静注による抗凝固療法を開始し、第14病日にはSpO2はroom airで90％台に回復した。

第16病日、肝腫瘤を認めており、転移性肝腫瘍と肝細胞癌の鑑別目的に肝生検を施行した。その前後でヘパリン持続静注を終了し、エドキサバン内服を開始した。肝生検の結果は腺様嚢胞癌の転移であった。この頃から再度低酸素血症の進行を

認めていた。

第18病日、初回化学療法（CDDP+DTX）を開始した。

第19病日、左半身麻痺等の症状を認め、頭部MRIを撮影したところ大脳鎌近辺の転移性脳腫瘍からの出血を認めた。このため抗凝固療法は中止し、全脳放射線照射（20Gy/5fr）を開始した。その後、痙攣、失語、意識障害などの神経症状の悪化を認めていた。

第23病日、発熱性好中球減少症を発症し、抗菌薬（PIPC/TAZ）を開始した。予後はきわめて厳しいと考えられBest supportive careの方針となった。

第24病日、口腔内の鮮血、少量タール便を認め、徐々に血圧低下を認めた。

第25病日、死亡された。

7）症例の問題点（剖検で解明したかった事項）

⑴ PTTMによると考えられた入院時の低酸素血症は抗凝固療法開始後に一時的に改善を認めていたようであるが、病理所見上の改善はみられていたと考えられるか。

⑵ 再度低酸素血症が悪化した原因はなにか。

⑶ 最終的に吐血または喀血を契機に死亡に至っているが、その原因はなにか。

9．剖 検 情 報

1）剖検診断と病理所見

【主病変】

二重癌

⑴ 右舌下腺腺様嚢胞癌、化学療法後
転移：肺、肝、脊椎、大脳鎌

⑵ 肝細胞癌
中分化型，1.1x0.8 cm，im(－)，eg，fc(＋)，fc-inf(－)，sf(＋)，s0，vp0，vv0，va0，b0

【副病変】

⑴ Pulmonary tumor thrombotic microangiopathy

⑵ C型慢性肝炎、肝硬変
① 脾腫（235 g）

⑶ 消化管カンジダ症

⑷ 骨髄血球貪食
① 出血傾向、消化管粘膜出血

⑸ 下垂体微小梗塞

⑹ 粥状硬化症

2）担当病理医：上原慶一朗、水野敬介

3）病理医からのコメント

右舌下腺には、2.5 cmの弾性硬、境界明瞭な腫瘤がみられ、組織学的には、管状型優位の腺様嚢胞癌の像を呈していた。肺、肝臓、脊椎、大脳鎌に転移を認めた。肺には多発転移を認めたが、肉眼上は背景肺は含気が保たれていた。明かな右心室拡張に乏しかった。組織学的には、多数の末梢肺血管内に微小腫瘍塞栓や内膜線維性肥厚、微小血栓がみられ、pulmonary tumor thrombotic microangiopathy（PTTM）の像と考えられた。大脳鎌では、腫瘍の転移がみられ、壊死や出血を伴っていた。周囲大脳組織内にも出血が及んでいた。

肝臓は、完成した肝硬変の像を呈していた。腺様嚢胞癌転移巣の他に、左葉に1.5cmの中分化型肝細胞癌の像を認めた。脾腫を伴っていたが、食道、直腸静脈瘤や黄疸、胸腹水貯留は認めなかった。

食道、小腸、大腸では、カンジダ症が広くみられ、粘膜出血を伴っていた。骨髄では、血球貪食像が目立っていた。

10. 考　　察

PTTMは肺動脈の微小腫瘍塞栓により肺高血圧症を来す病態で、急激に呼吸困難をきたし、多くは短期間で死亡する。肺の細小動脈壁への腫瘍の多発転移により血管内膜の線維細胞性増生や局所における血栓形成が惹起され、血管内腔の狭小化・閉塞を生じる。単純に腫瘍細胞塊が血流に乗って肺動脈に塞栓する肺動脈腫瘍塞栓症とは異なる。通常の画像診断で生前に診断することは困難であり、悪性腫瘍剖検例の0.9-3.3％に認められるとの報告がある。胃癌での報告が最も多い。

腫瘍の一部に、放射線化学療法によるものと考えられる壊死がみられるが、腫瘍のほとんどはviableであった。腫瘍は低分化な像で、神経周囲侵襲や血管侵襲が散見され、多発転移を来したものと考えられる。腺様嚢胞癌の原発巣や頭蓋内転移巣などからの微小腫瘍栓が肺内でentrapされ、PTTMを引き起こし、呼吸不全から死に至ったものと考えられる。消化管カンジダ症や骨髄血球貪食症、頭蓋内転移・出血も死に寄与していたものと考えられた。免疫染色でも、Ki67は10％程度だが、p53が一部に過剰発現を呈しており、予後不良の経過を呈した因子の一つと考えられる。

11. 参 考 文 献

von Herbay A，et al：Pulmonary tumor thrombotic microangiopathy with pulmonary hypertension. Cancer 66：587-592，1990

第６回中央市民病院ＣＰＣ報告

【症例１】

１．症例テーマ：肺胞出血と急性腎障害を来した一剖検例

２．診療科、主治医・受持医：呼吸器内科　加藤了資

３．CPC開催日：2016年２月17日

４．発　表　者：臨床側（濱田航平、加藤了資）
病理側（金谷雅之、市川千宙）

５．患　　者：81歳、男性

６．臨 床 診 断：びまん性肺胞出血、急性腎障害

７．剖 検 診 断：敗血症（Stenotrophomonas maltophilia）、感染性心内膜疣贅

８．臨 床 情 報：

１）主訴

発熱

２）現病歴

来院３日前より37℃台の発熱・咳嗽を認めた。来院1日前より食事摂取量が低下した。

来院日20時頃より悪寒戦慄を認め、当院救急外来を受診した。

３）既往歴・家族歴など

【既往歴】S状結腸癌術後（15年前），前立腺癌放射線治療後（１年前），慢性腎不全（10年前～），高血圧，高脂血症，脊柱管狭窄症，甲状腺機能低下症

【内服薬】ジルチアゼム30mg 2T，フェブキソスタット20mg 1T，テプレノン50mg 2T，オメガ-3脂肪酸エチル2g 2包，レボチロキシン50μg 1.5T，アムロジピン5mg 1T，ナフトピジル75mg 1T，センノシド12mg 1T，酸化マグネシウム330mg 1T

【生活歴】ADL自立，喫煙20本×10年（50年前に禁煙），職業：旅館経営（15年前まで），住居：築30年木造住宅，Sick contactなし，海外渡航無し，鳥類接触無し，５年前に肺炎球菌ワクチン接種

４）診療所見

【バイタルサイン】

意識清明，血圧 132/54mmHg，脈拍 83回/分，呼吸数 20回/分，体温 38.5℃，SpO2 87％（RA）

【身体所見】

努力呼吸あり

口腔内湿潤、咽頭発赤無し

右肺野全体にcracklesを聴取

心音整、雑音なし

腹部平坦軟、圧痛無し

両下腿に浮腫あり（増悪は無し），皮疹無し

５）主な検査データ

【血液検査】ALB 3.1g/dL，AST 29U/L，ALT 30U/L，LDH 194U/L，BUN 28.1mg/dL，Cre 1.6mg/dL，Na 131 mEq/L，K 4.0mEq/L，CRP 6.63mg/dL，BNP 311pg/mL，WBC 12.9 × 10^3 / μ L，Hb 12.0g/dL，PLT 19.3×10^4/μL，PT-INR 1.08

ABG ： pH 7.43，pCO_2 25.9mmHg，pO2 47.7mmHg，HCO_3 16.9mmol/L，Lac 1.6mmol/L

KL-6 527U/L，SP-D 399ng/mL，β-Dグルカン＜6.0pg/mL，プロカルシトニン 0.34ng/mL，IgG 676mg/dL，IgA 208mg/dL，IgM 45mg/dL，IGG4 ＜3.0mg/dL，尿潜血 ±，尿蛋白質 ２+，肺炎球菌尿中抗原 陰性，レジオネラ尿中抗原 陰性，抗核抗体 陰性，抗RNP抗体 陰性，抗SSA抗体 陰性，抗SSB抗体 陰性，抗Scl70抗体 陰性，抗ARS抗体 陰性，抗CCP抗体 陰性，MPO-ANCA <1.0U/mL，PR3-ANCA<1.0U/mL，C3 101mg/dL，C4 16mg/dL，血性補体価 40.9U/mL，SM抗体 陰性，dsDNA-Ab 2IU/mL，dsDNA抗体IgG 5.7 U/mL，CL-IgG<8.0U/ml，GL-B2GP1<0.7U/mL

６）画像診断所見

【胸部レントゲン】

右全肺野および左下肺野に透過性低下あり。右肋骨横隔膜角やや鈍

【胸部CT】

両肺野にすりガラス影を認めた。右肺優位に胸水貯留あり。

７）経過・治療

Day1：細菌性肺炎としてCTRX+AZMで治療開始した。時折血痰を認めていた。

Day2：呼吸状態が悪化した。肺胞出血，IP増悪を考えステロイドパルスを開始した。

Day3：CTRX→PIPC/TAZへとescalationした。NIVを開始したが、FiO2 0.85でも酸素化を保つことができず、気管挿管の上ICU管理となった。

Day4：BALを施行した。淡血性ではあるが、活動性の肺胞出血を示唆する所見ではなかった。ヘモジデリン貪食像を認めていた。

Day5：腎機能の悪化を認めた（Cre 1.6→2.2）

Day7：ステロイドリパルスを開始した。IVCYを併用した。肺炎に対する治療期間が終了し、抗菌薬投与を終了した。血小板減少を認めた（18万→10万）

Day8：さらに血小板減少が進行した（10万→３万）

Day10：血小板低下に対してPC輸血10単位を施行した。代謝性アシドーシス，高K血症が出現し、CHDFを導入した。CO2の貯留を認めた（50程度）

Day12：sedation vacationで意識レベルの回復が無く、頭部CTを撮影したところ、多発脳塞栓を認めた。血痰が持続しており、出血性梗塞の可能性があったため、抗凝固療法は開始しなかった。PC輸血10単位を施行した。

Day13：PC輸血20単位を施行した。呼吸状態がさらに悪化し、FiO2 1.0でも酸素化を保つことができなくなった。VAPとしてPIPC/TAZ+VCMを開始した。

夕方より瞳孔不同が出現し、対光反射が消失した。

血圧低下があり、心停止、死亡確認。

同日採取された血液培養からは、後日Stenotrophomonas maltophilia，Corynebacterium sp.が陽性となった。

8）症例の問題点（剖検で解明したかった事項）

(1) メインの病態は肺胞出血であったのか

(2) 膠原病および血管炎の関与はなかったか

(3) 感染の合併はあったのか

9．剖検情報

1）剖検診断と病理所見

【主病変】

(1) 敗血症（Stenotrophomonas maltophilia）

－細菌性肺炎疑い

－感染性疣贅（大動脈弁、僧帽弁）

(2) 器質化肺炎（右上葉：細菌性肺炎治癒後）

(3) びまん性肺胞障害

(4) 播種性血管内凝固

－肺胞出血

－腎糸球体毛細血管内 fibrin栓

－心乳頭筋に微小梗塞

(5) 前立腺癌（放射線化学療法後状態）

【副病変】

(1) 腔水症（腹水1100ml；乳び様、両側胸水：淡血性：150ml）

(2) 諸臓器鬱血（肝臓、腎臓、肺）

(3) アルコール性肝硬変

【その他の病変】

(1) 副腎サイトメガロウイルス感染細胞

(2) 上行結腸粘膜下点状出血

(3) 大動脈粥状硬化症

主に右上葉には気腔の目の詰まった領域が認められ、組織学的には肺胞腔に器質化物が充満する器質化肺炎だった。入院時の細菌性肺炎の治癒後の変化として矛盾ないと考える。肺は全体的に硬く気腔が残存しており、肺胞壁の虚脱と肺胞道の拡張と硝子膜形成、また器質化物を認めるびまん性肺胞傷害の像であった。また肺胞出血や肺胞腔内に好中球浸潤する部分が散見された。グラム染色やギムザ染色で確認するも明らかな菌体は認めなかったが、菌交代による活動性の肺炎の所見と考える。両側下葉背側には鬱血も伴っていた。

2）担当病理医：市川千宙

3）病理医からのコメント

血液培養の両方からStenotrophomonas maltophiliaが同定され、同菌の敗血症と考える。喀痰培養からも同菌が同定されたことからは血中への侵入経路は肺と考える。また大動脈弁、僧帽弁に感染性疣贅を伴っていた。腎糸球体毛細血管内にfibrin栓と認め、播種性血管内凝固（DIC）も併発していたと考える。肺炎としては肺胞出血が目立ち、DICによる凝固障害が寄与した可能性が考えられる。

10. 考　　察

入院時に右肺上葉を首座とする肺炎は概ね治癒したものの、びまん性肺胞傷害を合併したことに加え、菌交代減少に新たに肺炎を併発したことで、呼吸不全が進行したと考える。

【症例２】

1．症例テーマ：てんかん重積/IVLと診断後に急速に呼吸状態が悪化し、死亡した一例

2．診療科、主治医・受持医：神経内科　石井淳子　上田　潤

3．CPC開催日：2016年２月17日

4．発　表　者：臨床側（首藤篤史）
病理側（伊藤純子）

5．患　　者：64歳、男性

6．臨床診断：症候性てんかん/てんかん重積、左側頭葉微小出血、IVL、アミロイドアンギオパチー関連白質脳症疑い、陳旧性心筋梗塞、心室瘤（心尖部血栓）、腹部大動脈瘤

7．剖検診断：IVL、腹部大動脈瘤（径４cm）、陳旧性心筋梗塞、冠動脈狭窄（RCA70%，

LAD50%)、心尖部器質化血栓、諸臓器うっ血(肝臓、肺、腎髄質)、肺気腫、膀胱癌治療後(再発なし)、海馬 毛細血管石灰化、廃用性筋萎縮

8．臨 床 情 報：

1）現病歴

X年6月28日初発の痙攣発作で当院に搬送。左側頭頭頂葉にmicrobleedsあり、そこを焦点とした症候性てんかんと考えられ、以後抗てんかん薬投与によりコントロール。

1－2週間の経過でてんかんのコントロールはつき、後遺症(主に失語)のリハビリのため転院するが、以後、1－2ヶ月に1回の頻度で痙攣発作を再発し、コントロール困難であった。

当院3回目の入院では、抗てんかん薬を2剤に増やしコントロールがつき、11月18日に転院。11月24日に痙攣発作再発のため当科入院。

2）既往歴、家族歴など

【既往歴】

OMI(X-25年 POBA)/左室心尖部瘤+壁在血栓

腹部大動脈瘤

高血圧症

膀胱癌(X-2年 TUR-Bt)

右突発性難聴(X-1年)

【家族歴】

母、同胞：健在、父：喉頭癌か食道癌

【内服薬】

イーケプラ 2000mg, デパケン 1500mg, プレドニン 5mg, ワーファリン 2.5mg, タケプロン 15mg, アルファロール 0.5μg, クレストール 2.5mg, マグミット 1980mg, プルゼニド 24mg

3）診療所見

BP 116/66mmHg, HR 66/min･整, RR 18/min, SpO2 96%(room air), BT 36.2℃

GCS E4V4M5(「はい」「だいじょうぶです」のみ発語あり、従命不可)

数時間後には名前、年齢など見当識一部正解するが、保続著明。

4）主な検査データ

【CBC】WBC 7000/μL, RBC 486×10^4/μL, Hb 13.6 g/dL, PLT 8.4×10^4/μL

【生化学】TP 5.6g/dL, ALB 2.8g/dL, GLOB 2.8g/dL, T-Bil 0.4mg/dL, AST 17IU/L, ALT 13IU/L, LD 446IU/L, CK 24IU/L, BUN 14.5mg/dL, Cre 0.98mg/dL, Na 135mEq/L, K 4.2mEq/L, Ca 8.2mg/dL, GLU 95mg/dL, CRP 0.43mg/dL, PT-INR 2.38, ｱﾝﾓﾆｱ 56μg/dL, VPA 99.3μg/mL, LEV 40.1μg/mL

【VBG(room air)】PH 7.437, CO2 35.7mmHg, HCO_3 23.7mmol/L, Lac 1.8mmol/L

【髄液検査】蛋白 65mg/dL, GLU 48mg/dL(血清 95), 細胞数 1/μL(単核球 1, 多形核球 0), sIL2R < 50U/mL

5）画像診断所見

【頭部CT】急性期病変なし

【頭部MRI】motion artifact(+)

DWIでは明らかな高信号域なし、FLAIRでは、以前と同部位の左頭頂葉皮質直下白質が高信号に見えるが、転院時と比較して新しい病巣があるかどうかは判別が困難。

【脳波】左頭頂葉(P3)を焦点としたてんかん性放電が頻発しており、てんかん重積状態

6）経過・治療

第1病日：誤嚥性肺炎の合併によるてんかん再発と考えて抗菌薬(ABPC/SBT)、抗てんかん薬(LEV2000mg+ZNS300mg)で加療開始

第8病日：再度従命不能となり、脳波ではてんかん重積状態の再発。アミロイドアンギオパチー関連白質脳症の再燃を疑い、同日よりステロイドパルス(mPSL1g×3)を施行

第24病日：脳波でてんかん重積状態の消失

第31病日：経時的にLDH, sIL2R上昇しており、リンパ腫検索のため胸腹部造影CT施行

第32病日：頭部造影MRI, 髄液検査, PET, 皮膚科コンサルトしrandom skin biopsy施行

第44病日：皮膚生検の免疫染色で血管内に見られる異型リンパ球様細胞はCD20陽性

→ 診断はIVLと確定

第49病日：呼吸状態が徐々に悪化

第50病日：原因検索のため胸部CT撮像

第52病日：誤嚥性肺炎の再発も考慮してPIPC/TAZ開始

第55病日：リザーバーマスク酸素15Lでも呼吸状態が保てなくなり、血圧も低下し下顎呼吸が出現。同日5時15分に死亡確認。

7）手 術 所 見：

なし

8）症例の問題点(剖検で解明したかった事項)

(1) IVLの浸潤の範囲

(2) 左側頭頭頂葉にmicrobleedsがあり、症候性てんかんを繰り返していた。当初はアミロイドア

ンギオパチーと考えていたが、実際はどのような病巣なのか? IVLか否か？

⑶　最終的に呼吸不全が急速に進行したが、IVLのみか、肺炎などその他疾患の関与はないか？

⑷　陳旧性心筋梗塞、左心室瘤、左室内血栓ありとされていたが、血栓はどのような状態か？IVLの関与はないか？

⑸　膀胱癌既往があるが、再発や転移の有無。

9．剖 検 情 報

1）剖検診断と病理所見

【主病変】

⑴　Intravascular lymphoma

血管外浸潤：両肺、両腎、左副腎、精巣、甲状腺、腸腰筋、脂肪織、血管壁（脾静脈、脳など）

①　大脳虚血性変化

②　脾壊死

【その他病変】

⑴　動脈粥状硬化

①　腹部大動脈瘤（径４cm）

②　陳旧性心筋梗塞、冠動脈狭窄（RCA70％，LAD50％）

③　心尖部器質化血栓

⑵　諸臓器うっ血（肝臓、肺、腎髄質）

⑶　肺気腫

⑷　膀胱癌治療後（再発なし）

⑸　海馬 毛細血管石灰化

⑹　廃用性筋萎縮

2）担当病理医：松岡亮介

3）病理医からのコメント

ほぼ全身性にIVLを認め、部分的に血管外浸潤巣が散見される。肺では、肺胞壁毛細血管内レベルにまで腫瘍細胞が充満しており、ほぼ全肺に及んでいる。死因としてはIVLによる呼吸不全を考える。検索範囲内には明らかな肺炎を示唆する所見は見られなかった。右上肢、左下肢の浮腫については、直接的な原因となる所見は得られなかった。

左心室内の血栓については、硝子線維化を来した器質化血栓であり、比較的長い時間が経過したものと考える。表面には腫瘍細胞の付着が窺われるが、血栓内には腫瘍細胞は見られず、IVLとは別に形成されたものと考える。

膀胱癌については、検索範囲内では明らかな再発、転移を認めない。

画像で認めた左側頭頭頂葉の病変の範囲に概ね一致して神経細胞の脱落と、著明なgliosisを呈する虚血性変化を認め、症候性てんかんの原因として矛盾しない像と考える。IVLの浸潤・血管内病変は他部位と同程度だが、この部分にも腫瘍細胞の血管壁浸潤や、腫瘍が一旦浸潤して他部位へ移動した跡と思われる壁構造が破壊された血管などが散見され、しばらく前のmassive な病変による虚血性の損傷であると推測する。念のためにCongo red染色を行ったが、明らかなアミロイド沈着は見られなかった。

10．考　　察

Intravascular lymphoma（IVL）は血管内で増殖するという腫瘍細胞の特性から、血管塞栓をはじめ全身に様々な症状を起こしうるが、臨床像としては大きく２つに分類される。中枢神経症状・皮膚浸潤の多いWestern formと血球貪食症候群による汎血球減少症と肝脾腫を呈するAsian Variantが知られており[1)]、本症例はWestern formに合致する点が多い。IVLの生前診断は困難なことが多く、剖検時に初めて診断のつく場合も多いが、本症例ではランダム皮膚生検により生前に診断を得ることができた。痙攣重積を初発症状としてIVLを発症した報告もあり[2)]、本症例でも難治性てんかんがIVLに起因するかを剖検にて評価した。

11．参 考 文 献

1）Murase T，Nakamura S，Kawauchi K，et al：An Asian variant of intravascular large B-cell lymphoma: clinical，pathological and cytogenetic approaches to diffuse large B-cell lymphoma associated with haemophagocytic syndrome. British Journal of Haematology　111：826-834，2000

2）Hiraga A，Ozaki D，Kamitsukasa I，et al：Status epilepticus as the initial presentation of intravascular lymphoma. Case Rep Neurol　4：107-112，2012

Ⅳ．ＣＰＣ報告

Ⅳ．２　ＣＰＣ報告（2015年４月～2016年３月）（西市民病院）

第１回西市民病院ＣＰＣ報告

１．診療科、主治医・受持医：呼吸器内科　冨岡・吉積　安野

２．CPC開催日：2015年５月26日

３．発　表　者：臨床側（安野）、病理側（勝山）

４．患　　者：63歳、男性

５．臨 床 診 断：前立腺癌

６．剖 検 診 断：前立腺癌

７．剖 検 情 報：

１）剖検診断と病理所見

Ⅰ．前立腺癌（Gleason grade 4/5）

A．同転移

⑴　脊椎

⑵　肺（Tumor Thrombotic Microangiopathy）

Ⅱ．気管支肺炎および肺うっ血水腫（左：350、右：450g）

Ⅲ．心肥大（530g、手拳の1.3倍大）

A．大動脈粥状硬化症（中等度）

⑴　良性腎硬化症（左：150、右：150g）

Ⅳ．肝脂肪変性（1650g）

A．脾腫（250g）

V．腔水症

A．右胸水（200ml、黄色透明）

B．心嚢水（20ml、黄色透明）

＊前立腺全体がAdenocarcinomaの病変により置換されます。＊骨の概観は硬化し、また組織でもAdenocarcinomaの転移をみます。＊肺には、小肺動脈の多くに腫瘍塞栓をみ、いわゆるTumor Thrombotic Microangiopathyの所見です。＊心には心筋梗塞の所見はみません。＊脳重量は1200gです。頭蓋内に出血はなく、また脳にも浮腫はみません。割面にも著変はなく、脳には突然死の原因となる所見は認められません。＊気道内異物あるいは肺動脈起始部の血塞栓などみず、突然の呼吸停止の原因は確定できません。

２）担当病理医：勝山

第２回西市民病院ＣＰＣ報告

１．診療科、主治医・受持医：消化器内科　山下・板井　高岡

２．CPC開催日：2015年６月30日

３．発　表　者：臨床側（高岡）、病理側（勝山）

４．患　　者：61歳、男性

５．臨 床 診 断：肝細胞癌

６．剖 検 診 断：肝細胞癌

７．剖 検 情 報：

１）剖検診断と病理所見

Ⅰ．肝癌（1600g、肝細胞癌、Edmondson grade 2）

A．同門脈浸潤

Ⅱ．肝不全

A．腹水（2500ml、黄色やや濁）

Ⅲ．肺うっ血水腫（左：600、右：800g）

Ⅳ．心肥大（400g、手拳の1.2倍大）

A．大動脈粥状硬化症（中等度）

⑴　良性腎硬化症（左：150、右：150g）

＊肝は全体に黄色～白色調となります。組織ではEdmondson grade 2相当の肝細胞癌の増生で、門脈内浸潤が目立ちます。＊腎は良性腎硬化症の所見です。＊肺うっ血が目立ち、肝不全によく一致する所見です。

２）担当病理医：勝山

第３回西市民病院ＣＰＣ報告

１．診療科、主治医・受持医：消化器内科　山下・星　松井

２．CPC開催日：2015年９月29日

３．発　表　者：臨床側（松井）、病理側（勝山）

４．患　　者：72歳、女性

５．臨 床 診 断：肝硬変、急性腹症

６．剖 検 診 断：副腎皮質癌

７．剖 検 情 報：

１）剖検診断と病理所見

Ⅰ．副腎皮質癌（左、直径３cm）

A．同転移

⑴　大動脈弓部周囲リンパ節（最大直径２cm以下複数）

Ⅱ．肝硬変

A．出血傾向

⑴　後腹膜出血

⑵　腸管膜

⑶　胸膜下出血（両側、下葉、縦隔側）

⑷　血性腹水（2500ml）

B．脾腫（250g）

＊腹水はほぼ純血性です。＊下部食道、胃小わん側、

膵周囲、左腎周囲から子宮に至る後腹膜出血をみます。出血元は指摘できず、出血傾向によるものと考えます。＊脾臓は腫大しますが、破裂はありません。＊左腎近くに直径３cm大の白色腫瘤があり、組織では分化の悪いcarcinomaの所見です。Vimentin（＋）, Keratin（－）, S-100（－）であり、副腎皮質癌に一致する所見です。＊胸部大動脈周囲リンパ節に転移をみました。＊食道静脈瘤はみられず、消化管内容も正常でした。

２）担当病理医：勝山

第４回西市民病院ＣＰＣ報告

１．診療科、主治医･受持医：呼吸器内科　豆鞘・原
２．CPC開催日：2015年10月27日
３．発　表　者：臨床側（原）、病理側（勝山）
４．患　　者：87歳、男性
５．臨 床 診 断：慢性間質性肺炎
６．剖 検 診 断：慢性胸膜炎
７．剖 検 情 報：
１）剖検診断と病理所見
Ⅰ．右慢性胸膜炎（左：800、右：800g）
Ａ．気管支肺炎
Ｂ．Diffuse　alveolar　damage
Ｃ．肺うっ血水腫
Ⅱ．粥状動脈硬化症
Ａ．冠動脈（左前下行枝起始部から１cmで50％の狭窄）
Ｂ．大動脈（高度、腹部大動脈で血栓形成）
⑴　良性腎硬化症（左：120、右：120g）
Ⅲ．肝褐色変性（1000g）
Ⅳ．腔水症
Ａ．胸水（左：200、右：200ml）
Ⅴ．空腸穿孔
Ⅵ．死後変性

＊両肺とも赤色調で、緊満感があります。表面は粗造ではありません。組織では、右肺胸膜の線維化、肥厚をみますが、肺胞壁の肥厚はみず、いわゆる間質性肺炎に合致しがたいです。左肺には著変をみず、その点もいわゆる間質性肺炎の典型像と異なります。＊気管内に分泌物が充満します。その分泌物および右上葉からの細菌培養で、Klebsiella　pneumoniaeなど認めました。＊腹部大動脈の腸骨動脈分岐部近くで、血栓形成があり、大動脈内腔が50％程に狭窄します。＊空腸に１ヶ所穿孔があり、ダグラス窩に少量の便の貯留をみました。＊全体に死後変性が目立ちました。

２）担当病理医：勝山

第５回西市民病院ＣＰＣ報告

１．診療科、主治医･受持医：消化器内科　横出・セ
２．CPC開催日：2015年11月24日
３．発　表　者：臨床側（セ）、病理側（勝山）
４．患　　者：68歳、男性
５．臨 床 診 断：大腸癌
６．剖 検 診 断：大腸癌
７．剖 検 情 報：
１）剖検診断と病理所見
Ⅰ．大腸癌（脾湾曲部、signet　ring cell　type、SE、ステント挿入術後状態）
Ａ．同転移
⑴　脊椎（多数）
⑵　リンパ節
ａ）膵頭部周囲
ｂ）肝門部
ｃ）胃大わん側大網内
⑶　肺（左：300、右：350g、癌性リンパ管炎）
Ⅱ．陳旧性心筋梗塞（400g、手拳の1.2倍大、左室前壁～心室中隔）
Ａ．左前下行枝ステント挿入術後状態
Ｂ．良性腎硬化症（左：200、右：200g）
Ⅲ．腔水症
Ａ．胸水（左：200、右：1000ml、右は血性）
Ｂ．腹水（200ml）

＊scirrhous typeの大腸癌です。＊消化管内容は茶褐色軟便であり、血性ではありません。＊脊椎への転移が目立ちました。＊肺はやや気腫状です。組織では癌性リンパ管炎の所見をみました。＊肝には肉眼的に転移はなく、組織でも転移は認められません。

２）担当病理医：勝山

第６回西市民病院ＣＰＣ報告

１．診療科、主治医･受持医：消化器内科　横出・石田
２．CPC開催日：2016年１月26日
３．発　表　者：臨床側（石田）、病理側（勝山）
４．患　　者：64歳、女性
５．臨 床 診 断：膵癌
６．剖 検 診 断：２重複癌
７．剖 検 情 報：
１）剖検診断と病理所見
Ⅰ．２重複癌
Ａ．膵癌（高分化型腺癌、直径３cm、380g）
⑴　同転移
ａ）肝（2500g、直径３cm以下、多数）

b）膵頭部リンパ節（直径３cm）
c）肺（両肺胸膜、直径0.5cm以下、多数）
d）胃体部後壁漿膜
B．腎癌（左腎上極、200g、直径３cm、腎細胞癌grade 2、転移なし）
Ⅱ．胆嚢摘出術、子宮筋腫、卵巣嚢腫摘出術後状態
Ⅲ．大動脈粥状硬化症（中等度）
A．良性腎硬化症（右腎：200g）
Ⅳ．腔水症
A．腹水（1000ml、やや血性）
B．胸水（左：100、右：200ml、黄色透明）
C．心嚢水（５ml）

＊膵臓には直径３cm以下複数の腫瘍をみます。組織では、概して分化がよいですが、部位により分化が悪くなり、また扁平上皮化生もみます。＊肝を主体とした転移をみました。＊腎にはgrade 2相当の腎細胞癌をみますが、転移はありません。＊骨髄には転移はなく、また造血能も保たれていました。＊消化管内容は血性ではありませんでした。

２）担当病理医：勝山

第７回西市民病院ＣＰＣ報告

１．診療科、主治医・受持医：消化器内科　三上・丸大
２．CPC開催日：2016年２月23日
３．発　表　者：臨床側（丸大）、病理側（勝山）
４．患　　者：86歳、女性
５．臨 床 診 断：胆管癌
６．剖 検 診 断：十二指腸癌
７．剖 検 情 報：
１）剖検診断と病理所見
Ⅰ．十二指腸乳頭部癌（高分化型腺癌）
A．肝転移（膵、脾臓、胃を含め1200g、最大直径２cm以下多数）
B．肺転移（顕微鏡的）
Ⅱ．肺気腫（左：250、右：250g）
Ⅲ．大動脈粥状硬化症（軽度）
A．良性腎硬化症（左：100、右：100g）
Ⅳ．子宮筋腫
Ⅴ．腔水症
A．左胸水（180ml、黄色透明）
B．心嚢水（５ml、黄色透明）
Ⅵ．るいそう

＊十二指腸粘膜に露出し、膵頭部を主体とし増生する腫瘍です。clearで豊富な胞体、小型で異型性に乏しい核を有する腫瘍細胞が良好な腺管形成を示し浸潤増生し、高分化型腺癌の所見です。＊肝には多数の転移をみます。膿瘍の所見は認められません。＊胆管、膵管上皮には異型性は認められません。＊腹水、腹膜播種もなく、腹腔概観はきれいです。消化管内容も血性でなくきれいでした。

２）担当病理医：勝山

第８回西市民病院ＣＰＣ報告

１．診療科、主治医・受持医：内科　石井・平佐
２．CPC開催日：2016年３月29日
３．発　表　者：臨床側（平佐）、病理側（勝山）
４．患　　者：70歳、女性
５．臨 床 診 断：膀胱癌
６．剖 検 診 断：膀胱癌
７．剖 検 情 報：
１）剖検診断と病理所見
Ⅰ．膀胱癌（移行上皮癌、grade 2、筋層まで浸潤、転移なし）
A．左水腎症
Ⅱ．心肥大（420g、手拳の1.3倍大）
A．冠動脈粥状硬化症（軽度～中等度）
B．大動脈粥状硬化症（軽度～中等度）
Ⅲ．肺うっ血水腫（左：550、右：450g）
Ⅳ．肝脂肪変性（1400g）
Ⅴ．左卵巣嚢胞

＊膀胱左尿管口近くに移行上皮癌の浸潤増生をみ、浸潤は筋層深くに達します。転移は認められません。＊心肥大をみ、左右冠動脈には軽度～中等度の狭窄をみます。心筋梗塞の所見は明かではありません。＊気道内異物あるいは肺動脈塞栓などの急死の原因となる所見は認められません。＊ごく急性期の心筋梗塞、致死的な不整脈の可能性は否定できません。＊血性胸水をみましたが、蘇生術による影響も除外できません。＊腹腔概観は、腹水もなくきれいです。

２）担当病理医：勝山

Ⅳ．ＣＰＣ報告

Ⅳ．３ ＣＰＣ報告（2015年４月～2016年３月）（西神戸医療センター）

第１回西神戸医療センターＣＰＣ報告

１．症例テーマ：終末期に形質転換をきたした濾胞性リンパ腫の１例

２．診療科、主治医・受持医：免疫血液内科　田中　淳
田中康博

３．CPC開催日：2015年７月27日

４．発　表　者：臨床側（田中　淳）
病理側（橋本公夫）

５．患　　者：73歳、男性

６．臨 床 診 断：濾胞性リンパ腫

７．剖 検 診 断：悪性リンパ腫

８．臨 床 情 報：

１）現病歴

2008年６月に鼠径リンパ節生検で濾胞性リンパ腫（grade2）と診断されたが、無治療で経過観察の方針となった。

2010年６月に腹部膨満感が出現したため、下記治療を開始した。

2010年７月　R-CHOP ６コース　→PR
2011年８月　R-Benda ６コース　→PR
2012年８月　R単独 ６コース＋ゼヴァリン　→PR
2013年６月　R-Benda 6コース
2014年４月　血清sIL-2R上昇傾向
2014年６月　末梢血中に異常細胞が出現

2014年７月６日頃より腹部膨満感が出現し、増悪傾向であったため７月15日受診。エコー、CTにて著明な腹水を認め、腹水コントロールおよび化学療法目的に同日入院となった。

２）既往歴・家族歴など

【既往歴】糖尿病、左側腹部脂肪腫

【内服薬】トリメトブリム・スルファメトキサゾール配合顆粒（１g）１包、パラシクロビル（500mg）１錠、ランソプラゾール（15mg）１錠、アロプリノール（100mg）１錠、乳酸菌製剤３錠、ブロチゾラム（0.25mg）１錠、ミグリトール（50mg）３錠、グリメピリド（１mg）２錠

３）診療所見

身長158.5cm，体重59kg，体温37.2℃，
血圧132/64，脈拍数106，SpO2 95％.
眼瞼結膜：貧血なし
呼吸音・心音：異常なし
腹部：軟、膨満あり、肝脾触知せず
四肢：浮腫なし、皮疹なし、表在リンパ節触知せず

４）主な検査データ

WBC 4300/μL（Neut 23.0％，Lymph 25.0％，Mono 20.0％，Aty 4.0％，other 27.0％），Hb 10.7g/dL，Plt $3.7x10^4$/μL，Ret 8％，CRP 9.4mg/dL，TP 4.6g/dL，Alb 2.8g/dL，T-Bil 1.0mg/dL，AST 80IU/L，ALT 19IU/L，γGTP 115IU/L，LDH 1173IU/L，CK 18IU/L，BUN 22mg/dL，Cre 1.04mg/dL，Na 130mEq/L，K 5.4 mEq/L，Ca 7.7mg/dL，P 3.8mg/dL，PT-INR 1.0，APTT 30.3sec，Fib 206mg/dL，D-dimer 5.22μg/mL，IgG 383mg/dL，IgA 19mg/dL，IgM 4mg/dL，sIL-2R 14500U/mL

５）画像診断所見

【腹部超音波検査】腹腔内リンパ節腫脹を多数認める。腹水貯留あり。肝S5,6,7,8区域に低エコーの腫瘤を認める。脾腫あり。胆石あり。

【2008年リンパ節生検】CD20陽性、t（14；18）遺伝子変異98.3％ 陽性

【今回の骨髄生検】淡明な核を持ち核小体が明瞭な大型細胞が認められる。フローサイトメトリーにてCD20 0.0％，CD30 80.3％，CD138 64.6％。FISH法にてt（14；18）IGH/BCL2融合シグナルを69.1％に認める。

６）経過・治療

腹水貯留に対してフロセミド20mg/day div、発熱に対しDEX 7.6mg/day divを開始した。第11病日の血液検査にて汎血球減少、ALP/LDHの急激な上昇を認め、腹部症状も増悪傾向であったため、化学療法施行は困難と判断され、家族・本人と相談した結果、Best Supportive Careの方針となった。第13病日に40℃台の発熱と血痰が出現し、次第にSp02低下、血圧低下を呈した。血圧は昇圧薬や輸液にも反応なく、徐々に脈拍数も低下し、同日21時09分に永眠された。

７）手術所見：

手術施行せず

８）症例の問題点（剖検で解明したかった事項）

悪性リンパ腫の形質転換の有無。肺胞出血の検索

9．剖検情報：

1）剖検診断と病理所見

【主病変】

悪性リンパ腫

＜浸潤＞肝臓、脾臓、腎臓、膀胱、骨髄、リンパ節（全身）

【関連病変】

胸水貯留（両側；150mL）、腹水貯留（200mL）

全身貧血

【副病変】

1．房室結節の石灰化

2．S状結腸低異型度管状腺腫

3．出血（肺）

【死因】

悪性リンパ腫再燃

2）担当病理医：橋本公夫

3）病理医からのコメント

大型の軽度多形性の見られる核胞体比の高い大型のリンパ球の浸潤が、全身の腫大したリンパ節、肝臓、脾臓、左腎臓、膀胱漿膜下、骨髄に認められた。死亡直前のLDH.ALP上昇は肝門脈域への浸潤によるものと考えられる。骨髄では広範な出血および壊死を伴っており、死亡直前の発熱の原因とも考えられた。大型のリンパ球はCD20（－），CD10（－），bcl-2（+/－），bcl-6（－/+），CD3（－），CD30（+），Alk（－），Granzyme B（－），TIA（－），EBER（－）である。初診時（2008年7月）の鼠径リンパ節生検では、異型リンパ球は小型でCD20（+），CD10（+），bcl-2（+），bcl-6（+），CD30（－）であり、死亡直前の骨髄穿刺及び解剖時に認めた異型リンパ球とは形態・細胞表面抗原いずれも異なっているため、濾胞性リンパ腫の形質転換が起きたと考えられた。最終死因としては悪性リンパ腫の進行、および左右肺下葉の肺胞出血に伴う呼吸不全と考えられた。

10．考　　察：

終末期に形質転換およびCD20陰性化を認めた濾胞性リンパ腫（FL）の一例を経験した。

FLは診断が得られても、grade 1～2であれば臨床経過は非常に緩徐であり、短期的な生命予後は問題とならない。Brice Pらの報告では、①B症状 ②腫瘍径>7㎝③腫瘍径>3㎝かつ ≥3個 ④脾腫 ⑤圧迫症状 ⑥胸水 ⑦リンパ球25000/μL ⑧Neut＜1000/μLまたはPlt<10万/μLの8項目をいずれも満たさない（=low tumor burden. 1項目でもあればhigh）症例において、watchful waiting（WW）群、IFN-α 2b投与群、prednimustine内服治療群の3群で比較して全生存率（OS）に差は認められず（Brice P, et al. J Clin Oncol. 1997；15：1110-1117）、rituximabによる早期治療介入もOSの延長は認めなかった（Ardeshna KM, et al. Lancet Oncol. 2014；15：424-435）。こうした結果から、FLではhigh tumor burdenと判定されるまでWWとする方針が通常とられ、本症例において初診時の時点でWWとしたことはこれに矛盾しない。またこの他に、①年齢>60歳 ②stage III ③リンパ節病変>4個 ④Hb<12g/dl ⑤LDH>正常上限の5項目からなるfollicular lymphoma international prognostic index（FLIPI）で2項目以上（intermediate/high）を満たすことも治療開始の基準となりうる。

FLの形質転換は年間3%に認められ、診断から何年経っていても発生することがある（Link BK, et al. J Clin Oncol. 2013；31：3272）。濾胞性リンパ腫以外のindolentな悪性リンパ腫（小リンパ球性リンパ腫や辺縁帯リンパ腫など）でも形質転換はきたしうる。形質転換を来したとしても、ほとんどの場合元の悪性リンパ腫との関連が認められ、本症例のようにIGH/BCL2転座があるFLでは、形質転換後でもそれが保たれていることが多い（Lestou VS, et al. Br J Haematol. 2003；122：745）。形質転換と診断された後の予後の中央値は50ヶ月で、特に初期治療に反応しない例では8～11ヶ月と予後不良である。

CD20陰転化はリツキシマブ使用後の27%に認められる（Maeshima AM, et al. Cancer Sei. 2009；100：54-61）。投与後早期再発例が多く、再発までの期間の中央値は3～5ヶ月とされる（Maeshima AM, et al. Am J Surg Pathol. 2013；37：563-570）。節外病変を伴うものが多くリツキシマブ抵抗性となり、予後は比較的不良である（Hiraga J, et al. Blood. 2009；113：4885-4893）。抵抗性の機序としては、11q12染色体の欠失によるCD20遺伝子の欠失（Nakamaki, et al. Eur J of Haematology. 2012；89:350-355）など様々な機序が提唱されているが確立されてはいない。

第2回西神戸医療センターＣＰＣ報告

1．症例テーマ：ARDSの一剖検例

2．診療科、主治医・受持医：呼吸器内科　濱場千夏
中野貴之

3．CPC開催日：2015年9月7日

4．発　表　者：臨床側（濱場千夏）
病理側（橋本公夫）

5．患　　者：66歳、男性
6．臨 床 診 断：カリニ肺炎
7．剖 検 診 断：びまん性肺胞障害
8．臨 床 情 報：

1）現病歴

慢性腎不全・関節リウマチに対して加療中であった。MTX 8mg/weekおよびSASP 1000mg/dayで関節症状は安定していたが、血小板減少のためMTXを減量し、2014年６月末で中止された。

以前から咳嗽は自覚しており、６月から増悪傾向にあったが、７月27日にさらに呼吸困難感を生じ、30日朝には歩行困難となったため当院呼吸器内科を受診した。

2）既往歴・家族歴など

【既往歴】２型糖尿病、慢性腎不全、前立腺肥大症、高尿酸血症

【家族歴】特記事項なし

【生活歴】喫煙：20本/day x 46年間（20歳～現在）、飲酒２合/day、アレルギー：特記事項なし

【内服薬】サラゾスファピリジン、メトトレキサート、メトホルミン塩酸塩、グリメピリド、クレメジン細粒、アロプリノール、フオリアミン、ナフトビジル

3）診療所見

身長：約170cm 体重：約80kg BMI：27.7
意識清明 体温37.6度 脈拍86/分 血圧117/64mmHg
呼吸数27/分
Sp02 90％（室内気下）→ 96％（リザーバーマスク15L/分）
眼瞼結膜：蒼白なし 眼球結膜：黄染なし
口 腔 内：乾燥あり、明らかな汚染なし
頚　　部：頚静脈怒張、頚部リンパ節腫大、圧痛なし
呼 吸 音：両側胸部で吸気時にfine crackle聴取
心　　音：整、IIp音亢進なし、雑音なし
腹　　部：平坦、軟、圧痛なし、手術痕なし、腸蠕動音良好
四　　肢：浮腫なし、冷感なし、皮疹なし

4）主な検査データ

【血液検査】WBC：8700/μl，RBC：358万/μl，Hb：10.7g/dl，Ht：29.9％，Pit：12.8万/μl，MCV：84 fl，PT-INR：1.3，APTT：30.4秒，D-dimer：2.52pg/ml，血糖：139 mg/dl，CRP：12.7 mg/dl，TP：7.3g/dl，Alb：2.2g/dl，T-Bil：0.6mg/dl，ChE：61IU/l，AST：56IU/1，ALP：334IU/1，LDH：444IU/1，CK：46IU/1，AMY：47IU/l，BUN：51mg/dl，Cr：2.95mg/dl，Na：125mEq/1，K：5.2mEq/1，Cl：99mEq/1，Ca：9.0mg/dl，トロポニンI：negative，BNP：34.3pg/ml，KL-6 1790U/ml，SP-D 377ng/ml，β-Dグルカン72.7pg/ml，アスペルギルス抗原：negative，フェリチン：618ng/ml，RF 80IU/ml，抗CCP抗体 40.3U/ml

【動脈血液ガス】（O2リザーバー15 L投与下）pH：7. 425，PCO_2 27. 6mmHg，PO_2 79. 6 mmHg，HCO_3 17.7mmol/1，BE -5.5

【尿検査】性状：淡黄揭色 比重1.016，pH 5.5，糖-，蛋白2+，潜血±，ウロビリノーゲン±，ビリルビン-，ケトン体-，沈渣：赤血球0-1/HPF，白血球0-1/HPF，扁平上皮0-1/HPF，細菌-，顆粒円柱1-4/HP，硝子円柱:-

5）画像診断所見

【心電図】113/min NSR右脚ブロック、V1-2で陰性T波

【CXR】両側下肺野優位のすりガラス影を認め、両側胸水を認める。

【胸部単純CT】両側のやや上肺野有意にすりガラス影が地図状に分布している。胸膜直下の炎症性変化は中枢部分と比較し低い。濃度上昇域の内部には牽引性気管支拡張像も見られる。明らかな蜂巣肺は認めず。縦隔リンパ節の反応性腫大を認める。

【気管支肺胞洗浄】肺洗浄液細胞分画
Stab：0％，Seg：50％，Lymph 10.5％，Mono 7％，Eosino：5.5％，Baso 0.5％，
上皮細胞 1.5％，マクロファージ 25％，
CD3 60％，CD4 25％，CD8 28％，
CD4/8比0.8
Grocott染色：陰性、ニューモシスチス-PCR：陽性

6）経過・治療

慢性腎不全・関節リウマチに対してサラゾスファピリジン・メトトレキサートにて加療中であった患者において、進行性の呼吸不全を生じたという経過から、リウマチ肺の増悪、薬剤性肺障害、ニューモシスチス肺炎などの感染症が原因と考えられた。両側肺の浸潤影を伴う亜急性の呼吸不全があり、非心原性であると考えられたため、気管支鏡下肺胞洗浄を施行した。ニューモシスチス-PCR陽性からニューモシスチス肺炎と診断した。腎機能低下を考慮した上で、第１病日からST合剤を６g/dayで開始したが、腎機能増悪および血小板減少を来したため、4 g/dayに減量した。また、

リウマチ肺の増悪も否定できず、第１病日からmPSL 500 mg/dayのパルス療法３日間を投与し、以降は漸減した。

呼吸管理として、入院後当初はリザーバーマスク、NPPV（S/Tモード）を用いたが、マスクフィットがうまくいかず、頻呼吸が持続し、Sp02 70％台であったため、第２病日に集中治療室へ転室の上、気管支挿管、Assist/Controlモードで人工呼吸管理とした。換気設定としては呼吸回数：12回、PEEP：12cmH20、Fi02：100％でTV：500～700ml/min，MV：15Lであり、Sp02 90％以上を維持するようにSp02を徐々に下げていったが、0.5以下に減量することが困難であり、呼吸状態はほぼ横ばいで経過した（P/F比=100～150）。

ステロイドに対する反応性が不十分と考えられ、第８病日にシクロホスファミド静注（250 mg/m2）を投与したが、奏効しなかった。

以降は徐々に血圧が低下していき、第13病日の午前４時15分に死亡された。家人の同意を得て病理解剖を行った。

７）手術所見：

手術施行なし

８）症例の問題点（剖検で解明したかった事項）

１．呼吸不全の直接原因がニューモシスチス肺炎でよいのか。それ以外に間質性肺炎の介在はあるのか。

２．ARDSに矛盾しない病理組織学的結果が得られるか。

９．剖 検 情 報：

１）剖検診断と病理所見

【主病変】びまん性肺胞障害、器質化期（カリニ肺炎は確認されない）

【関連病変】気管支肺炎；両肺下葉、巣状

【副病変】

１．心筋巣状線維化

２．皮下浮腫；上下肢

３．消化管うっ血性カタル

４．肝うっ血、脾うっ血

５．死戦期膵炎

６．慢性腎盂腎炎性瘢痕

【死因】びまん性肺砲障害（器質化期）による呼吸不全

２）担当病理医：橋本公夫

10．考　　察：

免疫抑制剤での加療中に両肺のびまん性すりガラス影を生じ、肺胞洗浄液でのニューモシスチス-PCRが陽性であったことから、ニューモシスチス肺炎と診断し、治療を行ったが奏功せず、死に至った症例である。

PCR法は定着と感染との鑑別が困難であるため、陽性的中率は高くない（51.5％）反面、陰性的中率は高い（98.75％）と報告されている。したがってPCR陽性のみでは確定診断にはならないが、本症例では血清β-Dグルカンも高値であった。血清β-Dグルカン値の感度は92％、特異度は86％とされており（Tasaka S, et al. Chest. 2007；131：1173）、画像所見などと合わせて、ニューモシスチス肺炎の臨床診断に矛盾はない。剖検にてニューモシスチス菌体は証明されなかったが、これはニューモシスチス肺炎に対する治療が奏功していたためと推測された。ARDSの原因はニューモシスチス肺炎以外の疾患であった可能性が高い。メトトレキセート等による薬剤性肺炎や急性間質性肺炎が鑑別にあげられるが、いずれも確定困難であった。原因は不明とせざるを得ない。

ARDSの標準的治療は発症の原因となった疾患や病態を治療し、原因を除去し、適切に呼吸管理を行うことである。2000年のARMA studyでは低用量換気法（１回換気量を６～８ ml/kg）が有効とされ、プラトー圧を30cm H20以下に制限することが推奨されている。本症例ではAssist/Controlモードで管理し、Fi02 0.5～0.6％、呼吸回数10～12回、TV 500～700ml/min、PEEP 10～12cm H20で一旦改善を認めたが、厳密に低用量換気法を実践するのは困難であった。

第３回西神戸医療センターＣＰＣ報告

１．症例テーマ：原因不明の出血性心外膜炎の一剖検例

２．診療科、主治医・受持医：循環器内科　阪上由可子
相田　健次

３．CPC開催日：2015年11月16日

４．発　表　者：臨床側（阪上由可子）
病理側（橋本公夫）

５．患　　者：79歳、男性

６．臨 床 診 断：心タンポナーデ

７．剖 検 診 断：収縮性出血性心外膜炎

８．臨 床 情 報：

１）現病歴

2011年１月に狭心症に対して、当院循環器内科にて冠動脈前下行枝（#6）にPCIを施行され、その後半年ごとに外来にてフォローされていた。

2015年１月６日頃より全身の浮腫を認め、体重が約10日間で５～６kg増加した。その後、労作時呼吸苦が出現し、階段昇降が困難となったため、１月13日に循環器内科外来を受診した。心嚢水貯留と心不全徴候を認め、フロセミド40mg/日とスピロノラクトン25mg/日の内服を開始し、翌週の外来受診予定となった。１月21日に再度外来受診をした際にも、下腿浮腫、両側胸水貯留、心嚢水貯留を認め、精査加療目的に同日入院となった。

２）既往歴・家族歴など

【既往歴】1990年頃虫垂切除術、
2011年１月狭心症（#6PCI）、
2014年左鼠径ヘルニア手術、
軽度～中等度大動脈弁狭窄症、
脂質異常症、痔核手術

【薬剤歴】アスピリン100mg/日、ラベプラゾールナトリウム10mg/日、アトルバスタチン10mg/日、ピソプロロールフマル酸塩2.5mg/日
１月13日よりフロセミド40mg/日とスピロノラクトン25mg/日を開始。

【生活歴】喫煙：なし、飲酒：機会飲酒、職業：震災前後に建築解体業を行っていた。

【家族歴】なし

３）診療所見

意識清明、体温36.7度、血圧121/71 mmHg、
呼吸数16/分、SP02：96％（室内気）
眼瞼結膜貧血なし、眼球結膜黄疸なし。
呼吸音：両側下肺野でやや減弱。ラ音を認めず。
心　音：減弱、洞調律、雑音なし。
腹　部：平坦、軟。自発痛なし、圧痛なし、反跳痛なし、筋性防御なし。
下腿浮腫著明。

４）主な検査データ

【入院時血液検査】WBC 10700/μl，RBC 462万/μl，Hb 13.5g/dl，Hct 40.7％，Pit 19.2万/μl，血糖 237mg/dl，CRP 5.2mg/dl，総蛋白 6.8 g/dl，Alb 3. 3g/dl，AST 287U/1，ALT 347U/1，T-Bil 1. 6mg/dl，ChE 206IU/1，AMY 29IU/1，ALP 1027IU/1，LDH 517IU/1，CK 207IU/1，BUN 43mg/dl，Cr 1.45mg/dl，Na 138mEq/1，Cl 99mEq/1，K 4.2mEq/1，Ca 8.4mg/dl，BNP 142.0pg/ml，

【その他の血液検査】TSH 0.381μIU/ml，FT 41.5ng/dl，CEA 3.0ng/ml，CA19-9 9.8U/ml，ヒアルロン酸 70.4ng/ml，CYFRA 3.6ng/ml，SCC 抗原 1. 0ng/ml，NSE 23. 6ng/ml，sIL-2R 610U/ml，結核菌 IFN- y（－），抗核抗体価 40倍，Homogenours（＋），Speckled（－），Centromere（－），Nucleolar（－），Peripheral（－），Granular（－），核膜型（－）

５）画像診断所見

【胸部レントゲン】心拡大、両側胸水貯留、右葉間胸水を認める。

【胸腹部単純CT】左優位に両側胸水貯留を認める。胸水よりわずかに高吸収な大量の心嚢液貯留を認める。腹水貯留や全身の皮下組織にも浮腫性変化が見られ、心不全の印象。縦隔リンパ節は小さなものが散見されるが、有意な腫大ともいえず。胆嚢内はやや高吸収で、胆泥などの貯留を疑う。左鼠径管内に小腸が迷入しており左鼠径ヘルニアを疑う。その他、明らかな腫瘤性病変を認めず。

【心電図】HR 82/分、低電位、左軸偏位。有意なST-T変化を認めず。

【心エコー】HR 60/分、洞調律。EF=60％。心嚢液は右心側を首座に全周性に中等量貯留しており、内部には明らかな異常エコーを認めず。右室、右房、左房は軽度虚脱。左房は全周性壁肥厚と内腔狭小を認める。全体的な収縮能は維持されており、明らかな局所壁運動の低下を認めない。拡張能は軽度低下している。右心系の拡大を認めず。RVP＝37mmHg。IVCが著明に拡張しており、呼吸性変動を認めない。AR I度、MR（－）。A-Aoの拡張なし。

【心嚢穿刺】漿液性、比重 1.020，pH 7.53，糖 203mg/dl，蛋白 2.2g/dl，LDL 102IU/l，ADA 8.0，ヒアルロン酸 6400ng/ml，CEA 1.8ng/ml

【胸水穿刺】血性、比重 1.036，pH 7.8以上，糖 205mg/dl，蛋白 4.3g/dl，LDH 2363IU/l，ADA 56.0，ヒアルロン酸 40600ng/ml，CEA 1.2ng/ml，AFP 0.9ng/ml，CA19-9 3.1 U/ml，CYFRA 16.2ng/ml，NSE 549ng/ml，SCC 5.4ng/ml
培養検査はいずれも細菌、結核菌ともに

陰性。

細胞診では炎症細胞のみ認められた。

6）経過・治療

心不全のコントロール：入院前より開始していたフロセミドでは尿量得られず、1/26よりドパミン、1/27よりドブタミンを開始した。心嚢水貯留が持続するため、2/3に心嚢ドレーンチューブを留置し、その後は毎日50-100mlの血性心嚢水を用手的に排液した。胸水貯留も増悪し、2/10に胸腔ドレーン留置したが、同日再膨張性肺水腫を発症したためNPPVを導入したが、2/16には離脱した。その後一日400mlの胸水を排液した。心膜開窓術・心膜生検術を予定したが、全身状態不良で中止となった。

2/16よりトルバブタン15mgを開始し、尿量が増加したが、肝酵素上昇し、2/21に7.5mgへ減量した。2/20ドパミン中止、2/23ドブタミン中止した。2/26に急激に左心不全が増悪し、同日呼吸不全で永眠された。

経過中、血性心嚢液、胸水貯留の原因精査を行った。1/22、1/27、2/3に心嚢液を検査に提出した。ヒアルロン酸が約2－4万ng/mlと高値を認め、ADAも約30-60IU/1と高値であり、NSE、CYFRAなどの腫瘍マーカーも高値であったことから、心膜悪性中皮腫や、結核性胸膜炎が鑑別に上がったが、細菌培養や抗酸菌培養、細胞診ではすべて陰性であった。また、1/21、2/4、2/9に胸水を採取し検査に提出したが、こちらも細胞診などがすべて陰性であり、特異的な所見を認めなかった。2/2の全身造影CTでは、右胸膜に造影効果を有する軽度の肥厚を認めたが、マージンが小さく、エコーガイド下胸膜生検は困難であった。その他には、腫瘤影や肺炎像を認めなかった。死亡するまで、診断に結びつく所見を得ることができなかった。

7）手術所見：

手術施行なし

8）症例の問題点（剖検で解明したかった事項）

・血性心嚢水が貯留した理由は何か
・出血点が心膜に存在したのか
・心嚢液のヒアルロン酸が軽度高値であったが、心膜中皮腫の所見はあるか
・結核性心膜炎など感染性心膜炎の所見はあるか

9．剖検情報：

1）剖検診断と病理所見

【主病変】出血性心外膜炎による収縮性心外膜炎

【関連病変】

1．血性心嚢水；フィブリン析出を伴う
2．左胸水貯留；450ml，血性

【副病変】

1．繊維性出血性胸膜炎；横隔膜面、右壁側胸膜、アスベスト（－）
2．老人性肺気腫
3．粥状動脈硬化症；冠動脈
4．僧帽弁、大動脈弁石灰化

【死因】出血性心外膜炎に続発した収縮性心外膜炎

死亡約1時間45分で病理解剖が行われた。皮膚は貧血様であるが、黄疸は認められない。顎関節に硬直が見られた。開胸すると左胸腔内には約450mlの血性の胸水貯留が認められた。右胸膜は癒着しており、胸水貯留は見られなかった。心嚢内には血性胸水とフィブリン析出が見られ、心外膜と心膜に癒着が見られた。心外膜表面には出血を伴った大量のフィブリン析出が認められる。割面では、心外膜直下心筋との境界部に出血の見られる部位が認められる。明らかな線維組織の増生は認められない。心臓内腔には血栓形成は認められない。僧帽弁と大動脈弁に石灰化が認められる。冠動脈は左冠動脈起始部で強い動脈硬化性の内腔の狭窄が認められる。組織学的には、心外膜には出血性の減少とフィブリン付着は見られるものの、中皮細胞の増生や異型細胞の浸潤増生は認められない。心外膜下脂肪組織への炎症細胞浸潤は形質細胞、リンパ球以外には認められない。心筋はいずれの部位でも、ほぼ保たれており、A-V node周囲でわずかに心筋の脱落と線維化が認められるが、末梢冠動脈の狭窄や壁肥厚は認められない。冠動脈は左冠動脈起始部で強い動脈硬化性変化がみられており、石灰化を伴っている。内腔は狭小化している。僧帽弁や大動脈弁では弁尖から弁輪にかけて石灰化が認められる。炎症細胞浸潤は認められない。

左葉肺は割面では含気は比較的保たれているものの、胸膜には左右とも肥厚が認められ、左胸膜面では一部出血やフィブリン析出が認められる。組織学的には、胸膜面にも明らかな中皮の腫大は認められず、壁内を浸潤する異型細胞も見られない。左右肺共に心膜の癒着が見られ、心膜面には

フィブリン析出が見られるが、周囲脂肪方向への拡がりは見られず、炎症細胞浸潤や異型細胞、中皮細胞の増生は見られない。線維化は見られない。右肺胸膜には線維性肥厚は見られるが、出血やフィブリン析出は見られない。胸膜中皮細胞の増生は見られない。肺内にも炎症所見や腫瘍性病変は見られない。胸膜下に弾性線維の帯状の増生が見られる。アスベスト小体は確認されない。横隔膜面や右側壁の胸膜にプラークの形成が見られるが、組織学的には線維組織の増生のみで、少子化が強く見られる。炎症細胞浸潤や中皮細胞の増生は見られない。アスベスト小体は見られない。食道には異常は見られず、組織学的にも扁平上皮に増生や異型性は見られない。外膜側での癒着や中皮細胞の増生は見られない。甲状腺には異常は見られない。

2）担当病理医：橋本公夫

3）病理医からのコメント

本例の心外膜には出血性心膜炎の所見が見られており、大量のフィブリン析出と心膜の癒着が見られ、収縮性心外膜炎の状態となっていた。心膜炎の原因と考えられる腫瘍性病変や特異的炎症所見は見られず、出血が前景に出た状態で、原因は特定できなかった。左胸膜にも出血性、フィブリン性胸膜炎の所見がみられた。検索した範囲に中皮腫の所見はなかった。プラークは見られたが、検索範囲でアスベスト小体は確認されなかった。

10. 考　　察：

原因不明の血性心嚢水貯留をきたし、収縮性心外膜炎の血行動態を示した一剖検例を経験した。心嚢水とは２枚の心膜の間にできる空間、すなわち心嚢に貯留する液体で、健常人にも30-50mlの生理的心嚢液が存在している。成分は主に血漿の濾液であり、心臓の拍動による臓側心膜と壁側心膜の摩擦を軽減させる意義がある。しかし、生理的範囲を超えて心嚢水が貯留すると、心室の拡張障害を来し、血行動態に影響を与えることがある。心嚢水の貯留の原因には、感染症、悪性腫瘍、心疾患、自己免疫性疾患、尿毒症、甲状腺機能低下症、医原性、外傷性、特発性と様々なものがあるため、原一疾患の検索が必要となる。Atar Sらの報告によると、心嚢水貯留による心タンポナーデを来した150人のうち、96人が血性心嚢水であった。その内訳は、31％が医原性、26％が悪性腫瘍、11％が動脈硬化性心疾患、10％が特発性で、その他結核もいたとあるが、血性心嚢水についてまとまった報告は数が少なく原因疾患の内訳も報告によってさまざまである。症例報告レベルでは、心膜原発悪性中皮腫や、結核感染症、SLEなど自己免疫性疾患による血性心嚢水貯留が報告されている。本症例においても、アスベスト曝露歴があり、心嚢水中ヒアルロン酸値が、特異的とは言えないものの、高値であったため、心膜原発悪性中皮腫の可能性を考慮したが、解剖結果においてもそのような所見は得られず、また、その他にも血性心嚢水貯留の原因を指摘することはできなかった。

また、本症例では、大量に貯留した心嚢水によって、心臓の拡張が制限され、滲出性収縮性心膜炎の血行動態を示したと考えられた。心膜生検かつ症状緩和のために、心膜開窓術を予定したが、全身状態不良により中止となった。

本症例のように、死亡後も原因不明となってしまう症例もあるが、やはり異常な心嚢水貯留を認めた場合には、様々な鑑別疾患が存在するため、心不全コントロールに加えて、原疾患の検索が重要である。

第４回西神戸医療センターＣＰＣ報告

１．症例テーマ：Ruxolitinibを使用した骨髄線維症の一例

２．診療科､主治医･受持医：免疫血液内科　平中孝明　新里偉咲

３．CPC開催日：2015年12月７日

４．発　表　者：臨床側（平中孝明）
病理側（橋本公夫）

５．患　　者：72歳、女性

６．臨 床 診 断：肺高血圧、骨髄線維症

７．剖 検 診 断：骨髄線維症、びまん性肺胞障害

８．臨 床 情 報：

１）現病歴

骨髄線維症、肺高血圧症にて当院免疫血液内科にてフォロー中であった。肺高血圧症のため在宅酸素療法で3Lの酸素需要があったが、2014/10/10より労作時呼吸困難が出現してきた。10/24より安静時にも呼吸困難が出現し､救急搬送となった。酸素需要は変わらないが、胸部レントゲンにて肺水腫の所見を認め心不全の加療目的に入院となった。

２）既往歴・家族歴など

【既往歴】洞不全症候群（pacemaker植え込み術後）、甲状腺機能低下症

【内服】チラーヂンＳ1.5T，フエブリク20mg，フルイトラン１mg，ラシックス40mg，アドシルカ

20mg，ワーファリン３mg，ワソラン40mg x3

【生活歴】喫煙：なし．アルコール：なし

【アレルギー】特記事項なし

３）診療所見

眼瞼結膜軽度貧血あり

心：整、収縮期雑音あり

肺：両側下肺野で呼吸音減弱、wheeze（－）

腹部：膨満、肝脾臓触知可能

皮膚：下腿 slow pitting edema+/+

４）主な検査データ

【血液検査】WBC 13500/μl，RBC 254万/μl，Hb 7.3g/dl，Ht 22.4 %，plt 30.3万/μl，PT-INR 0.9，血糖150mg/dl，CRP 0.1mg/dl，TP 7.4g/dl，アルブミン 3.5g/dl，T-Bil 0.3mg/dl，AST（GOT）5IU/1，ALT（GPT）7IU/1，ALP 392IU/1，LDH 457IU/1，BUN 63mg/dl，Cr 3.12mg/dl，Na 136mEq/1，K 5. 1mEq/1，Cl 104mEq/1，BNP 403.0pg/ml

５）画像診断所見

【胸部レントゲン】butterfly shadowあり、左２弓突出

【腹部CT】肝脾腫著明。脾腫により左腎が圧排。両側胸水、腹水が貯留。

【経胸壁心エコー】著名な右心負荷所見あり（TR severe，RVP＝131 mmHg）。右室壁は肥厚し慢性肺高血圧の所見。左室収縮能良好、有意な弁機能異常なし。

【骨髄生検】全体に過形成骨髄。背景に線維芽細胞の増生が見られる。銀染色にて嗜銀線維の増生が見られる。

６）経過・治療

10/24より利尿薬にて肺うっ血は改善したが、酸素需要は変わらなかった。脾腫の改善目的に10/29～11/14まで放射線治療（脾照射）を行った。0.3Gy/回、計８回、2.4Gy。その後も脾腫の著明な改善とは至らずに、11/18よりruxolitinib 10mg/day内服開始した。12/27に退院後もruxolitinib 10mg/day継続した。１/２血小板減少による口腔内出血ありruxolitinibの休薬となった。その後慢性腎不全の急性増悪により再度入院。１/16透析導入したが１/29呼吸状態の急性増悪を認め心肺蘇生試みるも死亡となった。

７）手術所見：

手術施行なし

８）症例の問題点（剖検で解明したかった事項）

呼吸不全の原因として、骨髄線維症や肺高血圧がどう関与していたか。

９．剖検情報：

１）剖検診断と病理所見

【主病変】

骨髄線維症

【関連病変】

髄外造血：脾臓、肝臓、両肺

びまん性肺胞障害：肺高血圧の血管病変に乏しい

心嚢水貯留（150ml）

肝うっ血などの右心負荷所見なし

【死因】両肺うっ血、出血を伴うびまん性肺胞障害による呼吸不全

２）担当病理医：橋本公夫

３）病理医からのコメント

本例は骨髄線維症で、骨髄球系の増生が有意に見られたが、明らかな芽球の増生は見られなかった。骨髄球系細胞は両肺、肝臓、脾臓にも集簇が見られた。肺では肺高血圧症に伴う血管の変化は確認されず、右心系のうっ血からの肝うっ血などは見られなかった。両肺にはうっ血と巣状の出血が見られ、初期のびまん性肺胞傷害の所見が見られた。心嚢水が約150ml貯留しており、収縮性心外膜炎様の拡張不全が見られた可能性が考えられた。死因は両肺うっ血、巣状出血、びまん性肺胞傷害による呼吸不全と考えられた。

10．考　　察：

剖検の結果を考慮すると、本症例の病態は骨髄線維症により肝脾腫を合併し、門脈圧亢進により右心系圧充進をきたし、心嚢水貯留、心拡張不全をきたした結果、肺うっ血をきたした点、さらに肺への直接の骨髄球浸潤による肺胞障害や血小板減少により肺胞出血をきたした点などにより、呼吸不全が死因と考えられた。本症例では治療中でruxolitinibを使用したが、COMFORT-I Clinical Trialsによると、骨髄線維症患者において、ruxolitinibはプラセボと比較して脾臓を縮小させ、骨髄線維症に関連する消耗性の症状を改善し、全生存率を改善することによって、有意な臨床的利益をもたらすと報告されている。しかし本症例では、治療経過にて血小板減少の副作用を認め、脾腫の著明な改善を認めないままに、中止せざるをえない状況に陥った。

骨髄線維症に肺高血圧症を合併する報告もなされており、その機序は肺微小血管における巨核球や

myeloid progenitor cellの蓄積による、1）肺での髄外造血、2）サイトカインを介した肺血管症が関与しているといわれている。また、剖検では、肺小血管の内膜の増殖や巨核球で閉塞した肺毛細血管、および肺での髄外造血を認めたと報告されている。Myeloid progenitor cellは低用量の放射線に感受性があることが知られており、最近、骨髄線維症に肺高血圧症を合併した症例の肺に、低用量の放射線を照射すると心不全症状や肺高血圧が改善したと報告されている。本症例では剖検にて肺での髄外造血を認めており、低用量の肺への放射線照射により、心不全や肺高血圧の改善を認めていた可能性は残る。

第５回西神戸医療センターＣＰＣ報告

１．症例テーマ：原因不明の腎不全を伴った悪性リンパ腫の一例

２．診療科、主治医・受持医：免疫血液内科

吉開友羽子

田中　康博

３．CPC開催日：2015年12月21日

４．発　表　者：臨床側（吉開友羽子）

病理側（橋本公夫）

５．患　　者：77歳、男性

６．臨 床 診 断：マントル細胞リンパ腫

７．剖 検 診 断：マントル細胞リンパ腫

８．臨 床 情 報：

１）現病歴

2013年６月初旬発熱・倦怠感が出現し近医を受診、Gaffky ２号が判明。６月～８月中旬に当院隔離病棟でINH 300m + RFP 600mg + EB 750m + PZA1.2g/dayで入院加療した。９月中旬便鮮血検査が陽性となり、CFで回腸末端に隆起性病変を認めたため、９月下旬に当院免疫血液内科を紹介受診、回盲部切除術施行し、MCL（Mantle Cell Lymphoma），Stage IVAと診断された。R-THP-COP療法を行うもPRであった。最終治療は2014年２月６日であったが、その頃より排尿時の違和感、血尿が出現し、近医に入院したが、多量の黒色便を認め、２月16日に当院を紹介受診。採血にてCRP 54.2と炎症反応高値、Cre 4.40と腎機能悪化と呼吸状態の悪化を認め、同日緊急入院となった。

２）既往歴・家族歴など

【既往歴】COPD+喘息。74歳両側鼠径ヘルニア手術。75歳S状結腸憩室穿孔のためstoma造設術施行

【アレルギー歴】薬物なし、造影剤なし、食べ物なし。

【嗜好歴】喫煙：２箱/日。飲酒：機会飲酒。

【内服薬】シングレア錠10mg １錠分１、テオフィリン徐放錠100mg ２錠分２、シムビコートタービュヘイラー60吸入１日２回朝夕１回３吸入、メブチンエアー10μg吸入100回発作時１回２吸入、フェキソフェナジン塩酸塩錠60mg ２錠分２、マグミット錠330mg ３錠分3、パクタ配合顆粒１包分１、アロプリノール錠100mg １錠分１、ランソプラゾールOD錠15mg １錠分１、バラクルード錠0. 5mg １錠分１

３）診療所見

身長：170cm 体重：62.9kg 体温：36.9℃

脈拍：113/min 血圧：151/87mmHg、呼吸数：26回

Sp02：96％（3L 02）

意識清明。眼瞼結膜貧血あり。眼球結膜黄染なし。

咽頭発赤腫脹なし。口腔内に白苔あり。

頸部リンパ節腫脹なし。心音：整no murmur。呼吸音：清

腹部：平坦、軟、上腹部に軽度圧痛あり、ストマ内に黒色便あり

四肢：下肢にpitting edemaあり。皮膚：発疹なし

４）主な検査データ

【血 液 検 査】WBC 14000/μl，RBC 365 万 /μl，Hb 8.7g/dl，Hct 25.7％，Plt 9.0万/μl，Neut 87％，Lymph 6.0％，CRP 54.2mg/dl，TP 5. 1g/dl，Alb 2. 0g/dl，AST 33IU/l，ALT 16IU/l，LDH 543IU/l，BUN 76mg/dl，Cre 4. 40mg/dl，Na 133mEq/l，K 5. 4mEq/l，Ca 8.4mEq/l，β2-MG 27.8μg/l，IgG 268mg/dl，IgA 34mg/dl，IgM 5mg/dl，C3 109mg/dl，C4 28mg/dl，CH50 49.4U/ml，RF 11IU/ml, C-ANCA（－），P-ANCA（－），ANA <x40，抗GBM抗体（－）

５）画像診断所見

【胸部X線】右下肺野にすりガラス影。少量胸水あり

【胸腹部CT】右肺下葉で浸潤影が増強しており、肺炎合併が疑われる。両側少量胸水貯留あり。縦隔リンパ節の腫大は前回とほぼ同様。右優位に両側腎盂・上部尿管が軽度拡張あり。腸管壁の不整肥厚は認めず。

【胃食道内視鏡検査】食道には全体的に白苔付着。下

部食道に２か所の潰瘍を認めた。胃にも食道と同様の潰瘍あり。十二指腸に異常所見なし。

生検では、明らかな巨細胞封入は認めず。炎症細胞は認めるが、明らかな異型細胞もなし。

6）経過・治療

入院時の検査よりCreの上昇と右優位の水腎症が見られたため、腎後性腎不全除外のため、泌尿器科コンサルトし、右尿管にステント留置した。また発熱はないもののCRP 54.4と高値であり、喀痰培養から緑膿菌が検出されていたため、肺炎としてセフエピムを開始した。さらに胃食道内視鏡検査にて白苔を認め、サイトメガロウイルス（CMV）感染症を疑う所見であったため、ガンシクロビルを投与開始した。その後速やかに黒色便は改善した。右尿管ステント留置しても無尿で、補液やhANP投与にも反応が見られず、入院４日目には、Cre 10台と腎機能低下を認めた。血液検査でも代謝性アシドーシスの所見を認めたために緊急透析を行った。さらに８日目より胸水が出現し始め、心エコーでIVCの拡張を認めたため、透析で水分調整を行うも変化は見られなかった。10日目に発熱が出現し、血液・尿培養より腸球菌が検出されたため、セフエピムからメロペンに変更し、バンコマイシンも追加した。16日目にも胸水の改善を認めず、リンパ腫による胸水の鑑別も兼ねて胸水穿刺施行した。しかし漏出性であり、マントルリンパ腫によるものや感染による胸水は否定的で、うっ血性心不全によるものであると判断した。15日目にCMVアンチゲネミア陰性となったため、ガンシクロビル中止とした。胸腹部CT撮影を行ったが、両側水腎に変化はなくリンパ節腫大も前回と著変なく、リンパ腫の再燃も否定的であった。血液・尿培養の腸球菌陰性を確認し、解熱も認めたため、バンコマイシンを中止した。その後、急性腎不全や肺炎の原因として結核再燃の可能性も考え、喀痰培養や尿培養を繰り返すも結核菌は検出されなかった。しかし、徐々に自尿の増加、胸水の減少を認め始めた。33日目にシャント造設。抗生剤の感受性が判明し、メロペン中止し、モダシンに変更した。43日目透析を中止してみたが、自尿あり、透析を離脱できた。46日目胸水もかなり改善したためFDLカテーテル抜去した。48日目、全身状態良好にて、モダシン中止し、入院以降続いていた酸素投与も不要となった。60日目に再度発熱を認めたため、CMVアンチゲネミア再度提出。しかし、すぐに解熱認め経過観察となった。66日目に再度悪寒を伴う発熱を認め、その時の喀痰培養は陰性であったが、60日目に提出したCMVアンチゲネミアが陽性となったため再度ガンシクロビル投与開始した。しかし入院時と同様に再度尿量低下も認め始めた。翌日（4/24）、朝８時頃より呼吸状態の悪化を認めた。X線では溢水の所見のみであったが、急速に呼吸不全進行し、９時半に死亡した。

7）手術所見：

手術施行なし

8）症例の問題点（剖検で解明したかった事項）

マントル細胞性リンパ腫の転移の有無

急性腎不全の原因検索

9．剖 検 情 報：

1）剖検診断と病理所見

【主病変】

マントル細胞リンパ腫：浸潤転移；十二指腸乳頭部、直腸、全身リンパ節（後腹膜、腸間膜、膵頭部、直腸下部、縦隔）

【関連病変】

回腸切除後、人工肛門造設後

【副病変】

Cytomegalic inclusion disease；両肺、食道、腎臓、膀胱

右肺下葉出血性壊死性肺炎；細菌性（Gram陽性球菌）

右胸水貯留；100ml、上行性腎炎、貧血

【死因】マントル細胞リンパ腫の進展を背景とした全身性サイトメガロウイルス感染症、右肺下葉出血性壊死性細菌性肺炎

2）担当病理医：橋本公夫

3）病理医からのコメント

本例はマントル細胞リンパ腫術後で、後腹膜腔から腸間膜根部、縦隔にかけて多発するリンパ節腫大が認められ、十二指腸乳頭部や直腸下部にもlymphoid polyposisが認められ、マントル細胞リンパ腫の遺残再発と考えられた。両肺、腎臓、食道などにサイトメガロウイルス感染（再活性化）が確認された。右肺下葉には細菌性肺炎が認められ、出血や壊死を伴っており、最終死因と考えられた。

10．考　　察：

本症例における直接死因は肺炎増悪に伴う窒息死で

あったと考えられるが、ここでは急性腎不全について考察する。

マントル細胞性リンパ腫はAggressive non Hodgkin lymphomaでnon Hodgkin lymphomaの２～４％と言われている。好発は60歳前後で中高年男性に多い。生存期間の中央値は５年未満で、生存曲線の平坦化はみられず、予後は悪い。治療はR-CHOPで再発にbendamustineなどが用いられるが、節外臓器への浸潤も高頻度で化学療法での治癒は困難とされる。

サイトメガロウイルス感染においては、日本の既感染率は90％以上とされる。子供の頃に症状を認めずに感染することが多く、その後体内の様々な場所で潜伏感染している。基本的に弱毒ウイルスであるため、宿主が高度の細胞性免疫不全の場合に再活性化し、回帰感染する。血液関連腫瘍患者で非造血幹細胞移植患者の感染率は0.2～0.3％とされ、ほとんどは同種造血幹細胞移植患者で問題となる。造血幹細胞移植と出血性膀胱炎についての報告は幾つか存在している。Ting-Ting Hanらによると、造血幹細胞移植後の出血性膀胱炎の罹患率は７～49％とされ、出血性膀胱炎の原因はBKウイルス、アデノウイルス、サイトメガロウイルスに多いと言われている。54人の造血幹細胞移植後の患者のうち34人がサイトメガロウイルス血症に罹患し、出血性膀胱炎に罹患した21人の患者のうち12人がサイトメガロウイルス血症であったと報告している。

Bendamustineとサイトメガロウイルスの関連については、H Saitoが、再発、難治性B細胞性リンパ腫orマントル細胞リンパ腫56人におけるBendamustine使用後の検討を行っており、３コース以上使用後にサイトメガロウイルス感染症を発症、CD4陽性細胞低下が関連、CD４回復には７～９ヶ月必要と述べている。またその間に27％でCMVアンチゲネミア陽性、尿路感染を２％に認めた。さらに、トレアキシン点滴静注用100mg副作用発現一覧より、膀胱炎や出血性膀胱炎となった症例を８例認めており、bendamustineと膀胱炎の関連が示唆される。

今回、サイトメガロウイルス感染症と腎不全の直接的な関連についての文献は見つけられなかったが、以上のことを踏まえると、本症例についてはbendamustine使用後にCD４陽性細胞が低下し、造血幹細胞移植後の患者レベルにまで免疫が低下していた可能性がある。そのためにサイトメガロウイルスの再活性化が起こり、出血性膀胱炎を引き起こし、上行性に腎臓に感染、尿細管を閉塞させることによって腎後性の腎不全を起こしていた可能性がある。

第６回西神戸医療センターＣＰＣ報告

１．症例テーマ：転移性頸椎腫瘍を契機に発見され，剖検にて診断された胆嚢腺扁平上皮癌の一例

２．診療科、主治医・受持医：消化器内科　杉野太亮
井上貴裕

３．CPC開催日：2016年１月18日

４．発　表　者：臨床側（杉野太亮）
病理側（橋本公夫）

５．患　　者：77歳、女性

６．臨 床 診 断：原発不明癌

７．剖 検 診 断：胆管癌

８．臨 床 情 報：

１）現病歴

2014年７月頃より頸部痛を自覚し、整形外科や整骨院を受診したが改善を認めなかった。近医のCTで巨大な肝腫瘍を認め、10月３日に当院消化器内科外来を紹介受診した。各種画像検査を施行し、外来を再診する予定であったが、10月４日に頸部痛、ふらつきが強く、中央市民病院へ救急搬送された。早急な精査が必要と判断され、10月７日に当院消化器内科に緊急入院となった。

２）既往歴・家族歴など

【既往歴】30代虫垂切除+右付属器摘出

【家族歴】母：子宮癌、姉：大腸癌

【生活歴】喫煙：なし、飲酒：なし

【内服薬】なし

３）診療所見

身長：146cm，体重：53kg

Vital sign：体温 36.8℃，血圧 159/95mmHg，脈拍 77/分，Sp02 95％（室内気）

意識：清明。眼瞼結膜：貧血なし、眼球結膜：黄染なし

頸部：後頸部に自発痛あり。呼吸音、心音：異常なし

腹部：右季肋部及び下腹部正中に手拳大の腫瘤を触知する。圧痛なし、腸蠕動音正常。四肢：右半身のしびれ及び右上下肢の筋力低下あり

４）主な検査データ

【血 液 検 査】WBC 7400/μl，RBC 448 万 /μl，Hb 14.0g/dl，Hct 42.0％，Plt 15.9万/μl，PT-INR 1. 0，APTT 28. 7 秒，CRP 0.6mg/dl，T-Bil 0.6 mg/dl，AST 88IU/l，ALT 97IU/l，γ-GTP 504IU/l，ALP 344IU/l，LDH 721IU/l，AMY 55IU/l，BUN

21mg/dl, Cr 0.69mg/dl, Na 136mEq/l, K 3.9mEq/l, Cl 103mEq/l, CEA 4.1ng/ml, CA19-9 257.3U/ml, AFP 7. 1ng/ml, PIVKA-II 21mAU/ml, sIL-2R 762U/ml, HBV(－), HCV(－)

5）画像診断所見

【頚椎CT】頚椎C2の右側を主体として骨破壊を伴った軟部病変が広がっており、転移性骨腫瘍が疑われる。腫瘍は脊柱管内に著しく進展し、頚髄の圧排を生じている。

【腹部造影CT】肝内には内部壊死を伴う乏血性腫瘍が多発している。胆嚢内に胆石あり。胆嚢内に明らかな隆起性病変や腫瘤形成は指摘できず。また、肝腫瘍が隣接しており、胆嚢壁肥厚の有無は評価困難であった。腹部傍大動脈領域、肝門部をはじめ、腹腔内に多数のリンパ節腫大を認め、それに伴い胆道狭窄、肝内胆管拡張を認める。子宮には比較的境界明瞭モザイク様の腫瘤性病変あり。

【骨盤MRI】T2強調画像で子宮体部に約12cm大の低信号結節を認め、変性を伴った子宮筋腫が疑われる。

【腹部超音波検査】肝内に低エコー領域が多発。肝床側の胆嚢壁肥厚あり。明らかな隆起性病変は指摘できず。また骨盤内に20cm大の低エコー領域を認める。

【経皮的肝腫瘍生検】核胞体比の大きな異型細胞が、線維性間質を介して大小の胞巣状や帯状に増殖する像が認められたが、明らかな腺腔構造や篩状構造は見られない。

【免疫組織学的所見】pancytokeratin(＋), CK7(＋), CK20(－), CEA(－), CA19-9(focal ＋), CAM5.2(＋), EMA(focal ＋), p40(－), ER(－), PgR(－), Synaptophysin(－), Chromogranin A(－), αSMA(－), Desmin(－), S100p(－), Melan A(－), D2-40(－), CD3(－), CD20(－)

6）経過・治療

入院３日目より右上肢麻痺、しびれが増悪した。右椎骨動脈が頚椎腫瘍内を走行しており、整形外科的には腫瘍摘出は困難であり、また予後を考慮すると、姑息的な椎弓切除術の適応はなく、同日より頚椎C2腫瘍に対し放射線照射を開始した。

５日目に呼吸状態が急速に悪化したため、酸素投与を開始した。10日目に四肢が完全麻痺、会話も困難な状況になったため、これ以上の積極的治療は困難と判断し、12Gy/4Frで放射線療法を終了した。13日目に呼吸状態の増悪により、永眠された。

死因は頚椎C2腫瘍の頚髄圧排による呼吸不全と考えられた。

7）手術所見：

手術施行なし

8）症例の問題点（剖検で解明したかった事項）

原発巣の同定、及び組織型診断目的

9．剖 検 情 報：

1）剖検診断と病理所見

【主病変】胆嚢癌

組織型：低分化腺癌（一部扁平上皮癌への分化を伴う）

浸潤転移：肝臓、両肺（毛細血管内）、骨髄（頚部）とその周囲軟部組織、リンパ節（肝門部～脾周囲、腸間膜根部～後腹膜、縦隔～気管分岐部）

【最終死因】胆嚢癌頚椎転移による腫瘍死

肉眼所見：胆嚢は全体に硬化し、割面ではほぼ全体が腫瘍で置換されており、原発巣として最も疑わしいと考えられた。肝門部から肝臓にかけて腫瘍が多発しており、肝表面に臍窩を形成し、転移性肝腫瘍が疑われた。また肝門部～脾周囲、腸間膜根部～後腹膜、縦隔～気管分岐部のリンパ節腫大を認める。頚椎C2は白色の組織に置き換えられていたが、腫瘍の有無は不明瞭であった。子宮には大きな筋腫が認められた。

組織学的所見：胆嚢や肝臓、腫大リンパ節に腫瘍組織を認め、大部分は結合性の乏しい核胞体比の大きな細胞がみられており、部分的に索状あるいは管腔様の構造が認められた。さらに一部に好酸性の広い胞体をもち、細胞境界明瞭な扁平上皮への分化が認められた。また、頚椎周囲軟部組織から骨髄内及び末梢肺毛細血管内にも同様の腫瘍組織が認められた。免疫組織学的には腫瘍細胞はpancytokeratin(＋), CK7(＋), CK20(－), CA19-9(＋), EMA(＋), CAM5.2(＋), Synaptophysin(－), Chromogranin A(－), p40(－), p63(focal ＋)であった。

2）担当病理医：橋本公夫

10. 考　　察：

本症例は、転移性頸椎腫瘍を契機に発見され、診断に苦慮した胆嚢腺扁平上皮癌の一例である。胆嚢癌は腺癌が大多数を占めるが、3.6～4.2％程度に癌の一部に扁平上皮癌成分をもつ腺扁平上皮癌が認められる。胆嚢腺扁平上皮癌は、胆道癌取扱い規約では扁平上皮癌が少なくとも病巣の1/4を占めることが必要とされている。腺組織における扁平上皮癌の組織発生については、①化生性扁平上皮からの癌化説、②胎生期に迷入した異所性扁平上皮の癌化説、③腺癌から扁平上皮癌への化生説、④未分化な基底細胞からの癌化説などが考えられているが、いまだに結論は出ていないのが現実である。

本症例のように進行した胆嚢扁平上皮癌/腺扁平上皮癌の予後は腺癌と比較して不良とされている。Juanらによると、胆嚢扁平上皮癌/腺扁平上皮癌の平均生存期間は23ヶ月（1～112.5ヶ月）で中央値は4ヶ月、腺癌の平均生存期間は50ヶ月（1～160ヶ月）、中央値12ヶ月で、有意差が認められている。その理由としては、扁平上皮癌が腺癌の約2倍の増殖能をもつために、腺扁平上皮癌は急速に発育浸潤し高度に進行したものが多いためと考えられている。

本症例では頸椎転移によるパフォーマンス・ステータスの著しい低下により、EUSやERCPによる肝胆道系精査が施行できず、生前に診断をつけることが不可能であった。胆嚢扁平上皮癌や腺扁平上皮癌は積極的に根治手術をすることによって長期生存が期待しうるとの報告もあり、早期発見、早期治療に努める必要がある。

第７回西神戸医療センターＣＰＣ報告

1．症例テーマ：リツキシマブよる治療後、悪性リンパ腫（DLBCL）が再発し肺胞出血を起こした一例

2．診療科、主治医・受持医：免疫血液内科　佐藤宏紀　新里偉咲

3．CPC開催日：2016年２月１日

4．発　表　者：臨床側（佐藤宏紀）
病理側（橋本公夫）

5．患　　者：31歳、女性

6．臨 床 診 断：悪性リンパ腫

7．剖 検 診 断：悪性リンパ腫

8．臨 床 情 報：

1）現病歴

2013年７月19日施行のCTで傍大動脈リンパ節、左腸骨リンパ節の腫大を認め、７月22日左腸骨リンパ節生検し、DLBCLと診断した。2014年１月までにR-CHOPを６コース施行しCRとなった。2014年11月14日から両側浮腫が出現し徐々に体重増加を伴ってきた。11月16日のPET-CTでは多発するリンパ節、多臓器への集積を認めた。11月21日血液検査にてpancytopenia、LDHの上昇を認めたためDLBCLの再燃が考えられ、輸血および化学療法目的に同日入院となった

2）既往歴・家族歴など

【既往歴】特発性血小板減少性紫斑病（1998年）

好酸球性肺炎（2012年５月より湿性咳嗽出現。当院呼吸器内科で精査中も原因不明）

VSD １才６ヶ月時手術

先天性の低グロブリン血症あり

【アレルギー歴】ペニシリンアレルギー

3）診療所見

BT 39.2℃，HR 93bpm，BP 88/42，Sp02 99％（RA）

general：bad

眼球結膜黄染なし、眼瞼結膜貧血なし。

口腔内：乾燥なし

頸部リンパ節腫脹なし

呼吸音：清、ラ音なし。心音：整、収縮期心雑音あり

腹部：平坦、軟、CVA tenderness（－）

四肢：下腿浮腫著明、疼痛あり、皮疹なし

4）主な検査データ

WBC 1900/μL，RBC 282万/μL，Hb 6.5g/dL，Ht 20.4％，Plt 3.1万/μL，MCV 72fl，MCH 23.0pg，MCHC 31.9％，血液像 NEUT（STAB 24.0％，SEG 45.0％），LYMPH 17.0％，MONO 12.0％，EOS 0％，BASO 0％，ATYLYMP 2.0％，CRP 9.3mg/d，TP 3.7g/dl，A/G 1.64，アルブミン 2.3g/dl，T-Bil 0.6 mg/dl，AST 31IU/L，ALT 22IU/L，y-GTP 64IU/L，ALP 333IU/L，LDH 319IU/L，CK 148IU/L，AMY 83IU/L，UA 2.7mg/dL，BUN 9mg/dl，Cr 0.51 mg/dl，eGFR 111.5ml/分/1.73，Na 126mEq/L，K 3.0mEq/L，Cl 92mEq/L，Ca 6.9mg/dl，血清 ß2-MG 4.4mg/1，IgG 41mg/dl，IgA 5mg/dl，IgM 2mg/dl，sIL-2R 17500U/ml

5）画像診断所見

腹部エコー：多発リンパ節腫脹あり、肝腫大あり、

脾腫は著明、その他明らかなSOLなし

胸部レントゲン：両側下肺野にすりガラス影。

PET-CT：多発リンパ節、腎、肺、骨浸潤あり。DLBCLの再燃の可能性あり。

6）経過・治療

入院後Hb6.5低値であり、11月21日輸血RCC2単位施行。21～25日ユナシン２g/day投与するも解熱得られず38℃後半の発熱持続。26～27日セフタジジム２g/dayの投与を開始した。27日には解熱しており、DLBCLの再発に対してCHOP施行開始した。28日血小板10U輸血し、CVポート埋め込み施行した発熱はなかったが化学療法による好中球減少が予想され、予防的に抗菌薬メロペン３g/day+バクタ２包（月水金）で開始した。12月１日メロペン1.5g/day+バクタ、RCC2単位輸血施行。12月２日、口腔内～消化管カンジダが生じ、ファンギゾンガーグル+イトリゾール内用液20ml/日で内服開始した。３日ブロジフは800mg/dayでローデイング開始し、好中球の減少認めグラン57μg皮下注施行した。４日より発熱のため、ロキソニン３錠分３で定期内服を開始した。５日ブロジフ400mgに減量し７日に投与終了。12日WBC200であり再びグラン75μg投与。10日より発熱持続するため、ソル・メドロール静注用125mgを朝に投与するようにした。15日にソルメド終了、発熱なく経過していたが、22日より40℃の発熱あり、24日よりソル・メドロール静注用40mg投与し26日まで継続。26日肝酵素の上昇のため消化器コンサルト、ウルソ６錠分３で開始。12月30日より2015年１月３日まで外泊し、発熱なし。１月５日40℃の発熱あり、ソル・メドロール静注用125mg使用、翌６日よりソル・メドロール静注用40mg使用した。１月10日～13日外泊、ステロイド終了翌日より発熱あり、再開。１月23日リツキサン投与、WBC1000グランシリンジ使用。24日よりプレドニゾロン15mg内服に変更。29日WBC900であり、グラン使用、効果判定のため骨髄穿刺施行し明らかな骨髄への浸潤は認められなかった。発熱は持続し２月２日メロペン1.5g/dayで使用再開、３日ウルソ３錠分３に減量。６日WBC700に低下、グランシリンジ使用。12日Hb5.5まで低下、RBC ２単位輸血施行。19日肝酵素上昇、腹水あり、腹部エコー施行、肝臓に腫瘤形成が認められた。２月20日リツキサン投与、RBC2単位、PLT10単位輸血。血液検査上LDHの上昇傾向、汎血球減少が認められ、原疾患の進行が認められていた。21日血痰２回あり、胸部Xp上浸潤影、心拡大あり、肺胞出血、心不全が疑われた。血小板輸血20単位２月22日/23日連日、赤血球輸血２単位２月22日２単位、γグロブリン5000mg x３日で治療が開始された。23日早朝、血便大量にあり、７時頃左腹部痛が生じた。血液検査上LDH4000台、Plt 1.1万であり、腹壁は板状硬、緊急造影CT施行し、多発する脾梗塞を認めた。11：43痙攣発作あり、腫瘍塞栓による脳塞栓症が原因と考えられ、意識レベル低下が生じた。その後血圧も徐々に低下し14：05心肺停止、死亡確認となった。

7）手術所見：

手術施行なし

8）症例の問題点（剖検で解明したかった事項）

1．肝脾腫著明。悪性リンパ腫浸潤の有無は

2．全身リンパ節腫大の有無

3．肺出血の原因は

4．悪性リンパ腫再発の有無

9．剖 検 情 報：

1）剖検診断と病理所見

【主病変】悪性リンパ腫　CD30陽性CD20陰性リンパ腫（びまん性大細胞性B細胞リンパ腫治療寛解後、再発）

浸潤臓器：脾臓、肝臓、肺、全身リンパ節（傍気管、傍大動脈など）、両側腎臓、心筋、直腸、骨髄

【副病変】

1．肺胞出血、びまん性肺胞傷害

2．胸腹水貯留（腹水；1000ml+α、右胸腔；350ml）

3．出血傾向（血液凝固能低下）

【随伴病変】

1．肺線維化（炎症後瘢痕様、右下葉、左上下葉）

2．肝脂肪化（10％未満）

3．小腸粘膜出血（空腸<回腸）

【死因】

悪性リンパ腫再発、他臓器浸潤による多臓器不全、特に肺浸潤、肺胞出血による呼吸不全

2）担当病理医：橋本公夫

10．考　　察：

DLBCLにおいて治療の重要な薬物となる、リツキシマブの作用機序は大まかに３つに分類される。（A）

Ｂ細胞による補体依存性細胞障害（CDC）では、抗原抗体複合体が古典経路を活性化し膜侵襲複合体を形成し、細胞膜に孔を形成し、イオンや細胞障害性の分子を透過させ、細胞を破壊する。（Ｂ）FcR-依存性の抗体依存性細胞障害（ADCC）では細胞が標的細胞の表面抗原に結合した抗体のFc部位に結合し、細胞障害性のある細胞による（溶解酵素、TNF、パーフォリン、グランザイム）等を分泌し細胞を破壊する。（Ｃ）カスパーゼによるＢ細胞のアポトーシス。耐性獲得機序は上記の作用機序に対するもの、補体依存性細胞障害（CDC）への耐性、抗体依存性細胞障害（ADCC）への耐性、アポトシスへの耐性、および標的となるCD20の変異、欠失、ダウンレギュレーションが挙げられる。本症例においては、患者がリツキシマブによる長期的な治療により、CD20+の細胞が形質転換を生じたものと、もともとの細胞集団としてCD20-、CD30+の集団が治療により残存し、白血病化することで急激に増殖した可能性が考えられた。

以下で、それぞれの細胞表面マーカーについて検討を行う。Johnsonらによる272人の原発性のDLBCLの患者を対象とした研究では、フローサイトメトリで43/272（16％）人がCD20の発現が低下しており、その群ではR-CHOP施行後の生存期間中央値が３yearsであり、通常と比較して有意に予後不良であった。さらに、５年間で124例のリツキシマブを含むレジメンで治療されたB cell lymphomaを検討した研究では36人（29％）が再発した。再生検された19例のうち５例（DLBCL３例、FL２例）でCD20が陰転化し、いずれの患者も１年以内に死亡したと報告されている。以上よりCD20が治療途中で陰転化することは予後不良と関連すると考えられた。一方で、CD30発現は903 de novo DLBCL患者を検討したコホート研究で予後良好因子であった。CD30は14％の患者に発現しており CD30+ DLBCLの患者は５年生存率（CD30+，79％ vs CD30-，59％）PFSともに優れていた。しかし、この研究はde novoの患者におけるものであり本症例の経過とは合致しない部分もある。

剖検によって死因と考えられた肺胞出血は、肺毛細血管から漏れ出した赤血球がびまん性に肺胞腔内に蓄積する疾患である。肺の細動静脈や肺胞隔壁の小血管の炎症や障害により肺胞・毛細血管基底膜が破たんすることによって起きると考えられている。びまん性肺胞出血の院内死亡率は20～50％と致死率の高い疾患である。この疾患は病理学的に３つに分類されている。①Pulmonary capillaritis pattern：肺胞隔壁及びそこを走行する毛細血管への好中球の浸潤を主体として、そこからの肺胞腔内への出血を示す。②Bland pulmonary hemorrhage pattern：肺胞隔壁が全く破壊されず肺胞内への出血のみ認められる。③Diffuse alveolar damage pattern：肺胞隔壁の浮腫・硝子膜の形成に肺胞腔内への出血を伴う。本症例では、病理学的に硝子膜の形成、肺胞内の出血を認め、③と考えられた。一般的に肺胞出血の症状は、発熱51.6％、呼吸困難71.3％、咳嗽35.7％、血痰30.0％と言われており、そのすべてを本症例では認めることができた。原因としては、免疫学的異常36％（血管炎、抗GBM抗体症候群、膠原病）、非免疫学的異常64％（肺血管圧上昇、感染、凝固異常、薬物性）などであり今回の症例の癌２％と珍しいものと考える。

リツキシマブを含むレジメンによる治療後、リンパ腫が再発しCD20-、CD30+の細胞が多臓器に浸潤し、肺胞出血を起こしたDLBCLの一例を経験した。

第８回西神戸医療センターＣＰＣ報告

１．症例テーマ：MSSA敗血症治療中に脳出血を起こし死亡した一例

２．診療科、主治医・受持医：一般内科　山西俊介
井手口周平

３．CPC開催日：2016年２月15日

４．発　表　者：臨床側（山西俊介）
病理側（橋本公夫）

５．患　　者：71歳、男性

６．臨 床 診 断：敗血症

７．剖 検 診 断：両側腸腰筋膿瘍

８．臨 床 情 報：

１）現病歴

2014年11月23日に猟友会メンバーとイノシシ鍋を食べた。26日より38℃の発熱が出現。27日より腰痛、全身の痛み、呂律困難を自覚し、Ａ病院を受診。脳血管障害疑いにてＢ病院を受診し、頭部CTおよびMRIを施行されるも明らかな異常を指摘されず、帰宅となっていた。28日に全身の痛みのため起き上がることができなくなりＡ病院に救急搬送された。意識レベル低下を生じ、血液検査でCRP 36 mg/dl、血糖431mg/dl、血小板12000/μ1と異常値を認めたことから、原因精査目的に当院に転院となった。

２）既往歴・家族歴など

【既往歴】2003年左人工股関節置換術

【内服歴】なし

【生活歴】喫煙：20本/日x ８年（28歳で禁煙）。飲酒：ビール350 mlと焼酎２杯/日。趣味：猟友会メンバーであり、週に２回は飼い犬を連れて狸や猪を狩っている。その他：齲歯があり歯科治療中。明らかな虫刺されや川へ入水した事実はない。

３）診療所見

身長 175cm，体重 70kg，体温 36.6℃，血圧 128/67mmHg，脈拍 90回/分（整），呼吸数 32回/分，Sp02 96％（室内気）

意識レベル：GCS E4V4M6

眼瞼結膜蒼白（－），眼球結膜黄染（－）

頸部：リンパ節触知（－），右頸部に圧痛（＋），項部硬直（＋）

胸部：心音整，雑音（－）．肺音清，ラ音（－）

腹部：平坦・軟，圧痛（－），肝脾腫（－），CVA叩打痛（－/－）

四肢：両側肘関節に圧痛（＋），下腿浮腫（＋），紫斑（＋）

４）主な検査データ

【血液検査】WBC 4600/μl（neut 75％，lymph 20％），RBC 307万/μ1，Hb 12.0g/dl，Ht 32.6％，Pit 1.0万/μl，PT-INR 1.5，APTT 44.3sec，D-dimer 10.82μg/ml，CRP 31.4mg/dl，Alb 2.1g/dl，T-Bil 1.8mg/dl，AST 103IU/1，ALT 48IU/1，ALP 495IU/1，LDH 463IU/1，CK 407U/1，BUN 71mg/dl，Cr 1. 82mg/dl，Lac 4.8mmol/1，Na 129mEq/1，K 3.7mEq/1，Ca 8.9mg/dl，BS 441mg/dl，HbAlc 9.8％，BNP 1754.3pg/ml，ANA <40倍，Fe 10μg/dl，UIBC 91μg/dl，フェリチン 1220ng/ml，sIL-2R 575U/ml，PCT 29.8ng/ml，ß-D グルカン<0.6 pg/ml

【血液培養（11/28)】MSSA（メチシリン感受性黄色ブドウ球菌）陽性（２/２セット）

５）画像診断所見

【レントゲン】両側下肺を中心に浸潤影あり

【心エコー】僧帽弁に疣贅なし。EF：69％と左室収縮能は良好。有意な弁機能異常なし。右心負荷所見なし。

【頸部～骨盤部単純CT】C7レベルの右頸部、左腸腰筋、脊柱管内にairあり。肝臓の辺縁不整。両側胸水あり。

【頭部単純CT】明らかな出血性病変なし。

【頭部MRI】T2強調画像で左乳突蜂巣に中耳炎を示唆する高信号あり。拡散強調画像で右尾状核頭に陳旧性の梗塞巣あり。主要脳血管に異常所見なし

【髄液検査】キサントクロミー（＋），赤血球(+)，細胞数42/3 μ1，単核38/3 μ1，多核4/3 μl，糖221 mg/dl，蛋白 2066 mg/dl，クロール126 mmol/1

【骨髄検査】有核細胞459400/㎜^{3}，巨核細胞80/㎜^{3}，M/E比1.15．マクロファージによる血球貪食像あり

６）経過・治療

敗血症、髄膜炎を疑い、empiricにMEPM 1g/day +VCM 2g/dayによる治療を開始した。11月29日には血液培養からMSSAが検出され、抗生剤をLZD 1.2g/day+ VCM 2g/dayに変更した。30日に意識レベル低下を生じ、気管挿管、ICU管理となった。12月２日の造影CTでは入院時単純CTのair部位に一致して膿瘍形成が見られた。12月10日腰椎穿刺を施行。髄液中に菌は検出されなかったが、蛋白高値であり細菌性髄膜炎が疑われた。また、入院以降、血小板減少を呈しており、DICの併発と考えられ、リコモジュリン19200U/day投与を開始した。しかしその後も低値が持続したため、12月８日に胸骨より骨髄穿刺を施行。マクロファージによる血球の貪食像から血球貪食症候群が疑われ、メチルプレドニゾロン1000mg/day点滴を３日間施行。血糖の著明な上昇に対してはインスリン持続静注にて対処した。12月11日に意識レベルが改善し、12日に抜管、17日に一般病棟へ転棟した。しかし、膿瘍腔は徐々に増大傾向であり、硬膜外にまで進展した。12月25日左腸腰筋膿瘍に対して、12月27日右頸部深部膿瘍に対してドレナージを行い、血液培養結果を参考に、感受性のある種々の抗生剤を併用するも感染コントロールが得られない状態が続いた。2015年１月25日突然の意識レベル低下および呼吸状態増悪を生じ、頭部CTにて広汎な左脳出血が認められ、同日死亡した。

７）症例の問題点（剖検で解明したかった事項）

起炎菌の検索、感染巣の特定目的

死亡時の血球貪食症候群の可能性は？

MDSなど血液疾患や、血管内リンパ腫など悪性腫瘍の有無は？

９．剖検情報：

１）剖検診断と病理所見

【主病変】

１．多発膿瘍形成；両側腸腰筋、右頸部、後腹膜膿瘍、化膿性脊椎炎、腰椎レベルの化膿性硬膜炎

２．血球貪食症候群;骨髄、脾臓

【関連病変】

１．［敗血症］

２．左人工骨頭置換術後；関節周囲軽度炎症所見

【副病変】

１．［脳出血］

２．全身皮下浮腫

３．右肺上葉気管支肺炎；非膿瘍化、軽度、両肺下葉うっ血水腫

４．腔水症；腹水；3500ml、胸水（右；400ml、左；300ml）

５．心筋散在性線維化、粥状動脈硬化症；大動脈

６．消化管うっ血性カタル

７．脂肪性肝硬変症；アルコール性（s/o）

８．［糖尿病］

【死因】脳出血（解剖時開頭せず）

2）担当病理医：橋本公夫

3）病理医からのコメント

右頸部に頸椎周囲にまで広がる変色部が見られ、組織学的には壊死を伴う膿瘍と考えられた。右400ml、左300mlの黄色から黄褐色の混濁のない胸水貯留があったが、胸膜癒着はなかった。左右肺は腫大し、特に下葉背部を中心に強いうっ血あり。気道内閉塞物および内部に明らかな限局性の病変なし。組織学的には特に下葉に高度のうっ血水腫を、右肺上葉に好中球浸潤を伴う感染を認めたが、膿瘍形成および細菌の存在はなかった。心臓の僧帽弁や大動脈弁に疣贅形成はなく大動脈弁に軽度の動脈硬化性変化が見られたのみであった。腹腔内に3500mlの腹水貯留あり。胃から小腸にかけて、うっ血性カタル性変化があるも、腫瘤性病変および強い炎症所見なし。肝腫大は軽度だが肝表面に軽度の凹凸があり、組織学的に肝細胞への脂肪浸潤が高度であった。胞体内の好酸性封入体構造や炎症細胞浸潤なく、アルコール性肝障害の可能性が最も考えられた。肝内に限局性の結節性病変や膿瘍形成、貪食球なし。脾臓に強い腫大や出血、梗塞、腫瘍性病変なし。組織学的に赤脾髄の拡大と多数の形質細胞の浸潤、組織球の増加があるが、明らかな血球貪食はなかった。両側腸腰筋内に強い壊死性変化および、周囲にフィブリン析出を伴う反応あり。壊死中心部に変色部あり、膿瘍と考えられた。炎症所見は周囲後腹膜から脊椎、硬膜に波及していたが、脊髄実質内への拡がりはなかった。組織学的に、強い壊死を伴い好中球や組織球の反応、周囲に軽度の線維化および形質細胞の浸潤あり。骨髄の造血能は保たれていたが、形質細胞の増加およびマクロファージによる血球貪食像あり。免疫組織化学的には、骨髄や脾臓に浸潤した形質細胞のκ鎖λ鎖に偏りはなかった。

以上の所見から、頸部や腸腰筋内の膿瘍は、周囲の後腹膜から脊椎、硬膜へと拡がっていたが、全身への散布なし。侵入門戸は分からなかった。骨髄と脾臓には組織球の増加があり、骨髄では血球貪食像が見られた。全身には強い循環不全すなわち、両肺のうっ血水腫や、消化管のうっ血性カタルが生じていた。脳出血については、開頭されていないため、確定には至らず。その他に、12月８日の骨髄穿刺のクロット標本や解剖時の骨髄、脾臓、硬膜下に形質細胞の増生を認めたが、単クローン性はなく、その病的意義は不明であった。

10. 考　　察：

膿瘍の起因菌として黄色ブドウ球菌は多く、皮下膿瘍527例中、起因菌の63％がMRSA（メチシリン耐性黄色ブドウ球菌）で15％がMSSAであったとするデータや急性硬膜外膿瘍の２/３が黄色ブドウ球菌由来とされる。組織への侵入経路として、直接移植（汚染物質による穿通性外傷）、隣接感染からの拡大、遠位部位からのリンパ行性または血行性の播種、自然障壁破壊による常在菌叢存在部位から隣接部位への移動などがある。宿主防御機構の低下、異物の存在、正常な排泄機構の閉塞（尿路, 胆道, 気道）、組織の虚血または壊死、過剰な体液貯留は膿瘍形成リスクとなる。主な治療は、膿瘍の排膿、壊死組織切除、異物の除去（血管カテーテルを含む）、および抗生物質投与である。抗生物質の初期選択および用量設定は、感染部位、疾患の重症度、および菌の耐性化などによる。一般的にMSSAに対してはCEZ（セファゾリン）が第一選択薬であるが、髄液移行性が悪く、髄膜炎を合併しているときはCTRX（セフトリアキソン）の使用が望まれる。

敗血症、低血圧や臓器不全を伴った重症敗血症、敗血症性ショックの死亡率はそれぞれ15％、20％、40％との報告があり、早期の診断と治療が必要な疾患と言える。敗血症のリスク因子として菌血症、65歳以上、免疫不全、糖尿病、悪性新生物、市中肺炎、入院の既往が挙げられる。本患者は65歳以上、糖尿病、入院の既往といったリスク因子を持ち、DICを合併した重症敗血症であった。敗血症にDICを合併した症例では死亡率が外傷、熱傷、手術によるそれと比較し2.5倍とさ

れる。

脳出血の原因として①高血圧性、②AVM、③動脈瘤、④もやもや病、⑤腫瘍、⑥出血傾向、⑦外傷性、⑧出血性梗塞、⑨海綿状血管腫、⑩アミロイドアンギオパチーが挙げられるが、本患者の脳出血の原因は発症直前のバイタルサインや頭部MRIなどの検査所見から①、③、⑥、⑧が挙げられる。死亡約１ヶ月前の12月24日の頭部MRIでは動脈瘤は認められていないが、感染性動脈瘤であれば約２週間で形成された症例や、急速に進行したとする報告もあり、可能性は十分にあると推測される。感染性脳動脈瘤は1885年にOslerが細菌性脳動脈瘤をmycotic aneurysmと報告して以来種々の報告がされている。細菌性脳動脈瘤の発生機序として、⑴ Bohnfalkらの報告による、血管内膜にbacterial embolusが付着し内膜側から血管壁破壊をきたすとする説と、⑵ Molinariらによる、血管外膜の栄養血管（vasa vasorum）経由で外膜にbacterial embolusが付着し、外膜側から血管壁破壊がすすむという説がある。また感染性心内膜炎により生じる免疫複合体が関与する説も提唱されている。Jonesらは細菌性脳動脈瘤の多数例は破裂するまで無症状であり診断は極めて困難と報告している。細菌性脳動脈瘤の予後は極めて不良で、死亡率は約60％であり、破裂した場合は80％以上と報告されている。

MSSA敗血症、多発膿瘍及びDICを呈した一例を経験した。適切な抗生剤使用と排膿を行ったが感染のコントロールが得られず、脳出血で死亡した。病状が極めて重篤であったことが主因と考えられた。

Ⅴ．医学振興事業等研究費補助による事業報告

Ⅴ．医学振興事業等研究費補助による業績報告

(1) 笠原ガン治療研究事業

Ⅴ．1　進行期非小細胞肺癌における癌化学療法誘発性の悪心・嘔吐に伴う食事量低下と予後に関する検討

中央市民病院　呼吸器内科　加藤　了資

Abstract

Introduction：

Patients with advanced non-small-cell lung cancer (NSCLC) are commonly treated with cytotoxic chemotherapy. Conventional chemotherapy is often accompanied by some kinds of adverse events, such as nausea, vomiting, appetite loss and taste alteration which affect patients' nutritional status. These phenomena provide the rationale for studying nutritional and dietary status of the patients receiving cytotoxic chemotherapy. The aim of this study is to evaluate whether change of the dietary status influences prognostic outcomes in patients with advanced NSCLC.

Methods:

We retrospectively analyzed patients with advanced NSCLC who underwent platinum-doublet chemotherapy between January 2007 and April 2013. Dietary intake was assessed during 5 days after initial chemotherapy. Decrease of more than 50% of daily oral intake after chemotherapy, at least one day, was defined as reduction in dietary intake.

Results:

Of 159 assessable patients, 59 patients (37%) experienced reduction in dietary intake. Univariate analysis revealed that reduction in dietary intake was not significantly correlated with overall survival (OS) (20.4 vs. 25.2 months, P = 0.397). However, multivariate analysis identified reduction in dietary intake as a negative independent predictor for OS (hazard ratio, 1.61, 95% confidence interval, 1.05–2.44, P = 0.030). This result may be based on the collinearity between women and reduction in dietary intake.

Conclusions:

This study showed that reduction in dietary intake was a negative prognostic factor in patients with advanced NSCLC who received cytotoxic chemotherapy. Early nutritional support may confer beneficial effects in these populations.

Ⅴ．2　同種造血幹細胞移植後Ｂ細胞免疫再構築に関する前向き観察研究

中央市民病院　血液内科　下村　良充

【概要】

同種造血幹細胞移植は血液悪性腫瘍患者において治癒を目指せる治療のひとつである。しかし、完全なものではなく、多くの合併症をきたす可能性がある。日和見感染、aGVHD（acute graft versus host disease）などが早期死亡の原因となり、cGVHD（chronic graft versus host disease）はQOLを低下させる。特にcGVHDに関しては、はっきりとした成因も明らかになっておらず本邦では有効な治療法も少ない。これらの合併症は免疫再構成が遅れ免疫不全状態となること、もしくは同種抗原に対し過剰に反応することが原因とされている。ドナー由来のＴ細胞が同種免疫の開始、維持に関与しているが、ドナー由来のＢ細胞もcGVHDに対し大きな役割を追っていることが分かっている。Ｂ細胞の再構成は移植後早期から始まっている。同種免疫反応を起こす細胞は、BAFF（B cell activationg factor belonging to the tumor necrosis factor family）依存性に増加し、PreGC B cellやCD21Lo Bcell、PB-like B cellに分化することで同種免疫反応を起こす。一部のＢ細胞は抗原提示を通しaGVHDに関与していることが推測されており、分化する特定のサブセットがcGVHDに関与すると報告されている。そのような背景からcGVHDへの治療、予防手段としてリツキシマブの投与が検討されているが、どの時期に行うことが適切であるかははっきりしていない。また、移植後のＢ細胞のサブセットに関して検討は行われているものの、移植ソースは骨髄、末梢血のみである。一方で臍帯血移植ではＢ細胞の増加は早いという報告もある。特定の免疫細胞がGVL効果、GVHDの発症にかかわっていることが示唆されており、免疫反応をコ

ントロールすることでGVL効果の増強や、GVHDを予防もしくは治療することが期待されているが現在のところ有効であったとの報告は少ない。RISTの出現や、臍帯血移植、ハプロ移植の導入などで同種移植の方法が多様化することで免疫再構成の時期などが変わってきている。そもそも移植後の免疫再構築のメカニズムやその影響に関して不明な点も多く、報告も少ない。今回我々は移植後の免疫細胞を定期的に検査することで免疫再構成のメカニズムに関して検討する。同時にGVLおよびGVHDにかかわっている因子、細胞群に関して検討する。

【対象及び方法】

同種移植を受ける予定の患者を対象として定期的に末梢血、骨髄のＢ細胞サブセットを解析する。主要評価項目は研究後１年までの各サブセット、特にBreg、hematogoneの比較を行う。

【進行状況】

2016/1　神戸市立医療センター中央市民病院、
　　先端医療センターIRB通過
2016/2　患者登録開始。
2016/3時点で３例の登録を行っている（２～３月に関しては同種移植施行件数が少なく登録件数は少ないが今後年間30～40例程度の登録を見積もっている）。

Ⅴ．３　中間PET-CTと可溶性インターロイキン２受容体によるびまん性大細胞型Ｂ細胞性リンパ腫患者の予後予測の検討

中央市民病院　血液内科　越智陽太郎

【背景】

びまん性大細胞型B細胞リンパ腫（以下DLBCL）の標準治療はR-CHOP療法６～８サイクルであるが、近年、R-CHOP ２～４サイクル後にPET-CTで治療効果判定を行うことで、その後の予後予測が可能であるか検討する研究がいくつか発表された。これまで、中間PET-CTに関する数報の文献報告があり、中間PET-CTの有用性を支持する報告もある一方、全体として検査の陽性的中率が20～80％と低く、中間PET-CTに対する評価は定まっていない。そこで、本研究においては中間PET-CTに加え、DLBCL患者の予後予測に有用であると報告されている可溶性インターロイキン２受容体（以下sIL2R）を中間評価に加えることで、中間PET-CTの予後予測能を向上させることが可能か検討を行った。

【対象・方法】

当院で2006年から2013年に診断され、中間PET-CTの評価が行われた135例を対象とし、後方視的検討を行った。主要評価項目は無病増悪生存期間とした。中間PET-CTはR-CHOP ２～４サイクル後に施行された

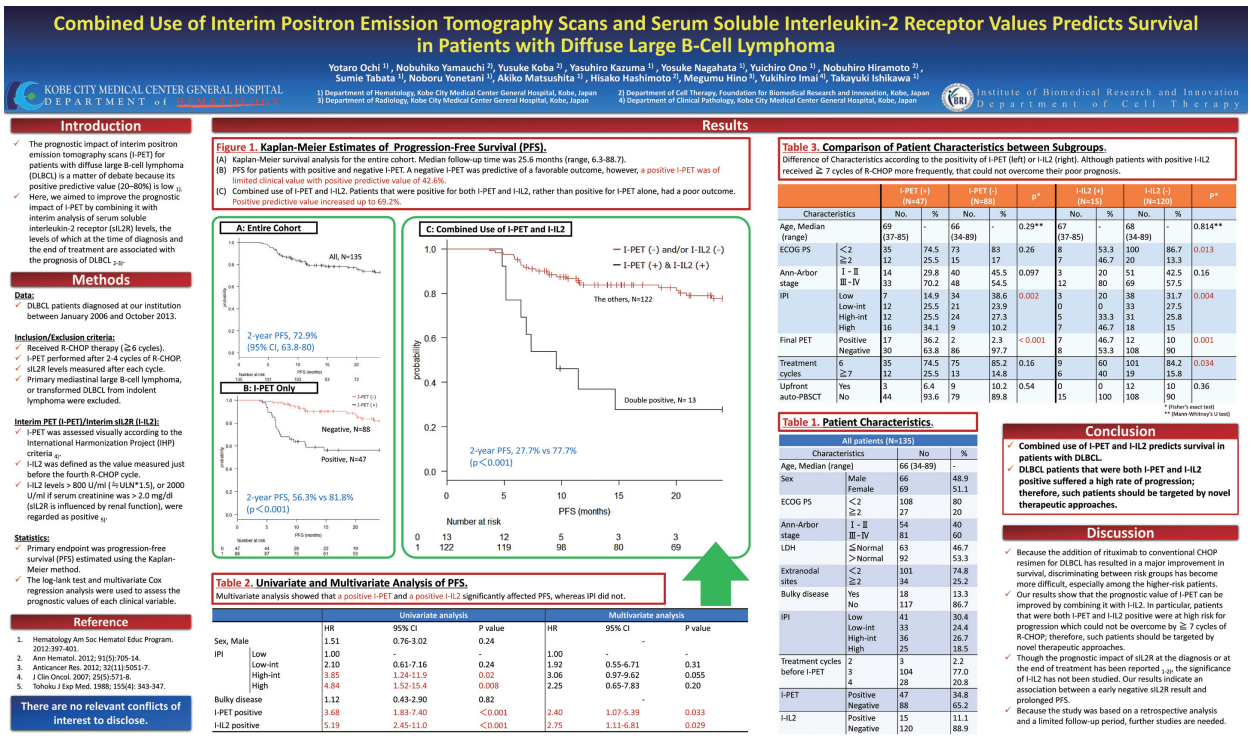

ものとした。中間sIL2Rは800 U/ml以上（Cr＞2.0 mg/dlの場合は2000 U/ml以上）を陽性と定義した。

【結果】

コホート全体の２年無病生存率は72.9％であった。中間PET-CTで評価を行った場合、２年無病増悪生存期間は陽性群56.3％に対し陰性群81.8％であり、中間PET-CT陰性の場合には良好な予後を予測できたが、陽性の場合には限られた予後予測能しか得られず、陽性的中率は42.6％に留まった。次に単変量解析において、中間PET-CT陽性および中間sIL2R高値は、それぞれ無病増悪生存期間に対する予後予測因子であった。また、多変量解析においても両者は独立した予後予測因子であった。中間PET-CT陽性および中間sIL2R高値の両方を満たす群は２年無病増悪生存期間27.7％で、その他の77.7％に比べ、非常に予後不良であった。陽性的中率は69.2％へと上昇していた。以上の結果から、中間PET-CTとsIL2Rを組み合わせることで、中間PET-CTの予後予測能を向上させることが可能であると考えられた。

【結語】

本研究の結果からは中間PET-CT陽性およびsIL2R高値の患者は予後不良が予測され、今後はそうした患者群に対する新規治療法の開発が急務であると考えられた。

【報告】

研究成果を2014年American Society of Hematology Annual Meetingにて発表した。

（Blood 2014；124（21）．Abstract 1647）

Ⅴ．４　全身性炎症性マーカーによるDLBCLの予後予測

中央市民病院　血液内科　越智陽太郎

【背景】

DLBCLにおいて標準的な予後予測モデルであったInternational prognostic index（IPI）に代わり、2014年にNational Cancer Center Network-IPI（NCCN-IPI）というより高精度の予後予測モデルが登場した。しかし、NCCN-IPIもIPIと同じ５つの因子のみで構成されている。IPI時代において、IPIの５因子以外のいくつかの血清マーカーが予後に関連する報告があったが、NCCN-IPI時代において、それらの意義を検討した報告は少ない。今回、IPI因子以外の炎症に関連する血清マーカーの意義について、NCCN-IPIとの相関を含めて検討を行った。



【対象・方法】

2004年１月から2014年６月に当院でDLBCLと診断され、リツキシマブとアンスラサイクリンを含む化学療法を受けた患者を対象とした。Primary mediastinal large B-cell lymphoma, primary effusion lymphoma, indolent lymphomaの既往がある患者、HIV陽性者は除外し、計387人が対象となった。Overall survival（OS）はKaplan-Meier法で評価を行った。CRP、アルブミン（ALB）、リンパ球絶対数（ALC）、単球絶対数（AMC）、血小板数（PC）の予後予測能を評価するため単変量、多変量解析で検討を行った。血清マーカーのカットオフ値は既報を参考に設定し、CRP ＞1.0 mg/dl, ALB 3.5 <g/dl, ALC <1,000/μl, AMC＞630/μl, PC <100,000/μlを満たすものを陽性とした。

【結果】

387人が含まれ、観察期間中央値は34.7ヶ月であった。全体の５年OSは68.1％で、既報通りNCCN-IPIで予後層別化が可能であった。単変量解析では、CRP、ALB、ALC、AMC、PCは全て有意な予後因子であった。次にそれらにNCCN-IPIを加えて多変量解析を実施したところ、ALB、PC、NCCN-IPIが有意な予後不良因子として抽出された。ALB陰性、陽性の５年OSは72.1％、20.6％（p<0.001）、PC陰性、陽性の５年OSは80.9％、45.3％（p<0.001）であった。次にALB、PCの両方陽性群を高リスク、いずれか陽性群を中間リスク、両方陰性群を低リスク群と定義し（PA-score）、予後解析を行ったところ、５年OS、82.4％、49.4％、12.9％（p<0.001）と良好に予後層別化がなされた。NCCN-IPIとの関連を検討するため、NCCN-IPIでlow-intermediate以下とhigh-intermediate以上の群においてPA-scoreを適用したところ、いずれにおいても予後層別化が行えた。また、NCCN-IPIの予後予測能が限定されると報告のある高齢者（61歳以上）においてもPA-scoreの検討を行ったところ、５年OS 78.1％、49.3％、0％（p<0.001）と良好に予後層別化ができた。

【結論】

今回検討を行った因子の内、血小板、アルブミンはNCCN-IPIと独立した予後不良因子であった。血小板数とアルブミンの組み合わせで予後層別化が可能であり、特に高齢者でも有用であった。

【報告】

研究成果を2015年American Society of Hematology Annual Meetingにて発表し、abstract achievement awardを受賞した。（Blood 2015；Abstract 1463）

Ⅴ．５　傍大動脈リンパ節廓清術後に発症した腎仮性動脈瘤の一例

A case of renal arterial pseudoaneurysm after paraaortic lymphadenectomy

中央市民病院　産婦人科　林　信孝

腎仮性動脈瘤は、泌尿器科領域において腎部分切除術や腎外傷、腎生検、経皮的腎瘻造設術などに合併する事がある稀な疾患として報告されている。婦人科領域での手術後の報告は検索した範囲ではこれまでにない。今回我々は、婦人科癌に対して傍大動脈リンパ節廓清術を施行した後に右腎仮性動脈瘤を発症した１例を経験したので報告する。

症例は50歳女性、２経妊１経産。40歳時に胃のGISTに対して、胃亜全摘術の既往がある。卵巣癌の疑いの診断にて、腹式単純子宮全摘術、両側付属器切除術、大網部分切除術、骨盤内リンパ節廓清術、傍大動脈リンパ節廓清術施行した。術後病理診断は明細胞腺癌、病期はⅠｃ期であった。術中所見として、左卵巣が15cm大に腫大し内部に５cm程度の結節性病変を認めた。傍大動脈リンパ節廓清の際に、右腎静脈直下の部分より血管性の出血を認め、止血に難渋した。術後補助化学療法を行い、手術から７ヶ月後にCT検査を施行したところ、右腎動脈に51mm大の仮性動脈瘤を認めた。仮性動脈瘤のサイズが大きく、また腎動脈の狭窄に伴い腎血管性高血圧をきたしていた。腎動脈の狭窄解除および動脈瘤への血流遮断を目的として、経皮的腎動脈ステント留置術を行った。ステント留置後、腎動脈狭窄の解除に伴い血圧は降下し、動脈脈瘤への血流の遮断が確認された。

腎仮性動脈瘤は非常にまれではあるものの、傍大動脈リンパ節廓清術の合併症のひとつとして認識する必要があると考える。

Ⅴ．６　下顎歯肉癌の生存率に影響を及ぼす因子について

中央市民病院　頭頸部外科　篠原　尚吾

【業績の報告学会】

第77回耳鼻咽喉科臨床学会、
2015年６月25日～26日：浜松
第４回アジア頭頸部学会、

2015年５月21日～25日：神戸

【演者】

篠原尚吾、菊地正弘、末廣　篤、原田博之、
藤原敬三、岸本逸平、桑田文彦、脇坂仁美、
内藤　泰

中央市民病院　耳鼻咽喉科・頭頸部外科

【概要】

はじめに　進行下顎歯肉癌の手術成績は現在でもまだ良好とはいえない。下顎歯肉癌の病期分類として、UICCや口腔腫瘍学会の取扱い規約による分類が用いられているが、さらに詳しく生存率に影響を与える因子について後方視的に検討した。

対象と方法　当院で頭頸部外科が発足した2010年から2014年までの間に、手術治療を施行した下顎歯肉癌23例につき、年齢、cT分類（UICCおよび口腔癌取り扱い規約）、pT分類、pN分類、病期分類、初回手術時断端陽性のほか、新たに頬筋浸潤の有無、下顎管浸潤の有無を検討項目に加え、Coxの比例ハザードモデルを用いて、単変量および多変量解析を行い、疾患特異的生存率に影響を与える項目を検索した。P値は0.05未満を持って有意とした。

結果　症例の内訳は、男性10例、女性13例、年齢49～88歳（中央値72）、cT1：cT2：cT3：cT4a（UICC）＝６：４：０：13、cT1：cT2：cT3：cT4a（口腔癌取扱い規約）＝６：５：１：11、pN0：pN1：pN2＝15：１：７、病期（UICC）はI：II：III：IV＝４：４：０：15であった。単変量解析で生存率を検討した項目のうち、有意差を認めたのは頬筋浸潤、下顎管浸潤、pN分類のみで、その３項目につき多変量解析を行ったところ、頬筋浸潤のみが有意に独立して生存率に影響を与える因子となった（ハザード比58.0、95％信頼区間3.7～913、P＝0.004）。２年疾患特異的生存率（観察期間中央値526日）を見たところ、病期（UICC）別ではI-III：IV=80％：51％で、頬筋浸潤のあるなしでは、あり：なし＝15％：82％であった。

考察　下顎骨から頬筋及び頬部の皮膚までは距離が短く、手術に際し安全域を充分確保しにくいことが、頬筋浸潤例の予後が悪い原因と考えた。頬筋浸潤症例では思い切った拡大手術を行うか、術後早期に補助療法を行うことが必要と考えた。

Ⅴ．７　サイログロブリン陽性/I-131全身シンチ陰性甲状腺癌症例の特徴と予後

中央市民病院　頭頸部外科　篠原　尚吾

【業績の報告学会】

第47回耳鼻咽喉科臨床学会，
2014年11月30日～31日：博多
第４回アジア頭頸部学会，
2015年５月21日～25日：神戸
第26回日本頭頸部外科学会，
2016年１月28日～29日：名古屋

【演者】

篠原尚吾，菊地正弘，末廣　篤，原田博之，
藤原敬三，岸本逸平，桑田文彦，脇坂仁美，
内藤　泰

中央市民病院　耳鼻咽喉科・頭頸部外科

【概要】

はじめに　2014年、放射線ヨード（Radioactive iodine：RAI）治療抵抗性の甲状腺分化癌に対するグローバルな分子標的薬であるソラフェニブの臨床試験の結果が公表され、無増悪生存期間におけるその有効性が確認された２）。それに応じて、本邦でもRAI抵抗性の甲状腺分化癌に対してソラフェニブの保険適応が可能となった。その一方で、様々な理由から全摘後のRAIによるアブレーションがまだまだ一般化してない本邦において、甲状腺分化癌のうちどのような症例が将来RAI抵抗性を獲得するか、その頻度や特徴、予後についてはほとんどわかっていない。一方American Thyroid Association（ATA）のガイドラインでは全摘を施行した甲状腺癌においてL-T4補充時、あるいはTSH高値時（L-T4 withdraw or rhTSH投与時）のサイログロブリン（Tg）値により、RAI治療あるいは全身シンチグラフィー（Whole body scan：WBS）を継続するかどうかのアルゴリズムを決定する。しかし、RAI治療を何度か継続するうちに、いくらかの症例はTg陽性/ WBS陰性となる。このような症例を宮内らはbiochemical persistent diseaseと名付けたが３）、残存病変にRAIの取り込みが見込めないため、将来病巣の増大に伴い、分子標的薬治療の適応となる可能性がある。

対象と方法　1995年から2010年の15年間に当科で甲状腺全摘術を施行した甲状線分化癌・低分化癌192

例のうち、初診時M１（14例）、RAI未施行（５例）、TgAb陽性（15例）、データ不十分（５例）を除く153例につき、Tg陽性/ WBS陰性症例の割合、臨床的特徴、予後について検討した。今回の検討ではTSH高値時のTg>5ng/mlあるいはL-T4補充時Tg≧1ng/mlをTg陽性とした。症例の内訳は女性：男性＝113：40、StageI：II：III：IV=49：８：37：59、乳頭癌：濾胞癌：低分化癌＝144：４：５であった。

結果　生化学的にも画像的にも腫瘍の残存を認めないTg陰性/ WBS陰性症例は対象症例全体の61％に留まる一方Tg陽性/ WBS陰性症例は27％を占めた。Tg陰性/ WBS陰性症例では、平均観察期間7.1年で他因死２名を認めるものの、原病死症例は無かったが、Tg陽性/ WBS陰性症例においては、平均観察期間6.0年の間に原病死２名、他因死５名を認めた。Tg陽性/ WBS陰性患者はTg陰性/ WBS陰性患者とその臨床的な特徴を比較した場合、有意にpT4症例（p<0.01）、pN1症例（p < 0. 01）、StageIV症例（p<0.01）が多く、術前Tg値が高く（p<0.01）、男性有意（p＝0.01）で高年齢（p<0.01）であった。また、外側頸部領域の郭清頻度が高く（p<0.01）、治療目的のRAIの回数も有意に多い結果であった（p<0.01）。

生存率に関して言えば、総生存率（OS）、疾患特異的生存率（DSS）、無病生存率（DFS）いずれにおいてもTg陽性/ WBS陰性患者の予後はTg陰性/ WBS陰性患者と比較して有意に悪い結果となった（各々OSでp=0.001、DSSでp=0.03、DFSでp<0.001）。10年生存率はOSでTg陽性/ WBS陰性：Tg陰性/ WBS陰性＝85％：93％、DSSでTg陽性/ WBS陰性：Tg陰性/ WBS陰性＝94％：100％、DFSでTg陽性/ WBS陰性：Tg陰性/ WBS陰性＝77％：98％であった。Tg陽性/ WBS陰性患者における無病生存期間の中央値は14.2年であり、このような患者においては10年単位での予後を論する必要があることが示唆された。Tg陽性/ WBS陰性患者において、臨床的に再発を確認できた症例は７例あり、うち２例が原病死、２例が他因死、３例が再発を認めるものの増大傾向が緩徐で経過観察されていた。以上のことからレトロスペクティブに見てTg陽性/ WBS陰性症例のうち2/47症例（５％）が分子標的薬治療の適応症例であった可能性を示唆した。

上記内容から派生して、甲状腺専門病院から基礎疾患が理由で当院へ紹介された甲状腺手術症例の検討を行った。結果は日本頭頸部外科学会で口演した。内容は下記のとおりである。

タイトル：基礎疾患により甲状腺専門病院から紹介のあった甲状腺手術症例の対策と経過

内容：本邦では、甲状腺専門病院に多くの手術症例が集まるが、他科にわたる基礎疾患のある症例は総合病院へ紹介される。このような症例はしばしば周術期の管理に難渋することがあるため、当院での対策と術後経過につき報告する。

過去10年間に当院で施行した甲状腺手術533例のうち甲状腺専門病院からの紹介は52例（10％）あり、そのうち基礎疾患により総合病院での治療を勧められ来院した患者34例（６％）を対象とした。男性９例、女性25例、年齢分布は35～86歳（中央値72歳）で乳頭癌が25例、腺腫様甲状腺腫が３例、低分化癌が５例、髄様癌が１例であった。基礎疾患は循環器系11例、脳血管系５例、透析中４例、呼吸器系３例、血液膠原病３例、重度の糖尿病５例、その他７例であった（重複含む）。抗凝固治療中の患者５例では４例で術前にヘパリン化して手術に臨んだ、抗血小板治療中の患者8例のうち、５例は周術期に休薬し、３例はアスピリン単剤内服下で手術を施行した。抗凝固・抗血小板治療患者においては、軽度の皮下血腫を２例に認めたものの再手術に至った症例はなかった。入院期間は19例でパス通り10日以下、６例で術前治療（透析導入、ヘパリン化など）により延長していたが、７例では術後合併症のために延長していた。治療関連死は１例あり、80歳と高齢で重度の糖尿とパーキンソン病が合併した進行髄様癌症例で、術後反回神経麻痺による誤嚥が制御できずに死亡された。

Ｖ．８　中咽頭がんにおける治療前FDG-PET検査の有用性

中央市民病院　頭頸部外科　菊地　正弘

論文発表を２本（日本語論文１本、英文論文１本）行った（受理済み）。

１）Kikuchi M，Shinohara S：Predictive value of FDG PET/CT in patients with head and neck squamous cell carcinoma．Journal of Japan Society for Head and Neck Surgery　24：1-8，2014

２）Kikuchi M，Koyasu S，Shinohara S，Usami Y，Imai

Y, Hino M, Itoh K, Tona R, Kanazawa Y, Kishimoto I, Harada H, Naito Y：Prognostic value of pretreatment ^{18}F-fluorodeoxyglucose positron emission tomography/CT volume-based parameters in patients with oropharyngeal squamous cell carcinoma with known p16 and p53 status. Head Neck. 2014 Jun 2.（doi: 10.1002/hed.23784）［Epub ahead of print］

以下、抄録（Head and Neck）

Abstract

Background：The purpose of the study was to determine whether pretreatment ^{18}F-fluorodeoxyglucose-positron emission tomography（^{18}F-FDG PET/CT）volume-based parameters such as metabolic tumor volume（MTV）and total lesion glycolysis（TLG）add more prognostic information in patients with oropharyngeal squamous cell carcinoma（OPSCC）.

Methods：The subjects were 47 OPSCC patients who underwent ^{18}F-FDG PET/CT before any treatment and followed by definitive therapy. PET parameters（MTV and TLG）and tumor p16/p53 status were evaluated retrospectively. Univariate and multivariate analyses were performed for disease-free survival（DFS）, disease-specific survival（DSS）and overall survival（OS）.

Results：All volume-based PET parameters were found to be significant prognostic factors for DFS, DSS and OS in univariate analysis. In multivariate analysis, only MTV for total tumor lesions（cut-off 65）retained an independent association with DFS, DSS and OS.

Conclusions：MTV for total tumor lesions may be a predictive marker for survival outcomes in OPSCC patients with known p16/p53 status.

Ⅴ．9　頭頸部癌根治治療後のsurveillance PETは有用か？

中央市民病院　頭頸部外科　菊地　正弘

海外発表（口頭）、論文報告（英文）をそれぞれ行った。

発表はCOSM2015　耳鼻咽喉学春季合同会議（The combined otolaryngology spring meeting（COSM 2015））で2015年４月23日に予定（採択済み）。

論文はHead and Neckに受理ずみ（2015年３月７日）。以下、抄録。

Abstract

Background：The efficacy of post-treatment surveillance ^{18}F-fluorodeoxyglucose positron emission tomography（^{18}F-FDG PET）/CT was evaluated in patients with head-and-neck squamous cell carcinoma（HNSCC）.

Methods：The subjects were 158 HNSCC patients who underwent PET/CT after definitive treatment. PET/CT detection of subclinical recurrence or a second primary cancer and the effect of timing of PET/CT scans on survival were analyzed.

Results：Recurrence or a second primary cancer occurred in 70 patients, and 67％ of these cases were detected by PET/CT. Detection rates were 17％, ９％, ５％, ５％ in the first, second, third, and fourth scans at ４, ９, 15 and 21 months, respectively. In multivariate analysis, patients who underwent early first scans had significantly better disease-specific（HR =0.37, P=0.031）and overall（HR=0.45, P=0.040）survival compared to those who underwent late first scans.

Conclusions：Earlier detection of subclinical lesions by surveillance PET/CT within 4 months after treatment may improve survival in patients with HNSCC.

Ⅴ．10　Axillary lymph node metastases in differentiated thyroid carcinoma（甲状腺分化癌の腋窩リンパ節転移）

中央市民病院　頭頸部外科　末廣　　篤

【発表学会】

5th World Congress of International federation of Head and Neck Oncologic societies, New York, 2014.7.26-30

【内容の要約】

甲状腺分化癌の腋窩リンパ節への転移は非常にまれで、一例報告論文を十数本認めるのみにとどまる。本研究では、自験例の７症例および論文報告のある11症例を合わせて後ろ向き研究を行い、甲状腺癌腋窩転移のメカニズム、リスク、および治療方針に対する考察を行った。

初回治療（多くは甲状腺全摘術）を受けた年齢の中央値は55歳で、腋窩リンパ節が同定されるまでの期間の中央値は９年間（２～26年間）であった。18例中14例は乳頭癌で、tall cell variantが１例、follicular variant

Abstract

Axillary lymph node metastasis of differentiated thyroid cancer (DTC) is rare, only with around 10 case reports. From 2000 to 2012, we treated six patients with axillary lymph node metastasis of DTC. The characters of the 6 cases were analyzed collectively with the eleven cases reported from other institutes. The mean age when they received the first treatment was 55 and the mean span from first surgery to axillary LN metastases was 7 years, ranged from 2 to 26 years. Histologically, 13 out of 17 showed papillary carcinoma, one of them showed follicular variant and two showed partial transformation to poorly differentiated carcinoma. On the other hand, 4 out of 17 showed poorly differentiated carcinoma, one showed squamous metaplasia and another showed follicular signet cell variant. Six cases had distant metastasis, such as lung, bone and liver. 6 patients survived at least 3 years after the treatment of axillary LN metastasis, but 3 patients died within a year. The mechanism of axillary lymph node metastasis was discussed in several papers. It is speculated that fibrosis at the jugulosubclavian junction caused by ablative surgery or tumor could result in anomalous lymphatic flow into the axilla. That is, stenosis of the lymphatic duct could block normal lymphatic flow from the subclavian trunk toward the lymphatic duct leaving a new back-flow or new collateral flow from jugular trunk to the subclavian trunk. Actually, all 6 patients we treated had once lymph node metastases close to the venous angle and invasive manipulation was performed in level IV. Histologically, 13 out of 17 patients showed papillary carcinoma, one of them showed follicular variant and two showed partial transformation to poorly differentiated carcinoma. 4 out of 17 showed poorly differentiated carcinoma, one showed squamous metaplasia and another showed follicular signet cell variant. It can be presumed that high malignant thyroid cancer has high potency to make axillary LN metastasis. Besides, talking about gender, the number of male was 7 out of 17. It is common that DTC occurs in female there or four times oftener than male. It is reported that DTC occurred in male have poorer outcome than that in female. This tendency would suggest the presumption that high malignant thyroid cancer has high potency to make axillary LN metastasis.

Introduction

Differentiated thyroid carcinoma (DTC) is the most common malignant neoplasm in thyroid gland. Generally, well differentiated thyroid carcinoma, such as papillary carcinoma and follicular carcinoma, shows a good prognosis since its growth is very slow, but lymphogenous or hematogenous metastasis are not rare. Metastasis to cervical lymph nodes (LNs), which are the regional nodes of thyroid grand, is common and even metastasis to upper mediastinum is frequently observed. However, axillary LN metastasis is very rare, since typically there is no lymphogenous communication between neck and axilla. Currently, we report six cases of axillary LN metastasis from DTC in this paper. Eleven cases reported from other groups were analyzed together. Epidemiological trends, mechanism of the regurgitation of lymph, and prognosis of the patients were investigated.

Materials and Methods

In Kyoto Medical Center and Kusatsu General Hospital, 2019 patient with thyroid disease received surgical treatments during the period from 1981 to 2013. 1248 of them were suffered from DTC. Six patients represented axillary lymph node metastases. Eleven cases reported from other institutes were analyzed collectively. Age, sex, histology, side of the axillary LN metastasis, initial treatment for the thyroid cancer, span from the initial treatment to axillary metastasis, treatment for the axillary metastasis, presence of distant metastasis, and outcome of each patient were investigated retrospectively.

Report of cases

Case 1

A 58-year-old man with papillary carcinoma underwent total thyroidectomy and bilateral neck dissection at another hospital in 2001. In 2009, he was referred to our institute with local recurrence with invasion to trachea and esophagus. Surgical resection and tracheal reconstruction were performed. In 2011, right axillary LN metastasis was detected on computed tomography, and axillary dissection was performed. Three metastatic LNs of papillary carcinoma were documented. Bone metastasis to thoracic vertebrae was detected in 2012 and received radiation therapy. The patient is alive with cancer-bearing state at this point.

Case 2

A 78-year-old woman with massive LN metastasis in right neck and a few LNs in right axilla was referred to our institute in 2011. She had undergone total thyroidectomy and right neck dissection at another hospital in 1986. Pathologically the resected tumors were poorly differentiated carcinoma. Recurrence had not been detected for 25 years after the first surgical treatment, however in 2011, right neck started to swell rapidly. Besides, computed tomography revealed multiple LN metastases in right axilla. Right neck dissection and axillary dissection were performed. Pathological examination revealed that the huge neck mass had made a squamous cell carcinoma transformation. Three metastatic axillary LNs of poorly differentiated carcinoma were documented. Postoperative state was good for 1 month, but died by cardiac arrest in the neighboring hospital.

Case 3

A 67-year-old woman was referred to our department on 1997 with histologically documented thyroid carcinoma. Total thyroidectomy including left neck and upper mediastinum dissection was performed. The tumor was invaded into trachea, esophagus and recurrent nerve. Pathological result of the primary tumor was poorly differentiated carcinoma. Two years after the first treatment, recurrences were found in left cervical and upper mediastinum lymph nodes and curative dissection was performed. Three years later, lt. axillary LN metastasis was detected and dissection was performed. Lung metastasis was detected in 2001. She survived 5 years after the axillary LN metastasis until the tumor transformed into anaplastic carcinoma and caused multiple organ failures.

Case 4

A 61-year-old woman with poorly differentiated thyroid carcinoma underwent total thyroidectomy and right neck dissection at another hospital in 2001. In 2004, she was referred to our institute with recurrent mass, which invaded into trachea, esophagus, laryngeal recurrent nerve and common carotid artery, and received ablative resection with nerve reconstruction. Seven years later, right axillary LN metastasis was detected and axillary dissection was performed. Although lung metastasis was detected on CT scan recently, the patient alive with cancer-bearing state.

Case 5

A 73-year-old man with papillary thyroid carcinoma underwent right thyroid lobectomy at another hospital in 1999. One year later, remnant left lobectomy and right neck dissection were performed for right neck LN recurrence. In 2002, he was referred to our institute with sternum metastasis. This bone metastasis was controlled by radiation therapy, however another LN recurrence occurred in right axilla in 2008 and in left axilla in 2011. Both of them were treated by surgical resection. Brain metastasis was detected in 2012 and treated by radiosurgery. He is alive with good quality of life at the present time.

Case 6

A 68-year-old woman with papillary carcinoma received total thyroidectomy and right neck dissection at another hospital in 2003. Three years later, she was referred to our hospital with parapharyngeal LN and cervical LN metastases, and curative dissection was performed. In 2007, right axillary LN metastasis was detected on positron emission tomography, and axillary dissection was performed. The patient is currently alive with cancer-free state.

Case No.	Author	Age	Sex	Histology	Sides of ALNM	Initial treatment	Span to ALNM	Adjuvant treatment	Distant metastasis	Outcome
1	Present Case 1	58	M	Papillary	right	TTx, Rt. ND	10 years	Rt. AD	NA	Alive (at least 3 years)
2	Present Case 2	53	F	Poorly (Squamous transformation)	right	TTx, Rt. ND	26 years	Rt. AD	Bone	Died by systemic dissemination (2 months)
3	Present Case 3	67	F	Poorly	left	TTx, Lt. ND	5 years	Lt. AD	NA	Died by Anaplastic transformation (5 years)
4	Present Case 4	61	F	Poorly	right	TTx, Rt. ND	7 years	Rt. AD	NA	Alive (at least 8 years)
5	Present Case 5	73	M	Papillary	right	TTx, Bil. ND	5 years	Rt. AD	Bone	Alive (at least 2 years)
					left		8 years	Lt. AD		
6	Present Case 6	68	F	Papillary	right	TTx, Rt. ND	4 years	Rt. AD	NA	Alive (at least 9 years)
7	Cummings (2014)	50	F	Papillary (follicular variant)	right	TTx, RAI, CT	7 years	Rt. AD	Lung, Liver, Bone	Alive (at least 2 years)
8	Chifalo (2012)	65	M	Poorly (Follicular signet cell v.)	right	concurrent	N/A	TTx, Rt. ND, Rt. AD	Lung, Liver, Bone	Alive (at least 1 years)
9	Elboga (2012)	50	M	Papillary	right	TTx, RAI	14 years	Rt. AD	NA	Unknown
10	Damle (2011)	37	M	Papillary	left	TTx, RAI	2 years	RAI	Lung	Alive (at least 3 years)
11	Krishnamurthy (2012)	58	F	Papillary	right	TTx, Bil. ND	6 years	Rt. AD	NA	Alive (at least 6 months)
12	Chakravarthy (2010)	24	M	Papillary	unknown	concurrent	N/A	TTx, ND, AD	NA	Unknown
13	Angeles-Angeles (2009)	39	F	Papillary	left	TTx, Bil. ND, RAI	17 years	Lt. AD	NA	Metastasis to lt. breast, then unkown
14	Kepenekci (2009)	43	F	Papillary	bilatelal	NA	N/A	Lt. AD	NA	Unknown
15	Nakayama (2007)	21	M	Papillary, partially Poorly	right	concurrent	N/A	TTx, Rt. ND, Rt. AD	NA	Alive (at least 6 years)
16	Ers (2006)	54	F	Papillary	left	TTx, Lt. ND	8 years	Lt. AD	Lung	Alive (at least 2 years)
17	Koike (2004)	46	F	Papillary, partially Poorly	bilateral	Subtotal Tx, Lt. RND	5 years	TTx, Bil. ND, Bil. AD	NA	Died by systemic dissemination (8 months)

Table 1 Summary of the patients. The cases from #1 to #6 are the patients treated in our institute, and the cases from #7 to #17 are the patients reported from other institutes.

Results

Table 1 is the summary of the patients investigated in this paper. The cases from #1 to #6 are the patients treated in our institute, and the cases from #7 to #17 are the patients reported from other institutes. Seven men and 10 women were involved. Twelve patients had axillary LN metastasis in right side and 7 had in left side. 11 patients received first surgical treatment, mostly total thyroidectomy and neck dissection, several years prior to axillary LN metastases occurred. The mean age when they received the first treatment was 55±11 (Mean ± SD), and the mean span from first surgery to axillary LN metastases was 7 years, ranged from 2 to 26 years. Histologically, 13 out of 17 patients showed papillary carcinoma, one of them showed follicular variant and two showed partial transformation to poorly differentiated carcinoma. On the other hand, 4 out of 17 showed poorly differentiated carcinoma, one showed squamous metaplasia and another showed follicular signet cell variant. 6 patients had distant metastasis, such as lung, bone and liver. 6 patients survived at least 3 years after the treatment of axillary LN metastasis, but 3 patients died within a year.

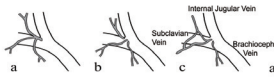

Figure 1. The variations in the termination of the right lymphatic flow. (Gray's Anatomy 38th ed.)

Figure 2. The variations in the termination of the left lymphatic flow. (Heberer et al. 1989)

Discussion

Mechanism of axillary metastasis

Axillary lymph node metastasis of DTC is rare. Less than twenty cases including our current report were documented at this point. All the 6 patients we reported had undergone preceding neck dissections at least four years prior to axillary metastasis. All of them had episodes of lymph node metastasis in Level IV LNs and were surgically dissected out. Seven cases reported in the other papers also received preceding total thyroidectomy and neck dissection at least three years prior to axillary metastasis. The other 4 cases did not receive preceding surgery, but had LN metastasis in level IV or supraclavicular region. Actually, all 6 patients had once lymph node metastases close to the venous angle and invasive manipulation was performed in level IV. The mechanism of axillary lymph node metastasis was discussed in several papers. It is speculated that fibrosis at the jugulosubclavian junction caused by ablative surgery or by the tumor at venous angle could result in anomalous lymphatic flow into the axilla. Figure 1 shows the variations in the termination of the right lymphatic flow. Usually in the right side, jugular trunk, subclavian trunk, and bronchomediastinal trunk get together and form right lymphatic trunk and then flow into the venous angle of internal jugular vein and subclavian vein (Figure 1a). In case where right lymphatic trunk is obstructed by scar formation or by the tumor mass, regurgitation of lymph neck toward axilla will be easily formed. On the other hand, many variations in the termination of the right lymphatic flow exist. Figure 1b shows one of the variations that do not form right lymphatic trunk. It is easy to imagine that such variation rarely form reverse flow form neck toward axilla. In some cases, communications exist between jugular trunk and subclavian trunk by nature (Figure 1c). Regurgitation of lymph will be formed much easier after the obstruction of right lymphatic trunk obstruction in the cases described in Figure 1c than Figure 1a. Figure 2 shows the variations in the termination of the left lymphatic flow. Left lymph termination also has many variations. Clinically Figure 2a and 2b are common and regurgitation of lymph from neck toward axilla will be easily formed when the thoracic duct is obstructed. Contrastively, it seems to be hard to form collateral pathways between jugular trunk and subclavian trunk in Figure 2c and 2d. Lymphangiography is necessary to confirm these hypotheses. However it is practically difficult to perform lymphangiography, since the cervical tissue usually form scar due to the prior surgical treatments.

Presumed risk factors and prognosis of axillary metastasis

Histologically, 13 out of 17 patients showed papillary carcinoma, one of them showed follicular variant and two showed partial transformation to poorly differentiated carcinoma. 4 out of 17 showed poorly differentiated carcinoma, one showed squamous metaplasia and another showed follicular signet cell variant. It can be presumed that high malignant thyroid cancer has high potency to make axillary LN metastasis. As for gender, the number of male was 7 out of 17. It is common that DTC occurs in female there or four times oftener than male. It is reported that DTC occurred in male have poorer outcome than that in female. This tendency would suggest the presumption that high malignant thyroid cancer has high potency to make axillary LN metastasis.

Prognosis of the patient with axillary LN metastasis is not poor when the histology is not poor. Since masses in axillary region frequently cause severe edema of superior limb, early axillary dissection deserves consideration.

Conclusion

Axillary LN metastasis of DTC is very rare. Review of the 17 patients including our currently reported 6 cases suggests that the obstruction of lymphatic trunk by surgical manipulation or by the tumor mass cause regurgitation of lymph from neck toward axilla. Thyroid carcinoma with low differentiation or high malignant variant tends to make axillary LN metastasis more than well differentiated carcinoma. Early axillary dissection deserves consideration when the histology is not poor.

が１例、部分的に低分化転化を示していたものが２例あった。残りの４例は低分化癌で、扁平上皮癌化が１例、印環細胞癌化が１例認められた。18例中８例で肺や骨に遠隔転移を認めた。自験例で１年以内に死亡したのは１例で、最近治療を行った１症例を除けば、残りは全て少なくとも３年以上生存している。

甲状腺癌の腋窩リンパ節転移のメカニズムについての考察を行った。通常、上腕・腋窩のリンパ流は頚部からのリンパ流と静脈角付近で合流してリンパ本幹を形成し、静脈角に注ぎ込む。よって頚部から腋窩方面にリンパが流れることは本来ないはずであるが、初回手術や術後照射の影響でリンパ本幹の閉塞が起こると、頚部から腋窩方向へのリンパの逆流が誘導され、最終的に腋窩リンパ節転移が形成されるのではと考察した。自験例７例は全て、患側の鎖骨裏にリンパ節転移があり、初回治療時に静脈角の徹底的な郭清手術が行われており、同部位の瘢痕化が著しいことを二回目の手術の際に確認した。昨年当院で加療した症例（論文中case no.7）は典型的症例で、甲状腺低分化癌に対して甲状腺全摘出後６年目に、複数のリンパ節転移を指摘された。転移リンパ節は、静脈角、鎖骨下静脈周囲、腋窩の順に大きくかつ浸潤性で、上述の仮説を裏付けるものと考える。

以上より、分化度の低い癌で、かつ初回手術で静脈角に高度な手術侵襲が加えられた症例で、腋窩転移を来す傾向があることが分かった。甲状腺癌取扱い規約では、甲状腺の腋窩リンパ節への転移は遠隔転移と位置付けられているが、腋窩転移に対して手術切除を施行した後に長期生存している症例も多くあり、積極的な治療介入も考慮すべきであると考える。我々の施設では、甲状腺腋窩転移に対しては、全身状態が許す限り、腋窩リンパ節の郭清手術を積極的に行う方針で、同時に頚部と腋窩の交通路（胸郭出口）の郭清も行うように心掛けている。

Ｖ．11　頭頸部扁平上皮癌患者に対するS-1とネダプラチンを用いた１コースのNACの有効性

中央市民病院　頭頸部外科　原田　博之

【背景と目的】

S-1は経口のフルオロピリミジンの誘導体で5-FUの経静脈投与の煩雑性や胃炎や手足症候群といった副作用を減らすために開発された抗がん剤である。また、ネダプラチンは白金製剤の抗がん剤であるがシスプラチンよりも腎毒性や消化管毒性が少ない。これらはいずれも日本で開発された抗がん剤である。S-1とネダプラチンを用いた化学療法は5-FUとシスプラチンの組み合わせと比較しても、毒性は少なく同等以上の有効性を期待できると考え、今回我々は、頭頸部扁平上皮癌患者に対するS-1とネダプラチンを用いた１コースのNACの有効性について評価した。

【対象と方法】

2006年１月から2013年12月までの間に当科を受診したStageⅢ以上でS-1とネダプラチンの１クールのNACの後に根治治療を行った頭頸部扁平上皮癌患者101例（35歳から85歳、男性81例、女性20例）を対象とした。その原発部位の内訳は口腔22例、中咽頭32例、下咽頭35例、喉頭12例であった。観察期間の中央値は28.3ヶ月で、NACの反応はMRIとFDG-PET/CTをNAC前とNAC後３週間に撮影した。MRIによる効果判定はRECIST criteriaを使用しFDG-PET/CTによる効果判定はPET criteriaとしてSUVmaxの減少率が55.5％以上または、NAC後SUVmaxが3.5以下でresponderとし、そうでない場合はnon-responderとした。（Kikuchi，et al：2012）局所制御率（LC）、疾患特異的生存率（DSS）について、responderとnon-responder各々で評価した。臨床病期、根治治療を変数に用いてCoxの比例ハザードモデルによる多変量解析を行った。

【結果】

全ての患者に１コースのNACを完遂できた。Grade3-4の副作用については、好中球減少が12％、血小板減少が12％、下痢が４％、貧血３％、肝機能障害１％であった。腎機能障害についてはGrade3以上の副作用はなかった。NACの毒性はすべて一過性のものでNACの関連死はなかった。RECIST criteriaによるresponderは20例、non-responderは81例で奏効率は20％、PET criteriaによるresponderは45例、non-responderは56例で奏効率は45％あった。Kaplan-Meier法でLC、DSSともに有意にPET responderは良好であった（図１）。PET criteriaによるresponderかnon-responderか、根治治療は放射線治療か手術か、また臨床病期はⅢ期かⅣ期かを変数とした多変量解析において、PET criteriaによるresponderはnon-responderに比べ優位にLC，DSS（hazard ratio=4.7、3.4；P<0.01、P=0.01）が良好であった（図２）。

図1

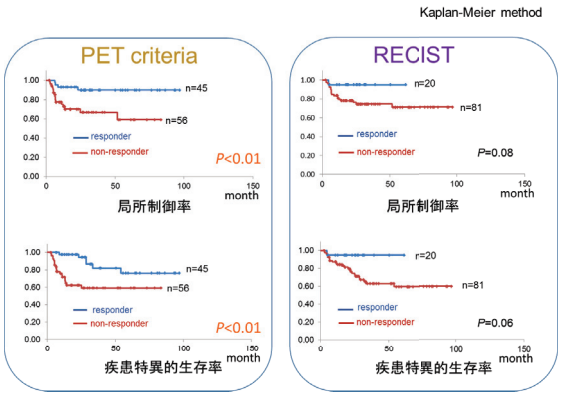

図2

因子	局所制御率 HR(95% CI)	局所制御率 *P* value	疾患特異的生存率 HR(95% CI)	疾患特異的生存率 *P* value
PET criteria				
non-responder vs. responder	4.7 (1.5～14)	<0.01	3.4 (1.3～8.7)	0.01
根治治療				
放射線 vs. 手術	2.3 (0.91～6.0)	0.08	1.1 (0.50～2.6)	0.74
臨床病期				
IV vs. II, III	1.0 (0.38～2.7)	0.98	1.7 (0.64～4.7)	0.28

【結論】

S-1とネダプラチンを用いた１コースのNACは安全に施行できると考えられ、FDG-PET/CTにより早い段階で効果判定も可能であり、さらに効果判定により生命予後の予測も可能と考えられる。これは、将来の患者個別の治療に有用と思われる。

V．12 Initial response of hepatic cancer treated with dynamic tumor-tracking stereotactic body radiotherapy.

Kokubo M[1,2], Takayama K[2], Tei H[3], Iizuka Y[4], Imagumbai T[1], Kosaka Y[1], Shintani T[1], Kimino G[1], Ueki K[1], Suginoshita Y[3], Inokuma T[3], Hiraoka M[4]

1．Department of Radiation Oncology, Kobe City Medical Center General Hospital, Kobe, Japan
2．Division of Radiation Oncology, Institute of Biomedical Research and Innovation, Kobe, Japan
3．Department of Gastroenterology, Kobe City Medical Center General Hospital, Kobe, Japan
4．Department of Radiation Oncology and Image-applied Therapy, Kyoto University Graduate School of Medicine, Kyoto, Japan

Purpose/Objective

This study is to report initial clinical response of hepatocellular carcinoma（HCC）treated with dynamic tumor-tracking stereotactic body radiotherapy（DTT-SBRT）with real-time monitoring using the Vero4DRT system.

Material/Methods

Eligibility criteria for this study were（1）one liver tumor with a diameter of 50mm or less,（2） technical difficulties for ablation therapies, inoperable,（3）performance status of 0-2,（4）Child-Pugh score of 8 or less, and（5）respiratory motion of 10mm or more. A fiducial marker（Visicoil）was placed near the tumor percutaneously under ultrasonographic guidance in advance.

Internal target volume（ITV）for tracking was defined on the end-exhale phase of a 4DCT set. The ITV was delineated to compensate tumor-marker variation during respiration. Planning target volume（PTV）margin was defined for each patient taking some factors into account：interfraction variation of positions between the tumor and Visicoil, 4D modeling error, baseline drift of the abdominal wall movement, and mechanical error of the Vero4DRT.

Between August 2013 and August 2014, nine patients were included in this study. Three were male and six were female. A median age was 79 years old with the range from 68 to 88. A median tumor diameter was 30 mm with the range from 8 mm to 50 mm. In the Child-Pugh classification, five patients were classified to the Child-Pugh A, and others were classifies to B. Six patients were treated with 48 Gy in four fractions and others with tumor near digestive tract were treated with 56 Gy in eight fractions at isocenter by using 6-MV photon beam.

Result

DTT-SBRT was performed successfully. In contrast-enhancement CT or MRI after 3 months or more from DTT-SBRT, early arterial enhancement of HCC

disappeared in eight patients. The other one had still early arterial enhancement in the tumor but this enhancement area was decreased at 45 days later from DTT-SBRT. All patients were classified to the same Child-Pugh criteria. No grade 2 or more adverse effect was noted. Two patients had a new HCC outside irradiation field.

Conclusion

DTT-SBRT with real-time monitoring using Vero4DRT system seemed to be effective in the treatment of HCC. DTT-SBRT has the possibility of alternative method in the treatment of HCC.

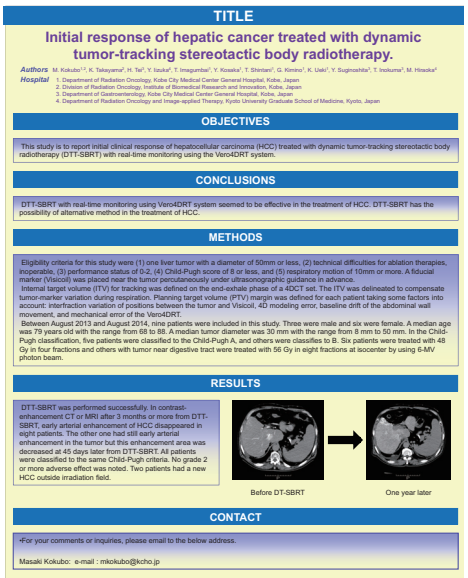

Initial response of hepatic cancer treated with dynamic tumor-tracking stereotactic body radiotherapy.

【背景】

原発性肝癌（HCC）

・早期肝癌に対する根治的治療
　－手術療法（肝切除・肝移植）
　－経皮的局所療法（ラジオ波焼灼療法（RFA）・経皮的エタノール注入療法（PEIT））
　－肝動脈カテーテル治療（TACE，TAI，TAE）
・３cm以下の肝癌では、肝切除とRFAはほぼ同等の治療成績
・腫瘍の位置によってはRFAや手術が困難な例に肝動脈カテーテル治療が行われているが、手術、RFAと比べると局所制御率は低い。
・近年、肝癌に対する定位放射線治療が、標準的局所治療困難な症例に対し行われるようになり、RFAや手術に劣らない局所制御率が報告されるようになってきている。

【対象】

・2013年８月～2014年８月
・肝細胞癌単発再発
・腫瘍径：８mm～50 mm（中央値30 mm）
・男性３名、女性６名
・年齢：68歳～88歳（中央値79歳）
・標準手術/RFAの適応外もしくは手術拒否
・Child-Pugh：A５名、B（７点）４名
・呼吸性移動 10mm以上

【肝動体追尾照射の流れ】

１．適格性の診察
２．金マーカー（Visicoil）留置
　－経皮的刺入（超音波またはCTガイド下）
　－１病巣１本のみでOK
３．CTシミュレーション
４．4D modeling
　－治療室での呼吸波形と腫瘍移動の相関
５．追尾照射実施
　－４回照射。48 Gy/４fx。１回あたり30～40分。

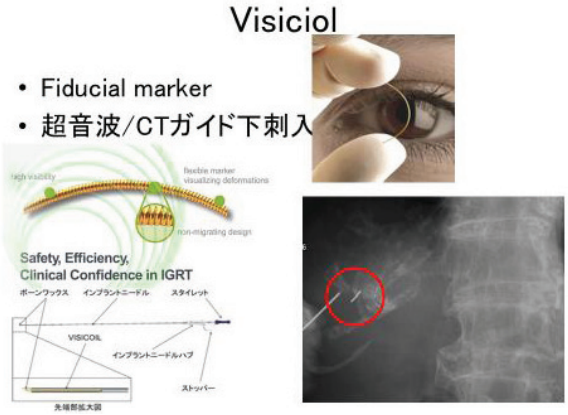

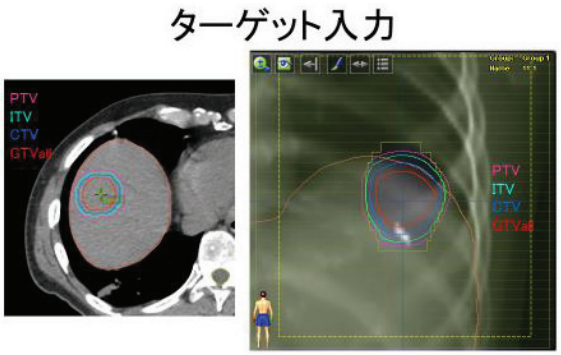

• Leaf margin: −2.5～−3 mm

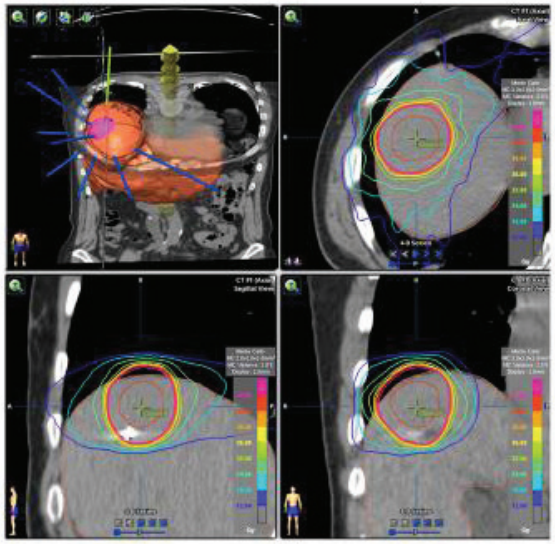

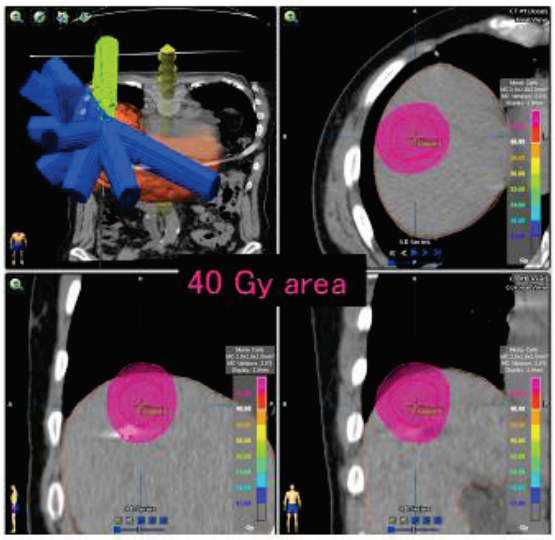

【結果】

・全例で腫瘍縮小
・８例で早期濃染消失、１例はわずかに残存
・発表時点で照射野内再発なし
・２例で照射野外肝臓内に新規病変
・Child-Pughは変化なし
・Grade 2以上の有害事象を認めない

症例

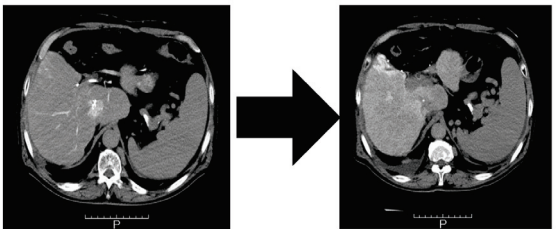

症例

・RFA困難例

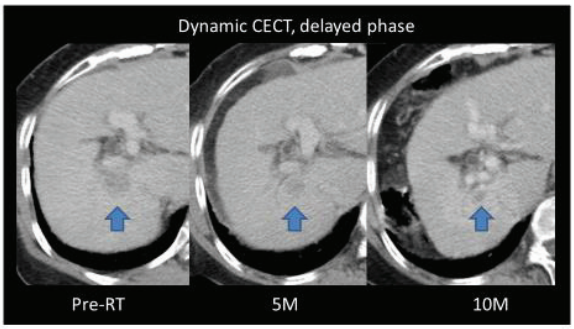

【結論】

肝細胞癌に対する新たな動体追尾定位放射線治療の有効性と安全性を示すことができた。

【多施設共同第二相試験】

・実施施設
　－京都大学病院
　－先端医療センター
　－都立駒込病院
　－京都桂病院
・進捗状況
　－2016年３月31日現在　９例登録
　－中央市民病院/先端医療センターからは最多の4例登録

Ⅴ．13　肺癌放射線治療計画におけるCTVコンセンサスガイドラインの作成

中央市民病院　放射線治療科　今葷倍敏行

【研究の要約】

肺癌の放射線治療ではComputed Tomography（CT）を用いた三次元放射線治療計画が基本となっている。照射対象とすべきClinical Target Volume（CTV）については関連学会からガイドラインが示されているが、旧来の二次元治療計画を基にしていることもあり、実際のCTV設定や照射野作成にあたっては施設毎の判断に依る点も大きい。このため、日本肺癌学会と日本放射線腫瘍学会とで共同作成された「肺癌放射線治療計画のためのリンパ節部位のCTアトラス」をもとに、CTによる三次元治療計画におけるCTVコンセンサスガイドラインを作成することを目的としている。

【進捗状況】

複数の放射線腫瘍医、呼吸器外科医、画像診断医によるコンセンサス会議を実施し、原発巣の局在（左右・肺葉）や組織型（小細胞癌・非小細胞癌）別に至適と思われるCTVにつき協議中である。特に予防照射領域に関して、照射野に必ず含むべき領域と、有害事象リスク等を考慮し調節すべき領域とについて、素案を作成した。ダイジェスト版は関連学会ガイドラインにも掲載の見込みである。今後は文献等も参考の上で、CT上でのCTV設定についてさらに詰めた原案につき、関連学会等とも調整の上で詳細を検討し修正作業を繰り返す等の手順を進める予定である。本研究の前提となる「肺癌放射線治療計画のためのリンパ節部位のCTアトラス」公表時期が当初見込みよりずれたこともあり、次年度を予定していたガイドライン最終確定や研究内容の論文化等は次々年度となる見込みであるが、引き続き継続研究の予定である。

Ⅴ．14　Radiation therapy for patients aged 80 and over with head and neck cancer

Kosaka Y, Kokubo M, Takayama K, Imagumbai T, Uto M, Shintani T, Kimino G, Shinohara S, Kikuchi M

Kobe City Medical Center General Hospital, Kobe, Japan

Background:

In step with the aging of the population, the number of elderly patients treated with radiation therapy for malignancy including head and neck cancer is increasing. The objective of this study is to examine the feasibility of radiation therapy for patients aged 80 and over with head and neck cancer.

Materials and Methods:

From September 2005 to July 2013, 50 patients aged 80 and over with head and neck cancer were treated by definitive treatment including radiation therapy. Age ranged from 80 to 95 years old, and median was 83 years old. Thirty two patients were male and 18 were female. The primary involved sites were oral cavity（n = 18）, larynx（n = 13）, hypopharynx（n = 7）, thyroid（n = 4）, nasopharyx（n=3）, salivary glands （n=2）, paranasal sinuses （n=2）, and oropharynx（n=1）. The histology was squamous cell carcinoma in 42 patients and others in 8 patients. The intent of radiation therapy was definitive for 33 patients, adjuvant for 12 patients, neoadjuvant for 4 patients, and both neoadjuvant and adjuvant for 1 patient. Usual prophylactic irradiation fields were used for 23 patients, and irradiation fields limited to clinically involved fields were used for 18 patients because of advanced age and/or comorbidities. The other 9 patients had early stage laryngeal cancer or paranasal sinus cancer that doesn't require prophylactic irradiation fields. The majority was treated with conventional radiation technique, although IMRT technique was used for only 2 patients. Concurrent chemotherapy was used for 12 patients. Data for outcomes were collected and analyzed retrospectively. Toxicities were evaluated according to CTCAE v4.0.

Results:

Sixteen patients received outpatient radiation therapy. Forty four patients completed the planned therapy, but the other 6 patients could not complete. The reasons of cessation were pneumonia（n=2）, disease progression（n=2）, acute heart failure（n=1）, and severe mucositis（n=1）. Prescribed radiation dose ranged from 34 to 72 Gy, and median was 60 Gy. Median durations of observation were 18.3（range, 2.1-65.4）months. The 2-year overall survival and cause-specific survival were 64.8% and 67.5%, respectively. At the final follow-up evaluation, 19 patients continued to be disease-free, 7 patients had no evidence of disease after salvage therapy for recurrent or residual disease, 8 patients were alive with disease, 12 patients died of disease, and 4 patients died of another disease. There was no treatment-related death. Grade 3 mucositis occurred in 12 patients and grade 4 occurred in 1 patient. Grade 3 dermatitis occurred in 2 patients and grade 4 occurred in 1 patient. Grade 3 leukopenia was observed in 3 patients, neutropenia in 2 patients, erythropenia in 3 patients, and thrombocytopenia in 2 patients. Three patients developed cognitive impairment.

Conclusions:

Although the advanced age population sometimes discontinues the planned therapy, it seems that definitive treatment including radiation therapy for patients aged 80 and over with head and neck cancer is feasible.

Ⅴ．15　HRM法を用いたFLT3-ITD，NPM1遺伝子変異の検出系の確立

中央市民病院　臨床検査技術部　丸岡　隼人

【背景】

AMLの半数近くは正常核型であり、キメラ遺伝子が検出されないケースが多い。これらのAMLの発症には微小な遺伝子異常が関与しており、その中の代表的なものにFLT3-ITD変異やNPM1変異がある。正常核型のAMLにおいて、FLT3-ITD変異は約30％、NPM1変異は約50％に認められる高頻度な遺伝子異常である。また、FLT3-ITD変異陰性かつNPM1変異陽性のAMLは、明らかな予後良好群を形成することが確認されており、両遺伝子変異の検出の臨床的意義は高い。FLT3-ITD変異はexon11-12の一部が重複して繰り返されており、NPM1変異はexon12における４塩基の挿入が特徴である。当院では、2009年よりフラグメント解析によるFLT3-ITD変異とNPM1変異の検出を実施しているが、多数の遺伝子変異のスクリーニング法としては不向きである。近年、安価かつ迅速な遺伝子変異のスクリーニング法としてHigh Resolution Melting Curve Analysis（HRM法）が注目されている。HRM法は飽和型蛍光色素を用いてPCR反応後のメルティング解析を高分解能で実施する解析法である。今回、我々はHRM法を用いた両遺伝子変異の検出系を確立したので報告する。

【対象・方法】

2012年８月～2014年８月の期間において、FLT3-ITD変異とNPM1変異解析の依頼のあったAML76例を対象とした。RNA抽出はRNeasy Mini Kit（QIAGEN）、RT反応はSuperScript VILO cDNA Synthesis Kit（invitrogen）、PCR反応はKAPA HRM FASTPCR Kit（KAPA BIOSYSTEMS）を用いた。測定機器および解析ソフトウェアはCFX96（BIO-RAD）、Precision Melt Analysis（BIO-RAD）を用いた。得られた結果をフラグメント解析と比較した。

【結果】

HRM法では、FLT3-ITD（＋）NPM1（＋）が11例、FLT3-ITD（＋）NPM1（－）が９例、FLT3-ITD（－）NPM1（＋）が９例、FLT3-ITD（－）NPM1（－）が47例であり、フラグメント解析の結果と100％一致していた。PCRから解析までの所要時間が、フラグメント解析では約４時間であるのに対し、HRM法では約80分であった。

【結論】

HRM法はFLT3-ITD変異やNPM1変異の検出に有用であり、他の遺伝子変異のハイスループットなスクリーニング法としても期待される。

Ⅴ．16　造影超音波検査を用いた消化器悪性腫瘍における血流動態の検討
－病理組織学的背景との関連について－

中央市民病院　臨床検査技術部　岩崎　信広

【背景】

消化器領域に発生する腫瘍性病変は日常診療で遭遇する頻度が高く、早期診断・治療方針の決定が重要である。超音波検査は短時間に多くの情報が入手可能なfirst stepの検査法であり、さらに、診断装置の進歩や多くの知見の集積により、鑑別診断や治療支援、効果判定などに応用されるようになってきた。中でもカラードプラ法および造影超音波検査を用いた腫瘍性病変の血流動態的診断法は高い診断能を有し、肝腫瘍性病変ではその質的診断法が確立されつつある。しかし、他の消化器領域に発生する腫瘍性病変においては確立された診断基準がなく、血流動態的診断法の確立が期待されている。また、現在広く使用されている超音波造影剤（Sonazoid®：以下ソナゾイド）は販売開始後重篤な副作用はほとんど報告されておらず、優れた安全性が認められている。一方、CT，MRIなどの造影検査は一定の割合で重篤な副作用があり、造影剤に対して過敏症が有る場合は施行できない。しかし、このような症例に対しても造影超音波検査は施行可能であり、広く実施されることが期待されている。

－本研究における問題点とその対応－

ソナゾイドの使用は“超音波検査における肝腫瘤性病変および乳腺腫瘤性病変の造影”となっており、その他の領域では保険適応外使用となる。したがって、研究の実施にあたっては神戸市立医療センター中央市

民病院臨床研究倫理委員会の承認（No. 研14060）のもと十分なICの後に同意を得て施行した。

【目的】

進行大腸癌症例に対して造影超音波検査を用いて血流動態の観察を行い、造影超音波検査による悪性度（病理組織学的背景との関連性）の評価や腫瘍性病変の鑑別などの診断能について有用性を明らかにする。また、大腸癌症例における至適な撮像を得るための設定条件も併せて検討する。

【対象】

次の選択基準を満たし、除外基準に当てはまらない患者を対象とした。

（選択基準）

1）18歳以上の患者
2）進行大腸がんと診断され関心病変に対して外科的切除術を予定している患者
3）本試験の参加に関して同意が文書で得られる患者
4）造影剤を使わない超音波検査により、未治療の腫瘤像（以降、関心病変とします）が確認されている患者

（除外基準）

1）卵または卵製品に対するアレルギーのある患者
2）心臓や肺に動静脈〔右左〕シャントのある患者
3）重篤な心疾患のある患者
4）重篤な肺疾患のある患者
5）試験薬投与日に腹腔鏡検査や発泡剤を使用したバリウム検査などの消化管検査の実施を予定している患者
6）他の試験に参加中または過去180日以内に他の試験に参加されていた患者
7）妊娠および妊娠している可能性のある患者、または授乳されている方
8）同意取得時から病理検査終了までに化学療法などの薬物治療および放射線治療などの癌に対する治療を受けている、または受ける予定のある患者
9）その他、医師の判断により対象として不適当と判断された患者

【使用装置および方法】

1．使用超音波装置

LOGIQ S8（GE社製）

探触子はコンベックス型およびリニア型を使用。

周波数は3.5MHz～9.0MHz。撮像は造影モード（CHI：Contrast Harmonic Imaging）で施行し、再還流の撮像はRPI（Real-time Perfusion Imaging）、MFI（Micro Flow Imaging）を使用する。フォーカスは腫瘍性病変の下端に設定する。

2．造影剤の投与

ソナゾイド（ペルフルブタンマイクロバブル）を添付の注射用水２mlで懸濁し、懸濁液として0.5mlを静脈内投与する。また、投与回数は音圧（MI）を0.2、0.3と変え最大３回。

	設定と投与量	
	MI量	投与量
1st.injection	0.20	0.50
2st.injection	0.30	0.50

3．記録

静脈内投与後から１分間を動画で保存する。尚、腫瘍全体に造影効果が認められた場合は高音圧で腫瘍内のバブルを消滅させ、MFI法を用いて再還流による血管構築の確認を行う。実質臓器との比較が必要な場合はTIC（Time Intencity Curve）による輝度解析を行う。また、後期相（投与20分後）で肝転移の有無を評価する。

4．検討項目

①腫瘍の至適撮像条件の検討

音圧については前年度の検討においてMI＝0.5での施行は不要と判断し、造影剤流入開始時間（造影剤投与から造影効果が得られるまでの時間）について検討した。

②腫瘍内血流動態の検討

腫瘍内で観察された信号を多寡・血管構築・造影様態の３項目について評価する。

分類基準については次頁の図のごとくに分類し、造影超音波検査に精通した２人の評定者が別々にまず評価を行い、判定結果の乖離した症例については合議によりあらためて判定。また、判定の一致率についてはkappa係数により検証する。

造影効果

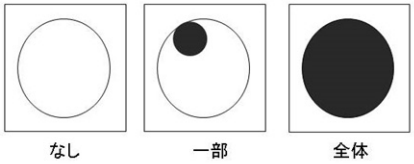

流入様式

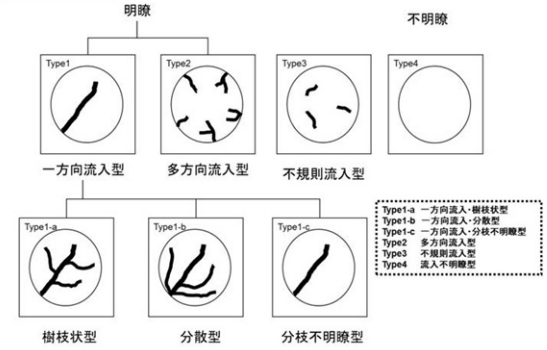

造影様態

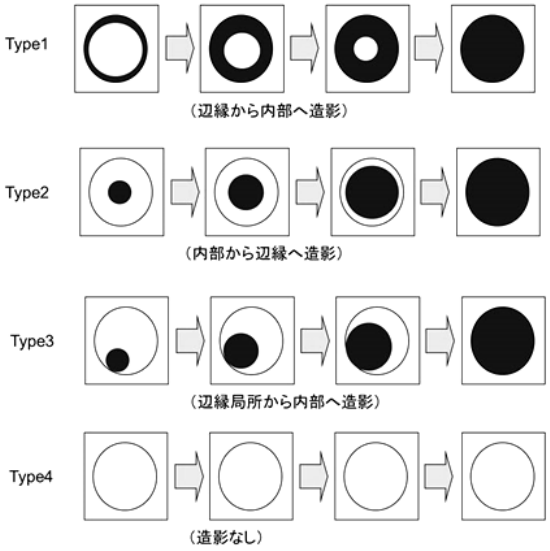

また、腫瘍内の輝度変化を計測（TIC：Time intencity curve）し、下記項目を評価する。

（TIC評価項目）

1．time to peak（ピーク到達時間）：TtP

2．curve gradient（勾配）：CG

3．勾配係数

4．dB（輝度スケール）：dB

TIC:Time Intensity Curve（時間輝度曲線）

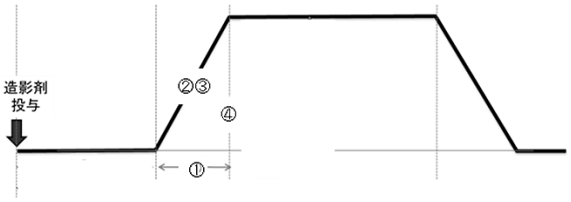

③　②で得られた結果と病理組織診断による大腸癌取扱い規約項目と比較する。

（規約項目）

占拠部位、肉眼分類、組織型、壁深達度、リンパ節転移、肝転移、腹膜転移、Stage

④　造影後期相における肝転移巣の評価

個数

【結果】

実施期間：16か月

依頼件数：35例（２例未来院、１例手術適応外、報告書作成時点で１例病理診断未完）

検討症例数：31例

病理診断　占拠部位　上行結腸６例、横行結腸２例、下行結腸１例、S状結腸12例、直腸６例、盲腸４例

肉眼部類　０型１例、１型１例、２型29例

組織型　poor１例、tub ６例、tub2 24例

壁深達度　T1　３例、T2　３例、T3　19例、T4a　６例

Stage　Ⅰ　５例、Ⅱ　14例、Ⅲ　９例、Ⅳ　３例

①　腫瘍の至適撮像条件の検討

造影剤流入開始時間（造影剤投与から造影効果が得られるまでの時間）

9.1±4.4秒（3.9秒～22.6秒）

②　腫瘍内血流動態の検討（31例）

造影効果　全体21例、全体（一部欠損）10例

流入様式　type1b（５例）、type2（18例）、type3（８例）

造影様態　type1（13例）、type2（10例）、type3（８例）

③　TIC解析

1．ピーク到達時間　8.5±2.6秒（4.9秒～13.5秒）

2．勾配　1.7±0.6（0.5～2.6）

3．勾配係数　2.9±1.2秒（1.0～5.3秒）

４．dB　22.7±6.1（8.0～32.3秒）

④　造影後期相における肝臓スクリーニング検査
肝転移あり　２例、肝転移なし29例

症例（下図）
＜規約＞S・type2・6.0x2.2cm・tub・int・INFb・ly0・v1・N1a
＜UICC＞pT4a、pN1、pMX、pstageⅢ
＜造影ＵＳ＞造影効果　全体（一部欠損）
流入様式　Type2
造影様態　Type2
＜TIC解析＞ピーク到達時間 6.8sec
勾配　1.37
勾配係数　2.7
dB差　20

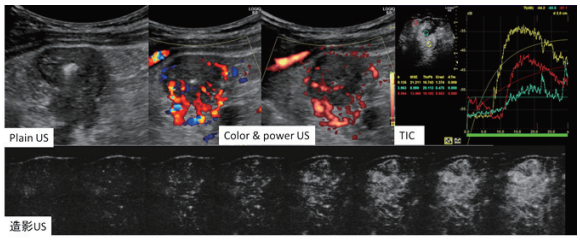

【考察】

腫瘍の至適撮像条件の検討について

造影剤投与後、腫瘍内への造影剤流入開始時間は3.9秒から22.6秒（平均9.1±4.4秒）と分散が認められた。この分散の要因としては造影剤の投与時間や腫瘍あるいは臓器特性なども考えられるが、日常業務で施行している肝腫瘍性病変（保険適応）の造影検査においても肝腫瘍への造影剤流入開始時間は同等の分散が認められており、腫瘍あるいは臓器の特異的な分散ではなく、全身循環動態の個体間差により決定される可能性が考えられた。また、肝腫瘍ではこの流入開始時間に合わせた呼吸調整（息止め）をする必要があるが、消化管腫瘍は呼吸に影響されずに観察することができ、流入開始時間に合わせた呼吸調整は必要なく、撮像の支障となる条件ではなかった。

腫瘍内血流動態の検討について

造影効果はすべての症例において認められ、全体が造影されるものが21/31（68％）、一部欠損領域を有する症例が10/31（32％）と全体が造影される症例が多かったが、一部欠損領域を有する症例は病理組織像と対比すると壊死領域や一部線維化領域に一致していた。一般的に悪性度と腫瘍壊死との関連性は高いとされており、悪性度評価の指標になりえる所見と考えられた。次に流入様式については多方向流入型が最も多く、一方向流入型については分散型のみであった。これまでの検討において悪性リンパ腫例で一方向流入型の頻度が高い結果が得られていたが、細分類では樹枝状型の頻度が高く、分散型を呈する大腸癌との鑑別基準になり得る可能性が示唆された。造影様態については腫瘍辺縁から内部へ造影されるパターンが多く、内部から辺縁へ造影される症例は深達度T3例において認められ深達度との関連性が示唆された。

TIC解析値について

統計学的検討が可能な症例数に達しておらず解析項目における平均値のみの結果となったが、解析項目のなかで勾配値については大腸癌取扱い規約項目である占拠部位、壁深達度、Stageについてある程度の傾向が認められた。勾配値は造影開始から輝度がピークに達するまでの傾きを表し、深達度、Stageが上がるにつれ高値を呈する症例の頻度が高くなり、悪性度や予後評価の指標の一助になり得る可能性が示唆された。

肝転移の評価について

肝転移の評価は本剤のマイクロバブルの一部が細網内皮系（クッパー細胞）に取り込まれることを利用しており、細網内皮系を有さない肝腫瘍と正常組織のコントラストを増強し、肝腫瘍の存在診断がより正確に評価可能であった。これはCT・MR用の造影剤が使用できない症例においても血流動態的評価が可能となり、本検討から得られる知見により新たな診断基準確立の一助になると考えられた。

今後の展望について

大腸癌における病理組織学的背景との関連については前述したごとく、統計学的な検討は困難であったが、今後、消化管病変が保険適応となった場合、本検討から得られた知見が粘膜下腫瘍など他の消化管病変との鑑別において有用な指標になると考えられる。

【結語】

進行大腸癌に対して造影超音波検査を施行した。統計学的な評価が可能となる症例数には達しなかったが、Preliminary studyとして造影超音波検査の至適撮像条件の把握や超音波診断法の確立に向けての基礎的データを得ることができた。

【研究の課題と展望】

本研究は倫理委員会において2016年９月までの検討が承認されており、継続的に行うべきと考えられるが、下図に示すごとく依頼件数は減少傾向にあり、今後の継続申請については検討中である。尚、これまでの経過あるいは研究成果を学会・研究会に報告してきたが、今後2016年２月までのデータを区切りとしたデータ解析および論文を作成中である。

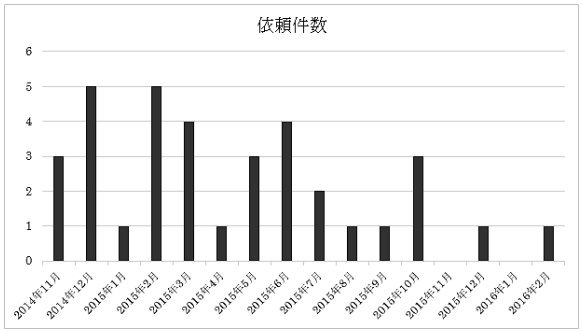

【学会・研究会発表】

1．日本超音波医学会　第88回学術集会（東京）2015.5.22-24
2．GE Ultrasound Summer Forum 2015（名古屋）2015.7.26
3．日本消化器がん検診学会　第44回近畿地方会 2015.8.29（大阪）
4．GE clinical Ultrasound Semminer2015（埼玉）

【論文】

作成中

Ⅴ．17　胆嚢悪性リンパ腫の一例

中央市民病院　臨床検査技術部　中村真実子

【はじめに】

胆嚢を原発とする悪性腫瘍はその殆どが上皮性であり、悪性リンパ腫など非上皮性腫瘍は極めて少ない。今回、食道癌術後の経過観察中に腹部超音波検査（以下US）で発見され、造影超音波検査（以下CEUS）を施行した胆嚢悪性リンパ腫の１例を経験したので報告する。

【症例】

70歳代男性

主　訴：特になし

既往歴：2009年１月に食道癌に対して胸腔鏡下食道亜全摘術を施行。2009年12月のPET検査で左側反回神経リンパ節に集積を認め、リンパ節転移と診断され化学放射線療法を施行。同部の集積像は消失し完全寛解となった。

現病歴：2014年６月（術後５年６か月）の経過観察中に実施したUSで胆嚢体部に1.5×1.0cm大の広基性隆起性病変が認められたため精査加療目的にて入院となった。

画像所見：USでは腫瘤の輪郭は不整でエコーレベルは辺縁で胆嚢壁と等エコー、中心部は比較的均一な低エコー像を呈していた。また、腫瘤は水平方向にも連続しており全体として不整な壁肥厚像であった。カラードプラでは腫瘤内部に多方向から流入する不整な血流シグナルが認められ胆嚢癌が疑われた。肝臓との境界は保たれており肝臓への直接浸潤は否定的であった。腹腔内に明らかな腫大リンパ節は認められなかった。CEUSでは動脈早期から腫瘤全体に造影効果が認められ、多方向から造影剤が流入する様子が観察された。造影CT検査では比較的均一に造影された。MRI検査では腫瘍はTIWI低信号、T2WI低信号で拡散低下を伴っていた。FDG-PET検査では腫瘤に一致してFDGの集積（SUVmax=3.7）が認められた。以上より胆嚢癌の疑いで拡大胆嚢摘出術が施行された。

病理組織所見：胆嚢の腫瘤部は粘膜固有層に異型の目立つ大型細胞がびまん性に認められ、固有筋層から漿膜下組織内にかけては異型細胞がろ胞状、結節状に認められた。免疫染色ではB細胞マーカーが陽性であり、follicular lymphoma with diffuse large B cell lymphomaと診断された。

【考察】

胆嚢原発悪性リンパ腫の術前診断は困難であり、本例でも胆嚢癌と術前診断されたが、USでは腫瘤辺縁は胆嚢壁と等エコーであり粘膜は保たれているように描出されたことから、粘膜より下の組織から発生する腫瘍であると考えられた。また、CEUSでは多方向から腫瘤内へ流入する血管が造影され、胆嚢癌に一般的に認められる樹枝状や点状びまん性の染影パターンとは異なっていた。これらの所見を併せることによって、術前に胆嚢癌以外の腫瘍も鑑別に挙げることができたと考えられた。

Ⅴ．18　髄液細胞診に腸管症型Ｔ細胞リンパ腫（EATL）を認めた２症例

中央市民病院　臨床検査技術部　森田　明子

【はじめに】

腸管症型T細胞リンパ腫（enteropathy-associated T cell lymphoma，EATL）は腸管上皮内のTリンパ球を起源とする腫瘍で、全悪性リンパ腫の約0.3％と稀である。EATLは消化管穿孔を契機に診断されることもあり、また難治性であるため予後不良とされている。今回われわれは、小腸腫瘤の摘出病理組織によりEATLと診断され、治療中に髄液中に浸潤を認めた２例を経験したので報告する。

【症例１】

45歳，男性。2014年５月末、発熱にて近医受診。PET/CTにて小腸腫瘤が認められ近医入院となる。入院後、腹水貯留と小腸穿孔を認め、緊急手術施行。切除標本にてEATL（typeⅡ）と診断され、治療中に意識消失発作出現し、当院血液内科紹介受診となり、髄液細胞診にてリンパ腫様細胞が認められた。

【症例２】

58歳，男性。2009年に小腸穿孔をきっかけに、EATL（typeⅡ）と診断され当院血液内科にて加療。治療中に意識消失発作出現し、髄液細胞診にてリンパ腫細胞が認められた。2010年に自家移植にて寛解となるも2013年11月に再発。化学療法に奏功せず2014年１月に永眠された。

髄液細胞診所見：２症例の所見は類似しており、ともに顆粒状のクロマチン・大型核小体を有し核形不整を示すN/C比の高い異常細胞が散在性に多数認められた。May-Giemsa染色では細胞質に偽足様突起を認めた。

細胞表面マーカー：２症例とも共通してCD7･CD8･CD56･CD103陽性であった。

遺伝子検査：２症例ともTCRγ再構成：陽性

【組織所見】

症例１：中型の核形不整を示す異型リンパ球がびまん性に小腸壁全層性に浸潤・増殖している像が見られた。異型リンパ球は免疫染色にてCD3･CD8･CD56･GranzymeB陽性を示した。

症例２：症例１と同様の異型リンパ球が認められ、免疫染色にてCD3･CD8･CD56･Perforin1陽性を示した。

【まとめ】

髄液細胞診にて腸管症型T細胞リンパ腫（EATL）の浸潤を認めた極めて稀な２症例を経験した。EATLの中枢神経浸潤は稀である。当院で過去に経験したEATL３例（１例は細胞診未実施）は、すべて髄液でのTCRγ再構成陽性であり、中枢神経浸潤を来していた。

文献によると、悪性リンパ腫の二次性中枢神経浸潤は、StageⅣ、びまん性大細胞型、びまん性混合細胞型、Ｂ症候陽性、骨髄、末梢血への浸潤等の所見が危険因子であるとされている。またT細胞性悪性リンパ腫においては、成人T細胞性リンパ腫（ATL）で中枢神経浸潤が生じることが知られているが、非ATLでは稀である。当院で過去経験したEATLは全例、髄液浸潤しており、中枢神経浸潤の見られる可能性が高いことが示唆され今後も症例を蓄積し検討する必要があると考える。

Ⅴ．医学振興事業等研究費補助による業績報告

⑵　医学振興事業

Ⅴ．19　中枢性悪性リンパ腫におけるJAK-STAT阻害薬による新たな治療法の開発

西神戸医療センター　脳神経外科　西原　賢在

【概要】

CNSリンパ腫におけるJAK-STAT阻害薬による新たな治療法の開発

PCNSL（中枢神経原発悪性リンパ腫）は未だ極めて予後不良であり、新たな治療法が切望されている。申請者のこれまでの研究で、PCNSLの患者の髄液でIL-10が上昇し、IL-10高値の患者は低値の患者に比べて予後不良であった。またIL-10はJAK-STAT経路を活性化して、悪性リンパ腫の細胞の増殖や生存を促進する。そこで本研究はPCNSLにおいてIL-10とJAK-STAT経路の活性化と関連性を解析し、さらにJAK阻害薬等を用いて抗腫瘍効果を調べ、抗腫瘍効果とIL-10レベルやJAK-STATの活性化状態との関係を検討する。

【キーワード】

中枢神経原発悪性リンパ腫　インターロイキン　JAK-STAT

Ⅴ．20　メタボローム解析を用いたグリオーマにおける新規バイオマーカーの探索

神戸大学 医学研究科　甲村　英二
神戸大学医学部附属病院　篠山　隆司
神戸大学医学部附属病院　佐々木良平
神戸大学 医学研究科　細田　弘吉
神戸大学医学部附属病院　水川　　克
神戸大学 医学研究科　田中　一寛
西神戸医療センター 脳神経外科　西原　賢在

【概要】

本研究の目的は、グリオーマの代謝が、IDH（Isocitrate dehydeogenase）変異やmTOR等の活性化等により他の脳腫瘍と異なるため、組織や血液、髄液で包括的網羅的なメタボローム解析を行い、術前にグリオーマの組織型、悪性度、遺伝子変異の有無等を反映する代謝産物のバイオマーカーを構築することである。2-ヒドロキシグルタル酸（2HG）はIDH変異によって特異的に産生され、癌代謝産物として注目されているため、我々は術前にプロトンMR spectroscopy（MRS）、術後に質量分析装置を用いて2HGを含む種々の脳内代謝産物の比較・検討を行い、IDH変異のあるグリオーマの術前予測について検討した。方法は、術前MRSでは腫瘍病変にVolume of interest（VOI）を設定し、Philips社製、3Tesla MRI（Achieva, Netherlands）を使用してMRSによる腫瘍内代謝産物の測定を行い、解析ソフトとしてLC-model（S.W Provencher, Canada）を用い各代謝物の定量解析を行った。また術中ナビゲーションシステムでVOIと同部位の腫瘍標本を摘出し質量分析計（GC-MS；GCMS-QP2010 Ultra）を用いて2HGの発現量を測定した。変異型IDH1の診断は免疫組織染色とDNAシークエンスによって確定した。結果は、38例の神経膠腫患者を解析し、変異型IDH1は38例中14例（37％）に認めた。38例中20例でMRSとGC/MSによる2HGの測定が可能であったが、術前MRSを用いた2HG測定には検出可能限界量があり、IDH1変異有無の予測は感度57％、特異度92％（AUC 0.76）であった。IDH1変異陽性例ではα-Ketoglutarate（αKG）を含むTCA回路の代謝物には変化を認めなかったが、グルタミン酸、グルタミンが有意に低値であり、診断に有用と思われた。2HG測定にグルタミン酸の値を加えたIDH1変異有無の予測は、高い感度（72％）と特異度（100％）が得られ、術前診断に有用と思われた。

【キーワード】

Glioma, MR spectroscopy, IDH, 2-hydroxyglutarate, グリオーマ, メタボローム解析

Ｖ．21　IDH変異とマイクロＲＮＡ異常―IDH変異によるグリオーマ発生メカニズムの解析

神戸大学医学部附属病院　篠山　隆司
西神戸医療センター 脳神経外科　西原　賢在
神戸大学 医学研究科　甲村　英二
神戸大学 医学研究科　田中　一寛
神戸大学医学部附属病院　水川　　克

【概要】

研究目的は、IDH変異陽性グリオーマでのmiR異常を明らかにし、IDH変異により生じるmiR異常と腫瘍発生、悪性化との関連性について解析することである。2013年に当施設で手術を施行された新規グリオーマ患者は26例であり、うちIDH変異を認めた患者は４例であった。まず、IDH変異を有するグリオーマ細胞株の作成を試みた。IDH変異陽性のグリオーマ摘出組織を、通常の培養液でprimary cultueして培養し、細胞株を作成。その後、その細胞株でのIDH変異状態を解析すると、すべてIDH変異は陰性となっており、通常培養により、IDH変異は消失することが確認できた。

次に、IDH変異遺伝子を組み込んだプラスミドを作成した。IDH変異型遺伝子とIDH野生型遺伝子を患者サンプルより切り出し、pcDNA3.1/nV5-DESTベクターおよびpcDNA-DEST53ベクターに組み込み、ヒト培養細胞での発現ベクターを作成した。作成したベクターをグリオーマ培養細胞U8，A172，T98，U251細胞、不死化ヒトアストロサイト細胞株SVGp12に導入し、IDH変異蛋白の発現を確認した。

【キーワード】

グリオーマ，IDH，マイクロRNA

Ⅵ. 病院別診療科別
論文発表及び学会報告数

Ⅵ. 病院別診療科別論文発表及び学会報告数

（2015.4.1～2016.3.31）

中央市民病院	論文発表	学会報告
循環器内科	22	144
糖尿病・内分泌内科	5	40
腎臓内科	0	30
神経内科	7	25
消化器内科	5	96
呼吸器内科	19	55
血液内科	13	42
腫瘍内科	15	15
緩和ケア内科	2	7
感染症科	13	30
精神・神経科	2	3
小児科・新生児科	4	18
皮膚科	7	22
外科・移植外科	6	89
乳腺外科	1	9
心臓血管外科	5	16
呼吸器外科	0	14
脳神経外科	17	111
整形外科	6	26
形成外科	0	4
産婦人科	7	42
泌尿器科	2	58
眼科	15	70
耳鼻咽喉科	26	33
頭頸部外科	4	28
麻酔科	2	35
歯科・歯科口腔外科	2	24
臨床病理科	42	7
放射線診断科	0	8
放射線治療科	9	32
救急科	42	83
総合内科	16	39
看護部	0	32
薬剤部	35	61
臨床検査技術部	15	49
放射線技術部	0	31
リハビリテーション技術部	7	41
臨床工学技術部	0	20
栄養管理部	0	6
庶務課	1	0
情報企画課	1	7

西市民病院	論文発表	学会報告
循環器内科	0	0
糖尿病・内分泌内科	2	15
腎臓内科	0	0
神経内科	0	1
消化器内科	3	10
呼吸器内科	15	51
リウマチ・膠原病内科	0	0
臨床腫瘍科	0	0
精神・神経科	−	−
小児科	1	9
皮膚科	2	4
外科・呼吸器外科・消化器外科・乳腺外科	4	12
整形外科	5	8
リハビリテーション科	−	−
産婦人科	1	0
泌尿器科	0	8
眼科	0	14
耳鼻咽喉科	−	−
麻酔科	0	1
歯科口腔外科	9	6
臨床病理科	1	3
放射線科	−	−
救急総合診療部	0	2
総合内科	−	−
看護部	3	12
薬剤部	2	12
臨床検査技術部	1	8
放射線技術部	0	0
リハビリテーション技術部	4	11
臨床工学室	0	0
栄養管理室	0	0
医事課医事係	0	1

※神戸市立病院紀要第55巻（平成28年）に掲載した論文発表及び学会報告から集計した数。

西神戸医療センター	論文発表	学会報告
循環器内科	0	3
内分泌・糖尿内科	0	20
腎臓内科	0	3
神経内科	1	5
消化器内科	0	39
呼吸器内科	0	2
免疫血液内科	2	5
緩和ケア内科	0	2
精神・神経科	3	14
小児科	12	19
皮膚科	9	9
外科・消化器外科	3	29
乳腺外科	0	7
呼吸器外科	8	19
脳神経外科	5	7
整形外科	1	10
産婦人科	1	9
泌尿器科	7	21
眼科	0	9
耳鼻いんこう科	4	9
麻酔科	0	0
歯科口腔外科	1	4
病理診断科	4	2
放射線科	0	4
看護部	0	9
薬剤部	0	8
臨床検査技術部	8	17
放射線技術部	0	3
リハビリテーション技術部	0	8
臨床工学室	1	25
栄養管理室	0	3

先端医療センター	論文発表	学会報告
総合腫瘍科	12	14
細胞治療科	−	−
血管再生科	3	8
脳血管内治療科	−	−
整形外科	−	−
眼科	13	58
耳鼻いんこう科	24	46
歯科口腔外科	−	−
放射線治療科	9	32
PET診療部	−	−
看護部	−	−
薬剤科	0	2
臨床検査技術科	0	2
放射線技術科	9	22
栄養管理科	−	−

※神戸市立病院紀要第55巻（平成28年）に掲載した論文発表及び学会報告から集計した数。

Ⅶ. 論　　文　　発　　表

Ⅶ. 論　文　発　表

Ⅶ. 1　中央市民病院

Ⅶ. 1. 1　循環器内科

1. 野本奈津美，谷　知子：心臓腫瘍を診断する．循環器臨床を変えるMDCTそのポテンシャルを活かす！小山靖史，伊藤　浩　編，文光堂，東京，218-221，2015
2. 小堀敦志：非薬物治療 カテーテルアブレーション ～透析患者の致死的不整脈－診断・治療・予防～．臨床透析　31：447-452，2015
3. 藤田靖之，木下　愼，川本篤彦：CD34陽性細胞移植による血管・組織の再生治療．日本小児循環器学会雑誌　31：80-87，2015
4. 川本篤彦，藤田靖之，木下　愼，平田結喜緒：末梢動脈疾患に対する細胞移植による血管再生治療．血管　38：59-67，2015
5. 谷　知子，笠本　学：肺高血圧症・右心不全の心エコー図評価～（肺高血圧症・肺血栓塞栓症　見逃すことなく最適の治療へ）肺高血圧症・肺血栓塞栓症 各論～．診断と治療　103：785-791，2015
6. 村井亮介，谷　知子：大動脈弁閉鎖不全症～（心臓弁膜症－初期診断・治療・管理のすべて）各心臓弁膜症の診断・治療・予後～．内科　116：405-409，2015
7. 木下　愼：【透析患者の足を守るための日常の診療とケア】末期腎不全患者における末梢血管疾患診療の現況 循環器内科医の立場から．日本下肢救済・足病学会誌　7：136-140，2015
8. 小堀敦志：ロゼッタストーン～勤務医便り～．神戸市医師会報　637：81-82，2015
9. 北井　豪：安定狭心症～心臓のくすりをシンプルに考える35のヒント～．ハートナーシング　28：1039-1048，2015
10. 岩田健太郎，井澤和大，前川利雄，西原浩真，横井佑樹，田内都子，坂本裕規，門　浄彦，瀬尾龍太郎，朱祐珍，北井　豪：【急性期リハビリテーションにおけるチーム医療】急性期病棟の専従理学療法士配属の効果．MEDICAL REHABILITATION　190：9-17，2015
11. 加地修一郎：【救命率向上のための大動脈解離の知識】急性大動脈解離の基礎知識と診断．日本医事新報　4783：18-25，2015
12. 太田光彦：【新しくなったASE心腔計測ガイドライン】大動脈基部、弁輪の評価．心エコー　17：44-53，2016
13. Watanabe H，Morimoto T，Natsuaki M，Furukawa Y，Nakagawa Y，Kadota K，Yamaji K，Ando K，Shizuta S，Shiomi H，Tada T，Tazaki J，Kato Y，Hayano M，Abe M，Tamura T，Shirotani M，Miki S，Matsuda M，Takahashi M，Ishii K，Tanaka M，Aoyama T，Doi O，Hattori R，Kato M，Suwa S，Takizawa A，Takatsu Y，Shinoda E，Eizawa H，Takeda T，Lee JD，Inoko M，Ogawa H，Hamasaki S，Horie M，Nohara R，Kambara H，Fujiwara H，Mitsudo K，Nobuyoshi M，Kita T，Kastrati A，Kimura T，CREDO-Kyoto PCI/CABG registry cohort-2 investigators：Antiplatelet therapy discontinuation and the risk of serious cardiovascular events after coronary stenting：observations from the CREDO-Kyoto Registry Cohort-2．PLoS One　10：e0124314，2015
14. Inohara T，Kohsaka S，Goto M，Furukawa Y，Fukushima M，Sakata R，Elayda M，Wilson JM，Kimura T：Hypothesis of Long-Term Outcome after Coronary Revascularization in Japanese Patients Compared to Multiethnic Groups in the US．PLoS One　10：e0128252，2015
15. Shiomi H，Morimoto T，Furukawa Y，Nakagawa Y，Sakata R，Okabayashi H，Hanyu M，Shimamoto M，Nishiwaki N，Komiya T，Kimura T；CREDO-Kyoto PCI/CABG registry cohort-2 investigators：Comparison of Percutaneous Coronary Intervention With Coronary Artery Bypass Grafting in Unprotected Left Main Coronary Artery Disease-5-Year Outcome From CREDO-Kyoto PCI/CABG Registry Cohort-2．Circ J　79：1282-1289，2015

16. Watanabe H, Shiomi H, Nakatsuma K, Morimoto T, Taniguchi T, Furukawa Y, Nakagawa Y, Horie M, Kimura T, CREDO-Kyoto AMI investigators, Kimura T, Sakata R, Marui A, Matsuda M, Mitsuoka H, Onoe M, Nakagawa Y, Yamanaka K, Fujiwara H, Takatsu Y, Ohno N, Nohara R, Murakami T, Takeda T, Nobuyoshi M, Iwabuchi M, Hanyu M, Tatami R, Matsushita T, Shirotani M, Nishiwaki N, Kita T, Furukawa Y, Okada Y, Kato H, Eizawa H, Is K, Tanaka M, Nakayama S, Lee JD, Nakano A, Koshiji T, Morioka K, Takizawa A, Shimamoto M, Yamazaki F, Takahashi M, Nishizawa J, Horie M, Takashima H, Tamura T, Aota M, Takahashi M, Tabata T, Tei C, Hamasaki S, Imoto Y, Yamamoto H, Kambara H, Doi O, Matsuda K, Nara M, Mitsudo K, Kadota K, Komiya T, Miki S, Mizoguchi T, Nakajima H, Ogawa H, Sugiyama S, Kawasuji M, Moriyama S, Hattori R, Aoyama T, Araki M, Suwa S, Tanbara K, Kitagawa K, Yamauchi M, Okamoto N, Fujino Y, Tezuka S, Saeki A, Hanazawa M, Sato Y, Hibi C, Sasae H, Takinami E, Uchida Y, Yamamoto Y, Nishida S, Yoshimoto M, Maeda S, Miki I, Minematsu S, Abe M, Shiomi H, Tada T, Tazaki J, Kato Y, Hayano M, Tokushige A, Natsuaki M, Nakajima T：Clinical efficacy of thrombus aspiration on 5-year clinical outcomes in patients with ST-segment elevation acute myocardial infarction undergoing percutaneous coronary intervention. J Am Heart Assoc 4：e001962, 2015
17. Yamaji K, Natsuaki M, Morimoto T, Ono K, Furukawa Y, Nakagawa Y, Kadota K, Ando K, Shirai S, Watanabe H, Shiomi H, Kimura T：Long-Term Outcomes After Coronary Stent Implantation in Patients Presenting With Versus Without Acute Myocardial Infarction (an Observation from Coronary Revascularization Demonstrating Outcome Study-Kyoto Registry Cohort-2). Am J Cardiol 116：15-23, 2015
18. Izuhara M, Ono K, Shiomi H, Morimoto T, Furukawa Y, Nakagawa Y, Shizuta S, Tada T, Tazaki J, Horie T, Kuwabara Y, Baba O, Nishino T, Kita T, Kimura T；CREDO-Kyoto PCI/CABG registry cohort-2 Investigators：High-Density Lipoprotein Cholesterol Levels and Cardiovascular Outcomes in Japanese Patients after Percutaneous Coronary Intervention：A Report from the CREDO-Kyoto Registry Cohort-2. Atherosclerosis 242：632-638, 2105
19. Furukawa Y：Preprocedural Dual Antiplatelet Therapy for Percutaneous Coronary Intervention in Japanese Current Practice. Circ J 79：2544-2546, 2105
20. Yamaji K, Shiomi H, Morimoto T, Toyota T, Ono K, Furukawa Y, Nakagawa Y, Kadota K, Ando K, Shirai S, Kato M, Takatsu Y, Doi O, Kambara H, Suwa S, Onodera T, Watanabe H, Natsuaki M, Kimura T：Influence of Gender on Long-term Outcomes after Implantation of Bare-Metal Stent：a multicenter report from the Coronary Revascularization Demonstrating Outcome Study-Kyoto (CREDO-Kyoto) Registry Cohort-1. Circulation 132：2323-2333, 2015
21. Nakatsuma K, Shiomi H, Morimoto T, Ando K, Kadota K, Watanabe H, Taniguchi T, Yamamoto T, Furukawa Y, Nakagawa Y, Horie M, Kimura T；CREDO-Kyoto AMI investigators：Intravascular Ultrasound Guidance vs. Angiographic Guidance in Primary Percutaneous Coronary Intervention for ST-segment Elevation Myocardial Infarction：Long-term Clinical Outcomes from the CREDO-Kyoto AMI Registry. Circ J 80：477-484, 2016
22. Toyota T, Shiomi H, Taniguchi T, Morimoto T, Furukawa Y, Nakagawa Y, Horie M, Kimura T；CREDO-Kyoto AMI investigators：Culprit Vessel-Only Versus Staged Multivessel Percutaneous Coronary Intervention Strategies in Patients with Multivessel Coronary Artery Disease Undergoing Primary Percutaneous Coronary Intervention for ST-Segment Elevation Myocardial Infarction. Circ J 80：371-378, 2016

Ⅶ．１．２　糖尿病・内分泌内科

1．岩倉敏夫：SU薬とインクレチン併用による低血糖．糖尿病治療薬の最前線，改訂第２版，荒木栄一，稲垣暢也　編，中山書店，東京，254-265，2015
2．林　道夫，稲澤健志，黒田久元，中島　譲，松岡直樹，森井成人：これからの糖尿病治療を考える－糖尿病治療の継続を目指して－．糖尿病診療マスター　13：S1-S7，2015
3．岡田洋右，三好秀明，岩倉敏夫：糖尿病患者の血糖変動から見た高血糖、低血糖の問題点．Calm Approach to Glycemic Variations　3：29-42，2016
4．岩倉敏夫：低血糖－重症低血糖の傾向と対策．診断と治療　糖尿病治療の現在と未来　104，2016
5．Hattori N，Ishihara T，Yamagami K，Shimatsu A：Macro TSH in patients with subclinical hypothyroidism. Clinical Endocrinology　83：923-930，2015

Ⅶ．１．３　神経内科

1．幸原伸夫：ビジュアルガイド　末梢神経と筋のみかた．診断と治療社・ELSEVIER，東京，2016
2．吉村　元，幸原伸夫：当科におけるホスフェニトインによる高齢者のけいれん重積状態の管理～過量投与による血圧低下に注意～．神経救急･脳神経外科周術期におけるてんかん発作の管理　ホスフェニトインによる実績集，中里信和　監修，ライフ･サイエンス，東京，81-83，2015
3．吉村　元，松本理器：診断に必要な検査．神経内科外来シリーズ４　てんかん外来，辻　貞俊　編，メジカルビュー，東京，36-45，2016
4．Osaki M，Koga M，Maeda K，Hasegawa Y，Nakagawara J，Furui E，Todo K，Kimura K，Shiokawa Y，Okada Y，Okuda S，Kario K，Yamagami H，Minematsu K，Kitazono T，Toyoda K；Stroke Acute Management with Urgent Risk-factor Assessment and Improvement Study Investigators：A multicenter, prospective, observational study of warfarin-associated intracerebral homorrhage：The SAMURAI-WAICH study．J Neurol Sci　359：72-77，2015
5．Sakamoto Y，Koga M，Todo K，Okuda S，Okada Y，Kimura K，Shiokawa Y，Kamiyama K，Furui E，Hasegawa Y，Kario K，Okata T，Kobayashi J，Tanaka E，Yamagami H，Nagatsuka K，Minematsu K，Toyoda K；SAMURAI study investigators：Relative systolic blood pressure reduction and clinical outcomes in hyperacute intracerebral hemorrhage：the SAMURAI-ICH observational study．J Hypertens　33：1069-1073，2015
6．Toyoda K，Arihiro S，Todo K，Yamagami H，Kimura K，Furui E，Terasaki T，Shiokawa Y，Kamiyama K，Takizawa S，Okuda S，Okada Y，Kameda T，Nagakane Y，Hasegawa Y，Mochizuki H，Ito Y，Nakashima T，Takamatsu K，Nishiyama K，Kario K，Sato S，Koga M；SAMURAI Study Investigators：Trends in oral anticoagulant choice for acute stroke patients with nonvalvular atrial fibrillation in Japan：the SAMURAI-NVAF study．Int J Stroke　10：836-842，2015
7．幸原伸夫，川本未知，石井淳子，村瀬　翔：Lumbert-Eaton筋無力症候群．臨床神経生理学　44：28-35，2016

Ⅶ．１．４　消化器内科

1．Kitamoto H，Satake H，Hatachi Y，Inokuma T，Tsuji A：Regorafenib-Induced Hyperammonemic Encephalopathy in Metastatic Colon Cancer．Journal of Cancer Prevention & Current Reseach　3：00076，2015
2．Minamide T，Fukushima M，Wada M，Morita S，Shimeno N，Inoue S，Tei H，Suginoshita Y，Inokuma T，Uehara K：A Case of Arteriovenous Malformation of the Small Intestine Treated by Endoscopic Therapy. Gastroenterological Endoscopy　57：2448-2454，2015
3．Ito T，Inokuma T：Gastric metastasis of pancreatic neuroendocrine tumor 5years after surgical resection of the primary lesion．Digestive Endoscopy　27：782，2015

4．Matsumoto K，Fukushima M，Taniguchi Y，Wada M，Morita S，Shimeno N，Inoue S，Tei H，Suginoshita Y，Inokuma T：Rupture of Small Intestinal Varices Treated by Endoscopy．Gastroenterological Endoscopy 57：2519-2523，2015

5．Fukushima M，Kitamoto H，Inokuma T，Imai Y：Severe spruelike enteropathy associated with olmesartan observed by double-ballon enteroscopy．Gastrointestinal Endoscopy　83：269-270，2016

Ⅶ．１．５　呼吸器内科

1．富井啓介，他，専門医テキスト編集委員会：新呼吸器専門医テキスト．南江堂，東京，2015

2．富井啓介，他：呼吸器疾患診断に必要な血液化学検査．呼吸器病レジデントマニュアル，谷口博之，藤田次郎編集，第５版，医学書院，東京，93-100，2015

3．大塚浩二郎：第７章 手技・検査のギモン　１．気管支鏡の適応と患者さんに負担・苦痛のない検査の仕方を教えてください．レジデントノート　17：160-164，2015

4．永田一真：第２章 6．COPD増悪時のNPPVや人工呼吸器の設定を教えてください．レジデントノート　17：62-66，2015

5．Matsumoto T，Imai Y，Kosaka Y，Shintani T，Tomii K：Mixed large cell neuroendocrine carcinoma and mucosa-associated lymphoid tissue lymphoma of the lung：A case report．Oncology Letters　9：2068-2072，2015

6．Kawamura T，Hata A，Takeshita J，Fujita S，Hayashi M，Tomii K，Katakami N：High-dose erlotinib for refractory leptomeningeal metastases after failure of standard-dose EGFR-TKIs．Cancer Chemother Pharmacol　75：1261-1266，2015

7．Matsumoto T，Otsuka K，Kato R，Shimizu R，Otoshi T，Fujimoto D，Kawamura T，Tamai K，Nagata K，Otsuka K，Nakagawa A，Tomii K：Evaluation of discomfort and tolerability to bronchoscopy according to different sedation procedures with midazolam．Exp Ther Med　10：659-664，2015

8．松本　健，大塚浩二郎，藤本大智，川村卓久，玉井浩二，永田一真，大塚今日子，中川　淳，富井啓介：悪性胸水に対する局所麻酔下胸腔鏡の役割－胸部CTで悪性胸膜疾患を疑う病変がみられない症例に対する検討－．気管支学　37：279-284，2015

9．Matsumoto T，Otsuka K，Tomii K：Mycobacterium fortuitum thoracic empyema：A case report and review of the literature．J Infect Chemother　21：747-750，2015

10．Matsumoto T，Tomii K，Tachikawa R，Otsuka K，Nagata K，Otsuka K，Nakagawa A，Mishima M，Chin K：Role of sedation for agitated patients undergoing noninvasive ventilation：clinical practice in a tertiary referral hospital．BMC Pulmonary Medicine　15：71，2015

11．富井啓介：ネーザルハイフロー療法の適応と限界．日本呼吸ケア・リハビリテーション学会誌　25：53-57，2015

12．永田一真，富井啓介：ネーザルハイフロー療法：新しい酸素療法．医学のあゆみ　254：175-176，2015

13．富井啓介：大都市救急病院でのCOPD．日本呼吸ケア・リハビリテーション学会誌　25：199-201，2015

14．Nagata K，Morimoto T，Fujimoto D，Otoshi T，Nakagawa A，Otsuka K，Seo R，Atsumi T，Tomii K：Efficacy of High-Flow Nasal Cannula Therapy in Acute Hypoxemic Respiratory Failure：Decreased Use of Mechanical Ventilation．Respiratory Care　60：1390-1396，2015

15．Kogo M，Shimizu R，Uehara K，Takahashi Y，Kokubo M，Imai Y，Tomii K：Transformation to large cell neuroendocrine carcinoma as acquiredresistance mechanism of EGFR tyrosine kinase inhibitor．Lung Cancer　90：364-368，2015

16．Fujimoto D，Shimizu R，Kato R，Sato Y，Kogo M，Ito J，Teraoka S，Otoshi T，Nagata K，Nakagawa A，Otsuka K，Katakami N，Tomii K：Second-line Chemotherapy for Patients with Small Cell Lung Cancer and Interstitial Lung Disease．Anticancer research　35：6261-6266，2015

17. 富井啓介：COPDとは何か、病態と疫学．兵庫県医師会医学雑誌　58：１－３，2015
18. 富井啓介：NPPV（非侵襲的陽圧換気療法）ガイドライン．改訂第２版，呼吸器ケア　280-283，2016
19. 富井啓介：大人の気管支喘息は、コントロールできる病気です．根気よく向き合いましょう．神戸市医師会だより　29：4-5，2016

Ⅶ．１．６　血液内科

1．Ochi Y，Hiramoto N，Takegawa H，Yonetani N，Doi A，Ichikawa C，Imai Y，Ishikawa T：Infective endocarditis caused by Scedosporium prolificans infection in a patient with acute myeloid leukemia undergoing induction chemotherapy．Int J Hematol　101：620-625，2015
2．Ochi Y，Hiramoto N，Ono Y，Yoshioka S，Tabata S，Yonetani N，Matsushita A，Imai Y，Ishikawa T：Tolerability and efficacy of rituximab-containing immunochemotherapy in patients with B-cell non-Hodgkin lymphoma receiving hemodialysis．Leuk Lymphoma［Epub 2015 Dec 21］
3．Yoshioka S，Miura Y，Iwasa M，Fujishiro A，Yao H，Miura M，Fukuoka M，Nakagawa Y，Yokota A，Hirai H，Ichinohe T，Takaori-Kondo A，Maekawa T：Isolation of mesenchymal stromal/stem cells from small-volume umbilical cord blood units that do not qualify for the banking system．Int J Hematol　102：218-229，2015
4．Uchiyama T，Kawabata H，Miura Y，Yoshioka S，Iwasa M，Yao H，Sakamoto S，Fujimoto M，Haga H，Kadowaki N，Maekawa T，Takaori-Kondo A：The role of growth differentiation factor 15 in the pathogenesis of primary myelofibrosis．Cancer Med　10：1558-1572，2015
5．Yoshioka Y，Nagao M，Saitoh T，Yoshioka S，Tsunemine H，Itoh K，Kodaka T，Takahashi T：T-Cell Prolymphocytic Leukemia，Small Cell Variant，Possibly at the Stage of Intracytoplasmic Expression of CD3 in T-Cell Ontogenesis．J Clin Exp Hematop　55：17-21，2015
6．Tunemine H，Yoshioka S，Sakane E，Akasaka H，Ito K，Kodaka T，Takahashi T：Successful Treatment of Relapsed and Refractory Multiple Myeloma by Using Clarithromycin-Lenalidomide，Low-Dose Dexamethasone（BiRd），and Melphalan-Prednisolone（MP）．Jpn J Cancer Chemother　42：605-607，2015
7．Nishikawa A，Tamura S，Hatanaka K，Kuriyama K，Hosoi H，Murata S，Hatanaka N，Yonetani N，Tamaki T，Nakakuma H，Sonoki T：Outcome of allogeneic hematopoietic stem-cell transplantation for multiple myeloma：retrospective analysis of 16 patients．International Journal of Myeloma　5：23-29，2015
8．Itonaga H，Iwanaga M，Aoki K，Aoki J，Ishiyama K，Ishikawa T，Sakura T，Fukuda T，Najima Y，Yujiri T，Mori T，Kurokawa M，Nawa Y，Uchida N，Morishita Y，Hashimoto H，Eto T，Hirokawa M，Morishima Y，Nagamura-Inoue T，Atsuta Y，Miyazaki Y：Impacts of graft-versus-host disease on outcomes after allogeneic hematopoietic stem cell transplantation for chronic myelomonocytic leukemia：A nationwide retrospective study．Leuk Res　41：48-55，2016
9．Muroi K，Miyamura K，Okada M，Yamashita T，Murata M，Ishikawa T，Uike N，Hidaka M，Kobayashi R，Imamura M，Tanaka J，Ohashi K，Taniguchi S，Ikeda T，Eto T，Mori M，Yamaoka M，Ozawa K：Bone marrow-derived mesenchymal stem cells（JR-031）for steroid-refractory grade III or IV acute graft-versus-host disease：a phase II/III study．Int J Hematol　103：243-250，2016
10. Watanabe T，Tobinai K，Matsumoto M，Suzuki K，Sunami K，Ishida T，Ando K，Chou T，Ozaki S，Taniwaki M，Uike N，Shibayama H，Hatake K，Izutsu K，Ishikawa T，Shumiya Y，Kashihara T，Iida S：A phase 1/2 study of carfilzomib in Japanese patients with relapsed and/or refractory multiple myeloma．Br J Haematol　172：745-756，2016
11. 石川隆之：わが国および国際的治療ガイドラインと効果判定基準．骨髄異形成症候群の基礎と臨床（改訂版），朝長万左男　編，医薬ジャーナル社，大阪，214-228，2015
12. 石川隆之：骨髄異形成症候群とは．最新ガイドライン準拠血液疾患診断・治療指針，金倉　譲　編，中山書店，東京，230-235，2015

13. 石川隆之：5 骨髄異形成症候群（MDS）の治療　5－2 赤血球造血刺激因子（エリスロポエチン）療法．ブラッシュアップ骨髄不全症，松田　晃　編，中外医学社，東京，98-105，2015

Ⅶ．１．７　腫瘍内科

1．Satake H，Tsuji A，Kotake T，Okita Y，Hatachi Y：First report of a Japanese phase I study of triplet plus bevacizumab for chemotherapy-naive metastatic colorectal cancer（J1-TRIBE study）．Cancer Treatment Communications　4：75-80，2015
2．Satake H，Yano T，Yoda Y，Fujii S，Zenda S，Tomioka T，Shinozaki T，Miyazaki M，Kaneko K，Hayashi R：Feasibility of salvage endoscopic resection for patients with locoregional failure after definitive radiotherapy for pharyngeal cancer．Endoscopy International Open　3：E274-E280，2015
3．Kotake T，Souri M，Takada K，Kosugi S，Nakata S，Ichinose A：Report of a patient with chronic intractable autoimmune hemorrhaphilia due to anti-factor XIII/13 antibodies who died of hemorrhage after sustained clinical remission for 3 years．International Journal of Hematology　101：598-602，2015
4．Kitamoto H，Satake H，Hatachi Y，Inokuma T，Tsuji A：Regorafenib-Induced Hyperammonemic Encephalopathy in Metastatic Colon Cancer．Journal of Cancer Prevention & Current Research　3：00076，2015（doi：10.15406/jcpcr.2015.03.00076）
5．Ogawa S，Fukushima M，Chung H，Fujita M，Suginoshita Y，Okada A，Inokuma T，Satake H，Miki A，Imai Y：A case of jejunal ectopic pancreatic cancer：the diagnostic usefulness of MRI．Nihon Shokakibyo Gakkai Zasshi　112：70-77，2015
6．Tsuji A，Negoro Y，Okita Y，Kotaka M，Nishiguchi T，Kotake T，Satake H，Hatachi Y：Short Hydration in Chemotherapy with Cisplatin plus S-1 for Advanced or Recurrent Gastric Cancer：A Retrospective Study．Journal of Cancer Therapy　6：1254-1261，2015
7．Okita Y，Ohira M，Tanaka H，Tokumoto M，Go Y，Sakurai K，Toyokawa T，Kubo N，Muguruma K，Sawada T，Maeda K，Hirakawa K：Alteration of CD4 T cell subsets in metastatic lymph nodes of human gastric cancer．Oncology Report　34：639-647，2015
8．佐竹悠良，辻　晃仁：がん臨床試験の意義．日本臨床　73：866-874，2015
9．佐竹悠良，辻　晃仁：第１章 抗癌剤の副作用と治療　３．消化器毒性　Ｂ．下痢・便秘、麻痺性イレウス．改訂版 がん化学療法副作用対策ハンドブック，岡元るみ子，佐々木常雄　編，羊土社，東京，70-77，2015
10. 佐竹悠良、辻　晃仁：3 これから胃がん薬物治療を行うにあたって　CQ13 ガイドライン推奨の治療と実臨床のギャップをどう埋めるか？ 胃がん 薬物治療 Q&A，佐藤　温　編，ヴァンメディカル，東京，2015
11. 大北仁裕：12 中心静脈ポート閉塞の予防、閉塞時の対応．最新臨床大腸癌学－基礎臨床から臨床応用へ 1077：641-649，2015
12. 大北仁裕、辻　晃仁：第４章 管理・治療 切除不能進行大腸がんに対する化学療法．最新医学別冊 診断と治療のABC 大腸腺腫・大腸がん，杉原健一　編，最新医学社,大阪，174-187，2015
13. 大北仁裕，辻　晃仁：3 これから胃がん薬物治療を行うにあたって　CQ12 胃がんの標準薬物療法とは何か？ 胃がん薬物療法Ｑ＆Ａ，佐藤　温　編，ヴァンメディカル，東京，38-41，2015
14. 大北仁裕、辻　晃仁：大腸癌における分子標的薬の課題：切除不能進行大腸癌に対する分子標的薬の位置づけ．日本医事新報　4796：18-21，2016
15. 大北仁裕：第４章 がん化学療法で使用される主な薬剤&薬価．はじめてのがん化学療法看護，辻　晃仁　編，メディカ出版，大阪，114-125，2016

Ⅶ．１．８　緩和ケア内科

1．松石邦隆，大音三枝子，伊藤聡子，金重美佐，梅田節子，池田理沙：【実はそれ、せん妄です！】（PART-３）リスク因子からせん妄を見極めよう！．ナース専科　36：29-48，2015

2．李　美於，新城拓也：フェンタニル舌下錠を投与後，6時間の意識障害をきたした１例．Palliative Care Research　10：527-530，2015

Ⅶ．１．９　感染症科

1．Kanzawa Y，Imai Y，Mizuno Y，Nishioka H：Testicular lymphocytic vasculitis treated with prednisolone and azathioprine．Modern Rheumatology　Apr 30：１-３，2015
2．Ochi Y，Hiramoto N，Takegawa H，Yonetani N，Doi A，Ichikawa C，Imai Y，Ishikawa T：Infective endocarditis caused by Scedosporium prolificans infection in a patient with acute myeloid leukemia undergoing induction chemotherapy．International Journal of Hematology　101：620-625，2015
3．Yoshizaki A，Takegawa H，Doi A，Mizuno Y，Nishioka H：Vertebral Osteomyelitis Caused by Helicobacter cinaedi．Journal of Clinical Microbiology　53：3054-3056，2015
4．Iwata K，Doi A，Nakamura T，Yoshida H：The validity of three sputum smears taken in one day for discontinuing isolation of tuberculosis patients．International Journal of Tuberculosis and Lung Disease 19：918-920，2015
5．Endo A，Matsuoka R，Mizuno Y，Doi A，Nishioka H：Sequential necrotizing fasciitis caused by the monomicrobial pathogens Streptococcus equisimilis and extended-spectrum beta-lactamase-producing Escherichia coli．Journal of Infection and Chemotherapy　Feb 22，pii：S1341-321X(16)00046-5，2016
6．Iwata K，Doi A：A qualitative study of infectious diseases fellowships in Japan．International Journal Medical Education　7：62-68，2016
7．Takeshima T，Yamamoto Y，Noguchi Y，Maki N，Gibo K，Tsugihashi Y，Doi A，Fukuma S，Yamazaki S，kajii E，Fukuhara S：Identifying patients with bacteremia in community-hospital emergency rooms：a retrospective cohort study．PLoS One　11：e0148078，2016
8．志水隼人，西岡弘晶：上行結腸憩室炎に合併した上腸間膜静脈血栓症に保存的治療が奏功した１例．日本プライマリ・ケア連合学会誌　38：221-223，2015
9．西岡弘晶：サルコペニアに対する栄養による介入効果．CLINICAL CALCIUM　25：166-173，2015
10．橋田　亨，西岡弘晶　編集：薬剤師レジデントの鉄則．医学書院，東京，2016
11．蓮池俊和：【代謝性異常と呼吸性異常】何を見るの？ 何が起こっているの？ 呼吸器ケア　13：434-439，2015
12．蓮池俊和：髄膜炎のマネジメント．市中感染症診療の考え方と進め方 第２集 IDATEN感染症セミナー実況中継，IDATENセミナーテキスト編集委員会　編，医学書院，東京，2015
13．蓮池俊和：敗血症に対する抗菌薬の使い方はどうする？ レジデントノート　17：2255-2265，2015

Ⅶ．１．10　精神・神経科

1．Sakai M，Watanabe Y，Someya T，Araki K，Shibuya M，Niizato K，Oshima K，Kunii Y，Yabe H，Matsumoto J，Wada A，Hino M，Hashimoto T，Hishimoto A，Kitamura N，Iritani S，Shirakawa O，Maeda K，Miyashita A，Niwa S，Takahashi H，Kakita A，Kuwano R，Nawa H：Assessment of copy number variations in the brain genome of schizophrenia patients．Mol Cytogenet　2015 Jul 1; 8: 46（doi: 10.1186/s13039-015-0144-5）eCollection 2015
2．Kodama T，Syouji H，Takaki S，Fujimoto H，Ishikawa S，Fukutake M，Taira M，Hashimoto T：Text Messaging for Psychiatric Outpatients-Effect on Help-Seeking and Self-Harming Behaviors．J Psychosocial Nursing　54：31-37，2016

Ⅶ．１．11　小児科・新生児科

1．田中裕也，岡藤郁夫，楢林成之，鶴田　悟：日本人小児へのハウスダスト急速皮下免疫療法開始１年後における安全性、治療効果の検討．アレルギー　64：1160-1168，2015

2．楢林成之，岡藤郁夫，舞鶴賀奈子，田中裕也，鶴田　悟：段階的負荷試験で診断しえたセフトリアキソンによるアナフィラキシー例．日本小児科学会雑誌　119：1018-1023，2015
3．新井千恵，田中敏克，亀井直哉，小川禎治，佐藤有美，富永健太，藤田秀樹，城戸佐知子，大嶋義博，山口眞弘：純型肺動脈閉鎖における冠動脈異常の合併と予後に関する検討．日本小児循環器病学会雑誌　31：309-312，2015
4．山岸裕和，日馬由貴，中村晴奈，潮見裕樹，矢野直子，藪本仁美，竹内典子，橋本浩一：GBS、あなたは除菌する？ しない？ GBSの母子感染予防について考える．小児感染免疫　27：356-363，2016

Ⅶ．1．12　皮膚科

1．長野　徹：熱傷と褥瘡．電気メス安全ハンドブック Clinical Engineering 別冊，小野哲章　編，学研メディカル秀潤社，東京，130-133，2015
2．長野　徹：足潰瘍をもつ透析患者の治療－皮膚科医の立場から－．日本下肢救済・足病学会誌　7：141-144，2015
3．大森麻美子，小谷晋平，小坂博志，小川真希子，長野　徹：パブロンSゴールドRに含まれるジヒドロコデインリン酸塩によるアナフィラキシーの１例．皮膚科の臨床　58：142-143，2016
4．大森麻美子，上野充彦，小川真希子，長野　徹：AIDS合併尋常性乾癬患者に対する生物学的製剤の使用経験．皮膚科の臨床　57：1501-1504，2015
5．小谷晋平，鷲見真由子，大森麻美子，小坂博志，小川真希子，長野　徹：ベムラフェニブが著効した悪性黒色腫多発転移の１例．皮膚の科学　15：8-11，2016
6．小坂博志，小谷晋平，大森麻美子，小川真希子，長野　徹，小坂恭弘，小久保雅樹，諏訪達也，伊藤　仁，平岡眞寛：放射線単独療法で加療したメルケル細胞癌の２例．皮膚の科学　15：17-22，2016
7．小坂博志，小松舞衣子，吉崎仁胤：サリチル酸グリコールによる接触皮膚炎の１例．臨床皮膚科　70：98-100，2016

Ⅶ．1．13　外科・移植外科

1．Yamamoto T，Yagi S，Kinoshita H，Sakamoto Y，Okada K，Uryuhara K，Morimoto T，Kaihara S，Hosotani R：Long-term survival after resection of pancreatic cancer：A single-center retrospective analysis. World J Gastroenterol　21：262-268，2015
2．Yamamoto T，Yagi S，Kita R，Masui H，Kinoshita H，Sakamoto Y，Okada K，Miki A，Kondo M，Hashida H，Kobayashi H，Uryuhara K，Kaihara S，Hosotani R：Comparison between anatomical subsegmentectomy and non-anatomical partial resection for hepatocellular carcinoma located within a single subsegment：a single-center retrospective analysis. Hepatogastroenterology　62：363-367，2015
3．Yamamoto T，Kita R，Masui H，Kinoshita H，Sakamoto Y，Okada K，Komori J，Miki A，Uryuhara K，Kobayashi H，Hashida H，Kaihara S，Hosotani R：Prediction of mortality in patients with colorectal perforation based on routinely available parameters：a retrospective study. World J Emerg Surg　10：24，2015
4．Yamamoto T，Morimoto T，Kita R，Masui H，Kinoshita H，Sakamoto Y，Okada K，Komori J，Miki A，Kondo M，Uryuhara K，Kobayashi H，Hashida H，Kaihara S，Hosotani R：The preventive surgical site infection bundle in patients with colorectal perforation. BMC Surg　15：128，2015
5．山本健人，三木　明，岡田和幸，市川千宙，松岡亮介，上原慶一郎，貝原　聡，細谷　亮：消化管間葉系腫瘍の術後再発危険因子とmodified Fletcher分類によるリスク分類の有用性の検討．日本消化器外科学会雑誌　48：473-480，2015
6．増井秀行，瓜生原健嗣，小林裕之，貝原　聡，細谷　亮：術中に診断し得た重複胆嚢管の１症例．手術　70：701-705，2016

Ⅶ. 1．14　乳腺外科

1．橋本一樹，波々伯部絵理，木川雄一郎，松岡亮介，今井幸弘：炎症性乳癌と鑑別を要した肺癌乳房転移の１例．日臨外会誌　76：2654-2659，2015

Ⅶ. 1．15　心臓血管外科

1．Kanemitsu H，Okada Y，Sakon Y，Konishi Y，Nakamura K，Fukunaga N，Saji Y，Koyama T：Long-term outcomes of mitral valve repair with the Duran flexible ring．J Card Surg　30：333-337，2015
2．Konishi Y，Sakon Y，Nakamura K，Fukunaga N，Kanemitsu H，Koyama T：Pulmonary valvuloplasty by autologous pericardium in a patient with active Infectious endocarditis and Osler's disease．J Heart Valve Dis　24：383-385，2015
3．Nishiya K，Fukunaga N，Koyama T：Mesenteric massive gas caused by an infected abdominal aortic aneurysm．Circulation　131：2021-2022，2015
4．Fukunaga N，Saji Y，Kanemitsu H，Koyama T：Prolonged antegrade cerebral perfusion via right axillary artery（≥60 min）does not affect early outcomes in a repair of type A acute aortic dissection．Ann Thorac Cardiovasc Surg　21：557-563，2015
5．小西康信，宮本征弥，山本靖子，中西寛子，小山忠明，坂井信幸：DPC病院における下肢静脈瘤手術１泊２日入院パスの検討．日本クリニカルパス学会誌　17：137-142，2015

Ⅶ. 1．16　脳神経外科

1．Asai K，Imamura H，Mineharu Y，Tani S，Adachi H，Narumi O，Sato S，Sakai C，Sakai N：X-ray Angiography Perfusion Analysis for the Balloon Occlusion Test of the Internal Carotid Artery．J Stroke Cerebrovasc Dis　24：1506-1512，2015
2．Taguchi A，Sakai C，Soma T，Kasahara Y，Stern DM，Kajimoto K，Ihara M，Daimon T，Yamahara K，Doi K，Kohara N，Nishimura H，Matsuyama T，Naritomi H，Sakai N，Nagatsuka K：Intravenous Autologous Bone Marrow Mononuclear Cell Transplantation for Stroke：Phase1/2a Clinical Trial in a Homogeneous Group of Stroke Patients．Stem Cell Dev　24：2207-2218，2015
3．Asai K，Tani S，Mineharu Y，Tsurusaki Y，Imai Y，Agawa Y，Iwaki K，Matsumoto N，Sakai N：Familial schwannomatosis with a germline mutation of SMARCB1 in Japan．Brain Tumor Pathol　32：216-220，2015
4．坂井信幸：My Book Mark：頭蓋内動脈硬化症用ステントWingspan（Stryker）．Rad Fan　13：47-49，2015
5．Adachi H，Mineharu Y，Ishikawa T，Imamura H，Yamamoto S，Todo K，Yamagami H，Sakai N：Stenting for acute cerebral venous sinus thrombosis in the superior sagittal sinus．Interv Neuroradiol　21：719-723，2015
6．Hishikawa T，Date I，Tokunaga K，Tominari S，Nozaki K，Shiokawa Y，Houkin K，Murayama Y，Ishibashi T，Takao H，Kimura T，Nakayama T，Morita A；For UCAS Japan and UCAS II Investigators：Risk of rupture of unruptured cerebral aneurysms in elderly patients. Neurology　85：1879-1885，2015
7．Ikeda H，Imamura H，Mineharu Y，Tani S，Adachi H，Sakai C，Ishikawa T，Asai K，Sakai N：Effect of coil packing proximal to the dilated segment on postoperative medullary infarction and prognosis following internal trapping for ruptured vertebral artery dissection．Interv Neuroradiol　22：67-75，2016
8．坂井信幸，今村博敏，坂井千秋，有村公一，足立秀光，谷　正一，船津尭之，別府幹也，武部軌良，鈴木啓太，奥田智裕，松井雄一，吉田泰規，川端修平：手術手技の基本と応用－脳動脈瘤コイリング－．脳神経外科ジャーナル　24：833-839，2015
9．佐藤慎祐，今村博敏，坂井信幸：ステントリトリーバーによるあらたな急性期再開通療法．医学のあゆみ　252：1172-1173，2015

10. 阿河祐二，今村博敏，峰晴陽平，谷　正一，足立秀光，鳴海　治，坂井千秋，佐藤慎祐，浅井克則，柴田帝式，森本貴昭，清水寛平，坂井信幸：シルビウス静脈の直接穿刺で経静脈的塞栓術を行った海綿静脈洞部硬膜動静脈瘻の１例．JNET　9：254-259，2015
11. Shimizu K，Tani S，Imamura H，Sakai N：Test occlusion under monitoring of motor-evoked potentials for a giant distal anterior cerebral artery aneurysm：letter to the editor. Acta Neurochir（Wien）　157：1841-1842，2015
12. Asai K，Tani S，Imai Y，Mineharu Y，Sakai N：Traumatic arteriovenous fistula of the superficial temporal artery. J Surg Case Rep　2015 Dec 23（pii: rjv156. doi: 10.1093/jscr/rjv156）
13. Nakamura K，Arimura K，Nishimura A，Tachibana M，Yoshikawa Y，Makihara N，Wakisaka Y，Kuroda J，Kamouchi M，Ooboshi H，Kitazono T，Ago T：Possible involvement of basic FGF in the upregulation of PDGFR β in pericytes after ischemic stroke. Brain Research　1630：98-108，2016
14. Takagi T，Yoshimura S，Uchida K，Enomoto Y，Egashira Y，Yamagami H，Sakai N；Committee of Endovascular Salvage for Cerebral Ultra-acute Embolism（RESCUE）-Japan Study Group：Intravenous tissue plasminogen activator before endovascular treatment increases symptomatic intracranial hemorrhage in patients with occlusion of the middle cerebral artery second division：subanalysis of the RESCUE-Japan Registry. Neuroradiology　58：147-153，2016
15. 坂井信幸，江面正幸，松丸祐司，宮地　茂，吉村紳一　編集：脳血管内治療の進歩2016　治療困難な脳動脈瘤－どう治療するか？ ～脳血管内治療ブラッシュアップセミナー2015～．初版，診断と治療社，東京，2015
16. 坂井信幸，今村博敏，有村公一：18 未破裂脳動脈瘤に対する血管内治療．未破裂Japan Standard，井川房夫，森田明夫　編集　中外医学社，東京，145-154，2015
17. 有村公一：Ⅲ-12．カテーテル脳血管撮影．脳神経外科診療プラクティス「5．無症候性脳血管障害を解く」，飯原弘二　編集，文光堂，東京，2015

Ⅶ．１．17　整形外科

１．池口良輔，竹内久貴，奥谷祐希，安田　義，松田秀一：上腕骨遠位端関節内骨折（AO/OTA type C）に対するdouble plate固定法による骨接合術の治療成績．骨折　37：44-47，2015
２．松本真一，安田　義，西口　滋，藤原弘之：多発性線維性骨異形成症による大腿骨転子下病的骨折に対して同種骨移植を併用した内固定を行った１例．骨折　37：731-734，2015
３．池口良輔，松田秀一，竹内久貴，奥谷祐希，安田　義：大理石骨病に発生した大腿骨骨幹部骨折の１例．骨折　37：742-744，2015
４．池口良輔，松田秀一，竹内久貴，奥谷祐希，安田　義：橈骨遠位端骨折に対する掌側ロッキングプレート固定術後に発生した腱断裂．骨折　37：891-894，2015
５．渡邉　睦，大西英次郎，京　英紀，太田悟司，岩城公一，安田　義：肋骨原発巨大骨肉腫の１例．中部整災誌　58：431-432，2015
６．林　信実，竹内久貴，池口良輔，大西英次郎，岩城公一，安田　義：バレーボールのブロック動作にて受傷した小指PIP関節・DIP関節同時脱臼の１例．中部整災誌　58：993-994，2015

Ⅶ．１．18　産婦人科

１．吉岡信也，池田亜貴子，松尾愛理，河原俊介，安堂有希子，川島直逸，三木通保：非交通性副角子宮と同側卵巣内膜症性嚢胞および卵管留血腫に対する腹腔鏡下手術後に妊娠に至った１例．臨床婦人科産科　69：585-591，2015
２．星野達二，松本有紀，宮本泰斗，林　信孝，小山瑠梨子，大竹紀子，宮本和尚，青木卓哉，吉岡信也：わが国における胎児心拍陽性の帝王切開瘢痕部妊娠の治療について．産科と婦人科　82：826-831，2015

3．松本有紀，小山瑠梨子，大竹紀子，宮本和尚，青木卓哉，星野達二，吉岡信也，北　正人：ホルモン補充療法後に部分的に下垂体機能が回復した産褥早期発症のSheehan症候群の１例．産婦人科の進歩　67：285-290，2015
4．安堂有希子，川島直逸，徳重　悠，池田亜貴子，高松史朗，郁田裕子，吉水美嶺，野々垣多加史，吉岡信也：卵巣未熟奇形腫化学療法後腹腔鏡手術にて診断しえたGrowing teratoma syndromeの一例．日本産科婦人科内視鏡学会雑誌　31：232-237，2015
5．徳重　悠，芦原隆仁，郁田裕子，高松史朗，吉水美嶺，岩見州一郎，川島直逸，吉岡信也，野々垣多加史：子宮類粘液平滑筋肉腫に対してDG療法を施行した１例．日本婦人科腫瘍学会雑誌　34：37-42，2016
6．Hoshino T，Miyamoto T，Yoshioka S：Resection of Cesarean Scar Pregnancy at Six Weeks of Gestation with Laminaria Cervical Dilatation under Sonographic and Hysteroscopic Guidance．Case Rep Obstet Gynecol 685761，2015
7．Miyamoto T，Hoshino T，Hayashi N，Oyama R，Okunomiya A，Kitamura S，Ohtake N，Suga M，Miyamoto K，Takaoka A，Aoki T，Imamura Y，Nagano S，Kita M：Preeclampsia as a Manifestation of New-Onset Systemic Lupus Erythematosus during Pregnancy．AJP Rep　6：e62-e67，2016

Ⅶ．１．19　泌尿器科

1．岡田卓也，河野有香，松本敬優，住吉崇幸，増田憲彦，白石裕介，根来宏光，宇都宮紀明，常森寛行，大久保和俊，清川岳彦，諸井誠司，六車光英，川喜田睦司：男性の下部尿路症状が包括的健康関連QOLに及ぼす影響の検討．日泌尿会誌　106：172-177，2015
2．Inoue T，Ogura K，Kawakita M，Tsukino H，Akamatsu S，Yamasaki T，Matsui Y，Segawa T，Sugino Y，Kamoto T，Kamba T，Tanaka S，Ogawa O：Effective and Safe Administration of Low-Dose Estramustine Phosphate for Castration-Resistant Prostate Cancer．Clin Genitourin Cancer　14：e9-e17，2016

Ⅶ．１．20　眼科

1．栗本康夫：iPS細胞を用いた加齢黄斑変性治療の臨床研究．日本白内障学会誌　27：32-34，2015
2．栗本康夫：iPS細胞を用いた加齢黄斑変性の再生医療 Regenerative medicine for age-related macular degeneration using iPS cells．日本臨牀　73：442-446，2015
3．Arai Y，Maeda A，Hirami Y，Ishigami C，Kosugi S，Mandai M，Kurimoto Y，Takahashi M：Retinitis pigmentosa with EYS mutations is the most prevalent inherited retinal dystrophy in Japanese populations．J Ophthalmol　2015；2015：819760（doi：10.1155/2015/819760）Epub 2015 Jun 16
4．Miyake M，Yamashiro K，Tamura H，Kumagai K，Saito M，Sugahara-Kuroda M，Yoshikawa M，Oishi M，Akagi-Kurashige Y，Nakata I，Nakanishi H，Gotoh N，Oishi A，Matsuda F，Yamada R，Khor CC，Kurimoto Y，Sekiryu T，Tsujikawa A，Yoshimura N：The contribution of genetic architecture to the 10-year incidence of age-related macular degeneration in the fellow eye．Invest Ophthalmol Vis Sci　56：5353-5361，2015
5．森永千佳子，栗本康夫：ヒト幹細胞の臨床研究と再生医療．専門医のための眼科診療クォリファイ　23 眼科診療と関連法規，大鹿哲郎，大橋裕一，鳥山佑一，村田敏規　編，第１版，中山書店，東京，134-42，2015
6．Akagi-Kurashige Y，Yamashiro K，Gotoh N，Miyake M，Morooka S，Yoshikawa M，Nakata I，Kumagai K，Tsujikawa A，Yamada R，Matsuda F，Saito M，Iida T，Sugahara M，Kurimoto Y，Cheng CY，Khor CC，Wong TY，Yoshimura N，Nagahama Cohort Research Group：MMP20 and ARMS2/HTRA1 are associated with neovascular lesion size in age-related macular degeneration．Ophthalmology　122：2295-2302，2015
7．Yamada R，Nishida A，Shimozono M，Kameda T，Miyamoto N，Mandai M，Kurimoto Y：Predictive factors for recurrence of macular edema after successful intravitreal bevacizumab therapy in branch retinal vein occlusion．Jpn J Ophthalmol　59：389-393，2015

8．Yamada R，Hirose F，Matsuki T，Kameda T，Kurimoto Y：Comparison of mydriatic provocative and dark room prone provocative tests for anterior chamber angle configuration．J Glaucoma，2015［Epub ahead of print］（doi：10.1097/IJG.0000000000000310）
9．栗本康夫：隅角鏡所見と閉塞隅角症はどのように分類されているのですか？ 緑内障なんでも質問箱 臨床眼科　69：60-63，2015
10．広瀬文隆：VisanteとCASIAにはどのような違いがあるのですか？ 緑内障なんでも質問箱 臨床眼科　69：67-71，2015
11．栗本康夫：原発閉塞隅角緑内障、原発閉塞隅角症．緑内障治療のアップデート，杉山和久，谷原秀信　編，第１版，医学書院，東京，36-47，2015
12．栗本康夫：「他領域からのトピックス」iPS細胞を用いた網膜の再生医療＜総説＞．日耳鼻　118：1197-1203，2015
13．Yamada R，Sotozono C，Nakamura T，Nishida A，Nakanishi S，Hirabatake M，Tsuji A，Kurimoto Y：Predictive factors for ocular complications caused by anticancer drug S-1．Jpn J Ophthalmol　60：63-71，2016
14．広瀬文隆：閉塞隅角症・閉塞隅角緑内障．前眼部画像診断A to Z　OCT・角膜形状波面収差の読み方．前田直之，大鹿哲郎，不二門尚　編，第１版，メジカルビュー，東京，72-79，2016.
15．Kameda T，Kurimoto Y：High myopia and myopic glaucoma：Anterior segment features．Myopia and Glaucoma，Edited by Sugiyama K，Yosimura N，Fisrt Edition，Springer Japan KK，Tokyo，89-96，2015（doi: 10.1007/978-4-431-55672-5_7）

Ⅶ．１．21　耳鼻咽喉科

1．内藤　泰：病院の実力 兵庫編87 炎症解消で生活快適 耳・鼻・のどの手術．読売新聞　33，2015
2．内藤　泰：良性発作性頭位めまい症の症候学．神経内科　82：457-462，2015
3．藤原敬三，内藤　泰：顔面神経腫瘍の手術．JOHNS　31：783-786，2015
4．岸本逸平，内藤　泰：内耳奇形の分類と人工内耳手術．MB ENT　181：45-50，2015
5．桑田文彦，平海晴一，岡野高之，伊藤壽一：真珠腫性中耳炎による耳性頭蓋内合併症の２例．耳鼻臨床　108：607-611，2015
6．内藤　泰：内耳奇形の画像診断．日耳鼻　専門医通信　118：1080-1081，2015
7．Kishimoto I，Moroto S，Fujiwara K，Harada H，Kikuchi M，Suehiro A，Shinohara S，Naito Y：Bilateral dupulicationof the internal auditory canal：A case with successful cochlear implantation．Int J Pediatr Otorhinolaryngol　79：1595-1598，2015
8．内藤　泰：耳鼻咽喉科疾患の最新画像診断－側頭骨．日耳鼻　118：1169-1181，2015
9．前川圭子，城本　修：音声訓練の方法．言語聴覚士のための音声障害学，大森孝一　編，第１版，医歯薬出版，東京，100-121，2015
10．前川圭子：心因性音声障害．言語聴覚士のための音声障害学，大森孝一　編，第１版，医歯薬出版，東京，123，2015
11．前川圭子：効果的な日常生活への般化．言語聴覚士のための音声障害学，大森孝一　編，第１版，医歯薬出版，東京，102，2015
12．Suehiro A，Ueda T：Development and regeneration of the nose and the paranasal sinuses．Regenerative medicine in otolaryngology，Springer　3：87-105，2015
13．内藤　泰：高次脳機能からみためまい．医学のあゆみ　255：751-756，2015
14．Karino S，Usami S，Kumakawa K，Takahashi H，Tono T，Naito Y，Doi K，Ito K，Suzuki M，Sakata H，Takumi Y，Iwasaki S，Kakigi A，Yamasoba T：Discrimination of Japanese monosyllables in patients with high-frequency hearing loss．Auris Nasus Larynx，2015［Epub ahead of print］

15. 熊川孝三，神崎　晶，宇佐美真一，岩崎　聡，山中　昇，土井勝美，内藤　泰，暁　清文，東野哲也，高橋晴雄，神田幸彦：本邦における人工中耳（Vibrant Soundbridge®）臨床治験－アンケートによる自覚的評価結果について－．日耳鼻　118：1309-1318，2015
16. Tona R，Naito Y，Moroto S，Yamamoto R，Fujiwara K，Yamazaki H，Shinohara S，Kikuchi M：Audio-visual integration during speech perception in prelingually deafened Japanese children revealed by the McGurk effect．Int J Pediatr Otorhino　79：2072-2078，2015
17. 土井勝美，神崎　晶，熊川孝三，宇佐美真一，岩崎　聡，山中　昇，内藤　泰，暁　清文，東野哲也，高橋晴雄，神田幸彦：VIBRANT SOUNBRIDGE® 国内臨床治験の有効性と安全性の評価．日耳鼻　118：1449-1458，2015
18. 内藤　泰：小児側頭骨CTの読み方．小児耳　36：246-250，2015
19. 内藤　泰：良性発作性頭位めまい症 benign paroxysmal positional vertigo（BPPV）．今日の治療指針 私はこう治療している TODAY' S THERAPY 2016，山口　徹，北原光夫　監修，福井次也，高木　誠，小室一成　編集，第１刷，医学書院，東京，1525-1526，2016
20. 内藤　泰：高次脳機能からみためまい．JOHNS　32：49-52，2016
21. 内藤　泰：残存聴力生かす人工内耳 重い難聴のある子どもにも．神戸新聞，2016
22. 松田圭二，東野哲也，神崎　晶，熊川孝三，宇佐美真一，岩崎　聡，山中　昇，土井勝美，内藤　泰，暁　清文，高橋晴雄，神田幸彦：伝音・混合性難聴に対するFMT正円窓留置によるVIBRANT SOUNDBRIDGE® の効果．日耳鼻　119：37-45，2016
23. 内藤　泰，須野瀬弘：耳の病気．手術数でわかるいい病院2016，250-252，2016
24. 内藤　泰：人工内耳－その大いなる成功と未来展望．Clinical Neuroscience 34：224-229，2016
25. 内藤　泰，他：遺伝性難聴の診療の手引き．2016年版 一般社団法人 日本聴覚医学会　編，第１版，金原出版，東京，2016
26. 岩崎　聡，宇佐美真一，熊川孝三，佐藤宏昭，髙橋晴雄，土井勝美，東野哲也，内藤　泰，羽藤直人，南修司郎：人工内耳VSB（Vibrant Soundbridge®）の手引き（マニュアル）．Otol Jpn　26：29-36，2016

Ⅶ．１．22　頭頸部外科

1．原田博之，篠原尚吾，藤原敬三，末廣　篤，岸本逸平，桑田文彦，内藤　泰：口腔・咽頭扁平上皮癌患者におけるフラッシング反応と重複癌の発生率の検討．耳鼻臨床　108：541-547，2015
2．Harada H，Shinohara S，Kikuchi M，Fujiwara K，Suehiro A，Kishimoto I，Kuwata F，Yamamoto R，Hayashi K，Imai H，Naito Y：Multinodular adult rhabdomyoma in the base of the tongue excised conservatively using submental midline approach with hyoid bone split：A case report．Case Reports in Clinical Pathology　2：89-93，2015
3．篠原尚吾，菊地正弘，末廣　篤，原田博之，桑田文彦，日野　恵，石原　隆：Prognosis of patients with Tg positive / RAI scan negative differentiated thyroid carcinoma．Thyroid cancer explore　2：69-72，2016
4．Kikuchi M，Koyasu S，Shinohara S，Imai Y，Hino M，Naito Y：Preoperative diagnostic strategy for parotid gland tumors using diffusion-weighted MRI and technetium-99m pertechnetate scintigraphy：A prospective study．PLoS ONE　11：e0148973

Ⅶ．１．23　麻酔科

1．橋本一哉，下薗崇宏，山崎和夫：全身麻酔を契機に薬剤性メトヘモグロビン血症が判明した一例．日集中医誌　22：223-224，2015
2．橋本一哉，美馬裕之，川上大裕，植田浩司，下薗崇宏，山崎和夫：間欠的空気圧迫法が持続的心拍出量モニタリングに与える影響．日集中医誌　22：512-518，2015

Ⅶ. 1．24　歯科・歯科口腔外科

1．首藤敦史，竹信俊彦，平井雄三，谷池直樹，上原慶一郎，宇佐美悠，大西正信：副耳下腺由来が疑われた頬部多形腺腫の１例．Hospital Dentistry & Oral-Maxillofacial Surgery　27：29-34，2015

2．首藤敦史，岸本裕充，野口一馬，大西正信，石田佳毅，小林正樹，藤原成祥，李　進彰，安田真也，末松基生，北村龍二，河合峰雄，網野かよ子，薬師寺登，赤澤　登，柳澤高道，谷垣信吾，古土井春吾，古森孝英，足立了平：兵庫県病院歯科における薬剤関連顎骨壊死の多施設共同調査報告．日本口腔感染症学会雑誌　22：5-11，2015

Ⅶ. 1．25　臨床病理科

1．Ochi Y，Hiramoto N，Ono Y，Yoshioka S，Tabata S，Yonetani N，Matsushita A，Imai Y，Ishikawa T：Tolerability and efficacy of rituximab-containing immunochemotherapy in patients with B-cell non-Hodgkin lymphoma receiving hemodialysis．Leuk Lymphoma　2015 Dec 21：1－4［Epub ahead of print］

2．Tochio H，Sugahara M，Imai Y，Tei H，Suginoshita Y，Imawsaki N，Sasaki I，Hamada M，Minowa K，Inokuma T，Kudo M：Hyperenhanced Rim Surrounding Liver Metastatic Tumors in the Postvascular Phase of Sonazoid-Enhanced Ultrasonography：A Histological Indication of the Presence of Kupffer Cells．Oncology　2：33－41，2015

3．Hata A，Katakami N，Yoshioka H，Kaji R，Masago K，Fujita S，Imai Y，Nishiyama A，Ishida T，Nishimura Y，Yatabe Y：Spatiotemporal T790M Heterogeneity in Individual Patients with EGFR-Mutant Non-Small-Cell Lung Cancer after Acquired Resistance to EGFR-TKI．J Thorac Oncol　10：1553-1559，2015

4．Hara S，Goto S，Kamiura N，Yoshimoto A，Naito T，Imagawa N，Imai Y，Yanagita M，Nishi S，Itoh T：Reappraisal of PLA2R1 in membranous nephropathy：immunostaining method influence and association with IgG4-dominant phenotype．Virchows Arch　467：87-94，2015

5．Kikuchi M，Koyasu S，Shinohara S，Usami Y，Imai Y，Hino M，Itoh K，Tona R，Kanazawa Y，Kishimoto I，Harada H，Naito Y：Prognostic value of pretreatment 18F-fluorodeoxyglucose positron emission tomography/CT volume-based parameters in patients with oropharyngeal squamous cell carcinoma with known p16 and p53 status．Head Neck　37：1524-1531，2015

6．Kikuchi M，Koyasu S，Shinohara S，Imai Y，Hino M，Naito Y：Preoperative Diagnostic Strategy for Parotid Gland Tumors Using Diffusion-Weighted MRI and Technetium-99m Pertechnetate Scintigraphy：A Prospective Study．PLoS One　11：e0148973，2016

7．Asai K，Tani S，Imai Y，Mineharu Y，Sakai N：Traumatic arteriovenous fistula of the superficial temporal artery．J Surg Case Rep　2015 Dec 23;2015(12).pii: rjv156（doi: 10.1093/jscr/rjv156）

8．Okubo Y，Hamakawa H，Ueda H，Imai Y，Takahashi Y：Extralobar Sequestration Presenting as Sudden Chest Pain Due to Hemothorax．Ann Thorac Surg　101：e27，2016

9．Kogo M，Shimizu R，Uehara K，Takahashi Y，Kokubo M，Imai Y，Tomii K：Transformation to large cell neuroendocrine carcinoma as acquired resistance mechanism of EGFR tyrosine kinase inhibitor．Lung Cancer　90：364-368，2015

10．Matsumoto T，Imai Y，Inokuma T：Neuroendocrine Carcinoma of the Gallbladder Accompanied by Pancreaticobiliary Maljunction．Clin Gastroenterol Hepatol　14：e29-30，2016

11．Fukushima M，Kitamoto H，Inokuma T，Imai Y：Severe spruelike enteropathy associated with olmesartan observed by double-balloon enteroscopy．Gastrointest Endosc　83：269-270，2016

12．Matsumoto T，Imai Y，Kosaka Y，Shintani T，Tomii K：Mixed large cell neuroendocrine carcinoma and mucosa-associated lymphoid tissue lymphoma of the lung：A case report．Oncol Lett　9：2068-2072，2015

13．Kawamura T，Tomii K，Takahashi Y，Okada A，Demizu Y，Fuwa N，Imai Y：Recurrence of a mediastinal liposarcoma 20 years after surgery：A case of carbon ion radiotherapy resulting in fatal tracheoesophageal fistula．Respir Investig　53：170-172，2015

14. Fukunaga N，Matsuo T，Saji Y，Imai Y，Koyama T：Mitral Valve Stenosis Progression Due to Severe Calcification on Glutaraldehyde-Treated Autologous Pericardium：Word of Caution for an Attractive Repair Technique．Ann Thorac Surg　99：2203-2205，2015
15. Matsumoto T，Otsuka K，Funayama Y，Imai Y，Tomii K：Primary pulmonary lymphoma mimicking a refractory lung abscess：A case report．Oncol Lett　9：1575-1578，2015
16. Kanzawa Y，Imai Y，Mizuno Y，Nishioka H：Testicular lymphocytic vasculitis treated with prednisolone and azathioprine．Mod Rheumatol　2015 Apr 30：１-３［Epub ahead of print］
17. Ochi Y，Hiramoto N，Takegawa H，Yonetani N，Doi A，Ichikawa C，Imai Y，Ishikawa T：Infective endocarditis caused by Scedosporium prolificans infection in a patient with acute myeloid leukemia undergoing induction chemotherapy．Int J Hematol　101：620-625，2015
18. Ogawa S，Wada M，Fukushima M，Shimeno N，Inoue S，Chung H，Fujita M，Suginoshita Y，Okada A，Inokuma T，Yagi S，Ito K，Imai Y：Case of primary hepatic gastrinoma：Diagnostic usefulness of the selective arterial calcium injection test．Hepatol Res　45：823-826，2015
19. Endo A，Matsuoka R，Mizuno Y，Doi A，Nishioka H：Sequential necrotizing fasciitis caused by the monomicrobial pathogens Streptococcus equisimilis and extended-spectrum beta-lactamase-producing Escherichia coli．J Infect Chemother　22：563-566，2016
20. 山本健人，三木　明，岡田和幸，市川千宙，松岡亮介，上原慶一郎，貝原　聡，細谷　亮：消化管間葉系腫瘍の術後再発危険因子とmodified Fletcher分類によるリスク分類の有用性の検討．日本消化器外科学会雑誌　48：473-480，2015
21. 関谷博顕，川本未知，十河正弥，吉村　元，今井幸弘，幸原伸夫：「cART開始２年後に薬剤耐性化によるHIV脳症をきたした１例」について．臨床神経学　55：437，2015
22. 小谷晋平，鷲見真由子，大森麻美子，小坂博志，小川真希子，長野　徹，今井幸弘，木川雄一郎，加藤大典：ベムラフェニブが著効した悪性黒色腫多発転移の１例．皮膚の科学　15：８-11，2016
23. 南出竜典，福島政司，和田将弥，森田周子，占野尚人，井上聡子，鄭　浩柄，杉之下与志樹，猪熊哲朗，上原慶一郎：内視鏡的治療しえた小腸動静脈奇形の１例．Gastroenterological Endoscopy　57：2448-2454，2015
24. 寺下智美，立原素子，上原慶一郎，酒井康裕，西村善博：気管支擦過細胞診にてアレルギー性気管支肺アスペルギルス症が疑われた１例．日本臨床細胞学会雑誌　54：221-222，2015
25. 細谷和也，占野尚人，谷口洋平，福島政司，和田将弥，井上聡子，鄭　浩柄，杉之下与志樹，猪熊哲朗，今井幸弘：アニサキス刺入による形態変化を示した上行結腸腺腫の１例．Gastroenterological Endoscopy　58：170-175，2016
26. 田川　弘，日野田卓也，尾谷知亮，倉田靖桐，有薗茂樹，上田浩之，日野　恵，伊藤　亨，十河正弥，吉村元，今井幸弘：多発脳梗塞を来した好酸球増多症の１例．Japanese Journal of Radiology　34：45，2016
27. 木寺英太郎，田川　弘，尾谷知亮，大谷紗代，清水大功，有薗茂樹，上田浩之，日野　恵，伊藤　亨，北正人，今井幸弘：筋腫捻転の２例．Japanese Journal of Radiology　34：52，2016
28. 南　佳織，荒木直子，岩崎信弘，杤尾人司，鄭　浩柄，杉之下与志樹，橋田裕毅，簑輪和士，今井幸弘，猪熊哲朗：造影USが診断に有用であった虫垂粘液癌の一例．超音波医学　43：367，2016
29. 加藤大典，武部沙也香，橋本一樹，木川雄一郎，細谷　亮，古武　剛，今井幸弘，大西章仁，佐々木将博，千田道雄：ホルモン治療時の16α-［18F］-fluoro-17β-estradiol（FES）positron emission tomography（PET）の有用性．日本乳癌学会総会プログラム抄録集23回　431，2015
30. 伊藤卓彦，占野尚人，松本一寛，細谷和也，南出竜典，北本博規，谷口洋平，福島政司，和田将弥，森田周子，井上聡子，鄭　浩柄，杉之下与志樹，猪熊哲朗，今井幸弘，上原慶一郎：早期肛門管扁平上皮癌に対するESD治療の可能性．Gastroenterological Endoscopy　57：809，2015
31. 森田明子，丸岡隼人，上野寿行，丹羽欣正，田村明代，老田達雄，今井幸弘：Anaplastic large cell lymphomaとの鑑別に苦慮したAggressive NK cell leukemia/lymphomaの２症例．日本検査血液学会雑誌　16：S178，2015

32. 阪本裕亮，三木　明，喜多亮介，増井秀行，木下裕光，岡田和幸，山本健人，近藤正人，八木真太郎，瓜生原健嗣，小林裕之，橋田裕毅，貝原　聡，細谷　亮，上原慶一郎：術前診断が困難であった５型胃癌の２例．日本胃癌学会総会記事87回　408，2015
33. 池田実香，片岡和哉，松添晴加，南　遼平，上原慶一朗，今井幸弘：水疱様腫瘤の形状を呈し、急速に増大した毛母腫の１例．日本形成外科学会会誌　35：624，2015
34. 上松和彦，前田祐斗，柳川真澄，山添紗恵子，松林　彩，日野麻世，林　信孝，宮本泰斗，小山瑠梨子，大竹紀子，冨田裕之，池田裕美枝，宮本和尚，青木卓哉，今村裕子，星野達二，吉岡信也，松岡亮介，今井幸弘：帝王切開瘢痕部に発生した嚢胞性子宮腺筋症の１例．産婦人科の進歩　67：522，2015
35. 栗山優香，上田浩之，木寺英太郎，田川　弘，櫻木満理，清水大功，日野　恵，伊藤　亨，大久保祐，高橋豊，今井幸弘：血胸で発症した肺葉外肺分画症捻転の１例．日本医学放射線学会秋季臨床大会抄録集　51：S565，2015
36. 細谷和也，和田将弥，畑森裕之，奥村　圭，伊藤卓彦，松本一寛，南出竜典，北本博規，谷口洋平，福島政司，森田周子，占野尚人，井上聡子，鄭　浩柄，杉之下与志樹，猪熊哲朗，上原慶一郎：当院における膵神経内分泌腫瘍（PNET）33例の検討．日本消化器病学会雑誌　112：A882，2015
37. 原　重雄，今井幸弘，吉本明弘，西　愼一，伊藤智雄：MPO-ANCA関連腎炎における小動脈病変の意義．日本病理学会会誌　104：485，2015
38. 松岡亮介，市川千宙，上原慶一郎，山下大祐，西尾真理，宇佐美悠，貝原　聡，今井幸弘：大腸癌を合併した18例を含む107例の大腸穿孔例の病理学的検討．日本病理学会会誌　104：412，2015
39. 橋本一樹，武部沙也香，加藤大典，下山京子，木川雄一郎，古武　剛，松岡亮介，上原慶一郎，辻　晃仁，今井幸弘：Adjuvant Trastuzumab投与中の心機能低下のモニターとしてのbrain natriuretic peptide（BNP）測定の有用性．日本乳癌学会総会プログラム抄録集　23：574，2015
40. 玉木恵里子，杤尾人司，岩崎信広，簑輪和士，鄭　浩柄，杉之下与志樹，猪熊哲朗，今井幸弘：ソナゾイド造影超音波検査を施行した肝血管筋脂肪腫４症例の検討．超音波医学　43：366，2016
41. 福島政司，伊藤卓彦，松本一寛，細谷和也，南出竜典，北本博規，谷口洋平，和田将弥，占野尚人，井上聡子，鄭　浩柄，杉之下与志樹，猪熊哲朗，上原慶一郎，今井幸弘：当院における血管炎に起因する消化管病変の臨床的検討．Gastroenterological Endoscopy　57：733，2015
42. 占野尚人，伊藤卓彦，松本一寛，細谷和也，南出竜典，北本博規，谷口洋平，福島政司，和田将弥，森田周子，井上聡子，鄭　浩柄，杉之下与志樹，猪熊哲朗，上原慶一郎，今井幸弘：バレット食道癌に対するESD．Gastroenterological Endoscopy　57：839，2015

Ⅶ．１．26　放射線治療科

1．Matsumoto T，Imai Y，Kosaka Y，Shintani T，Tomii K：Mixed large cell neuroendocrine carcinoma and mucosa associated lymphoid tissue lymphoma of the lung：A case report．Oncology Letter　9：2068-2072，2015
2．Iizuka Y，Matsuo Y，Ishihara Y，Akimoto M，Tanabe H，Takayama K，Ueki N，Yokota K，Mizowaki T，Kokubo M，Hiraoka M：Dynamic tumor-tracking radiotherapy with real-time monitoring for liver tumors using a gimbal mounted linac．Radiotherapy and Oncology　117：496-500，2015
3．Nakamura M，Takamiya M，Akimoto M，Ueki N，Yamada M，Tanabe H，Mukumoto N，Yokota K，Matsuo Y，Mizowaki T，Kokubo M，Hiraoka M：Target localization errors from fiducial markers implanted around a lung tumor for dynamic tumor tracking．Phys Med　31：934-941，2015
4．Onimaru R，Shirato H，Shibata T，Hiraoka M，Ishikura S，Karasawa K，Matsuo Y，Kokubo M，Shioyama Y，Matsushita H，Ito Y，Onishi H：Phase I Study of stereotactic body radiation therapy for peripheral T2N0M0 non-small cell lung cancer with PTV < 100 cc using a continual reassessment method（JCOG0702）．Radiotherapy and Oncology　116：276-280，2015

5．Nagata Y，Hiraoka M，Shibata T，Onishi H，Kokubo M，Karasawa K，Shioyama Y，Onimaru R，Kozuka T，Kunieda E，Saito T，Nakagawa K，Hareyama M，Takai Y，Hayakawa K，Mitsuhashi N，Ishikura S：Prospective trial of stereotactic body radiation therapy for both operable and inoperable T1N0M0 non-small cell lung cancer：JCOG0403．International Journal of Radiation Oncology Biology Physics 93：989-996，2015
6．Takeshita J，Masago K，Kato R，Otsuka K，Okuda C，Hata A，Kaji R，Fujita S，Takayama K，Kokubo M，Katakami N：A new strategy for metachronous primary lung cancer：stereotactic body radiation therapy with concurrent chemotherapy．Anticancer Res　35：3103-3107，2015
7．Tanaka K，Hida T，Oya Y，Oguri T，Yoshida T，Shimizu J，Horio Y，Hata A，Kaji R，Fujita S，Sekido Y，Kodaira T，Kokubo M，Katakami N，Yatabe Y：EGFR Mutation Impact on Definitive Concurrent Chemoradiation Therapy for Inoperable Stage III Adenocarcinoma．J Thoracic Oncology　10：1720-1725，2015
8．Kogo M，Shimizu R，Uehara K，Takahashi Y，Kokubo M，Imai Y，Tomii K：Transformation to large cell neuroendocrine carcinoma as acquired resistance mechanism of EGFR tyrosine kinase inhibitor．Lung Cancer　90：364-368，2015
9．Hayashi K，Isohashi F，Ogawa K，Oikawa H，Onishi H，Ito Y，Takemoto M，Karasawa K，Imai M，Kosaka Y，Yamazaki H，Yoshioka Y，Nemoto K，Nishimura Y，THE Japanese Radiation Oncology Study Group（JROSG）：Postoperative External Irradiation of Patients with Primary Biliary Tract Cancer：A Multicenter Retrospective Study．Anticancer Res　35：6231-6238，2015

Ⅶ．1．27　救急科

1．上村恵理，水　大介，渥美生弘，有吉孝一：２度の気道緊急を呈した喉頭魚骨異物例．日本救急医学会雑誌 26：85-88，2015
2．有吉孝一：溺水．小児救急治療ガイドライン，市川光太郎　編，診断と治療社，東京，406-409，2015
3．水　大介：Dr.MIZUのマイナーエマージェンシー入門　第11回「なんでこんなところに…～異物あれこれ」．Emergency Care 2015　28：486-493，2015
4．水　大介：Dr.MIZUのマイナーエマージェンシー入門 第12回「怖いよ！アレルギー～アナフィラキシーを攻略しよう～」．Emergency Care 2015　28：618-625，2015
5．有吉孝一：ERレポート 救命救急事例報告51　ショック＆ロール．メディカル朝日　44：50-52，2015
6．水　大介：Dr.MIZUのマイナーエマージェンシー入門 第13回「がぶっと噛まれたら!? ～動物咬傷～」．Emergency Care 2015　28：714-720，2015
7．井上　彰，蛯名正智，渥美生弘，長崎　靖，有吉孝一：監察剖検所見からみた院外心肺停止死因臨床診断の課題．日本救急医学会雑誌　26：55-60，2015
8．井上　彰，瀬尾龍太郎：特集 ARDS Berlinその後　11．薬物療法の過去・現在・未来2015．INTENSIVIST 17：125-139，2015
9．朱　祐珍，東別府直紀：Ⅱ 疾患とリハビリテーション栄養　8．ICU関連筋力低下．治療を支える疾患別リハビリテーション栄養，森脇久隆，大村健二，若林秀隆　編，南江堂，東京，242-248，2016
10．水　大介：鎮静薬．ER・ICUの薬剤110，大野博司，志賀　隆　編集，メディカ出版，大阪，2015
11．水　大介：抗痙攣薬．ER・ICUの薬剤110，大野博司，志賀　隆　編集，メディカ出版，大阪，2015
12．水　大介：Dr.MIZUのマイナーエマージェンシー入門 第14回「暑い…暑いよぉ～熱中症と戦う～」．Emergency Care 2015　28：820-826，2015
13．水　大介：Dr.MIZUのマイナーエマージェンシー入門 第15回「救急外来と悪性腫瘍～坦癌患者が来院したら注意すること～」．Emergency Care 2015　28：926-932，2015
14．有吉孝一：ERレポート 救命救急事例報告54　予告された急病の記録～メディカルランナー奮闘記～．メディカル朝日　44：36-39，2015

15. 水　大介：Dr.MIZUのマイナーエマージェンシー入門 第16回「患者は院内だけじゃない！いざ、病院前救護!!」. Emergency Care 2015　28：1032-1037，2015
16. 瀬尾龍太郎：急性呼吸促迫症候群（ARDS）. ヘスとカクマレックのTHE人工呼吸ブック，田中竜馬，瀬尾龍太郎，安宅一晃，新井正康　訳，第２版，メディカル・サイエンス・インターナショナル，東京，179-191，2015
17. 瀬尾龍太郎：閉塞性肺疾患. ヘスとカクマレックのTHE人工呼吸ブック，田中竜馬，瀬尾龍太郎，安宅一晃，新井正康　訳，第２版，メディカル・サイエンス・インターナショナル，東京，192-205，2015
18. 瀬尾龍太郎：胸部外傷. ヘスとカクマレックのTHE人工呼吸ブック，田中竜馬，瀬尾龍太郎，安宅一晃，新井正康　訳，第２版，メディカル・サイエンス・インターナショナル，東京，206-213，2015
19. 瀬尾龍太郎：頭部外傷. ヘスとカクマレックのTHE人工呼吸ブック，田中竜馬，瀬尾龍太郎，安宅一晃，新井正康　訳，第２版，メディカル・サイエンス・インターナショナル，東京，214-223，2015
20. 瀬尾龍太郎：術後人工呼吸管理. ヘスとカクマレックのTHE人工呼吸ブック，田中竜馬，瀬尾龍太郎，安宅一晃，新井正康　訳，第２版，メディカル・サイエンス・インターナショナル，東京，224-231，2015
21. 川上大裕，瀬尾龍太郎：血液ガス分析の解釈がすぐにできません. レジデントノート増刊　17：1612-1617，2015
22. 瀬尾龍太郎：【呼吸器疾患１】びまん性肺疾患総論：鑑別と治療のオーバービュー. Hospitalist　3：97-109，2015
23. 水　大介：Dr.MIZUのマイナーエマージェンシー入門 第17回「非典型症状に惑わされるな!！～緊急疾患のマイナー症状～」. Emergency Care 2015　28：1146－1152，2015
24. 有吉孝一：B. 心・循環器 3. 自然気胸？ 原因不明の胸痛とされた心筋炎. 要点をおさえる小児救急・プライマリケア－ピットフォール症例から学ぼう！，市川光太郎　編集，南江堂，東京，28-29，2015
25. 有吉孝一：D. 消化器 4. ショックから乳酸アシドーシスを呈した中腸軸捻転. 要点をおさえる小児救急・プライマリケア－ピットフォール症例から学ぼう!，市川光太郎　編集，南江堂，東京，59-60，2015
26. 有吉孝一：I. その他（事故、外傷、中毒）２. 小さくても毒ヘビによるマムシ咬傷. 要点をおさえる小児救急・プライマリケア－ピットフォール症例から学ぼう!，市川光太郎　編集，南江堂，東京，104-105，2015
27. 有吉孝一：I. その他（事故、外傷、中毒）3. 意外にも洗口液による急性アルコール中毒. 要点をおさえる小児救急・プライマリケア－ピットフォール症例から学ぼう!，市川光太郎　編集，南江堂，東京，106，2015
28. 松岡由典：巻末資料　B. 蘇生薬剤の小児用量. 要点をおさえる小児救急・プライマリケア－ピットフォール症例から学ぼう!，市川光太郎　編集　南江堂，東京，208-216，2015
29. 水　大介：Dr.MIZUのマイナーエマージェンシー入門 第18回「MajorなMinorを知ろう～内分泌疾患を考える」. Emergency Care 2015　28：1246-1254，2015
30. 有吉孝一：ERレポート 救命救急事例報告57　あるボクサーの減量. メディカル朝日　44：52-54，2015
31. 瀬尾龍太郎：医学監修. ICUナースポケットブック，JSEPTIC看護部会　監修，卯野木健，森安恵実　編集，学研メディカル秀潤社，東京，2015
32. 水　大介：Dr.MIZUのマイナーエマージェンシー入門 第19回「病は気から!? ～精神科救急～」. Emergency Care 2016　29：90-95，2016
33. 水　大介：Dr.MIZUのマイナーエマージェンシー入門 第20回「ブツブツができてるんですけど……～皮膚科救急～」. Emergency Care 2016　29：146-153，2016
34. 水　大介：Dr.MIZUのマイナーエマージェンシー入門 第21回「熱いよぉ!! ～熱傷を極めよう～」Emergency Care 2016　29：298-304，2016
35. 有吉孝一：ERレポート 救命救急事例報告60　一杯の珈琲から. メディカル朝日　45：44-46，2016
36. 水　大介：Dr.MIZUのマイナーエマージェンシー入門 第22回「災害医療の心構え～CSCATTTで災害を乗り切ろう」. Emergency Care 2016　29：358-365，2016
37. Ebina M，Inoue A，Atsumi T，Ariyoshi K：Concomitant fat embolism syndrome and pulmonary embolism in a patient with a femoral shaft fracture. Acute Medicine & Surgery　3：135-138，2015

38. Inoue A，Ebina M，Atsumi T，Ariyoshi K：Refractory paroxysmal sympathetic hyperactivity following brain injury in a pregnant woman that dramatically improved after deliver．Acute Medicine & Surgery 3：268-271，2015
39. 園　真廉：「一歩先をいく退院サマリー」へのふりかえり．新しい医学教育の流れ　15：82-83，2015
40. 園　真廉：第４次産業革命を生きる．新しい医学教育の流れ　15，2015
41. 杉村朋子，村石真紀夫，有吉孝一：高齢者における急性薬物中毒の現状（Present status of acute medication intoxication in elderly）．日本救急医学会雑誌（Journal of Japanese Association for Acute Medicine）26：702-706，2015
42. 浅香葉子，瀬尾龍太郎：集中治療医のCRP．治療　97：1518-1523，2015

Ⅶ．１．28　総合内科

1．Kanzawa Y，Imai Y，Mizuno Y，Nishioka H：Testicular lymphocytic vasculitis treated with prednisolone and azathioprine．Modern Rheumatology　Apr 30：１-３，2015
2．Ochi Y，Hiramoto N，Takegawa H，Yonetani N，Doi A，Ichikawa C，Imai Y，Ishikawa T：Infective endocarditis caused by Scedosporium prolificans infection in a patient with acute myeloid leukemia undergoing induction chemotherapy．International Journal of Hematology　101：620-625，2015
3．Yoshizaki A，Takegawa H，Doi A，Mizuno Y，Nishioka H：Vertebral osteomyelitis caused by Helicobacter cinaedi．Journal of Clinical Microbiology　53：3054-3056，2015
4．Iwata K，Doi A，Nakamura T，Yoshida H：The validity of three sputum smears taken in one day for discontinuing isolation of tuberculosis patients．International Journal of Tuberculosis and Lung Disease 19：918-920，2015
5．Iwata K，Mizuno Y：A case of polymyalgia rheumatica following influenza B infection．International Journal of General Medicine　8：345-347，2015
6．Hirata S，Li W，Kubo S，Fukuyo S，Mizuno Y，Hanami K，Sawamukai N，Yamaoka K，Saito K，Defranoux NA，Tanaka Y：Association of the multi-biomarker disease activity score with joint destruction in patients with rheumatoid arthritis receiving tumor necrosis factor-alpha inhibitor treatment in clinical practice．Modern Rheumatology，2016 Mar 30：１-７
7．Endo A，Matsuoka R，Mizuno Y，Doi A，Nishioka H：Sequential necrotizing fasciitis caused by the monomicrobial pathogens Streptococcus equisimilis and extended-spectrum beta-lactamase-producing Escherichia coli．Journal of Infection and Chemotherapy　2：563-566，2016
8．Iwata K，Doi A：A qualitative study of infectious diseases fellowships in Japan．International Journal Medical Education　7：62-68，2016
9．Takeshima T，Yamamoto Y，Noguchi Y，Maki N，Gibo K，Tsugihashi Y，Doi A，Fukuma S，Yamazaki S，Kajii E，Fukuhara S：Identifying patients with bacteremia in community-hospital emergency rooms：a retrospective cohort study．PLoS One　11：e0148078，2016
10. 志水隼人，西岡弘晶：上行結腸憩室炎に合併した上腸間膜静脈血栓症に保存的治療が奏功した１例．日本プライマリ・ケア連合学会誌　38：221-223，2015
11. 西岡弘晶：サルコペニアに対する栄養による介入効果．サルコペニアとフレイル～医療職間連携による多角的アプローチ～，荒井秀典　編，医薬ジャーナル，大阪，166-173，2015
12. 橋田　亨，西岡弘晶　編集：薬剤師レジデントの鉄則，医学書院，東京，2016
13. 金森真紀：憧れのジェネラリストが語る「努力はこうして実を結ぶ!」13　医師と母親業のあいだで．総合診療　26：267，2016
14. 蓮池俊和：【代謝性異常と呼吸性異常】何を見るの？ 何が起こっているの？ 呼吸器ケア　13：434-439，2015
15. 蓮池俊和：髄膜炎のマネジメント．市中感染症診療の考え方と進め方　第２集　IDATEN感染症セミナー実況中継，IDATENセミナーテキスト編集委員会　編，医学書院，東京，2015

16. 蓮池俊和：敗血症に対する抗菌薬の使い方はどうする? レジデントノート　17：2255-2265，2015

Ⅶ. 1．29　薬剤部

1．橋田　亨，西岡弘晶　編集：薬剤師レジデントの鉄則，医学書院，東京，2016
2．中西真也：服用方法に注意が必要な医薬品．薬剤師レジデントの鉄則，橋田　亨，西岡弘晶　編集，医学書院，東京，1－5，2016
3．西岡和子：簡易懸濁法．薬剤師レジデントの鉄則，橋田　亨，西岡弘晶　編集，医学書院，東京，6－11，2016
4．池村　舞：注意すべき配合変化．薬剤師レジデントの鉄則，橋田　亨，西岡弘晶　編集，医学書院，東京，12-18，2016
5．安藤基純：薬物動態・薬力学に影響する因子．薬剤師レジデントの鉄則，橋田　亨，西岡弘晶　編集，医学書院，東京，19-26，2016
6．柴谷直樹，スペシャルポピュレーションへの注意点．薬剤師レジデントの鉄則，橋田　亨，西岡弘晶　編集，医学書院，東京，27-40，2016
7．庄司知世：抗菌薬の使い方．薬剤師レジデントの鉄則，橋田　亨，西岡弘晶　編集，医学書院，東京，41-49，2016
8．中浴伸二：インフルエンザ．薬剤師レジデントの鉄則，橋田　亨，西岡弘晶　編集，医学書院，東京，50-57，2016
9．薩摩由香里：喘息・慢性閉塞性肺疾患（COPD）．薬剤師レジデントの鉄則，橋田　亨，西岡弘晶　編集，医学書院，東京，58-70，2016
10. 西岡和子：肺結核．薬剤師レジデントの鉄則，橋田　亨，西岡弘晶　編集，医学書院，東京，71-79，2016
11. 登　佳寿子：急性冠症候群（ACS）・冠動脈疾患．薬剤師レジデントの鉄則，橋田　亨，西岡弘晶　編集，医学書院，東京，80-88，2016
12. 高瀬友貴：不整脈．薬剤師レジデントの鉄則，橋田　亨，西岡弘晶　編集，医学書院，東京，89-99，2016
13. 土肥麻貴子：高血圧．薬剤師レジデントの鉄則，橋田　亨，西岡弘晶　編集，医学書院，東京，100-107，2016
14. 山本晴菜：消化性潰瘍．薬剤師レジデントの鉄則，橋田　亨，西岡弘晶　編集，医学書院，東京，108-115，2016
15. 山本晴菜：クローン病（CD）・潰瘍性大腸炎（UC）．薬剤師レジデントの鉄則，橋田　亨，西岡弘晶　編集，医学書院，東京，116-124，2016
16. 山本晴菜：C型慢性肝炎．薬剤師レジデントの鉄則，橋田　亨，西岡弘晶　編集，医学書院，東京，125-136，2016
17. 登　佳寿子：慢性腎臓病（CKD）．薬剤師レジデントの鉄則，橋田　亨，西岡弘晶　編集，医学書院，東京，137-144，2016
18. 登　佳寿子：透析．薬剤師レジデントの鉄則，橋田　亨，西岡弘晶　編集，医学書院，東京，145-153，2016
19. 奥貞　智：糖尿病．薬剤師レジデントの鉄則，橋田　亨，西岡弘晶　編集，医学書院，東京，154-163，2016
20. 小曳恵里子：てんかん．薬剤師レジデントの鉄則，橋田　亨，西岡弘晶　編集，医学書院，東京，164-172，2016
21. 小曳恵里子：脳血管障害．薬剤師レジデントの鉄則，橋田　亨，西岡弘晶　編集，医学書院，東京，173-179，2016
22. 鶴谷　茂：うつ病．薬剤師レジデントの鉄則，橋田　亨，西岡弘晶　編集，医学書院，東京，180-189，2016
23. 永井美帆：アトピー性皮膚炎．薬剤師レジデントの鉄則，橋田　亨，西岡弘晶　編集，医学書院，東京，190-200，2016
24. 宮坂萌菜：緑内障．薬剤師レジデントの鉄則，橋田　亨，西岡弘晶　編集，医学書院，東京，201-208，2016
25. 藤原秀敏：突発性難聴．薬剤師レジデントの鉄則，橋田　亨，西岡弘晶　編集，医学書院，東京，209-216，2016
26. 山本香織：乳がん．薬剤師レジデントの鉄則，橋田　亨，西岡弘晶　編集，医学書院，東京，217-235，2016

27. 平畠正樹：肺がん．薬剤師レジデントの鉄則，橋田　亨，西岡弘晶　編集，医学書院，東京，236-246，2016
28. 松本千代：悪性リンパ種（非ホジキンリンパ腫）・慢性骨髄性白血病．薬剤師レジデントの鉄則，橋田　亨，西岡弘晶　編集，医学書院，東京，247-258，2016
29. 稲角利彦：オピオイド．薬剤師レジデントの鉄則，橋田　亨，西岡弘晶　編集，医学書院，東京，259-268，2016
30. Ikemura M，Nakasako S，Seo R，Atsumi T，Ariyoshi K，Hashida T：Reduction in gastrointestinal bleeding by development and implementation of a protocol for stress ulcer prophylaxis：a before-after study．Journal of Pharmaceutical Health Care and Sciences　1：33，2015
31. Shimizu R，Torii H，Yasuda D，Hiraoka Y，Kitada N，Hashida T，Yoshimoto A，Kita T，Kume N：Serum Lipid Goal Attainment in Chronic Kidney Disease（CKD）Patients under the Japan Atherosclerosis Society（JAS）2012 Guidelines．J Atheroscler Thromb　22：949-957，2015
32. 濱　宏仁，田中詳二，橋田　亨：オゾン水および次亜塩素酸ナトリウムを用いた抗がん薬汚染環境の除染効果．医療薬学　41：740-749，2015
33. 池村　舞，橋田　亨：Pharmacist-Scientistsの育成を目的とした修了課程に基づく研究経験の評価．YAKUGAKU ZASSHI　136：131-137，2016
34. 大音三枝子：せん妄特集PART-１ なぜ？ せん妄ケアが重要なワケ．ナース専科，16-19，2016
35. 大音三枝子：せん妄特集PART-３ リスク因子からせん妄を見極めよう．ナース専科　1：33-34，2016

Ⅶ．１．30　臨床検査技術部

1．野本奈津美，谷　知子：心臓腫瘍．循環器臨床を変えるMDCT－そのポテンシャルを活かす－，小山靖史，伊藤　浩　編集，文光堂，東京，218-221，2015
2．朽尾人司：教科書には書いていない採血のコツ－翼状針の斜め持ち－．検査と技術　43：305，2015
3．朽尾人司：教科書には書いていない採血のコツ－前腕内転法－．検査と技術　43：371，2015
4．山城明子：検査相談室の実際．臨床検査技師のためのチーム医療教本JAMT技術教本シリーズ，日本臨床衛生検査技師会　監修，じほう，東京，114-123，2015
5．朽尾人司：教科書には書いていない採血のコツ－バトンリレースタイル法－．検査と技術　43：487，2015
6．朽尾人司：教科書には書いていない採血のコツ－駆血帯の下止め－．検査と技術　43：577，2015
7．朽尾人司：教科書には書いていない採血のコツ－“正対し、背筋を伸ばした姿勢”から－．検査と技術　43：673，2015
8．Izumi M，Tsunemine H，Suzuki Y，Tomita A，Kusumoto T，Kodaka T，Itoh K，Takahashi T：Successful treatment of refractory cold hemagglutinemia in MYD88 L265P mutation-negative Waldenstrom`s macroglobulinemia with bortezomib．Int J Hematol　102：238-243，2015
9．朽尾人司：教科書には書いていない採血のコツ－“ボクサー拳（こぶし）”で手背採血－．検査と技術　43：763，2015
10. 朽尾人司：教科書には書いていない採血のコツ－手背採血のための効果的トレーニング法“伸展輪ゴム刺し訓練”－．検査と技術　43：1149，2015
11. 朽尾人司：教科書には書いていない採血のコツ－成功につながる患者確認法「○○さん、○○さんは名前を何とおっしゃいますか？」－．検査と技術　43：1221，2015
12. Tochio H，Sugahara M，Imai Y，Tei Y，Suginoshita Y，Iwasaki N，Sasaki I，Hamada M，Minowa K，Inokuma T，Kudo M：Hyperenhanced Rim Surrounding Liver Metastatic Tumors in the Postvascular Phase of Sonazoid-Enhanced Ultrasonography：A Histological Indication of the Presence of Kupffer Cells．Oncology　89：33-41，2015
13. 朽尾人司：教科書には書いていない採血のコツ－痛みを最小限にする穿刺法－．検査と技術　43：1305，2015

14. 杤尾人司：教科書には書いていない採血のコツ－“あっ、逆血がない”穿刺失敗時の原因と対処－．検査と技術　44：47，2016
15. 杤尾人司：教科書には書いていない採血のコツ－“あっ、血が止まった”その時、どうする？ －．検査と技術　44：217，2016

Ⅶ．1．31　リハビリテーション技術部

1．岩田健太郎，井澤和大，前川利雄，西原浩真，横井佑樹，田内都子，坂本裕規，門　浄彦，瀬尾龍太郎，朱祐珍，北井　豪：急性期病棟の専従理学療法士配属の効果．Medical Rehabilitation　190：9-17，2015
2．岩田健太郎，井澤和大：当院救命救急センターにおける専従理学療法士の導入について．理学療法兵庫　21：18-23，2015
3．Tobita R，Iwata K，Kamisaka K，Yuguchi S，Tahara M，Oura K，Morisawa T，Ohhashi S，Kumamaru M，Hanafusa Y，Kato M，Saitoh M，Sakurada K，Takahashi T：Clinical characteristics of functional recovery after coronary artery bypass graft surgery in Japanese octogenarians．The Journal of Physical Therapy Science　28：621-625，2016
4．Oyanagi K，Tsubaki A，Yasufuku Y，Takai H，Kera T，Tamaki A，Iwata K，Onishi H：Effect of Locomotor Respiratory Coupling Induced by Cortical Oxygenated Hemoglobin Levels during Cycle Ergometer Exercise of Light Intensity．Advances in Experimental Medicine and Biology　923：167-172，2016
5．Tsubaki A，Takai H，Oyanagi K，Kojima S，Tokunaga Y，Miyaguchi S，Sugawara K，Sato D，Tamaki H，Onishi H：Correlation Between the Cerebral Oxyhaemoglobin Signal and Physiological Signals During Cycling Exercise：A Near-infrared Spectroscopy Study．Advances in Experimental Medicine and Biology 923：159-166，2016
6．Takai H，Tsubaki A，Sugawara K，Miyaguchi S，Oyanagi K，Matsumoto T，Onishi H，Yamamoto N：Effect of Transcranial Direct Current Stimulation over the Primary Motor Cortex on Cerebral Blood Flow：A Time Course Study Using Near-infrared Spectroscopy．Advances in Experimental Medicine and Biology 876：335-341，2016
7．解良武士，玉木　彰，椿　淳裕，小柳圭一，高井遥菜，大久保康：運動呼吸同調の誘発が高強度運動負荷中の呼吸困難感に与える影響．理学療法－臨床・研究・教育　23：34-39，2016

Ⅶ．1．32　庶務課

1．塩貝智彦：病院PFIにおけるSLAの構築とモニタリングのあり方．全国自治体病院協議会雑誌　54：859-864，2015

Ⅶ．1．33　情報企画課

1．Yamada H，Takemura T，Asai T，Okamoto K，Kuroda T，Kuwata S：A Development of Automatic Audit System for Written Informed Consent Using Machine Learning．The 15th World Congress on Health and Biomedical Informatics　216：926，2015

Ⅶ．２　西市民病院

Ⅶ．２．１　糖尿病・内分泌内科

1．Nakamura T，Sakaguchi K，So A，Nakajima S，Takabe M，Komada H，Okuno Y，Hirota Y，Nakamura T，Iida K，Kajikawa M，Nagata M，Ogawa W，Seino S：Effects of insulin degludec and insulin glargine on day-to-day fasting plasma glucose variability in individuals with type 1 diabetes：a multicentre，randomised，crossover study．Diabetologia　58：2013-2019，2015

2．平田　悠，廣田勇士，小武由紀子，西本祐希，西海智子，坂口一彦，小川　渉：Scatchard解析にて抗体の性質を４年にわたり観察したインスリン抗体陽性２型糖尿病の１例．糖尿病　58：842-849，2015

Ⅶ．２．２　消化器内科

1．三上　栄，山下幸政，西上隆之，丸尾正幸，孫　永基，板井良輔，安村聡樹，池田英司，髙田真理子，住友靖彦：lymphoid follicular proctitis（LFP）として経過観察している難治性直腸リンパ濾胞増殖性病変の１例．胃と腸　50：935-941，2015

2．三上　栄，丸尾正幸，山下幸政，孫　永基，板井良輔，小野洋嗣，安村聡樹，池田英司，髙田真理子，住友靖彦，勝山栄治，根本哲生：小腸多発悪性黒色腫の１例．胃と腸　50：957-966，2015

3．山下幸政，木村佳人，三上　栄：好酸球増多症候群　Ⅴ．アレルギー性疾患　9．好酸球性胆管炎・胆嚢炎．日本臨床，別冊免疫症候群（第２版）Ⅱ，213-217，2016

Ⅶ．２．３　呼吸器内科

1．冨岡洋海：急性に発症する間質性肺炎２；特発性間質性肺炎（IIPs）以外　急性過敏性肺炎、急性好酸球性肺炎、薬剤性肺炎、肺胞出血、放射線肺炎．Hospitalist　３：133-150，2015

2．冨岡洋海：薬剤性肺障害．呼吸器病レジデントマニュアル，谷口博之，藤田次郎　編集，第５版，医学書院，東京，502-511，2015

3．冨岡洋海：風邪の治療をどうする?：本当に風邪なのか．成人病と生活習慣病　45：743-748，2015

4．冨岡洋海：副鼻腔気管支症候群．New専門医を目指すケース・メソッド・アプローチ　呼吸器疾患，永井厚志　編集，第３版，日本医事新報社，東京，104-111，2015

5．冨岡洋海：結核治療薬．Pocket Drugs 2016，福井次矢　監修，小松康宏，渡邊裕司　編集，医学書院，東京，687-693，2016

6．冨岡洋海：薬剤性間質性肺疾患を疑ったときどうすれば良いか？（診断、治療について）EBM呼吸器疾患の治療2016-2017，永井厚志　監修，一ノ瀬正和，井上義一，舘田一博，弦間昭彦　編集，中外医学社，東京，239-247，2016

7．冨岡洋海：Ⅲ 呼吸器疾患の治療手技　8．在宅酸素療法の適応と導入．呼吸器疾患　最新の治療2016-2018，杉山幸比古，門田淳一，弦間昭彦　編集，南江堂，東京，132-135，2016

8．Tomioka H，Mamesaya N，Yamashita S，Kida Y，Kaneko M，Sakai H：Combined pulmonary fibrosis and emphysema：effect of pulmonary rehabilitation in comparison with chronic obstructive pulmonary disease．BMJ Open Resp Res　3：e000099，2016

9．金子正博：２ヶ月前からの労作時呼吸困難．一発診断！ 一目瞭然！　日本内科学会 専門医部会 編　42：123-124，2015

10．金子正博：第７章 手技・検査の疑問　2. SpO2が低下している場合の鑑別診断は？ 増刊レジデントノート 呼吸器診療の疑問、これでスッキリ解決!，羽白　高　編集，17：1585-1593，2015

11．Otani M，Morinaga M，Nakajima Y，Tomioka H，Nishii M，Inoue Y，Ikeda T，Morimoto M，Katsuyama E，Tsunoda S：IgG4-related kidney disease in which the urinalysis，kidney function and imaging findings were normal．Intern Med　54：1253-1257，2015

12. Hata A，Katakami N，Fujita S，Nanjo S，Takeshita J，Tanaka K，Kaneda T，Nishiyama A，Nishimura T，Nakagawa A，Otsuka K，Morita S，Urata Y，Negoro S：A phase II study of pemetrexed monotherapy in chemo-naive Eastern Cooperative Oncology Group performance status 2 patients with EGFR wild-type or unknown advanced non-squamous non-small cell lung cancer（HANSHIN Oncology Group 002）．Cancer Chemother Pharmacol　75：1267-1272，2015
13. Nishino K，Imamura F，Kumagai T，Katakami N，Hata A，Okuda C，Urata Y，Hattori Y，Tachihara M，Yokota S，Nishimura T，Kaneda T，Satouchi M，Morita S，Negoro S：A randomized phase II study of bevacizumab in combination with docetaxel or S-1 in patients with non-squamous non-small-cell lung cancer previously treated with platinum based chemotherapy（HANSHIN Oncology Group 0110）．Lung Cancer 89：146-153，2015
14. Otsuka T，Mori M，Yano Y，Uchida J，Nishino K，Kaji R，Hata A，Hattori Y，Urata Y，Kaneda T，Tachihara M，Imamura F，Katakami N，Negoro S，Morita S，Yokota S：Effectiveness of Tyrosine Kinase Inhibitors in Japanese Patients with Non-small Cell Lung Cancer Harboring Minor Epidermal Growth Factor Receptor Mutations：Results from a Multicenter Retrospective Study（HANSHIN Oncology Group 0212）．Anticancer Res　35：3885-3891，2015
15. Oga T，Taniguchi H，Kita H，Tsuboi T，Tomii K，Ando M，Kojima E，Tomioka H，Taguchi Y，Kaji Y，Maekura R，Hiraga T，Sakai N，Kimura T，Mishima M，Chin K：Analysis of the relationship between health status and mortality in hypercapnic patients with noninvasive ventilation．Clin Respir J　2015 Nov 25. doi: 10.1111/crj.12415.

Ⅶ．２．４　小児科

1．安島英裕：「片頭痛を中心に子どもの頭痛を知ろう」「子どもに多い連日性頭痛」「子どもの頭痛への適切な対応とは」．体と心 保健総合大百科〈小学校編〉2015年，少年写真新聞社　編集，初版，少年写真新聞社，東京，104-106，2015

Ⅶ．２．５　皮膚科

1．脇田尚子，西井径子，池田哲哉：レゴラフェニブが原因薬と考えられた多形紅斑型薬疹の１例．皮膚科の臨床　57：514-515，2015
2．髙橋尚子，西井径子，池田哲哉：帯状疱疹様の臨床像を呈した腎細胞癌皮膚転移の１例．皮膚科の臨床　57：478-479，2015

Ⅶ．２．６　外科・呼吸器外科・消化器外科・乳腺外科

1．Yao SY，Ikeda A，Tada Y：Reduced port laparoscopic surgery for colon cancer in a patient with tuberculous kyphosis and dwarfism；a rare case and literature review. Wideochir inne Tech Maloinwazyjne　10：275-281，2015
2．Yao SY，Matsui Y，Shiotsu S：An unusual case of duodenal perforation caused by a blister pack：A case report and literature review．Int J Surg Case Rep　14：129-132，2015
3．Yao SY，Mikami R，Mikami S：Minimally invasive surgery for superior mesenteric artery syndrome：A case report．World J Gastroenterol　45：12970-12975，2015
4．池田宏国，竹尾正彦，山本満雄：月経随伴性気胸の１例．神戸市立病院紀要　54：11-14，2016

Ⅶ．２．７　整形外科

1．西口　滋，藤原弘之，松本真一：プレート固定を行った鎖骨遠位端骨折での術後肩鎖関節亜脱臼．骨折　37：635-638，2015
2．西口　滋：骨粗鬆症に対する最近の薬物治療．神戸市医師会報医学トピックス，2015

3．藤原弘之：腸骨採骨部術後感染の治療経験．日本骨･関節感染症学会雑誌　28：5-8，2015
4．西口　滋，藤原弘之，山根逸郎，吉元孝一，布施謙三：非定型大腿骨骨折を生じた乳癌骨転移の２症例．中部日本整形外科災害外科学会雑誌　59：161-162，2016
5．吉元孝一，西口　滋，布施謙三，藤原弘之，山根逸郎：サルモネラ属菌による小児骨髄炎の１例．中部日本整形外科災害外科学会雑誌　58：757-758，2015

Ⅶ．２．８　産婦人科

1．原田　明：多胎妊娠の問題点とその管理．神戸市立病院紀要　54：1-9，2015

Ⅶ．２．９　歯科口腔外科

1．河合峰雄，橋本　香，吉崎智子，豊島美香：バイタルサインからわかる患者さんの身体の状態．安心・安全な臨床に活かす！歯科衛生士のための病気とくすりパーフェクトガイド，一戸達也，河合峰雄，重枝昭広，片倉　朗　編，第１版，医歯薬出版，東京，24-31，2015
2．河合峰雄：貧血．安心・安全な臨床に活かす！ 歯科衛生士のための病気とくすりパーフェクトガイド，一戸達也，河合峰雄，重枝昭広，片倉　朗　編，第１版，医歯薬出版，東京，92-93，2015
3．河合峰雄：白血病．安心・安全な臨床に活かす！歯科衛生士のための病気とくすりパーフェクトガイド，一戸達也，河合峰雄，重枝昭広，片倉　朗　編，第１版，医歯薬出版，東京，94-96，2015
4．河合峰雄：出血性素因．安心・安全な臨床に活かす！歯科衛生士のための病気とくすりパーフェクトガイド，一戸達也，河合峰雄，重枝昭広，片倉　朗　編，第１版，医歯薬出版，東京，97-99，2015
5．小山紗智子，山下智章，村田賢司，河合峰雄：心肺蘇生（CPR）とAED．安心・安全な臨床に活かす！歯科衛生士のための病気とくすりパーフェクトガイド，一戸達也，河合峰雄，重枝昭広，片倉　朗　編，第１版，医歯薬出版，東京，154-159，2015
6．河合峰雄：急変時・窒息時の対応．安心・安全な臨床に活かす！歯科衛生士のための病気とくすりパーフェクトガイド，一戸達也，河合峰雄，重枝昭広，片倉　朗　編，第１版，医歯薬出版，東京，160-163，2015
7．河合峰雄：全身的偶発症への対応．安心・安全な臨床に活かす! 歯科衛生士のための病気とくすりパーフェクトガイド，一戸達也，河合峰雄，重枝昭広，片倉　朗　編，第１版，医歯薬出版，東京，164-168，2015
8．河合峰雄：筋肉内注射（筋注）法．歯科衛生士テキスト　歯科麻酔学・全身管理学，佐久間泰司，足立了平，百田義弘　編，第２版，学建書院，東京，38-39，2016
9．河合峰雄：静脈注射（靜注）法．歯科衛生士テキスト　歯科麻酔学・全身管理学，佐久間泰司，足立了平，百田義弘　編，第２版，学建書院，東京，40-41，2016

Ⅶ．２．10　臨床病理科

1．宮川祥治，吉田澄子，山下展弘，勝山栄治：肺原発悪性黒色腫の１例．日本臨床細胞学会雑誌　54：244-249，2015

Ⅶ．２．11　看護部

1．大路貴子：がん化学療法看護　35レジメン別投与管理，辻　晃仁　監修，日本総合研究所，東京，2015
2．武井尚子：認知症症状のある患者のストーマケア．ALmedia　認知症とストーマケア，2015
3．斎藤美智子：緩和ケアカンファレンスでの３つの困りごと&工夫．ナーシングビジネス　9：924-927，2015

Ⅶ．２．12　薬剤部

1．濱　宏仁，田中詳二，橋田　亨：オゾン水および次亜塩素酸ナトリウムを用いた抗がん薬汚染環境の除染効果．医療薬学　41：740-749，2015

2．渡辺享平，佐々木忠徳，濱　宏仁，原田幸子，松浦克彦，山川雅之，後藤伸之：平成26年度学術委員会学術第４小委員会報告　医療現場に必要な薬剤の市販化に向けた調査・研究（最終報告）．日本病院薬剤師会雑誌　51：1057-1059，2015

Ⅶ．２．13　臨床検査技術部

1．宮川祥治，吉田澄子，山下展弘，勝山栄治：肺原発悪性黒色腫の１例．日本臨床細胞学会雑誌　54：244-249，2015

Ⅶ．２．14　リハビリテーション技術部

1．三栖翔吾，浅井　剛，土井剛彦，堤本広大，澤　龍一，平田総一郎，小野　玲：高齢者における歩行速度を遅くした際の歩行のばらつきの変化と身体機能との関連性の検討．運動器リハビリテーション　26：47-45，2015

2．Asai T，Misu S，Sawa R，Doi T，Yamada M：Multi-chronic musculoskeletal pain is a useful clinical index to predict the risk of falls in older adults with normal motor function.　Aging Clin Exp Res　27：711-716，2015

3．Ueda Y，Misu S，Sawa R，Nakatsu N，Sugimoto T，Sugiyama K，Takamori K，Ono K，Seki K，Handa Y，Ono R：Cycling Wheelchair Provides Enjoyable Pedaling Exercises with Increased Physiological Indexes. Tohoku J Exp Med　238：33-38，2016

4．Sugimoto T，Misu S，Sawa R，Nakakubo S，Ueda Y，Nakatsu N，Saito T，Nakamura R，Murata S，Ono R：Association between the Cardio-Ankle Vascular Index and Executive Function in Community-Dwelling Elderly People. J Atheroscler Thromb　23：857-864，2016

Ⅶ．３　西神戸医療センター

Ⅶ．３．１　神経内科

1．高野　真，一角朋子，上野正夫，奥田志保：外傷性脳損傷患者に対するリハビリテーションと臨床的帰結．神経外傷　38：120-124，2015

Ⅶ．３．２　免疫血液内科

1．Tanaka Y，Takaya K，Yamamoto G，Shinzato I，Takafuta T：Solitary Pyomyositis of the Left Rhomboideus Muscle Caused by Streptococcus anginosus and Streptococcus intermedius in an Immunocompetent Person．Case Reports in Infectious Diseases Vol. 2015，Article ID 321520

2．前川嵩太，田中康博，新里偉咲，多田公英，高蓋寿朗：初診時に播種性結核を合併した急性骨髄性白血病．結核　90：469-474，2015

Ⅶ．３．３　精神・神経科

1．石川慎一，髙宮静男，河村麻美子，上月　遥，大谷恭平，磯部昌憲，植本雅治：西神戸医療センターにおける多角的な学校連携の実践報告．子の心とからだ（JJSPP）24：330-335，2015

2．石川慎一：西神戸医療センターにおける職場内presenteeismへの心理的支援．総合病院精神医学（JGHP）27：311-317，2015

3．Kodama T，Syouji H，Takaki S，Fujimoto H，Ishikawa S，Fukutake M，Taira M，Hashimoto T：Text Messaging for Psychiatric Outpatients：Effect on Help-Seeking and Self-Harming Behaviors．Journal of Psychosocial Nursing（JPN）　54：31-37，2016

Ⅶ．３．４　小児科

1．Matsubara K，Takegawa H，Sakizono K，Nomoto R，Yamamoto G，Osawa R：Transient bacteremia due to *Streptococcus gallolyticus* subsp. *pasteurianus* in a 3-year-old infant．Jpn J Infect Dis　68：251-253，2015

2．川﨑　悠，松原康策，内田佳子，岩田あや，由良和夫，仁紙宏之，深谷　隆：インフリキシマブ被投与母体児における薬剤血中濃度の推移とBCG接種．小児科学会雑誌　119：855-857，2015

3．Iwatani S，Uemura K，Mizobuchi M，Yoshimoto S，Kawasaki K，Kosaka Y，Hori M，Yasumi T，Nakao H：Familial hemophagocytic lymphohistiocytosis presenting as hydrops fetalis．AJP Rep　5：e22-e24，2015

4．Takahara T，Matsubara K，Maihara T，Yamagami Y，Chang B：Ultra-late-onset meningitis caused by serotype IX group B *Streptococcus*．Pediatr Infect Dis J　34：801，2015

5．後藤良子，松原康策，川北かおり，石原美佐，川﨑　悠，荻野美智，岩田あや，竹内康人：胎盤内絨毛癌を合併した重度胎児母体間輸血症候群の一例．日本周産期・新生児学会雑誌　51：1074-1079，2015

6．Uchiyama M，Sasahara Y，Kikuchi A，Goi K，Nakane T，Ikeno M，Noguchi Y，Uike N，Miyajima Y，Matsubara K，Koh K，Sugita K，Imaizumi M，Kure S：Analyses of genetic and clinical parameters for screening patients with inherited thrombocytopenia with small or normal-sized platelets．Pediatr Blood Cancer　62：2082-2088，2015

7．Yasumi T，Hori M，Hiejima E，Shibata H，Izawa K，Oda H，Yoshioka K，Nakagawa K，Kawai T，Nishikomori R，Ohara O，Heike T：Laboratory parameters identify familial haemophagocytic lymphohistiocytosis from other forms of paediatric haemophagocytosis．Br J Haematol　170：532-538，2015

8．Hiejima E，Kawai T，Nakase H，Tsuruyama T，Morimoto T，Yasumi T，Taga T，Kanegane H，Hori M，Ohmori K，Higuchi T，Matsuura M，Yoshino T，Ikeuchi H，Kawada K，Sakai Y，Kitazume MT，Hisamatsu T，Chiba T，Nishikomori R，Heike T：Reduced numbers and proapoptotic features of mucosal-associated invariant T cells as a characteristic finding in patients with inflammatory bowel disease. Inflamm Bowel Dis　21：1529-1540，2015
9．田坂佳資，松原康策，仁紙宏之，岩田あや，磯目賢一，山本　剛：小児非チフス性サルモネラ属菌による侵襲性感染症－臨床的特徴と1994-2014年の発症頻度の推移－．感染症学誌　89：727-732，2015
10．松原康策，内田佳子，和田珠希：孤立性先天性無脾症．免疫症候群（第２版）Ⅲ－その他の免疫疾患を含めて－，別冊日本臨牀　新領域別症候群シリーズ，日本臨牀社，大阪，36：736-740，2016
11．松原康策：GBSワクチン．特集号　これからどうなる⁉ 日本の予防接種，小児科診療　79：561-566，2016
12．永井貞之，松原康策，髙宮静男，針谷秀和，仁紙宏之，岩田あや，上月愛瑠，川﨑　悠，磯目賢一，堀雅之，田坂佳資，深谷　隆：神経性やせ症制限型における入院時血液検査の異常頻度．小児科学会雑誌　120：594-602，2016

Ⅶ．３．５　皮膚科

1．五木田麻里，小猿恒志，仲田かおり，堀川達弥：アルクロメタゾンプロピオン酸エステルによる接触皮膚炎．皮膚診療　37：443-446，2015
2．五木田麻里，一角直行，堀川達弥，山本　剛：マイコプラズマIgM抗体陽性患者における皮膚症状．皮膚診療　37：603-608，2015
3．堀川達弥：アレルギーの救急．MB Derma　229：199-205，2015
4．堀川達弥：ラテックスアレルギー．神戸市医師会報　635：38-40，2015
5．堀川達弥：手湿疹．皮膚疾患最新の治療2015-2016，渡辺晋一，古川福実　編，南江堂，東京，37，2015
6．堀川達弥：蕁麻疹．ガイドライン外来診療2016，泉　孝英　編，日経メディカル開発，東京，256-261，2016
7．鈴木加余子，松永佳世子，矢上晶子，足立厚子，池澤優子，伊藤明子，乾　重樹，上津直子，海老原全，大磯直毅，大迫順子，加藤敦子，河合敬一，関東裕美，佐々木和実，杉浦伸一，杉浦真理子，高山かおる，中田土起丈，西岡和恵，堀川達弥，宮澤　仁，吉井恵子，鷲崎久美子：ジャパニーズスタンダードアレルゲン（2008）の陽性率2010年～2012年の推移．J Environ Dermatol Cutan Allergol　9：101-109，2015
8．堀川達弥：アスピリン蕁麻疹．別冊日本臨床　35：57-61，2016
9．堀川達弥：Breast feeding anaphylaxis．別冊日本臨床　35：411-414，2016

Ⅶ．３．６　外科・消化器外科

1．松浦正徒，伊丹　淳，吉田真也，小寺澤康文，姜　貴嗣，京極高久：術前にFOLFIRI+Bevを使用し膀胱温存可能となった大腸癌の１例．日本臨床外科学会雑誌　76：1980-1984，2015
2．安川大貴，京極高久，住井敦彦，長井和之，伊丹　淳，橋本公夫：IPMNが併存した多形細胞型退形成膵癌の１例．日本臨床外科学会雑誌　76：2538-2543，2015
3．吉田真也，石原美佐，宇山直樹，小寺澤康文，住井敦彦，安川大貴，松浦正徒，伊丹　淳，橋本公夫，京極高久：回腸原発淡明細胞肉腫の１例．日本消化器外科学会雑誌　49：29-35，2016

Ⅶ．３．７　呼吸器外科

1．Miyata R，Kurosawa M，Sato M，Kono T，Takubo Y，Okai S，Yamada K，Shinkura R，Date H，Matsuda F：A novel germline mutation in a patient with nevoid basal cell carcinoma syndrome showing cystic lesion in the lung．Human Genome Variation 2　15014，2015

2．Omasa M，Date H，Sozu T，Sato T，Nagai K，Yokoi K，Okamoto T，Ikeda N，Tanaka F，Maniwa Y，for the Japanese Association for Research on the Thymus：Postoperative radiotherapy is effective for thymic carcinoma but not for thymoma in stage II-III thymic epithelial tumors：the Japanese Association for Research on the Thymus Database Study. Cancer 121：1008-1016，2015

3．Hamaji M，Kojima F，Omasa M，Sozu T，Sato T，Chen F，Sonobe M，Date H：A meta-analysis of debulking surgery versus surgical biopsy for unresectable thymoma. Eur J Cardiothorac Surg 47：602-607，2015

4．Sato M，Yamada T，Menju T，Aoyama A，Sato T，Chen F，Sonobe M，Omasa M，Date H：Virtual-Assisted Lung Mapping：Outcome of 100 Consecutive Cases in a Single Institute. European Journal of Cardio-thoracic Surgery 47：e-131-139，2015

5．Gochi F，Omasa M，Yamada T，Sato M，Menju T，Aoyama A，Sato T，Chen F，Sonobe M，Date H：Factors Affecting the preoperative Diagnosis of Anterior Mediastinal Cysts. Gen Thorac Cardiovasc Surg 63：349-353，2015

6．Chen F，Yamada T，Sato M，Aoyama A，Takahagi A，Menju T，Sato T，Sonobe M，Omasa M，Date H：Postoperative Pulmonary Function and Complications in Living-Donor Lobectomy. J Heart Lung Transplant 34：1089-1094，2015

7．Ando T，Omasa M，Kondo T，Yamada T，Sato M，Menju T，Aoyama A，Sato T，Chen F，Sonobe M，Date H：Predictive factors of myasthenic crisis after extended thymectomy for patients with myasthenia gravis. Eur J Cardiothorac Surg 48：705-709，2015

8．Yokoyama Y，Sonobe M，Yamada T，Sato M，Menju T，Aoyama A，Sato T，Chen F，Omasa M，Date H：Gefitinib treatment in patients with postoperative recurrent non-small-cell lung cancer harboring epidermal growth factor receptor gene mutations. Int J Clin Oncol 20：1122-1129，2015

Ⅶ．３．８　脳神経外科

1．Takeda N，Nishihara M，Harada T，Kidoguchi K，Hashimoto K：Supratentorial extraventricular WHO grade Ⅲ（anaplastic）ependymoma 17 years after total removal of WHO grade Ⅱ ependymoma of the fourth ventricle. Br J Neurosurg 2016 May 24：1-3［Epub ahead of print］

2．Sasayama T，Tanaka K，Mizowaki T，Nagashima H，Nakamizo S，Tanaka H，Nishihara M，Mizukawa K，Hirose T，Itoh T，Kohmura E：Tumor-Associated Macrophages Associate with Cerebrospinal Fluid Interleukin-10 and Survival in Primary Central Nervous System Lymphoma（PCNSL）. Brain Pathol 2015 Aug 28（doi: 10.1111/bpa.12318）［Epub ahead of print］

3．Tanaka K，Sasayama T，Mizukawa K，Takata K，Sulaiman NS，Nishihara M，Kohta M，Sasaki R，Hirose T，Itoh T，Kohmura E：Combined IDH1 mutation and MGMT methylation status on long-term survival of patients with cerebral low-grade glioma. Clin Neurol Neurosurg 138：37-44，2015

4．Mizowaki T，Sasayama T，Tanaka K，Mizukawa K，Takata K，Nakamizo S，Tanaka H，Nagashima H，Nishihara M，Hirose T，Itoh T，Kohmura E：STAT3 activation is associated with cerebrospinal fluid interleukin-10（IL-10）in primary central nervous system diffuse large B cell lymphoma. J Neurooncol 124：165-174，2015

5．Nishihara M，Takeda N，Harada T，Kidoguchi K，Tatsumi S，Tanaka K，Sasayama T，Kohmura E：Diagnostic yield and morbidity by neuronavigation-guided frameless stereotactic biopsy using magnetic resonance imaging and by frame-based computed tomography-guided stereotactic biopsy. Surg Neurol Int 5：S421-426，2014

Ⅶ．３．９　整形外科

1．高矢憲一，藤原正利，中井一成，吉田圭二，関本善啓：鎖骨遠位端骨折の治療成績．中部整災害誌　58：1143-1144，2015

Ⅶ．３．10　産婦人科

1．山下暢子，佐原裕美子，大谷恭平，登村信之，酒井理恵，奥杉ひとみ，川北かおり，竹内康人，近田恵里：当院における精神神経疾患合併妊娠の周産期予後－向精神薬内服群と非内服群の比較検討－．産婦実際 65：325-331，2016

Ⅶ．３．11　泌尿器科

1．Shimizu Y，Kanamaru S，Ito N：Simultaneous chylothorax and chylous ascites in a patient with castration-resistant prostate cancer after docetaxel chemotherapy：An unusual manifestation．Int J Urol　22：614，2015
2．Shimizu Y，Kanamaru S，Ito N：Pneumothorax：A rare complication of extraperitoneal robot-assisted radical prostatectomy．Int J Urol　22：1171-1172，2015
3．Ito N，Kojima S，Teramukai S，Mikami Y，Ogawa O，Kamba T：Outcomes of curative nephrectomy against renal cell carcinoma based on a central pathological review of 914 specimens from the era of cytokine treatment．Int J Clin Oncol　20：1161-1170，2015
4．Miyazaki Y，Akamatsu S，Kanamaru S，Kamiyama Y，Sengiku A，Iguchi R，Sano T，Takahashi A，Ito M，Takenawa J，Ito N，Ogura K：A Prospective Randomized Trial Comparing a Combined Regimen of Amikacin and Levofloxacin to Levofloxacin Alone as Prophylaxis in Transrectal Prostate Needle Biopsy．Urol J　13：2533-2540，2016
5．Ishikawa K，Hamasuna R，Uehara S，Yasuda M，Yamamoto S，Hayami H，Takahashi S，Matsumoto T，Minamitani S，Kadota J，Iwata S，Kaku M，Watanabe A，Sunakawa K，Sato J，Hanaki H，Tsukamoto T，Kiyota H，Egawa S，Deguchi T，Matsumoto M，Tanaka K，Arakawa S，Fujisawa M，Kumon H，Kobayashi K，Matsubara A，Wakeda H，Amemoto Y，Onodera S，Goto H，Komeda H，Yamashita M，Takenaka T，Fujimoto Y，Tsugawa M，Takahashi Y，Maeda H，Onishi H，Ishitoya S，Nishimura K，Mitsumori K，Ito T，Togo Y，Nakamura I，Ito N，Kanamaru S，Hirose T，Muranaka T，Yamada D，Ishihara S，Oka H，Inatomi H，Matsui T，Kobuke M，Kunishima Y，Kimura T，Ichikawa T，Kagara I，Matsukawa M，Takahashi K，Mita K，Kato M，Okumura K，Kawanishi H，Hashimura T，Aoyama T，Shigeta M，Koda S，Taguchi K，Matsuda Y：Japanese nationwide surveillance in 2011 of antibacterial susceptibility patterns of clinical isolates from complicated urinary tract infection cases．Journal of Infection and Chemotherapy　21：623-633，2015
6．金丸聰淳：１．尿路・性器の感染症　10．尿路性器結核．臨床泌尿器科　泌尿器科外来パーフェクトガイド－誰でもすぐに使える!　69：47-50，2015
7．金丸聰淳：１．尿路・性器の感染症　11．尿路真菌症．臨床泌尿器科　泌尿器科外来パーフェクトガイド－誰でもすぐに使える！　69：51-54，2015

Ⅶ．３．12　耳鼻いんこう科

1．五木田麻里，小猿恒志，堀川達弥，澤田直樹，雲井一夫：Interstitial granulomatous dermatitis．皮膚科診療 37：743-746，2015
2．Katto M，Inokuchi G，Fujio H，Hasegawa S，Otsuki N，Nibu K：Sphenoid Wing Metasitasis from Occult Prostatic Carcinoma．Journal of Otology & Rhinology　4：http://dx.doi.org/10.4172/2324-8785.1000241
3．田中里奈，青木　稔，堤　奈央，石川浩之，大竹洋介：降下性壊死性縦隔炎術後の乳糜胸に対するオクトレオチドの使用経験．日本呼吸器外科学会雑誌　28：69-74，2014

4．畑　裕子，堤内亮博，山本沙織，藤田　岳，一瀬和美，立川麻也子，宇野真莉子，松本　有，小嶋康隆，奥野妙子：耳かきによる外傷性耳小骨離断の陳旧例２症例．Otology Japan　25：260-268，2015

Ⅶ．３．13　歯科口腔外科

1．岩城　太，大西正信，朴　成泰：眼窩下神経麻痺を伴った頬骨骨折21例についての臨床的検討．日本口腔顎顔面外傷学会雑誌　13：91-94，2015

Ⅶ．３．14　病理診断科

1．Takahashi Y，Takata K，Kato S，Sato Y，Asano N，Ogino T，Hashimoto K，Tashiro Y，Takeuchi S，Masunari T，Hiramatsu Y，Maeda Y，Tanimoto M，Yoshino T：Clinicopathological analysis of 17 primary cutaneous T-cell lymphoma of the $\gamma\delta$ phenotype from Japan．Cancer Science　105：912-923，2014
2．後藤良子，松原康策，川北かおり，石原美佐，川﨑　悠，荻野美智，岩田あや，竹内康人：胎盤内絨毛癌を合併した重度胎児母体間輸血症候群の一例．日本周産期新生児学会雑誌　51：1074-1079，2015
3．安川大貴，京極高久，住井敦彦，長井和之，伊丹　淳，橋本公夫：IPMNが併存した多形細胞型退形成膵癌の１例．日本臨床外科学会雑誌　76：2538-2543，2015
4．吉田真也，石原美佐，宇山直樹，小寺澤康文，住井敦彦，安川大貴，松浦正徒，伊丹　淳，橋本公夫，京極高久：回腸原発淡明細胞肉腫の１例．日本消化器外科学会雑誌　49：29-35，2016

Ⅶ．３．15　臨床検査技術部

1．山本　剛，河野香織，長谷朋子，池町真実：検体塗抹・染色の基本操作とトラブル例．Medical Technology 43：824-829，2015
2．山本　剛，国宝香織，池町真実，長谷朋子，福井智子：新しいカルバペネマーゼ検出法：CarbaNPテスト．検査と技術　43：1266-1270，2015
3．山本　剛：グラム染色を用いた感染症診療支援について．日本臨床微生物学雑誌　25：265-276，2015
4．山本　剛，国宝香織，長谷朋子，池町真実，福井智子：検査当直イエローノート　塗抹染色の見方．臨床検査　59：1260-1271
5．山本　剛，国宝香織，長谷朋子，池町真実，福井智子：10．薬剤耐性菌の疫学・検査　第１章　感染症Hot Topics～新興再興感染症を中心に．実験医学　33：69-77，2015
6．山本　剛：日常の微生物検査データを利用した施設内耐性菌監視．臨床と微生物　42：115-121，2015
7．山本　剛：微生物検査における検体採取の重要性．検査と技術　44：420-421，2016
8．山本　剛：感染症診断のための微生物学的検査　細菌感染症．感染管理・感染症看護テキスト，2015

Ⅶ．３．16　臨床工学室

1．石橋一馬：チーム医療とコミュニケーションスキル．Clinical Engineering　26：664-667，2015

Ⅶ. 4　先端医療センター

Ⅶ. 4. 1　総合腫瘍科

1. Tanaka K, Hida T, Oya Y, Oguri T, Yoshida T, Shimizu J, Horio Y, Hata A, Kaji R, Fujita S, Sekido Y, Kodaira T, Kokubo M, Katakami N, Yatabe Y：EGFR Mutation Impact on Definitive Concurrent Chemoradiation Therapy for Inoperable Stage III Adenocarcinoma. J Thorac Oncol 10：1720-1725, 2015
2. Masago K, Fujita S, Muraki M, Hata A, Okuda C, Otsuka K, Kaji R, Takeshita J, Kato R, Katakami N, Hirata Y：Next-generation sequencing of tyrosine kinase inhibitor-resistant non-small-cell lung cancers in patients harboring epidermal growth factor-activating mutations. BMC Cancer 15：908, 2015
3. Fujimoto D, Shimizu R, Kato R, Sato Y, Kogo M, Ito J, Teraoka S, Otoshi T, Nagata K, Nakagawa A, Otsuka K, Katakami N, Tomii K：Second-line Chemotherapy for Patients with Small Cell Lung Cancer and Interstitial Lung Disease. Anticancer Res 35：6261-6266, 2015
4. Otsuka K, Hata A, Takeshita J, Okuda C, Kaji R, Masago K, Fujita S, Katakami N：EGFR-TKI rechallenge with bevacizumab in EGFR-mutant non-small cell lung cancer. Cancer Chemotherapy Pharmacology 76：835-841, 2015
5. Hata A, Katakami N, Yoshioka H, Kaji R, Masago K, Fujita S, Imai Y, Nishiyama A, Ishida T, Nishimura Y, Yatabe Y：Spatiotemporal T790M Heterogeneity in Individual Patients with EGFR-Mutant Non-Small-Cell Lung Cancer after Acquired Resistance to EGFR-TKI. J Thorac Oncool 10：1553-1559, 2015
6. Yoshioka H, Azuma K, Yamamoto N, Takahashi T, Nishio M, Katakami N, Ahn MJ, Hirashima T, Maemondo M, Kim SW, Kurosaki M, Akinaga S, Park K, Tsai CM, Tamura T, Mitsudomi T, Nakagawa K：A randomized, double-blind, placebo-controlled, phase III trial of erlotinib with or without a c-Met inhibitor tivantinib（ARQ 197）in Asian patients with previously treated stage IIIB/IV nonsquamous nonsmall-cell lung cancer harboring wild-type epidermal growth factor receptor（ATTENTION study）. Ann Oncol 26：2066-2072, 2015
7. Nishiyama A, Katakami N, Yoshioka H, Iwasaku M, Korogi Y, Hata A, Takeshita J, Otsuka K, Nishino K, Uchida J, Okuyama T, Namba Y, Mori M, Fujita S, Morita S：Retrospective efficacy and safety analyses of erlotinib, pemetrexed, and docetaxel in EGFR-mutation-negative patients with previously treated advanced non-squamous non-small-cell lung cancer. Lung Cancer 89：301-305, 2015
8. Hata A, Katakami N：Afatinib for Erlotinib Refractory Brain Metastases in a Patient with EGFR-Mutant Non-Small-Cell Lung Cancer：Can High-Affinity TKI Substitute for High-Dose TKI? J Thorac Oncol 10：e65-66, 2015
9. Otsuka T, Mori M, Yano Y, Uchida J, Nishino K, Kaji R, Hata A, Hattori Y, Urata Y, Kaneda T, Tachihara M, Imamura F, Katakami N, Negoro S, Morita S, Yokota S：Effectiveness of Tyrosine Kinase Inhibitors in Japanese Patients with Non-small Cell Lung Cancer Harboring Minor Epidermal Growth Factor Receptor Mutations：Results from a Multicenter Retrospective Study（HANSHIN Oncology Group 0212）. Anticancer Res 35：3885-3891, 2015
10. Nishino K, Imamura F, Kumagai T, Katakami N, Hata A, Okuda C, Urata Y, Hattori Y, Tachihara M, Yokota S, Nishimura T, Kaneda T, Satouchi M, Morita S, Negoro S：A randomized phase II study of bevacizumab in combination with docetaxel or S-1 in patients with non-squamous non-small-cell lung cancer previously treated with platinum based chemotherapy（HANSHIN Oncology Group 0110）. Lung Cancer 89：146-153, 2015
11. Fujita S, Masago K, Takeshita J, Okuda C, Otsuka K, Hata A, Kaji R, Katakami N, Hirata Y：Validation of an Ion Torrent Sequencing Platform for the Detection of Gene Mutations in Biopsy Specimens from Patients with Non-Small-Cell Lung Cancer. Plops One 10：e0130219, 2015

12. Takeshita J, Masago K, Kato R, Otsuka K, Okuda C, Hata A, Kaji R, Fujita S, Takayama K, Kokubo M, Katakami N：A new strategy for metachronous primary lung cancer：stereotactic body radiation therapy with concurrent chemotherapy. Anticancer Res 35：3103-3107, 2015

Ⅶ. 4．2 血管再生科

1．Fujita Y, Kawamoto A：Regenerative medicine legislation in Japan for fast provision of cell therapy products. Clin Pharmacol Ther 99：26-29, 2016
2．藤田靖之，木下 愼，川本篤彦：CD34陽性細胞移植による血管・組織の再生治療．日本小児循環器学会雑誌 31：80-87, 2015
3．川本篤彦，藤田靖之，木下 愼，平田結喜緒：末梢動脈疾患に対する細胞移植による血管再生治療．血管 38：59-67, 2015

Ⅶ. 4．3 眼科

1．栗本康夫：iPS細胞を用いた加齢黄斑変性治療の臨床研究．日本白内障学会誌 27：32-34, 2015
2．栗本康夫：iPS細胞を用いた加齢黄斑変性の再生医療 Regenerative medicine for age-related macular degeneration using iPS cells. 日本臨牀 73：442-446, 2015
3．森永千佳子，栗本康夫：ヒト幹細胞の臨床研究と再生医療．専門医のための眼科診療クォリファイ 23 眼科診療と関連法規，大鹿哲郎，大橋裕一，鳥山佑一，村田敏規 編，第1版，中山書店，東京，134-142, 2015
4．栗本康夫：隅角鏡所見と閉塞隅角症はどのように分類されているのですか？ 緑内障なんでも質問箱，臨床眼科増刊号 69：60-66, 2015
5．栗本康夫：原発閉塞隅角緑内障、原発閉塞隅角症．緑内障治療のアップデート，杉山和久，谷原秀信 編，第1版，医学書院，東京，36-47, 2015
6．栗本康夫：「他領域からのトピックス」iPS細胞を用いた網膜の再生医療＜総説＞．日耳鼻 118：1197-1203, 2015
7．Arai Y, Maeda A, Hirami Y, Ishigami C, Kosugi S, Mandai M, Kurimoto Y, Takahashi M：Retinitis pigmentosa with EYS mutations is the most prevalent inherited retinal dystrophy in Japanese populations. J Ophthalmol 819760, 2015
8．Miyake M, Yamashiro K, Tamura H, Kumagai K, Saito M, Sugahara-Kuroda M, Yoshikawa M, Oishi M, Akagi-Kurashige Y, Nakata I, Nakanishi H, Gotoh N, Oishi A, Matsuda F, Yamada R, Khor CC, Kurimoto Y, Sekiryu T, Tsujikawa A, Yoshimura N：The contribution of genetic architecture to the 10-year incidence of age-related macular degeneration in the fellow eye. Invest Ophthalmol Vis Sci 56：5353-5361, 2015
9．Akagi-Kurashige Y, Yamashiro K, Gotoh N, Miyake M, Morooka S, Yoshikawa M, Nakata I, Kumagai K, Tsujikawa A, Yamada R, Matsuda F, Saito M, Iida T, Sugahara M, Kurimoto Y, Cheng CY, Khor CC, Wong TY, Yoshimura N：MMP20 and ARMS2/HTRA1 are associated with neovascular lesion size in age-related macular degeneration. Ophthalmology 122：2295-2302, 2015
10. Yamada R, Nishida A, Shimozono M, Kameda T, Miyamoto N, Mandai M, Kurimoto Y：Predictive factors for recurrence of macular edema after successful intravitreal bevacizumab therapy in branch retinal vein occlusion. Jpn J Ophthalmol 59：389-393, 2015
11. Yamada R, Hirose F, Matsuki T, Kameda T, Kurimoto Y：Comparison of mydriatic provocative and dark room prone provocative tests for anterior chamber angle configuration. J Glaucoma 25：482-486, 2016
12. Yamada R, Sotozono C, Nakamura T, Nishida A, Nakanishi S, Hirabatake M, Tsuji A, Kurimoto Y：Predictive factors for ocular complications caused by anticancer drug S-1. Jpn J Ophthalmol 60：63-71, 2016

13. Kameda T，Kurimoto Y：High myopia and myopic glaucoma：Anterior segment features. Myopia and Glaucoma，Edited by Sugiyama K，Yosimura N，Fisrt Edition，Springer Japan KK，Tokyo，89-96，2015

Ⅶ. ４．４　耳鼻いんこう科

1．内藤　泰：病院の実力 兵庫編87 炎症解消で生活快適 耳・鼻・のどの手術．読売新聞　33，2015
2．内藤　泰：良性発作性頭位めまい症の症候学．神経内科　82：457-462，2015
3．藤原敬三，内藤　泰：顔面神経腫瘍の手術．JOHNS　31：783-786，2015
4．岸本逸平，内藤　泰：内耳奇形の分類と人工内耳手術．MB ENT　181：45-50，2015
5．原田博之，篠原尚吾，藤原敬三，末廣　篤，岸本逸平，桑田文彦，内藤　泰：口腔・咽頭扁平上皮癌患者におけるフラッシング反応と重複癌の発生率の検討．耳鼻臨床　108：541-547，2015
6．内藤　泰：内耳奇形の画像診断．日耳鼻 専門医通信　118：1080-1081，2015
7．Kishimoto I，Moroto S，Fujiwara K，Harada H，Kikuchi M，Suehiro A，Shinohara S，Naito Y：Bilateral dupulicationof the internal auditory canal：A case with successful cochlear implantation. Int J Pediatr Otorhinolaryngol　79：1595-1598，2015
8．内藤　泰：耳鼻咽喉科疾患の最新画像診断－側頭骨．日耳鼻　118：1169-1173，2015
9．Harada H，Shinohara S，Kikuchi M，Fujiwara K，Suehiro A，Kishimoto I，Kuwata F，Yamamoto R，Hayashi K，Imai H，Naito Y：Multinodular adult rhabdomyoma in the base of the tongue excised conservatively using submental midline approach with hyoid bone split：A case report. Case Reports in Clinical Pathology　2：89-93，2015
10. 内藤　泰：高次脳機能からみためまい．医学のあゆみ　255：751-756，2015
11. Karino S，Usami S，Kumakawa K，Takahashi H，Tono T，Naito Y，Doi K，Ito K，Suzuki M，Sakata H，Takumi Y，Iwasaki S，Kakigi A，Yamasoba T：Discrimination of Japanese monosyllables in patients with high-frequency hearing loss. Auris Nasus Larynx，2015［Epub ahead of print］
12. 熊川孝三，神崎　晶，宇佐美真一，岩崎　聡，山中　昇，土井勝美，内藤　泰，暁　清文，東野哲也，高橋晴雄，神田幸彦：本邦における人工中耳（Vibrant Soundbridge®）臨床治験－アンケートによる自覚的評価結果について－．日耳鼻　118：1309-1318，2015
13. Tona R，Naito Y，Moroto S，Yamamoto R，Fujiwara K，Yamazaki H，Shinohara S，Kikuchi M：Audio-visual integration during speech perception in prelingually deafened Japanese children revealed by the McGurk effect. Int J Pediatr Otorhino　79：2072-2078，2015
14. 土井勝美，神崎　晶，熊川孝三，宇佐美真一，岩崎　聡，山中　昇，内藤　泰，暁　清文，東野哲也，高橋晴雄，神田幸彦：VIBRANT SOUNBRIDGE® 国内臨床治験の有効性と安全性の評価．日耳鼻　118：1449-1458，2015
15. 内藤　泰：小児側頭骨CTの読み方．小児耳　36：246-250，2015
16. 内藤　泰：良性発作性頭位めまい症 benign paroxysmal positional vertigo（BPPV）．今日の治療指針 私はこう治療している TODAY'S THERAPY 2016，山口　徹，北原光夫　監修，福井次也，高木　誠，小室一成　編集，第１刷，医学書院，東京，1525-1526，2016
17. 内藤　泰：高次脳機能からみためまい．JOHNS　32：49-52，2016
18. 内藤　泰：残存聴力生かす人工内耳 重い難聴のある子どもにも．神戸新聞，2016
19. 松田圭二，東野哲也，神崎　晶，熊川孝三，宇佐美真一，岩崎　聡，山中　昇，土井勝美，内藤　泰，暁　清文，高橋晴雄，神田幸彦：伝音・混合性難聴に対するFMT正円窓留置によるVIBRANT SOUNDBRIDGE® の効果．日耳鼻　119：37-45，2016
20. 内藤　泰，須野瀬弘：耳の病気．手術数でわかるいい病院2016，250-252，2016
21. 内藤　泰：人工内耳－その大いなる成功と未来展望．Clinical Neuroscience　34：224-229，2016
22. 内藤　泰，他：遺伝性難聴の診療の手引き．2016年版 一般社団法人 日本聴覚医学会　編，第1版，金原出版，東京，2016

23. Kikuchi M, Koyasu S, Shinohara S, Imai Y, Hino M, Naito Y：Preoperative diagnostic strategy for parotid gland tumors using diffusion-weighted MRI and technetium-99m pertechnetate scintigraphy：A prospective study. PLoS One 11：e0148973, 2016
24. 岩崎 聡，宇佐美真一，熊川孝三，佐藤宏昭，髙橋晴雄，土井勝美，東野哲也，内藤 泰，羽藤直人，南修司郎：人工内耳VSB（Vibrant Soundbridge®）の手引き（マニュアル）. Otol Jpn 26：29-36, 2016

Ⅶ. 4．5 放射線治療科

1．Matsumoto T, Imai Y, Kosaka Y, Shintani T, Tomii K：Mixed large cell neuroendocrine carcinoma and mucosa associated lymphoid tissue lymphoma of the lung：A case report. Oncology Letter 9：2068-2072, 2015
2．Iizuka Y, Matsuo Y, Ishihara Y, Akimoto M, Tanabe H, Takayama K, Ueki N, Yokota K, Mizowaki T, Kokubo M, Hiraoka M：Dynamic tumor-tracking radiotherapy with real-time monitoring for liver tumors using a gimbal mounted linac. Radiotherapy and Oncology 117：496-500, 2015
3．Nakamura M, Takamiya M, Akimoto M, Ueki N, Yamada M, Tanabe H, Mukumoto N, Yokota K, Matsuo Y, Mizowaki T, Kokubo M, Hiraoka M：Target localization errors from fiducial markers implanted around a lung tumor for dynamic tumor tracking. Phys Med 31：934-941, 2015
4．Onimaru R, Shirato H, Shibata T, Hiraoka M, Ishikura S, Karasawa K, Matsuo Y, Kokubo M, Shioyama Y, Matsushita H, Ito Y, Onishi H：Phase I Study of stereotactic body radiation therapy for peripheral T2N0M0 non-small cell lung cancer with PTV < 100 cc using a continual reassessment method（JCOG0702）. Radiotherapy and Oncology 116：276-280, 2015
5．Nagata Y, Hiraoka M, Shibata T, Onishi H, Kokubo M, Karasawa K, Shioyama Y, Onimaru R, Kozuka T, Kunieda E, Saito T, Nakagawa K, Hareyama M, Takai Y, Hayakawa K, Mitsuhashi N, Ishikura S：Prospective trial of stereotactic body radiation therapy for both operable and inoperable T1N0M0 non-small cell lung cancer：JCOG0403. International Journal of Radiation Oncology Biology Physics 93：989-996, 2015
6．Takeshita J, Masago K, Kato R, Otsuka K, Okuda C, Hata A, Kaji R, Fujita S, Takayama K, Kokubo M, Katakami N：A new strategy for metachronous primary lung cancer：stereotactic body radiation therapy with concurrent chemotherapy. Anticancer Res 35：3103-3107, 2015
7．Tanaka K, Hida T, Oya Y, Oguri T, Yoshida T, Shimizu J, Horio Y, Hata A, Kaji R, Fujita S, Sekido Y, Kodaira T, Kokubo M, Katakami N, Yatabe Y：EGFR Mutation Impact on Definitive Concurrent Chemoradiation Therapy for Inoperable Stage III Adenocarcinoma. J Thoracic Oncology 10：1720-1725, 2015
8．Kogo M, Shimizu R, Uehara K, Takahashi Y, Kokubo M, Imai Y, Tomii K：Transformation to large cell neuroendocrine carcinoma as acquired resistance mechanism of EGFR tyrosine kinase inhibitor. Lung Cancer 90：364-368, 2015
9．Hayashi K, Isohashi F, Ogawa K, Oikawa H, Onishi H, Ito Y, Takemoto M, Karasawa K, Imai M, Kosaka Y, Yamazaki H, Yoshioka Y, Nemoto K, Nishimura Y, and The Japanese Radiation Oncology Study Group（JROSG）：Postoperative External Irradiation of Patients with Primary Biliary Tract Cancer：A Multicenter Retrospective Study. Anticancer Res 35：6231-6238, 2015

Ⅶ. 4．6 放射線技術科

1．Kidera D, Kihara K, Akamatsu G, Mikasa S, Taniguchi T, Tsutsui Y, Takeshita T, Maebatake A, Miwa K, Sasaki M：The edge artifact in the point-spread function-based PET reconstruction at different sphere-to-background ratios of radioactivity. Ann Nucl Med 30：97-103, 2016

2．Maebatake A，Akamatsu G，Miwa K，Tsutsui Y，Himuro K，Baba S，Sasaki M：Relationship between the image quality and noise-equivalent count in time-of-flight positron emission tomography．Ann Nucl Med 30：68-74，2016
3．Akamatsu G，Ikari Y，Nishio T，Nishida H，Ohnishi A，Aita K，Sasaki M，Sasaki M，Senda M：Optimization of image reconstruction conditions with phantoms for brain FDG and amyloid PET imaging．Ann Nucl Med　30：18-28，2016
4．Kuriyama T，Sakai N，Niida N，Sueoka M，Beppu M，Dahmani C，Kojima I，Sakai C，Imamura H，Masago K，Katakami N：Dose reduction in cone-beam CT scanning for intracranial stent deployment before coil embolization of intracranial wide-neck aneurysms．Interventional Neuroradiology　22：420-425，2016
5．赤松　剛，木寺大輔，前畠　彬，光元勝彦，筒井悠治，三輪建太，佐々木雅之：PET画像再構成におけるpoint-spread function（PSF）補正とtime-of-flight（TOF）．日本放射線技術学会雑誌　71：1115-1122，2015
6．赤松　剛，西田広之，藤野　晃，大西章仁，井狩彌彦，西尾知之，前畠　彬，佐々木雅之，千田道雄：ファントム試験に基づくPET装置間のstandardized uptake valueの標準化－SUVpeakの有用性－．日本放射線技術学会雑誌　71：735-745，2015
7．Akamatsu G，Ikari Y，Nishida H，Nishio T，Ohnishi A，Maebatake A，Sasaki M，Senda M：Influence of statistical fluctuation on reproducibility and accuracy of SUVmax and SUVpeak：a phantom study．J Nucl Med Technol　43：222-226，2015
8．三輪建太，赤松　剛，村田泰輔，梅田拓朗，我妻　慧，宮司典明，佐々木雅之：腫瘍PET/CTにおける最新の技術的トピックス：PSF補正とTOF補正．臨床放射線　60：787-795，2015
9．佐々木雅之，藤淵俊王，山田明史，林　和孝，大屋信義，赤松　剛，桑原康雄，馬場眞吾，北村宜之，阿部光一郎，丸岡保博，礒田拓郎：PET-CT装置，性能評価と保守管理．核医学検査技術学，佐々木雅之，桑原康雄　編，改訂３版，南山堂，東京，87-102，155-197，2015

Ⅷ. 学　会　報　告

Ⅷ. 学　会　報　告

Ⅷ. 1　中央市民病院

Ⅷ. 1. 1　循環器内科

1. 金　基泰：両室ペースメーカー植込み後に心室頻拍コントロールに難渋した一例．第21回心不全とペーシング研究会，神戸，2015. 4. 3
2. 古川　裕：循環器領域における抗血栓薬治療の現状．第66回リカレントセミナー，神戸，2015. 4. 5
3. 小堀敦志：ATの診断とアブレーション法．Interventional EP SVT Module，東京，2015. 4. 5
4. 小堀敦志：心房細動の根治を目指すカテーテルアブレーション．心房細動患者を地域でまもる～わがまちの医療連携～，神戸，2015. 4. 7
5. 江原夏彦：経カテーテル大動脈弁植込み術（TAVI）．KCJL（近畿心血管治療ジョイントライブ）2015，京都，2015. 4. 16-19
6. 古川　裕：４種のNOACが使用可能な今、心房細動への抗凝固治療を考える．Anticoagulant Forum，三田，2015. 4. 17
7. 古川　裕：PCI後の抗血栓治療～日本の現状と課題．第32回神戸市中央区内科医学会学術講演会，神戸，2015. 4. 18
8. Yamane T：Practical Tips for the Management of Patients with Delirium in CCU．第79回日本循環器学会総会学術集会，大阪，2015. 4. 24-26
9. Sasaki Y，Kobori A，Furukawa Y：Morphological Predictors of Effective Chemical Ablation of Marshall Vein for Atrial Fibrillation．第79回日本循環器学会総会学術集会，大阪，2015. 4. 24-26
10. Yoshizawa T，Kobori A，Ishibashi K，Nakashima M，Ito S，Kasamoto M，Murai R，Sasaki Y，Kim K，Kitai T，Yamane T，Ehara N，Kinoshita M，Kaji S，Tani T，Furukawa Y：The Early Predictors of Sinus Rhythm Maintenance in Patients with Left Ventricular Dysfunction after Catheter Ablation of Atrial Fibrillation．第79回日本循環器学会総会学術集会，大阪，2015. 4. 24-26
11. An Y，Andoh K，Arita T，Nobuyoshi M，Ehara N，Furukawa Y，Inoue K，Fujii S，Shizuta S，Kimura T，Isshiki T：Predictors of Appropriate Defibrillator Therapy in Patients Treated with Biventricular Implantable Cardioverter Defibrillator for Primary Prevention: Data from CUBIC Study．第79回日本循環器学会総会学術集会，大阪，2015. 4. 24-26
12. Matsue Y，Suzuki M，Mizukami A，Yoshida K，Onishi Y，Kitai T，Satoh Y，Ono Y，Nishioka T，Ishikawa T，Inaba O，Noda M，Sugi K，Torii S，Tejima T，Sakurada H，Yamaguchi S，Okishige K，Fujii H，Takahashi A：Clinical Effectiveness of Tolvaptan in Patients with Acute Decompensated Heart Failure and Renal Failure: AQUAMARINE Study．第79回日本循環器学会総会学術集会，大阪，2015. 4. 24-26
13. Kai H，Kimura T，Furukawa Y，Fukumoto Y，Kita T：Is Low Diastolic Blood Pressure a Risk for Cardiovascular Death in CAD Patients in the Elderly? The CAREDO-KYOTO Registry．第79回日本循環器学会総会学術集会，大阪，2015. 4. 24-26
14. Sawa T，Satoh Y，Matsuda M，Uegaito T，Tanaka M，Inada T，Miyazaki S，Taniguchi M，Furukawa Y，Ehara N，Kita Y，Takatsu Y，Fujiwara H：Regression of Electrocardiographic Signs of Left Ventricular Hypertrophy by Combined Treatment with Thiazide Diuretic and Angiotensin-II Receptor Blocker．第79回日本循環器学会総会学術集会，大阪，2015. 4. 24-26
15. Watanabe H，Morimoto T，Natsuaki M，Shiomi H，Furukawa Y，Nakagawa Y，Kadota K，Ando K，Kimura T：Residual Risk for Major Adverse Events after Coronary Revascularization：Possible Relation with Atherothrombotic Disease Progression（Analysis from CREDO-Kyoto Registry Cohort-2）．第79回日本循環器学会総会学術集会，大阪，2015. 4. 24-26

16. 庵地雄太，水谷和郎，大石醒悟，山根光量，堂本康治，北井　豪，民田浩一，安井博規，竹原　歩，安斉俊久，伊藤弘人：循環器疾患患者へのメンタルヘルスケア－兵庫サイコカーディオロジー研究会の活動から－．第79回日本循環器学会総会学術集会，大阪，2015．4．24-26
17. 安藤瑞穂，山本正也，浅山侑香子，藤原正和，森川奈緒美，小堀敦志：心筋焼灼術におけるエアウェイ挿入に伴う鼻出血の現状．第79回日本循環器学会総会学術集会，大阪，2015．4．24-26
18. 紺田利子，谷　知子，藤井洋子，角田敏明，北井　豪，古川　裕：経胸壁心エコー図によるMitral annular disjunctionについての検討．第79回日本循環器学会総会学術集会，大阪，2015．4．24-26
19. 坂本裕規，北井　豪，岩田健太郎，田内都子，小寺　睦，中垣美優，仲村直子，小椋由美子，藤本和美，小山忠明，古川　裕：開心術後患者の離床期間に及ぼす専従理学療法士の効果の検討．第79回日本循環器学会総会学術集会，大阪，2015．4．24-26
20. 中村悟士，石井利英，田中雄己，山城悠葵，中農陽介，吉川真由美，坂地一朗，佐々木康博，小堀敦志，古川裕：高周波エネルギーを用いた心房中隔穿刺の有用性．第79回日本循環器学会総会学術集会，大阪，2015．4．24-26
21. 山城悠葵，石井利英，田中雄己，中農陽介，中村悟士，吉川真由美，坂地一朗，佐々木康博，小堀敦志，古川裕：呼吸情報取得部位によるSOUNDSTARを用いたMERGEへの影響．第79回日本循環器学会総会学術集会，大阪，2015．4．24-26
22. 中農陽介，石井利英，田中雄己，山城悠葵，中村悟士，中村将大，吉川真由美，坂地一朗，佐々木康博，小堀敦志，古川　裕：当院における横隔膜筋電位モニタリング（CMAP）の有用性．第79回日本循環器学会総会学術集会，大阪，2015．4．24-26
23. 石井利英，田中雄己，山城悠葵，中農陽介，中村悟士，中村将大，吉川真由美，坂地一朗，佐々木康博，小堀敦志，古川　裕：クライオバルーンアブレーションと高周波アブレーションにおける肺静脈隔離範囲の比較．第79回日本循環器学会総会学術集会，大阪，2015．4．24-26
24. 村井亮介：治療方針に難渋した両弁置換術後の一例．第６回心不全梁山泊，神戸，2015．5．9
25. 古川　裕：心房細動に対する凝固治療：現状と課題．兵庫県病院薬剤師会東西神戸支部学術講演会・東神戸支部総会，神戸，2015．5．14
26. 小堀敦志：職場健診における不整脈診療の意義～あの心電図の、その後～．第88回日本産業衛生学会，大阪，2015．5．16
27. 古川　裕：冠動脈疾患診療の進歩と抗血小板治療．神戸市薬剤師会生涯教育講座　第43回研修会，神戸，2015．5．16
28. 笠本　学，谷　知子，角田敏明，北井　豪，金　基泰，川井順一，紺田利子，藤井洋子，三羽えり子，古川裕：壁運動評価におけるGlobal longitudinal strainの有用性および再現性についての検討．日本超音波医学会第88回学術集会，東京，2015．5．22-24
29. 笠本　学，谷　知子，角田敏明，北井　豪，金　基泰，川井順一，紺田利子，藤井洋子，三羽えり子，古川裕：Modified Simpson法による左室駆出率とGlobal longitudinal strainの比較検討．日本超音波医学会第88回学術集会，東京，2015．5．22-24
30. 木下　愼：大動脈瘤に対するステントグラフト治療．神戸循環器疾患治療セミナー，神戸，2015．5．23
31. 古川　裕：PCI後の抗血栓治療～期間と強さにまつわる問題～．学術講演会～抗血栓治療～，神戸，2015．5．28
32. Kaji S：Which Patients with Uncomplicated Type B Aortic Dissection should Undergo TEVAR or Optimal Medical Therapy? 第43回日本血管外科学会学術総会，横浜，2015．6．3－5
33. 小堀敦志：心房細動のより良い医療連携を目指して．垂水区医師会学術講演会，神戸，2015．6．4
34. 江原夏彦：新しい大動脈弁狭窄症の治療：経カテーテル的大動脈弁埋め込み術（TAVI）．神戸市北区循環器セミナー，神戸，2015．6．5
35. 江原夏彦：第二世代のDESの至適DAPT期間．第13回兵庫ライブデモンストレーション，神戸，2015．6．6

36. 古川　裕：心房細動に対する抗凝固治療：各NOACの特徴と抗血小板薬併用の問題．丹波市医師会学術講演会，丹波，2015．6．18
37. 江原夏彦：カテーテルによる大動脈弁狭窄症の治療（TAVI）．高齢者心疾患を考えるin Kobe，神戸，2015．6．18
38. 山根崇史：TAVIの症例提示．高齢者心疾患を考えるin Kobe，神戸，2015．6．18
39. 佐々木康博：当院でのクライオバルーンアブレーションの経験．第24回神戸不整脈勉強会，神戸，2015．6．18
40. 石橋健太，金　基泰，伊藤慎八，笠本　学，村井亮介，佐々木康博，山根崇史，北井　豪，小堀敦志，江原夏彦，木下　愼，加地修一郎，古川　裕：Ebstein奇形に対する三尖弁置換術後に、除細動パッチ電極を使用して植込み型除細動器を移植した症例．第119回日本循環器学会近畿地方会，大阪，2015．6．20
41. Kobori A，Sasaki Y，Yamane T，Kim K，Ehara N，Kinoshita M，Kaji S，Furukawa Y：Esophagus temperature monitoring during cryoballoon ablation on left atrium using deflectable probe and fixed sensor probe．EHRA EUROPACE-CARDIOSTIM 2015，Milan，2015．6．21-24
42. Sasaki Y，Kobori A，Furukawa Y：Morphological predictors of effective chemical ablation of marshall vein for atrial fibrillation．EHRA EUROPACE-CARDIOSTIM 2015，Milan，2015．6．21-24
43. 古川　裕：循環器領域の抗血栓治療におけるDilemma．内科疾患と抗血栓治療～Expertに聞く治療戦略：消化器編～，神戸，2015．6．25
44. 金　基泰：当院におけるフェブリクの使用経験．神戸高尿酸血症フォーラム，神戸，2015．6．25
45. 伊藤慎八：難渋したPCI治療の症例．第2回K-PCIカンファレンス，大阪，2015．6．26
46. 江原夏彦：TAVI術前にPCI/CRT-Pを施行した症例．Cardiac Specialists Conference，大阪，2015．6．27
47. 江原夏彦：大動脈弁狭窄症の新しい治療：TAVI．ATIS Exchange Meeting in Kansai，大阪，2015．6．27
48. 古川　裕：PCI後の抗血栓治療～至適な抗血栓薬併用を考える～．抗血小板フォーラム，大阪，2015．7．2
49. 小堀敦志：心房細動クライオアブレーションの現状と課題．第33回大阪臨床電気生理フォーラム，大阪，2015．7．4
50. 江原夏彦：TA-TAVI術後に筋性部心室中隔欠損を発症した一例．第6回日本経カテーテル心臓弁治療学会学術集会 JTVT2015，東京，2015．7．5
51. 古川　裕：心不全：暗い話題と明るい話題．島根県心不全の体液管理を考える会，島根，2015．7．7
52. 古川　裕：PCI後の抗血栓治療～至適な抗血栓薬併用を考える～．GI CV Cross Seminar in KOBE，神戸，2015．7．10
53. 江原夏彦：大動脈弁狭窄症の新しい治療：TAVI．CoCIT2015夏，西宮，2015．7．11
54. 北井　豪，岩田健太郎，仲村直子，中村　健，小山忠明，福田優子，佐々木真希，古出隆士，上野勝弘，森沢知之，高橋哲也，古川　裕：急性期・回復期病院の包括的心臓リハビリテーション連携システムへの取り組み．第21回日本心臓リハビリテーション学会学術集会，福岡，2015．7．18-19
55. 田内都子，岩田健太郎，門　浄彦，坂本裕規，小寺　睦，中垣美優，小椋由美子，仲村直子，鯰谷雅志，田頭美沙，北井　豪，古川　裕：心臓センターにおける専従理学療法士配置による開心術後リハビリテーションの有用性について．第21回日本心臓リハビリテーション学会学術集会，福岡，2015．7．18-19
56. 藤本和美，小椋由美子，仲村直子，北井　豪，古川　裕：心臓リハビリテーションを受けた患者の喫煙に関する実態調査－外来での禁煙教育のあり方の検討－．第21回日本心臓リハビリテーション学会学術集会，福岡，2015．7．18-19
57. 森沢知之，北井　豪，岩田健太郎，福田優子，佐々木真希，上野勝弘，高橋哲也：回復期リハビリテーション病院における心臓リハビリテーションの実態調査－全国アンケートの結果から－．第21回日本心臓リハビリテーション学会学術集会，福岡，2015．7．18-19
58. 小椋由美子，田頭美沙，鯰谷雅志，藤本和美，仲村直子，田内都子，門　浄彦，岩田健太郎，金　基泰，北井豪，古川　裕：当院における心臓リハビリテーション10年の歩みと今後の展望．第21回日本心臓リハビリテーション学会学術集会，福岡，2015．7．18-19

59. 中垣美優，岩田健太郎，門　浄彦，田内都子，坂本裕規，小寺　睦，小椋由美子，仲村直子，鯰谷雅志，田頭美沙，森沢知之，北井　豪，古川　裕：心臓外科術後の消化器合併症のため術後リハに難渋した症例．第21回日本心臓リハビリテーション学会学術集会，福岡，2015．7．18-19
60. 安達奈央，森下英美，仲村直子，長尾幸恵，北井　豪，古川　裕：緊急CABG後の社会復帰を目指した外来心臓リハビリ～身体の変化から日常生活や仕事を加減するための支援～．第21回日本心臓リハビリテーション学会学術集会，福岡，2015．7．18-19
61. 森下英美，安達奈央，長尾幸恵，北井　豪，古川　裕：病棟看護師が入院から外来心リハまで継続して関わる効果～初発アルコール性心筋症の事例を通して～．第21回日本心臓リハビリテーション学会学術集会，福岡，2015．7．18-19
62. 上野勝弘，金澤直人，吉岡晴香，川口広志，藤崎宏明，材木力斗，佐々木真希，福田優子，小嶋晃義，岩田健太郎，北井　豪，森沢知之，高橋哲也，古出隆士：急性期・回復期病院の心臓リハ連携体制の整備の経過および問題点．第21回日本心臓リハビリテーション学会学術集会，福岡，2015．7．18-19
63. 庵地雄太，水谷和郎，荒木祥子，大石醒悟，竹原　歩，辻井由紀，北井　愛，北井　豪，松石邦隆，仲村直子，堂本康治，山根光量，民田浩一，高橋恭子，安井博規，安斉俊久，伊藤弘人：心臓リハビリテーションを基礎とした心臓病患者へのメンタルケアモデル開発．第21回日本心臓リハビリテーション学会学術集会，福岡，2015．7．18-19
64. 水谷和郎，民田浩一，堂本康治，大石醒悟，北井　豪，安井博規，竹原　歩，庵地雄太，伊藤弘人：メンタルケアナショナルプロジェクトにおける連携機関としての兵庫サイコカーディオロジー研究会の意義．第21回日本心臓リハビリテーション学会学術集会，福岡，2015．7．18-19
65. 金　基泰：当院におけるオノアクトの使用経験．第２回神戸βブロッカーフォーラム，神戸，2015．7．18
66. Kobori A，Sasaki Y，Kim K，Yamane T，Ehara N，Kinoshita M，Kaji S，Furukawa Y：Esophageal Temperature Monitoring during Cryoballoon Ablation in the Left Atrium using a Deflectable Probe and Fixed Sensor Probe．第30回日本不整脈学会学術大会・第32回日本心電学会学術集会，京都，2015．7．28-31
67. Sasaki Y，Kobori A，Furukawa Y：Pulmonary Venography Score Is an Acute Success Predictor ofPulmonary Vein Isolation by Cryoballoon Ablation for Paroxysmal Atrial Fibrillation．第30回日本不整脈学会学術大会・第32回日本心電学会学術集会，京都，2015．7．28-31
68. 中農陽介，小堀敦志，佐々木康博，石井利英，田中雄己，山城悠葵，中村悟士，水上千尋，吉川真由美，吉田哲也，井上和久，坂地一朗，古川　裕：当院における横隔膜筋電位モニタリング（CMAP）の有用性．第30回日本不整脈学会学術大会・第32回日本心電学会学術集会，京都，2015．7．28-31
69. 加地修一郎，金　基泰，江原夏彦，木下　愼，北井　豪，古川　裕：Primary PCIを施行した急性心筋梗塞患者において虚血性僧帽弁閉鎖不全症が長期予後に与える影響．第24回日本心血管インターベンション治療学会 CVIT2015，福岡，2015．7．30-８．1
70. 江原夏彦，北井　豪，金　基泰，伊藤慎八，山根崇史，木下　愼，古川　裕，加地修一郎：TAVI術前患者スクリーニングの現状．第24回日本心血管インターベンション治療学会 CVIT2015，福岡，2015．7．30-８．1
71. 村井亮介，北井　豪，金　基泰，山根崇史，江原夏彦，木下　愼，加地修一郎，古川　裕：急性A型大動脈解離に対して上行大動脈置換施行後、遅発性に生じたバルサルバ洞解離による急性心筋梗塞から救命し得た一例．第24回日本心血管インターベンション治療学会 CVIT2015，福岡，2015．7．30-８．1
72. 伊藤慎八，江原夏彦，金　基泰，北井　豪，山根崇史，木下　愼，加地修一郎，古川　裕：心原性ショックを呈した重症AS患者に対し緊急BAVおよびTAVIを施行し救命できた一例．第24回日本心血管インターベンション治療学会 CVIT2015，福岡，2015．7．30-８．1
73. 古川　裕：心房細動に対する抗凝固治療～現状と課題．学術講演会：抗凝固療法～最近の話題～，神戸，2015．7．30
74. 伊藤慎八：TAVI術前にPCI/CRTを施行した症例．第18回京都大学関西心不全と不整脈カンファレンス，大阪，2015．８．８

75. 小堀敦志：不整脈を知る・診る・防ぐ．市民向け講座「平成27年度前期土曜健康科学セミナー」，神戸，2015. ８．22
76. Nakatsuma K，Shiomi H，Morimoto T，Ando K，Kadota K，Yamamoto T，Furukawa Y，Nakagawa Y，Horie M，Kimura T：Intravascular ultrasound guidance versus angiographic guidance in primary percutaneous coronary intervention for ST-segment elevation myocardial infarction．ESC Congress 2015，London，2015. ８．29-９．２
77. Kai H，Kimura T，Furukawa Y，Fukumoto Y，Kita T：Impact of low diastolic blood pressure on risk of cardiovascular death in elderly and late-elderly patients with coronary artery disease after coronary revascularization：the CREDO-Kyoto Registry．ESC Congress 2015，London，2015. ８．29-９．２
78. Mahara K，Kishiki K，Ota M，Izumi Y，Fukumoto R，Naito K，Tobaru T，Takanashi S，Takayama M：Changes of implanted prosthetic valve stent morphology during transcatheter aortic valve implantation with a ballon-expandable valve．ESC Congress 2015，London，2015. ８．29-９．２
79. Mahara K，Ota M，Kishiki K，Izumi Y，Fukumoto R，Fukui T，Umemura J，Sumiyoshi T，Takanashi S：Detachment of commissure is a major cause of aortic regurgitation in acute type A aortic dissection．ESC Congress 2015，London，2015. ８．29-９．２
80. 古川　裕：循環器疾患のバイオマーカー～有用性と限界～．シスメックス循環器セミナーin KOBE，神戸，2015. ９．11
81. 古川　裕：慢性心不全の診療（＋心房細動治療におけるβ遮断薬の位置付け）．MAINTATE Meet The Expert，神戸，2015. ９．16
82. 村井亮介，加地修一郎，伊藤慎八，金　基泰，北井　豪，江原夏彦，古川　裕：中枢神経合併症を有する感染性心内膜炎患者に対して早期心臓手術は有用か？ 第63回日本心臓病学会学術集会，横浜，2015. ９．18-20
83. 石橋健太，谷　知子，中嶋正貴，伊藤慎八，笠本　学，村井亮介，佐々木康博，金　基泰，北井　豪，山根崇史，小堀敦志，江原夏彦，木下　愼，加地修一郎，古川　裕：肥大型心筋症の長期予後について－経胸壁心エコー図による検討－．第63回日本心臓病学会学術集会，横浜，2015. ９．18-20
84. 野本奈津美，谷　知子，紺田利子，藤井洋子，中村仁美，三羽えり子，菅沼直生子，野村菜美子，宮本淳子，中野　彩，角田敏明，川井順一，金　基泰，北井　豪，古川　裕：当院における過去15年間での心エコー図検査にて発見された心臓腫瘍症例の検討．第63回日本心臓病学会学術集会，横浜，2015. ９．18-20
85. Ehara N：A rare complication of ventricular septal defect following transapical TAVI．PCR London Valves 2015，Berlin，2015. ９．20-22
86. 古川　裕：不眠不休で働くすごいやつ「心臓」～心臓のトラブルの原因と対策～．平成27年度神戸市民健康大学講座，神戸，2015. ９．24
87. 堀　香菜，谷　知子，紺田利子，藤井洋子，川井順一，菅沼直生子，野本奈津美，北井　豪，太田光彦，古川　裕：開口部の診断に苦慮した冠動脈瘻の１症例．日本超音波医学会第42回関西地方会学術集会，大阪，2015. ９．26
88. 古川　裕：社会環境と急性心筋梗塞の予後．循環器疾患病診連携研究会，神戸，2015. ９．30
89. 中嶋正貴，太田光彦，堀　香菜，神田　彩，宮本淳子，野本奈津美，菅沼直生子，紺田利子，中村仁美，藤井洋子，角田敏明，江藤正明，川井順一，石津賢一，松本　譲，石橋健太，伊藤慎八，笠本　学，村井亮介，佐々木康博，金　基泰，山根崇史，江原夏彦，小堀敦志，木下　愼，加地修一郎，谷　知子，古川　裕：労作時呼吸困難を契機に高年齢で初めて診断された未修復Fallot四徴症の一例．第81回神戸臨床心エコー図研究会，神戸，2015. 10. ３
90. 伊藤慎八，江原夏彦，加地修一郎，金　基泰，山根崇史，木下　愼，古川　裕：Filtrap回収時にstent deformationし、さらにIVUS実施時にmigrationした1例．第25回日本心血管インターベンション治療学会近畿地方会，大阪，2015. 10. ３
91. 江原夏彦：大動脈弁狭窄症のカテーテル治療：TAVI．ATIS Exchange Meeting in KOBE，神戸，2015. 10. ８

92. 佐々木康博，小堀敦志，笠本　学，古川　裕：クライオバルーンアブレーション施行後に肺静脈狭窄を来した１例．カテーテルアブレーション関連秋季大会2015，福島，2015. 10. 15-17
93. 佐々木康博，小堀敦志，古川　裕：クライオバルーンアブレーション再発例での起源の検討．カテーテルアブレーション関連秋季大会2015，福島，2015. 10. 15-17
94. 佐々木康博，小堀敦志，古川　裕：心房細動クライオバルーンアブレーションにおけるオプション治療の意義．カテーテルアブレーション関連秋季大会2015，福島，2015. 10. 15-17
95. 加地修一郎：B型急性大動脈解離の診断のポイント～TEVARの適応をどうするべきか～．第２回名古屋大動脈瘤カンファレンス，愛知，2015. 10. 15
96. 山根崇史：PCI後の治療について．循環器疾患勉強会，神戸，2015. 10. 15
97. 加地修一郎：急性大動脈症候群の診断のポイント～ステントグラフト治療の適応を中心に～．第68回日本胸部外科学会定期学術集会，神戸，2015. 10. 17-20
98. 古川　裕：高血圧／危険因子と生活習慣．平成27年度薬剤師継続学習通信教育口座スクーリング，神戸，2015. 10. 18
99. 小堀敦志：心房細動に対する抗凝固療法．関西薬学医療研究会，神戸，2015. 10. 18
100. 石橋健太，北井　豪，村井亮介，金　基泰，山根崇史，江原夏彦，木下　愼，加地修一郎，小山忠明，古川　裕：A Complex Case of Heart Failure with Progressive Renal Dysfunction and Refractory Edema after Double-valve Replacement with Mechanical Valves．第19回日本心不全学会学術集会，大阪，2015. 10. 22-24
101. 江原夏彦：カテーテルによる大動脈弁狭窄症の治療：TAVI．第16回神戸循環器疾患症例検討会，神戸，2015. 10. 23
102. 小堀敦志：心房細動治療の最前線．神戸循環器フォーラム2015，神戸，2015. 10. 29
103. Kim K，Kaji S，Yamane T，Kitai T，Kobori A，Ehara N，Kinoshita M，Furukawa Y：Association of Renin-angiotensin System Inhibitors with Reduced Adverse Cardiac Events in Patients with Ischemic Mitral Regurgitation After Acute Myocardial Infarction．Scientific Sessions of the American Heart Association 2015，Orlando，Fl，2015. 11. 7-11
104. Murai R，Kaji S，Sasaki Y，Ota M，Kim K，Kitai T，Yamane T，Kobori A，Ehara N，Kinoshita M，Furukawa Y：Clinical Features and Impact on Clinical Outcome of Cerebral Microbleeds in Patients with Active Infective Endocarditis．Scientific Sessions of the American Heart Association 2015，Orlando，Fl，2015. 11. 7-11
105. Ito S，Kitai T，Yamane T，Kim K，Ota M，Sasaki Y，Ehara N，Kobori A，Kinoshita M，Kaji S，Furukawa Y：Stroke Volume and Cardiovascular Event Risk in Heart Failure with Preserved Ejection Fraction．Scientific Sessions of the American Heart Association 2015，Orlando，Fl，2015. 11. 7-11
106. Izuhara M，Ono K，Shiomi H，Morimoto T，Furukawa Y，Nakagawa Y，Shizuta S，Tada T，Tazaki J，Horie T，Kuwabara Y，Baba O，Nishino T，Kita T，Kimura T：High-density Lipoprotein Cholesterol Levels and Cardiovascular Outcomes in Japanese Patients After Percutaneous Coronary Intervention：A Report From the CREDO-Kyoto Registry Cohort-2．Scientific Sessions of the American Heart Association 2015，Orlando，Fl，2015. 11. 7-11
107. Yamamuro A，Tamita K，Yoshikawa J，Kaji S，Furukawa Y：Assessment of Both Coronary Microvascular Damage and Left Ventricular Chamber Stiffness After Successful Percutaneous Coronary Intervention Predicts Left Ventricular Aneurysm in ST-segment Elevation Myocardial Infarction．Scientific Sessions of the American Heart Association 2015，Orlando，Fl，2015. 11. 7-11
108. 山根崇史：高血圧合併ハイリスク患者の抗血小板療法・抗凝固療法について．神戸市北区PCI連携の会，神戸，2015. 11. 19
109. 古川　裕，中妻賢志，塩見紘樹，木村　剛：社会的環境と急性心筋梗塞の予後．第29回日本冠疾患学会学術集会，札幌，2015. 11. 20-21

110. 村井亮介：当院における急性心不全治療の現状．Heart failure conference in Port Island，神戸，2015. 11. 25
111. 山根崇史：急性期病院における心不全診療の現状と課題．心不全セミナーin神戸，神戸，2015. 11. 27
112. 石津賢一：抗プロラクチン療法により心機能の改善を認めた周産期心筋症の一例．第120回日本循環器学会近畿地方会，大阪，2015. 11. 28
113. 中嶋正貴：労作時呼吸困難を契機に高年齢で初めて診断された未修復成人先天性心疾患の一例．第８回天神京循環器カンファレンス，大阪，2015. 11. 28
114. 石津賢一：明日から変わる君の循環器内科コンサルト．救急オープンセミナー，神戸，2015. 12. 20
115. 笠本　学，加地修一郎，村井亮介，石津賢一，松本　譲，石橋健太，中嶋正貴，伊藤慎八，佐々木康博，太田光彦，金　基泰，山根崇史，江原夏彦，小堀敦志，木下　愼，古川　裕：院外心肺停止に対しPCPSを用いて蘇生に成功するも脊髄梗塞を合併した一例．第41回ベイエリアハートカンファレンス，大阪，2016. １. 16
116. 金　基泰：Association of Renin-Angiotensin System Inhibitors With Reduced Adverse Cardiac Events in Patients With Ischemic Mitral Regurgitation After Acute Myocardial Infarction．第２回B2B conference，東京，2016. １. 23
117. 金　基泰，小堀敦志，江原夏彦，佐々木康博，村井亮介，古川　裕：１度房室ブロックを伴う洞不全症候群に対してDDDペースメーカーを移植後、反復性非リエントリー性室房同期を発症した一例．第８回植込みデバイス関連冬季大会，福岡，2016. ２. ５-７
118. 村井亮介，江原夏彦，佐々木康博，金　基泰，小堀敦志，古川　裕：完全房室ブロックに対して永久ペースメーカー移植数年後に心サルコイドーシスの臨床診断が得られた１例．第８回植込みデバイス関連冬季大会，福岡，2016. ２. ５-７
119. 岩畔哲也，江守裕紀，宮本芳行，宮本正興，奥本泰士，木村桂三，赤木秀治，上野悟史，小堀敦志：CRT-D植込み後、His束近傍からの多発性VCPにより心不全増悪をきたし、アブレーションにて軽快した１例．第８回植込みデバイス関連冬季大会，福岡，2016. ２. ５-７
120. 松本　譲，江原夏彦，加地修一郎，笠本　学，太田光彦，金　基泰，山根崇史，石津賢一，石橋健太，中嶋正貴，伊藤慎八，佐々木康博，小堀敦志，木下　愼，古川　裕：重症大動脈弁狭窄症による心肺停止に対してPCPS下に緊急でPTAV、TF-TAVIを施行し救命しえた一例．第26回日本心血管インターベンション治療学会近畿地方会，大阪，2016. ２. 13
121. 石津賢一：抗プロラクチン療法により心機能の改善を認めた周産期心筋症の一例．第16回近畿心不全・不整脈カンファレンス，大阪，2016. ２. 13
122. 南本陽菜，岩田健太郎，坂本裕規，田内都子，小寺　睦，中垣美優，川内ななみ，蔵谷鷹大，尾畑貴昭，小谷将太，廣瀬正和，原田惇平，前川利雄，中村　健，山根崇史，古川　裕：慢性心不全患者の心臓外科手術後転帰に影響する因子の検討．日本心臓リハビリテーション学会第1回近畿地方会，京都，2016. ２. 27
123. 尾畑貴昭，岩田健太郎，門　浄彦，井澤和大，坂本裕規，田内都子，小椋由美子，山根崇史，古川　裕：心臓リハビリテーション参加頻度の減少が心不全患者の再入院率に与える影響．日本心臓リハビリテーション学会第１回近畿地方会，京都，2016. ２. 27
124. 仲村直子，藤本和美，小椋由美子，安達奈央，田内都子，岩田健太郎，村井亮介，山根崇史，北井　豪，古川裕：心リハチームの情報共有に向けたシステム開発とその効果．日本心臓リハビリテーション学会第１回近畿地方会，京都，2016. ２. 27
125. 古川　裕：循環器領域のカテーテル治療とデバイス治療．2015年度第２回医工連携人材育成セミナー，神戸，2016. ３. ５
126. Kobori A，Sasaki Y，Ishizu K，Matsumoto Y，Ishibashi K，Nakashima M，Ito S，Kasamoto M，Murai R，Ota M，Kim K，Yamane T，Ehara N，Kinoshita M，Kaji S，Furukawa Y：Effectiveness and Efficiency of Cryoballoon Ablation for Atrial Fibrillation．第80回日本循環器学会総会学術集会，仙台，2016. ３. 18-20

127. Nakashima M, Kaji S, Ishizu K, Ishibashi K, Ito S, Kasamoto M, Murai R, Sasaki Y, Ota M, Kim K, Kitai T, Yamane T, Kobori A, Ehara N, Kinoshita M, Furukawa Y：Very Long-Term Prognosis of Patients with Type B Aortic Intramural Hematoma. 第80回日本循環器学会総会学術集会，仙台，2016. 3. 18-20
128. Sasaki Y, Kobori A, Furukawa Y：Characteristics of Adenosine Triphosphate Test after Cryoballoon Pulmonary Vein Isolation. 第80回日本循環器学会総会学術集会，仙台，2016. 3. 18-20
129. Kasamoto M, Kaji S, Kim K, Murai R, Sasaki Y, Ota M, Yamane T, Kitai T, Kobori A, Ehara N, Kinoshita M, Furukawa Y：Association of Renin-Angiotensin System Inhibitors with Reduced Adverse Cardiac Events in Patients with Ischemic Mitral Regurgitation after Acute Myocardial Infarction. 第80回日本循環器学会総会学術集会，仙台，2016. 3. 18-20
130. Ota M, Murai R, Sasaki Y, Kim K, Yamane T, Kitai T, Kobori A, Ehara N, Kinoshita M, Kaji S, Tani T, Furukawa Y：Comparison of Left Ventricular Outflow Tract Geometry by Three-dimensional Transthoracic Echocardiography Versus Three-dimensional Transesophageal Echocardiography. 第80回日本循環器学会総会学術集会，仙台，2016. 3. 18-20
131. Kobori A, Sasaki Y, Ishizu K, Matsumoto Y, Ishibashi K, Nakashima M, Ito S, Kasamoto M, Murai R, Ota M, Kim K, Yamane T, Ehara N, Kinoshita M, Kaji S, Furukawa Y：Provocation of Mechanically Interrupted Conduction by Adenosine Triphosphate during Catheter Ablation of Atrial Fibrillation. 第80回日本循環器学会総会学術集会，仙台，2016. 3. 18-20
132. Kaji S, Furukawa Y：Which Patients with Uncomplicated Type B Aortic Dissection should Undergo TEVAR or Optimal Medical Therapy? 第80回日本循環器学会総会学術集会，仙台，2016. 3. 18-20
133. 山城悠葵，小堀敦志，松平　華，中村悟士，中農陽介，杉澤朋弥，田中雄己，坂地一朗，佐々木康博，古川裕：呼吸情報取得部位によるAccuResp Respirationグラフの比較検討. 第80回日本循環器学会総会学術集会，仙台，2016. 3. 18-20
134. 宮本淳子，谷　知子，紺田利子，藤井洋子，川井順一，角田敏明，菅沼直生子，野本奈津美，太田光彦，金　基泰，古川　裕：重症大動脈弁狭窄症の種々の病態における左房機能について：経胸壁心エコー図における検討. 第80回日本循環器学会総会学術集会，仙台，2016. 3. 18-20
135. 中村悟士，小堀敦志，田中雄己，杉澤朋弥，山城悠葵，中農陽介，松平　華，坂地一朗，佐々木康博，古川裕：クライオバルーンアブレーションにおける肺静脈隔離範囲と洞調律維持効果の比較. 第80回日本循環器学会総会学術集会，仙台，2016. 3. 18-20
136. 田中雄己，小堀敦志，松平　華，中村悟士，中農陽介，山城悠葵，杉澤朋弥，坂地一朗，佐々木康博，古川裕：冠静脈洞カテーテルの操作性と心腔内除細動効率の検討. 第80回日本循環器学会総会学術集会，仙台，2016. 3. 18-20
137. Kawamoto A, Kinoshita M, Furukawa Y：Clinical Development of GCSF-Mobilized CD34+ Cell Therapy in Patients with Critical Limb Ischemia under the Unique Pharmaceutical Strategy in Japan. 第80回日本循環器学会総会学術集会，仙台，2016. 3. 18-20
138. Nakatsuma K, Shiomi H, Morimoto T, Andoh K, Kadota K, Yamamoto T, Furukawa Y, Nakagawa Y, Horie M, Kimura K：Intravascular Ultrasound Guidance versus Angiographic Guidance in Primary Percutaneous Coronary Intervention：Clinical Outcomes from the CREDO-Kyoto AMI Registry. 第80回日本循環器学会総会学術集会，仙台，2016. 3. 18-20
139. Izuhara M, Ono K, Shiomi H, Morimoto T, Furukawa Y, Nakagawa Y, Shizuta S, Tada T, Tazaki J, Horie M, Kuwabara Y, Baba O, Nishino T, Kita T, Kimura T：High-density Lipoprotein Cholesterol Levels and Cardiovascular Outcomes in Japanese Patients after Percutaneous Coronary Intervention from the CREDO-Kyoto Registry Cohort-2. 第80回日本循環器学会総会学術集会，仙台，2016. 3. 18-20

140. Yaku H，Shiomi H，Morimoto T，Yamashita Y，Furukawa Y，Nakagawa Y，Andoh K，Kadota K，Abe M，Miki S，Shizuta S，Ono K，Kimura T：Comparison of Short-and Long-term Mortalities between ST-segment Elevation and Non-ST segment Elevation Acute Myocardial Infarction．第80回日本循環器学会総会学術集会，仙台，2016．3．18-20
141. Natsuaki M，Morimoto T，Furukawa Y，Kimura T：Short Duration of Dual Antiplatelet Therapy after Bare-metal Stent Implantation in AMI and Non-AMI Patients：From the CREDO-Kyoto Registry Cohort-2．第80回日本循環器学会総会学術集会，仙台，2016．3．18-20
142. Kawaji T，Shiomi H，Morimoto T，Furukawa Y，Nakagawa Y，Kadota K，Ando K，Mizoguchi T，Abe M，Takahashi M，Kimura T：Clinical Impact of Cardiogenic Shock Etiologies on Long-term Mortality in ST-segment Elevation Acute Myocardial Infarction Patients Complicated with Cardiogenic Shock．第80回日本循環器学会総会学術集会，仙台，2016．3．18-20
143. Yamashita Y，Shiomi H，Morimoto T，Yaku H，Furukawa Y，Nakagawa Y，Andoh K，Kadota K，Abe M，Shizuta S，Ono K，Kimura T：Long-term Cardiac and Non-cardiac Mortality in ST-elevation Acute Myocardial Infarction Patients Who Underwent Primary Percutaneous Coronary Intervention：CREDO-Kyoto AMI Registry．第80回日本循環器学会総会学術集会，仙台，2016．3．18-20
144. 金　基泰，江原夏彦，石津賢一，松本　譲，石橋健太，中嶋正貴，伊藤慎八，笠本　学，村井亮介，佐々木康博，太田光彦，山根崇史，小堀敦志，木下　愼，加地修一郎，古川　裕：修正大血管転位、完全房室ブロックに対して心臓再同期療法を施行した一例．第23回心不全とペーシング研究会，神戸，2016．3．25

Ⅷ．１．２　糖尿病・内分泌内科

１．岩倉敏夫：実臨床から見えてきたSGLT2阻害薬の効果と課題．糖尿病学術講演会in兵庫，神戸，2015．4．4
２．服部尚樹，石原　隆，山上啓子，島津　章：潜在性甲状腺機能低下症におけるマクロTSH血症の検討．第88回日本内分泌学会学術総会，東京，2015．4．24
３．杉山有史子，池村　舞，奥貞　智，岩倉敏夫，橋田　亨：１型糖尿病患者における既存持効型インスリン製剤１日２回投与からデグルデク１日１回投与への切り替えに関する検討．第58回日本糖尿病学会年次学術集会，山口，2015．5．21
４．藤本寛太，浜本芳之，本庶祥子，徳本信介，岡村絵美，山口恵理子，柴山　惟，濱崎暁洋：混合型インスリン（MIX）１日２回からリキシセナチド・グラルギン併用（LG）へ切り替えた際の食後血糖、体重、インスリン量への影響．第58回日本糖尿病学会年次学術総会，下関，2015．5．22
５．森野隆弘，数馬まりこ，岩倉敏夫，松岡直樹，石原　隆：当院におけるリラグルチド導入症例に対する有効性に関する因子の検討．第58回日本糖尿病学会年次学術総会，下関，2015．5．22
６．Shinohara S，Kikuchi M，Suehiro A，Kishimoto I，Harada H，Kuwata F，Hino M，Ishihara T：Prognosis of Ratients with Tg positive/RAI scan negative differentiated thyroid carcinoma．第39回日本頭頸部癌学会第4回アジア頭頸部癌学会，神戸，2015．6．4
７．岩倉敏夫：重症低血糖を回避する～腎障害時の糖尿病治療選択～．第58 回日本腎臓学会学術総会，名古屋，2015．6．5
８．Matsuoka N，Morino T，Iwakura T，Ishihara T：Insulin Dose Estimation from Insulin Sensitivity Factor during the Therapy for Hyperglycemia．75th Scientific Sessions of American Diabetes Association，Boston，Massachusetts，2015．6．5
９．藤本寛太，新村里美，森野隆広，岩倉敏夫，冨田裕之，吉岡信也，松岡直樹：後腹膜腫瘍再発後低血糖発作を再発した１例．第49回兵庫内分泌研究会，神戸，2015．6．13
10．山下裕加，森野隆広，岩倉敏夫，松岡直樹，森　和也：在宅中心静脈栄養によって発症した二次性糖尿病をCGMSによって診断・治療介入できたHirsch sprung病の１例．第208回日本内科学会近畿地方会，京都，2015．6．27

11. 新村里美，岩倉敏夫，藤本寛太，森野隆広，福田一仁，松岡直樹：在宅中心静脈栄養によって生じた糖尿病をCMGSによって治療介入できた慢性偽性腸閉塞の２例．第90回北陸糖尿病集談会，金沢，2015．７．４
12. 岩倉敏夫：良質な血糖コントロールのためにグリニド薬にできることとは．糖尿病スモールミーティングin kobe，神戸，2015．７．15
13. 石原　隆：甲状腺癌のI-131治療．第４回KOBE内分泌・代謝スキルアップセミナー，神戸，2015．８．22
14. 岩倉敏夫：重症低血糖を考慮した高齢者糖尿病の治療．高齢者の糖尿病を考える～高齢者がいつまでも社会で輝き続けるために～，東京，2015．８．22
15. 岩倉敏夫：糖尿病薬治療で求められるグリニド薬の使い時とは．赤穂 時習会，赤穂，2015．８．25
16. 岩倉敏夫:糖尿病治療薬の光と影～重症低血糖の問題をふまえて考える～．第６回糖尿病と心血管セミナー，山口，2015．９．10
17. 藤本寛太，新村里美，森野隆広，岩倉敏夫，日野　恵，松岡直樹，石原　隆，長野　徹：分子標的薬で重度の薬疹が出現した甲状腺乳頭癌の一例．第104回神戸甲状腺研究会，神戸，2015．９．12
18. 松岡直樹：糖尿病治療の最新トピックス－大規模臨床試験を中心に－．地域医療連携フォーラム糖尿病と食事指導，神戸，2015．９．16
19. 新村里美，藤本寛太，日野　恵，森野隆広，岩倉敏夫，松岡直樹，平井雄三，山本亮介，篠原尚吾，今井幸弘，石原　隆：著明な副甲状腺クリーゼをきたした副甲状腺癌の一例．第89回京都内分泌同好会，京都，2015．９．26
20. 新村里美，藤本寛太，日野　恵，森野隆広，岩倉敏夫，松岡直樹，平井雄三，山本亮介，篠原尚吾，今井幸弘，石原　隆:著明な副甲状腺クリーゼをきたした副甲状腺癌の一例．第16回日本内分泌学会近畿支部学術集会，奈良，2015. 10. 17
21. 藤本寛太，新村里美，森野隆広，岩倉敏夫，松岡直樹：後腹膜腫瘍再発後に低血糖発作を再発した一例．阪神糖尿病臨床講演会，神戸，2015. 10. 29
22. 岩倉敏夫：糖尿病治療で求められるグリニド薬の使い時とは．グリニドルネッサンスin東京，東京，2015. 10. 30
23. 松岡直樹：糖尿病治療薬が心血管イベントに及ぼす影響．Diabetes & Cardiovascular Forum，神戸，2015. 11. 5
24. 森野隆広，新村里美，藤本寛太，岩倉敏夫，日野　恵，松岡直樹，石原　隆，橘　智靖，折田頼尚：阻害型TSH受容体抗体陽性の乳頭癌の1例～I-131治療可能か～．第58回日本甲状腺学会学術集会，福島，2015. 11. 7
25. 岩倉敏夫：リスク・ベネフィットを考慮した糖尿病治療戦略．第11回三田市糖尿病地域連携研究会，三田，2015. 11. 12
26. 新村里美，福田一仁，中嶋　歩，朴木久恵，小清水由紀子，薄井　勲，戸邊一之：インスリン併用可でリキシセナチドからリラグルチドに変更した一例．第52回日本糖尿病学会近畿地方会，京都，2015. 11. 14
27. 新村里美，森野隆広，藤本寛太，岩倉敏夫，松岡直樹：血糖コントロール悪化に褐色細胞腫が関与したと考えられた１例．第52回日本糖尿病学会近畿地方会，京都，2015. 11. 14
28. 松岡直樹：最近の糖尿病治療について．地域連携懇話会，神戸，2015. 11. 19
29. 松岡直樹：メトホルミンの適正使用とDPP-4阻害薬との併用について．DM&CKD Clinical Meeting，神戸，2015. 12. 10
30. 岩倉敏夫：糖尿病治療で求められるグリニド薬の使い時とは．グリニドルネッサンス in 松山，松山，2016．１．16
31. 藤本寛太，新村里美，森野隆広，岩倉敏夫，日野　恵，松岡直樹，石原　隆，長野　徹：分子標的薬で重度の薬疹が出現した甲状腺乳頭癌の一例．第38回京都甲状腺研究会，京都，2016．１．23
32. 荒井宏之，新村里美，藤本寛太，岩倉敏夫，松岡直樹：SGLT2阻害薬投与下でDKAを起こした１症例．第10回糖尿病臨床フォーラム，大阪，2016．１．30

33. 岩倉敏夫：重症低血糖を回避する～実臨床における現状とその対策～．高知医療再生機構内分泌代謝専門医養成事業研修会，高知，2016．２．５
34. 斉藤二葉，竹中麻里子，岩本昌子，岩倉敏夫：食行動検査用紙（DEBQ）を用いて治療介入した行動変容が困難な２型糖尿病患者の１例．第17回神戸糖尿病チーム医療研究会，神戸，2016．２．12
35. 新村里美，藤本寛太，森野隆広，岩倉敏夫，日野　恵，松岡直樹，石原　隆：Ｉ-131治療後に耳下腺癌を発症した甲状腺癌の２例．第105回神戸甲状腺研究会，神戸，2016．２．13
36. 松岡直樹：メトホルミンの有効性と適正使用について．兵庫県病院薬剤師会東西神戸支部合同学術講演会，神戸，2016．２．25
37. 岩倉敏夫：腎障害時に求められる適切な糖尿病治療薬の選択．第５回西神戸CKD-DM病診連携セミナー，神戸，2016．３．３
38. 松岡直樹：SGLT2阻害薬の安全性について．糖尿病治療フォーラムin神戸2016，神戸，2016．３．３
39. 渡辺伸明，小谷　圭，岩倉敏夫，勝野朋幸，弘世貴久：ライゾデグ配合注 適正使用の検討．Diabetes Injection Seminar，神戸，2016．３．10
40. 新村里美，能登理央，藤本寛太，岩倉敏夫，石原　隆：長期間観察し原因特定に難渋した異所性ACTH産生症候群の一例．第90回京都内分泌同好会，京都，2016．３．19

Ⅷ．１．３　腎臓内科

１．吉本明弘：慢性腎臓病（CKD）の治療と病診連携．垂水区医師会学術講演会，神戸，2015．４．２
２．能登理央，横井秀基，木下啓太，佐々木翔，上浦　望，上田浩之，木下　愼，柳田素子，吉本明弘：両側性腎梗塞ののち、解離性腎動脈瘤破裂を発症した若年男性の一例．日本内科学会総会ことはじめ2015，京都，2015．４．11（優秀演題賞受賞）
３．吉本明弘：慢性腎臓病（CKD）の治療と病診連携．神戸市医師会学術講演会，神戸，2015．４．11
４．吉本明弘：慢性腎臓病（CKD）の治療と病診連携．第34回神戸腎疾患カンファレンス，神戸，2015．５．17
５．能登理央，木下啓太，佐々木翔，吉本明弘：ネフローゼ症候群に対する加療前後に腎生検を施行した１例．第27回Himeji Nephrology Forum，神戸，2015．５．19
６．能登理央，木下啓太，佐々木翔，吉本明弘：透析ってなに？＜血液透析と腹膜透析、腎移植＞．神戸腎臓勉強会，神戸，2015．６．22
７．吉本明弘：慢性腎臓病（CKD）と病診連携．住吉川病院勉強会，神戸，2015．７．10
８．吉本明弘：保存期腎不全管理．腎不全講演会，神戸，2015．７．14
９．佐々木翔：当院でのADPKDへの取り組み．ADPKD治療を考える会，神戸，2015．７．23
10. 吉本明弘：慢性腎臓病（CKD）における尿酸管理．診療レクチャー～腎臓・高尿酸血症～，神戸，2015．７．30
11. 吉本明弘：慢性腎臓病の管理．腎友会勉強会，神戸，2015．８．30
12. 吉本明弘：腎保護を考慮した降圧治療戦略～円滑な病診連携を目指して～．中央区医師会学術講演会，神戸，2015．９．16
13. 大橋朋奈，釜江直也，佐藤　純，原園　裕，中村　聡，能登理央，木下啓太，佐々木翔，井上和久，吉本明弘：血液浄化中にペースメーカートラブルを発症した２例．第35回神戸腎疾患カンファレンス，神戸，2015．10．４
14. 吉本明弘：慢性腎不全の治療選択．第10回兵庫県腎移植推進懇話会，神戸，2015．10．11
15. 木下啓太：透析患者の体液管理．透析患者会勉強会，神戸，2015．10．15
16. 辻坂勇太，能登理央，木下啓太，佐々木翔，吉本明弘：自家末梢血幹細胞移植後にアデノウイルス出血性膀胱炎から水腎症を来した悪性リンパ腫の一例．第13回京阪神Nephrology Conference，大阪，2015．10．16
17. 辻坂勇太，能登理央，木下啓太，佐々木翔，吉本明弘：自家末梢血幹細胞移植後にアデノウイルス出血性膀胱炎から水腎症を来した悪性リンパ腫の一例．第45回日本腎臓学会西部学術集会，金沢，2015．10．24

18. Noto R，Yokoi H，Yoshimoto A，Yanagita M：A case of hydronephrosis due to adenovirus hemorrhagic cystitis following allogenic bone marrow transplantation for malignant lymphoma．The ASN Kidney Week 2015 Annual Meeting，San Diego，CA，2015. 11. 6
19. 能登理央：腎不全患者における抗RANKLモノクローナル抗体の使用実態．第９回腎臓内科医勉強会，神戸，2015. 11. 12
20. 吉本明弘：慢性腎臓病（CKD）と病診連携．中央区医師会学術講演会，神戸，2015. 11. 18
21. 嶋田博樹，能登理央，木下啓太，佐々木翔，原　重雄，今井幸弘，吉本明弘：MPO-ANCA、抗GBM抗体共陽性を示した急速進行性糸球体腎炎の１例．第７回神戸膠原病腎臓カンファレンス，神戸，2015. 11. 26
22. 嶋田博樹，能登理央，木下啓太，佐々木翔，原　重雄，今井幸弘，吉本明弘：MPO-ANCA、抗GBM抗体共陽性を示した急速進行性糸球体腎炎の１例．第210回日本内科学会近畿地方会，神戸，2015. 11. 28
23. 吉本明弘：慢性腎臓病（CKD）における尿酸管理と病診連携．平成27年度明石市医師会内科医会学術講演会，明石，2015. 12. 3
24. 吉本明弘：腎から全身を診る～CKDに伴う合併症を予防するために～．DM&CKD Clinical Meeting in KOBE～生活習慣病の病診連携を考える～，神戸，2015. 12. 10
25. 木下啓太：当院における保存期腎不全患者に対するクエン酸第二鉄の使用経験．神戸リオナ錠学術講演会，神戸，2015. 12. 17
26. 吉本明弘：急性期の腎疾患治療～急性血液浄化を含めて～．透析研究会，神戸，2015. 12. 22
27. 吉本明弘：CKDにおける尿酸管理．CKDと高尿酸血症フォーラムin尼崎，尼崎，2016. １. 21
28. 吉本明弘：腎から全身を診る～CKDに伴う合併症を予防するために～．淡路市医師会学術講演会，淡路，2016. ２. 17
29. 中村和史，木下啓太，能登理央，佐々木翔，原　重雄，吉本明弘：ネフローゼ症候群を呈した肝性IgA腎症に対してステロイド加療を行った１例．第61回兵庫県腎臓研究会，神戸，2016. ３. ５
30. 中村和史，木下啓太，能登理央，佐々木翔，原　重雄，吉本明弘：ネフローゼ症候群を呈した肝性IgA腎症に対してステロイド加療を行った１例．第211回日本内科学会近畿地方会，京都，2016. ３. 27

Ⅷ. １. ４　神経内科

１. 石井淳子，十河正弥，上田哲大，藤原　悟，村瀬　翔，河野智之，吉村　元，星　　拓，藤堂謙一，川本未知，幸原伸夫：GBS/MFSの病初期神経伝導検査におけるA波/repeater F波の意義．第56回日本神経学会学術大会，新潟，2015. ５. 20
２. 吉村　元，松本理器，藤原　悟，上田哲大，村瀬　翔，十河正弥，石井淳子，河野智之，星　　拓，藤堂謙一，川本未知，幸原伸夫：高齢者のてんかん重積状態：臨床的特徴と予後因子について．第56回日本神経学会学術大会，新潟，2015. ５. 20
３. 川本未知，村瀬　翔，上田哲大，十河正弥，石井淳子，河野智之，吉村　元，星　　拓，藤堂謙一，村上良子，木下タロウ，幸原伸夫：Eculizumab投与により16年間延べ121回にわたる反復性無菌性髄膜炎が消失した１例．第56回日本神経学会学術大会，新潟，2015. ５. 21
４. 齊藤智成，野村浩一，片野雄大，上田雅之，木村和美：脳梗塞の原因を中大脳動脈解離と考えた３症例．第56回日本神経学会学術大会，新潟，2015. ５. 21
５. 河野智之，藤堂謙一，上田哲大，藤原　悟，村瀬　翔，十河正弥，石井淳子，吉村　元，星　　拓，川本未知，今村博敏，足立秀光，坂井信幸，幸原伸夫：遠位部主幹動脈閉塞に対するステント型血栓回収機器の治療成績．第56回日本神経学会学術大会，新潟，2015. ５. 22
６. 河野智之，藤堂謙一，星　　拓，今村博敏，足立秀光，今井幸弘，坂井信幸，幸原伸夫：急性期脳梗塞に対する血栓回収術で腫瘍塞栓と診断し得た１例．日本心血管脳卒中学会，徳島，2015. ６. 12

7．吉村　元，松本理器，上田浩之，上田　潤，藤原　悟，上田哲大，引網亮太，村瀬　翔，石井淳子，河野智之，星　　拓，藤堂謙一，川本未知，有吉孝一，池田昭夫，幸原伸夫：高齢者のてんかん重積状態：臨床･脳波･MRI所見の特徴と予後因子について．第49回亀山正邦記念神経懇話会，大阪，2015．6．20

8．上田　潤，藤堂謙一，村瀬　翔，齊藤智成，河野智之，星　　拓，今村博敏，足立秀光，幸原伸夫，坂井信幸：来院後90分以内の再開通達成により急速改善を得た脳梗塞の一例．第18回連脈会，大阪，2015．6．26

9．吉村　元，藤堂謙一，村瀬　翔，石井淳子，河野智之，星　　拓，川本未知，幸原伸夫：心因性非てんかん発作と誤ったde novo absence status epilepticusの１例．日本神経学会　第102回近畿地方会，大阪，2015．７．４

10. 山内頼友，村瀬　翔，吉村　元，上田　潤，上田哲大，藤原　悟，引網亮太，石井淳子，齊藤智成，河野智之，星　　拓，川本未知，幸原伸夫：潰瘍性大腸炎に合併した中枢神経血管炎の１例．日本神経学会　第102回近畿地方会，大阪，2015．７．４

11. 川本未知，村瀬　翔，吉村　元，村上良子，木下タロウ，幸原伸夫：16年間延べ121回にわたる反復性無菌性髄膜炎にPIGT変異によるPNHを合併しEculizumabが著効した一例．第52回日本補体学会学術集会，名古屋，2015．８．21

12. 村瀬　翔，上田　潤，上田哲大，藤原　悟，引網亮太，石井淳子，齊藤智成，河野智之，吉村　元，星　　拓，藤堂謙一，川本未知，森崎裕子，幸原伸夫：若年性大動脈解離の既往を有し両側内頚動脈紡錘状拡張および両側白質病変を認めた43歳女性．第70回兵庫神経内科研究会，神戸，2015．８．28

13. 藤堂謙一，坂井信幸，今村博敏，足立秀光，星　　拓，河野智之，有村公一，別府幹也，菊池晴彦：治療可能時間は重症度に依存する　NIHSS-time scoreと転帰との関連．第34回The Mt.Fuji Workshop on CVD，神戸，2015．８．29

14. 河野智之，坂井信幸，足立秀光，藤堂謙一，今村博敏，星　　拓，有村公一，別府幹也，菊池晴彦：当院のDoor to Reperfusion Time短縮の試み．第34回The Mt.Fuji Workshop on CVD，神戸，2015．８．29

15. Yoshimura H，Matsumoto R，Ishii J，Kono T，Hoshi T，Todo K，Kawamoto M，Ariyoshi K，Ikeda A，Kohara N：Status epilepticus in the elderly in the super-aging society：clinical and EEG features and prognostic factors．The 31st International Epilepsy Congress，Istanbul，Turkey，2015．９．８

16. 藤原　悟，村瀬　翔，吉村　元，上田　潤，上田哲大，引網亮太，石井淳子，齊藤智成，河野智之，星　　拓，藤堂謙一，川本未知，平本展大，幸原伸夫：慢性GVHDに関連して、多発性硬化症に類似した多発脳脊髄病変を呈した一例．第27回日本神経免疫学会学術集会，岐阜，2015．９．16

17. 藤堂謙一，坂井信幸，今村博敏，足立秀光，星　　拓，河野智之，有村公一，別府幹也，幸原伸夫，菊池晴彦：急性期機械的再開通療法の現在･未来．第18回日本栓子検出と治療学会，宇都宮，2015．９．26

18. 河野智之，坂井信幸，別府幹也，有村公一，星　　拓，今村博敏，藤堂謙一，足立秀光，幸原伸夫：来院から再開通まで90分以内を目指した急性期脳梗塞診療の取り組みと初期治療成績．神戸市中央区医師会学術集談会，神戸，2015. 10. 10

19. 上田哲大，吉村　元，川本未知，岸本逸平，篠原尚吾，吉田泰規，鳴海　治，谷　正一，今井幸弘，能田淳平，幸原伸夫：Scedosporium apiospermumによる浸潤型副鼻腔真菌症から両側眼窩突端症候群を生じた１例．第20回日本神経感染症学会総会･学術大会，長野，2015. 10. 22

20. 吉村　元，松本理器，上田浩之，藤原　悟，上田哲大，引網亮太，村瀬　翔，石井淳子，河野智之，星　　拓，藤堂謙一，川本未知，有吉孝一，池田昭夫，幸原伸夫：高齢者のてんかん重積状態における頭部MRI拡散強調画像：臨床･脳波所見との相関．第49回日本てんかん学会学術集会，長崎，2015. 10. 31

21. 河野智之，坂井信幸，別府幹也，有村公一，星　　拓，今村博敏，藤堂謙一，足立秀光，幸原伸夫：Door to Reperfusion Time 90分以内を目指した当院の取り組みと初期治療成績．第31回NPO法人日本脳神経血管内治療学会学術総会，岡山，2015. 11. 19

22. 藤堂謙一，坂井信幸，今村博敏，足立秀光，星　　拓，河野智之，有村公一，別府幹也，菊池晴彦：MRIスキップによる来院再開通時間短縮の初期経験．第31回日本脳神経血管内治療学会総会，岡山，2015. 11. 20

23. 村瀬　翔，上田　潤，上田哲大，藤原　悟，引網亮太，石井淳子，齊藤智成，河野智之，吉村　元，星　　拓，藤堂謙一，川本未知，森崎裕子，幸原伸夫：縮瞳･側頭葉てんかんを合併したACTA２遺伝子異常の１例．日本神経学会　第103回近畿地方会，豊中，2015. 12. 12
24. 石井淳子，上田　潤，上田哲大，藤原　悟，村瀬　翔，齊藤智成，河野智之，吉村　元，星　　拓，藤堂謙一，川本未知，幸原伸夫：Guillain-Barre症候群関連疾患における再発症例の検討．第16回兵庫県神経免疫研究会，神戸，2016. ３．４
25. 齊藤智成，上田　潤，上田哲大，引網亮太，藤原　悟，村瀬　翔，石井淳子，河野智之，吉村　元，星　　拓，藤堂謙一，川本未知，幸原伸夫：産褥期にRCVS・PRESから閉塞性水頭症を来たし、減圧開頭術を要した１例．第104回近畿地方会，豊中，2016. ３．６

Ⅷ. １．５　消化器内科

１．猪熊哲朗：C型肝炎治療の新時代の到来を迎えて．ダクルインザ・スンベプラ適応拡大記念セミナー，神戸，2015. ４．17
２．占野尚人：早期消化管癌におけるESDの現状と将来展望．神戸若手消化器ミーティング，神戸，2015. ４．17
３．北本博規，福島政司：当院で小腸内視鏡で精査を行った小腸DLBCLの検討．第101回日本消化器病学会総会，仙台，2015. ４．23
４．谷口洋平：当院における高齢者急性胆管炎についての検討．第101回日本消化器病学会総会，仙台，2015. ４．23
５．和田将弥：膵臓がんを覗いてみる．第５回がん市民フォーラムinKobe，神戸，2015. ５．16
６．猪熊哲朗：当院のB型肝炎の治療方針．テノゼット錠発売１周年記念講演会，神戸，2015. ５．16
７．杉之下与志樹：当院のB型肝炎の治療について．テノゼット錠発売１周年記念講演会，神戸，2015. ５．16
８．鄭　浩柄，杉之下与志樹，伊藤卓彦，松本一寛，細谷和也，南出竜典，北本博規，谷口洋平，福島政司，和田将弥，森田周子，占野尚人，井上聡子，猪熊哲朗，山下幸政，三村　純：シメプレビル併用3剤治療市販後の実態と成績－当市内３施設における検討－．第51回日本肝臓学会総会，熊本，2015. ５．21
９．伊藤卓彦，占野尚人，松本一寛，細谷和也，南出竜典，北本博規，谷口洋平，福島政司，和田将弥，森田周子，井上聡子，鄭　浩柄，杉之下与志樹，猪熊哲朗，上原慶一郎，今井幸弘：早期肛門管扁平上皮癌に対するESD治療の可能性．第89回日本消化器内視鏡学会総会，名古屋，2015. ５．29
10. 福島政司，伊藤卓彦，松本一寛，細谷和也，南出竜典，北本博規，谷口洋平，和田将弥，占野尚人，井上聡子，鄭　浩柄，杉之下与志樹，猪熊哲朗，上原慶一郎，今井幸弘：当院における血管炎に起因する消化管病変の臨床的検討．第89回日本消化器内視鏡学会総会，名古屋，2015. ５．29
11. 北本博規，谷口洋平，福島政司，和田将弥，伊藤卓彦，松本一寛，細谷和也，南出竜典，森田周子，占野尚人，井上聡子，鄭　浩柄，杉之下与志樹，猪熊哲朗：胆管空腸吻合部狭窄治療に対する通電ダイレーターの有用性について．第89回日本消化器内視鏡学会総会，名古屋，2015. ５．29
12. 北本博規，谷口洋平，和田将弥，伊藤卓彦，松本一寛，細谷和也，南出竜典，福島政司，森田周子，占野尚人，井上聡子，鄭　浩柄，杉之下与志樹，猪熊哲朗：当院における悪性胃十二指腸狭窄症例に対するステント留置療法の現状について．第89回日本消化器内視鏡学会総会，名古屋，2015. ５．29
13. 和田将弥，伊藤卓彦，松本一寛，細谷和也，南出竜典，北本博規，谷口洋平，福島政司，占野尚人，井上聡子，鄭　浩柄，杉之下与志樹，猪熊哲朗：当院における超音波内視鏡下膵嚢胞ドレナージ術（US-CD）の成績．第89回日本消化器内視鏡学会総会，名古屋，2015. ５．30
14. 占野尚人，伊藤卓彦，松本一寛，細谷和也，南出竜典，北本博規，谷口洋平，福島政司，和田将弥，森田周子，井上聡子，鄭　浩柄，杉之下与志樹，猪熊哲朗，上原慶一郎，今井幸弘：バレット食道癌に対するESD．第89回日本消化器内視鏡学会総会，名古屋，2015. ５．30
15. 谷口洋平，猪熊哲朗，和田将弥，伊藤卓彦，松本一寛，細谷和也，南出竜典，北本博規，福島政司，占野尚人，森田周子，井上聡子，鄭　浩柄，杉之下与志樹：当院での後期高齢者・超高齢者における総胆管結石に伴う急性胆管炎の治療について．第89回日本消化器内視鏡学会総会，名古屋，2015. ５．30

16. 猪熊哲朗：日常業務に潜む法律問題への“処方せん”．Next Symposium 2015 in Kobe，神戸，2015．6．4
17. 森田周子：食道ESD症例提示．ESD FORUM in Kobe 2015，神戸，2015．6．5
18. 奥村　圭，井上聡子，畑森裕之，伊藤卓彦，松本一寛，細谷和也，南出竜典，北本博規，谷口洋平，福島政司，和田将弥，占野尚人，森田周子，鄭　浩柄，杉之下与志樹，猪熊哲朗：腸管嚢腫様気腫症（Pneumatosis cystoides intestinalis；PCI）を合併した潰瘍性大腸炎（Ulcerative Colitis；UC）の１例．第38回京大消化器内科関連病院研究会，奈良，2015．6．6
19. 猪熊哲朗：B型肝炎治療で知っておきたい薬剤耐性ウィルスの最新知見．第３回神戸肝炎シンポジウム，神戸，2015．6．13
20. 鄭　浩柄：当院における核酸アナログ投与症例の検討－中止基準を用いた治療効果の評価－．第３回神戸肝炎シンポジウム，神戸，2015．6．13
21. 福島政司，奥村　圭，畑森裕之，伊藤卓彦，松本一寛，細谷和也，南出竜典，北本博規，谷口洋平，和田将弥，占野尚人，森田周子，井上聡子，鄭　浩柄，杉之下与志樹，猪熊哲朗：当院における術後再建腸管に対するDB-ERCPの現況．第47回兵庫県内視鏡治療談話会，神戸，2015．6．17
22. 杉之下与志樹：C型慢性肝炎の治療－DAAs時代の治療戦略－．第30回東神戸消化器疾患セミナー，神戸，2015．6．18
23. 占野尚人：抗血栓療法と消化管出血．高齢者心疾患を考えるin Kobe，神戸，2015．6．18
24. 和田将弥：当院における膵神経内分泌腫瘍（PNET）に対するEUS-FNAの検討．第46回日本膵臓学会大会，名古屋，2015．6．20
25. 占野尚人，福島政司，猪熊哲朗：当院における大腸ESDの現状と治療の工夫．日本内視鏡学会第95回近畿支部例会，大阪，2015．6．20
26. 谷口洋平，和田将弥，猪熊哲朗：当院における後期高齢者・総胆管結石症についての検討．日本内視鏡学会第95回近畿支部例会，大阪，2015．6．20
27. 北本博規，森田周子，猪熊哲朗：当院における経皮内視鏡的胃瘻増設症例の検討．日本内視鏡学会第95回近畿支部例会，大阪，2015．6．20
28. 畑森裕之：十二指腸ステント留置術の難渋例に対して結石除去用バルーンカテーテル（Bouncer）使用が有用であった１例．日本内視鏡学会第95回近畿支部例会，大阪，2015．6．20
29. 細谷和也，福島政司，伊藤卓彦，松本一寛，南出竜典，北本博規，谷口洋平，和田将弥，占野尚人，森田周子，井上聡子，鄭　浩柄，杉之下与志樹，猪熊哲朗：小腸内視鏡が術前診断に有用であった小腸NETの一例．日本内視鏡学会第95回近畿支部例会，大阪，2015．6．20
30. 松本一寛，福島政司，奥村　圭，畑森裕之，伊藤卓彦，細谷和也，南出竜典，北本博規，谷口洋平，和田将弥，占野尚人，森田周子，井上聡子，鄭　浩柄，杉之下与志樹，猪熊哲朗：門脈ガス血症をきたした虚血性小腸炎の一例．日本内視鏡学会第95回近畿支部例会，大阪，2015．6．20
31. 奥村　圭，井上聡子，伊藤卓彦，松本一寛，細谷和也，南出竜典，北本博規，谷口洋平，福島政司，和田将弥，占野尚人，森田周子，鄭　浩柄，杉之下与志樹，猪熊哲朗：腸管嚢腫様気腫症（Pneumatosis cystoides intestinalis；PCI）を合併した潰瘍性大腸炎（Ulcerative Colitis；UC）の１例．日本内視鏡学会第95回近畿支部例会，大阪，2015．6．20
32. 福島政司，伊藤卓彦，松本一寛，細谷和也，南出竜典，北本博規，谷口洋平，和田将弥，占野尚人，森田周子，井上聡子，鄭　浩柄，杉之下与志樹，猪熊哲朗，今井幸弘：オルメサルタン関連スプルー様腸疾患の１例．日本内視鏡学会第95回近畿支部例会，大阪，2015．6．20
33. 伊藤卓彦，福島政司，奥村　圭，畑森裕之，松本一寛，細谷和也，南出竜典，北本博規，谷口洋平，和田将弥，占野尚人，森田周子，井上聡子，鄭　浩柄，杉之下与志樹，猪熊哲朗，喜多亮介，貝原　聡，市川千宙，今井幸弘：十二指腸乳頭癌術後19年後に肝門部胆管癌を認め、治癒しえた１例．日本内視鏡学会第95回近畿支部例会，大阪，2015．6．20
34. 杉之下与志樹：各病院のトルバプタンの位置づけ．神戸肝性浮腫座談会，神戸，2015．6．22
35. 鄭　浩柄：C型肝炎への三剤併用療法について．Kobe Liver Meeting学術講演会，神戸，2015．7．4

36. 猪熊哲朗：C型肝炎の最新の話題．第37回神戸肝疾患カンファレンス，神戸，2015．7．11
37. 北本博規，佐竹悠良，細谷和也，南出竜典，谷口洋平，猪熊哲朗，大北仁裕，籏智幸政，古武　剛，辻　晃仁：Regorafenib療法中に肝性脳症を来したstageⅣ腸がんの２症例．第13回日本臨床腫瘍学会学術集会，札幌，2015．7．16
38. 猪熊哲朗：抗血栓療法の問題点を考える．パリエット効能効果追加記念抗血栓療法の問題点を考える会in神戸，神戸，2015．8．20
39. 北本博規：経皮内視鏡的胃瘻造設時に胃粘膜下血腫を来し、術後早期にバンパー埋没症候群を合併した１例．第20回PEG・在宅医療研究会学術集会，大阪，2015．9．5
40. 占野尚人：食道癌治療のUp to Date．がん診療オープンカンファレンス，神戸，2015．9．10
41. 北本博規，鄭　浩柄，杉之下与志樹，奥村　圭，畑森裕之，伊藤卓彦，松本一寛，細谷和也，南出竜典，谷口洋平，福島政司，和田将弥，占野尚人，森田周子，井上聡子，猪熊哲朗：間欠的TACE併用によりSorafenibで長期の病勢コントロールが可能であった肝細胞癌の１例．HCC YG Symposium in神戸，神戸，2015．9．11
42. 谷口洋平，猪熊哲朗，福島政司，和田将弥：胆管空腸吻合部狭窄に対する通電ダイレーターを用いた内視鏡治療の有用性について．第51回日本胆道学会学術集会，宇都宮，2015．9．17-18
43. 伊藤卓彦，鄭　浩柄，奥村　圭，畑森裕之，松本一寛，細谷和也，南出竜典，北本博規，谷口洋平，福島政司，和田将弥，占野尚人，森田周子，井上聡子，杉之下与志樹，猪熊哲朗：巨大肝嚢胞に対し、純エタノール注入療法が奏功した１例．第103回日本消化器病学会近畿支部例会，大阪，2015．9．26
44. 北本博規，猪熊哲朗：当院における便潜血検査陽性症例と大腸ポリープの関連について．第103回日本消化器病学会近畿支部例会，大阪，2015．9．26
45. 奥村　圭，鄭　浩柄，畑森裕之，伊藤卓彦，松本一寛，細谷和也，南出竜典，北本博規，谷口洋平，福島政司，和田将弥，占野尚人，森田周子，井上聡子，杉之下与志樹，猪熊哲朗：馬刺し摂取が原因と考えられた急性E型肝炎の１例．第103回日本消化器病学会近畿支部例会，大阪，2015．9．26
46. 松本一寛，谷口洋平，奥村　圭，畑森裕之，伊藤卓彦，細谷和也，南出竜典，北本博規，福島政司，和田将弥，占野尚人，森田周子，井上聡子，鄭　浩柄，杉之下与志樹，猪熊哲朗：十二指腸に穿通したびまん性大細胞性Ｂ細胞リンパ腫（DLBCL）の一例．第103回日本消化器病学会近畿支部例会，大阪，2015．9．26
47. 南出竜典，奥村　圭，畑森裕之，伊藤卓彦，松本一寛，細谷和也，北本博規，谷口洋平，福島政司，和田将弥，占野尚人，森田周子，井上聡子，鄭　浩柄，杉之下与志樹，猪熊哲朗：コーラ溶解法と内視鏡的砕石術が奏功した胃石の１例．第103回日本消化器病学会近畿支部例会，大阪，2015．9．26
48. 畑森裕之，谷口洋平，奥村　圭，伊藤卓彦，松本一寛，細谷和也，南出竜典，北本博規，福島政司，和田将弥，占野尚人，森田周子，井上聡子，鄭　浩柄，杉之下与志樹，猪熊哲朗：縦隔リンパ節腫大に対してEUS-FNA施行し結核性リンパ節炎と診断しえた一例．第103回日本消化器病学会近畿支部例会，大阪，2015．9．26
49. 松本一寛，奥村　圭，畑森裕之，伊藤卓彦，細谷和也，南出竜典，北本博規，谷口洋平，福島政司，和田将弥，占野尚人，森田周子，井上聡子，鄭　浩柄，杉之下与志樹，猪熊哲朗：虚血性小腸炎の検討．JDDW2015，東京，2015．10．8
50. 福島政司，奥村　圭，畑森裕之，伊藤卓彦，松本一寛，細谷和也，南出竜典，北本博規，谷口洋平，和田将弥，占野尚人，森田周子，井上聡子，鄭　浩柄，杉之下与志樹，猪熊哲朗：当院における術後再建腸管に対するバルーン内視鏡を用いた緊急ERCPの現状．JDDW2015，東京，2015．10．8
51. 細谷和也，和田将弥，奥村　圭，畑森裕之，伊藤卓彦，松本一寛，細谷和也，南出竜典，北本博規，谷口洋平，福島政司，占野尚人，森田周子，井上聡子，鄭　浩柄，杉之下与志樹，猪熊哲朗：当院における膵神経内分泌腫瘍（PNET）33例の検討．JDDW2015，東京，2015．10．8
52. 南出竜典，占野尚人，奥村　圭，畑森裕之，伊藤卓彦，松本一寛，細谷和也，北本博規，谷口洋平，福島政司，和田将弥，森田周子，井上聡子，鄭　浩柄，杉之下与志樹，猪熊哲朗，三木　明：当院における胃粘膜下腫瘍に対するLaparoscopy and endoscopy cooperative surgery（LECS）の現状．JDDW2015，東京，2015．10．8

53. 森田周子，占野尚人，奥村　圭，畑森裕之，伊藤卓彦，松本一寛，細谷和也，南出竜典，北本博規，谷口洋平，福島政司，和田将弥，井上聡子，鄭　浩柄，杉之下与志樹，猪熊哲朗：表在咽頭腫瘍の深達度診断．JDDW2015，東京，2015. 10. 9
54. 谷口洋平，和田将弥，奥村　圭，畑森裕之，伊藤卓彦，松本一寛，細谷和也，南出竜典，北本博規，福島政司，占野尚人，森田周子，井上聡子，鄭　浩柄，杉之下与志樹，猪熊哲朗：当院における自己免疫性膵炎の臨床像とEUS-FNAの診断能について．JDDW2015，東京，2015. 10. 9
55. 伊藤卓彦，谷口洋平，奥村　圭，畑森裕之，松本一寛，細谷和也，南出竜典，北本博規，福島政司，和田将弥，占野尚人，森田周子，井上聡子，鄭　浩柄，杉之下与志樹，猪熊哲朗：当院における悪性腫瘍に伴うGastric outlet obstruction（GOO）に対するステント留置療法の有用性．JDDW2015，東京，2015. 10. 9
56. 奥村　圭，井上聡子，畑森裕之，伊藤卓彦，松本一寛，細谷和也，南出竜典，北本博規，谷口洋平，福島政司，和田将弥，占野尚人，森田周子，鄭　浩柄，杉之下与志樹，猪熊哲朗：腸管嚢腫様気腫症（PCI）の臨床的検討－慢性型と劇症型は同一疾患といえるか－．JDDW2015，東京，2015. 10. 9
57. 北本博規，福島政司，井上聡子：原因不明消化管出血症例に対する緊急カプセル内視鏡検査の有用性と限界について．JDDW2015，東京，2015. 10. 10
58. 鄭　浩柄：B型肝炎ウィルス再活性化のリスクとその対策．B型肝炎再活性化リスクマネジメント，神戸，2015. 10. 17
59. Ito T，Taniguchi Y，Wada M，Inokuma T：The Efficacy of an endoscopic self-expandable metal stent for gastric outlet obstruction by malignancies. 23rd United European Gastroenterology Week，Barcelona，2015. 10. 24-28
60. 谷口洋平，細谷和也，和田将弥，奥村　圭，畑森裕之，伊藤卓彦，松本一寛，南出竜典，北本博規，福島政司，占野尚人，森田周子，井上聡子，鄭　浩柄，杉之下与志樹，猪熊哲朗：当院における切除不能肝門部胆管狭窄に対するMetallic Stent（MS）の治療成績について．第48回兵庫県内視鏡治療談話会，神戸，2015. 11. 4
61. 森田周子：Fresh Endoscopist Session 1　食道・胃・十二指腸．日本消化器内視鏡学会近畿支部第95回支部例会，大阪，2015. 11. 7
62. 和田将弥，谷口洋平，猪熊哲朗：当院における消化管粘膜下腫瘍に対するEUS-FNAの成績．日本消化器内視鏡学会近畿支部第95回支部例会，大阪，2015. 11. 7
63. 南出竜典，占野尚人，三木　明：当院における胃粘膜下腫瘍に対するLaparoscopy and endoscopy cooperative surgery（LECS）の現状．日本消化器内視鏡学会近畿支部第95回支部例会，大阪，2015. 11. 7
64. 谷口洋平，福島政司，猪熊哲朗：胆管空腸吻合部狭窄治療に対する通電ダイレーターの有用性について．日本消化器内視鏡学会近畿支部第95回支部例会，大阪，2015. 11. 7
65. 福島政司，井上聡子，猪熊哲朗：小腸悪性リンパ腫の内視鏡像の検討．日本消化器内視鏡学会近畿支部第95回支部例会，大阪，2015. 11. 7
66. 北本博規，福島政司，上原慶一郎：当院における急性GVHD腸炎の検討．日本消化器内視鏡学会近畿支部第95回支部例会，大阪，2015. 11. 7
67. 奥村　圭，北本博規，畑森裕之，伊藤卓彦，松本一寛，細谷和也，南出竜典，谷口洋平，福島政司，和田将弥，占野尚人，森田周子，井上聡子，鄭　浩柄，杉之下与志樹，猪熊哲朗：胸痛で発症した食道粘膜下血腫の１例．日本消化器内視鏡学会近畿支部第95回支部例会，大阪，2015. 11. 7
68. 南出竜典，福島政司，奥村　圭，畑森裕之，伊藤卓彦，松本一寛，細谷和也，北本博規，谷口洋平，和田将弥，占野尚人，森田周子，井上聡子，鄭　浩柄，杉之下与志樹，猪熊哲朗，木場悠介：悪性リンパ腫化学療法後に発症した播種性糞線虫症の一例．日本消化器内視鏡学会近畿支部第95回支部例会，大阪，2015. 11. 7
69. 松本一寛，福島政司，奥村　圭，畑森裕之，伊藤卓彦，細谷和也，南出竜典，北本博規，谷口洋平，和田将弥，占野尚人，森田周子，井上聡子，鄭　浩柄，杉之下与志樹，猪熊哲朗，今井幸弘：診断に難渋した顕微鏡的多発血管炎による小腸潰瘍の一例．日本消化器内視鏡学会近畿支部第95回支部例会，大阪，2015. 11. 7

70. 畑森裕之，福島政司，奥村　圭，伊藤卓彦，松本一寛，細谷和也，南出竜典，北本博規，谷口洋平，和田将弥，占野尚人，森田周子，井上聡子，鄭　浩柄，杉之下与志樹，猪熊哲朗：びまん性変化を来した腸管MALTリンパ腫の一例．日本消化器内視鏡学会近畿支部第95回支部例会，大阪，2015. 11. 7
71. 伊藤卓彦，谷口洋平，奥村　圭，畑森裕之，松本一寛，細谷和也，南出竜典，北本博規，福島政司，和田将弥，占野尚人，森田周子，井上聡子，鄭　浩柄，杉之下与志樹，猪熊哲朗：悪性腫瘍による十二指腸狭窄に対するEvolutionの有用性．日本消化器内視鏡学会近畿支部第95回支部例会，大阪，2015. 11. 7
72. 伊藤純子，福島政司，奥村　圭，畑森裕之，伊藤卓彦，松本一寛，細谷和也，南出竜典，北本博規，谷口洋平，和田将弥，占野尚人，森田周子，井上聡子，鄭　浩柄，杉之下与志樹，猪熊哲朗：カプセル内視鏡が滞留しダブルバルーン内視鏡で回収を行った小腸濾胞性リンパ腫の一例．日本消化器内視鏡学会近畿支部第95回支部例会，大阪，2015. 11. 7
73. 辻坂勇太，北本博規，奥村　圭，畑森裕之，伊藤卓彦，松本一寛，細谷和也，南出竜典，谷口洋平，福島政司，和田将弥，占野尚人，森田周子，井上聡子，鄭　浩柄，杉之下与志樹，猪熊哲朗：胃潰瘍出血を契機に虚血性小腸炎を発症し、門脈ガス血症をきたした一例．日本消化器内視鏡学会近畿支部第95回支部例会，大阪，2015. 11. 7
74. 猪熊哲朗：Ｂ型肝炎治療の課題と展望．兵庫県Ｂ型肝炎セミナー，神戸，2015. 11. 27
75. Fukushima M，Kawanami C，Kitamoto H，Inoue S，Okada A，Inokuma T，Imai Y：Usefulness of double-balloon enteroscopy for diagnosis of Meckel's diverdiculum．Asian Pacific Digestive Week 2015，Taipei，2015. 12. 3－6
76. Taniguchi Y：Evaluation of treatment for acute cholangitis in the elderly patients．Asian Pacific Digestive Week2015，Taipei，2015. 12. 3－6
77. Kitamoto H，Fukushima M，Inoue S，Kawanami C，Inokuma T：Usefulness and Limitations of emergent capsule endoscopy in patients with obscure gastrointestinal bleeding．Asian Pacific Digestive Week2015，Taipei，2015. 12. 3－6
78. Hosotani K，Inokuma T：Endoscopic removal of foreign bodies from the gastrointestinal tract: Retrospective analysis of 284 patients．Asian Pacific Digestive Week2015，Taipei，2015. 12. 3－6
79. Minamide T，Wada M，Taniguchi Y，Fukushima M，Morita S，Shimeno N，Inoue S，Tei H，Suginoshita Y，Inokuma T，Imai Y：Pancreatic Lesions with von Hippel-Lindau Disease．Asian Pacific Digestive Week 2015，Taipei，2015. 12. 3－6
80. Matsumoto K，Fukushima M，Inokuma T：The characteristics of ischemic enteritis．Asian Pacific Digestive Week 2015，Taipei，2015. 12. 3－6
81. 北本博規，森田周子，奥村　圭，畑森裕之，伊藤卓彦，松本一寛，細谷和也，南出竜典，谷口洋平，福島政司，和田将弥，占野尚人，井上聡子，鄭　浩柄，杉之下与志樹，猪熊哲朗：当院における経皮内視鏡的胃瘻増設症例の検討．第19回日本病態栄養学会学術集会，横浜，2016. 1．9
82. 福島政司：小腸希少疾患の内視鏡像と診断．第340回兵庫県消化管研究会，神戸，2016. 1．28
83. 北本博規，占野尚人，奥村　圭，畑森裕之，伊藤卓彦，松本一寛，細谷和也，南出竜典，谷口洋平，福島政司，和田将弥，森田周子，井上聡子，鄭　浩柄，杉之下与志樹，今井幸弘，猪熊哲朗：症例提示：胃．第340回兵庫県消化管研究会，神戸，2016. 1．28
84. 細谷和也，和田将弥，猪熊哲朗，上原慶一郎：当院における膵神経内分泌腫瘍（PNET）の検討．日本消化器病学会近畿支部第104回例会，大阪，2016. 2．6
85. 松本一寛，谷口洋平，奥村　圭，畑森裕之，伊藤卓彦，細谷和也，南出竜典，北本博規，福島政司，和田将弥，占野尚人，森田周子，鄭　浩柄，井上聡子，杉之下与志樹，猪熊哲朗：内臓逆位症に合併した膵性胸水の一例．日本消化器病学会近畿支部第104回例会，大阪，2016. 2．6
86. 畑森裕之，井上聡子，奥村　圭，伊藤卓彦，松本一寛，細谷和也，南出竜典，北本博規，谷口洋平，福島政司，和田将弥，占野尚人，森田周子，鄭　浩柄，杉之下与志樹，猪熊哲朗，松岡亮介：内視鏡所見の経時的変化を追えた好酸球性腸炎の一例．日本消化器病学会近畿支部第104回例会，大阪，2016. 2．6

87. 南出竜典，福島政司，奥村　圭，畑森裕之，伊藤卓彦，松本一寛，細谷和也，北本博規，谷口洋平，和田将弥，占野尚人，森田周子，井上聡子，鄭　浩柄，杉之下与志樹，猪熊哲朗，今井幸弘：内視鏡的に観察しえた多発小腸血管腫の一例．日本消化器病学会近畿支部第104回例会，大阪，2016．２．６
88. 伊藤卓彦，杉之下与志樹，奥村　圭，畑森裕之，松本一寛，細谷和也，南出竜典，北本博規，谷口洋平，福島政司，和田将弥，占野尚人，森田周子，井上聡子，鄭　浩柄，猪熊哲朗：当院における肝硬変に伴う難治性腹水にたいするトルバブスタンの有効性の検討．日本消化器病学会近畿支部第104回例会，大阪，2016．２．６
89. 奥村　圭，鄭　浩柄，畑森裕之，伊藤卓彦，松本一寛，細谷和也，南出竜典，北本博規，谷口洋平，福島政司，和田将弥，占野尚人，森田周子，井上聡子，杉之下与志樹，猪熊哲朗，松岡亮介：肝臓内に好酸球性肉芽腫を形成した１例．日本消化器病学会近畿支部第104回例会，大阪，2016．２．６
90. 北本博規，福島政司，奥村　圭，畑森裕之，伊藤卓彦，松本一寛，細谷和也，南出竜典，谷口洋平，和田将弥，占野尚人，森田周子，井上聡子，鄭　浩柄，杉之下与志樹，猪熊哲朗，今井幸弘：粘膜下腫瘍の形態を呈した小腸動脈瘤の１例．日本消化器病学会近畿支部第104回例会，大阪，2016．２．６
91. 猪熊哲朗：かゆみのメカニズムについて．慢性肝疾患とかゆみフォーラム in 兵庫，神戸，2016．２．18
92. 猪熊哲朗：C型肝炎治療における服薬アドヒアランス向上に対する薬剤師の役割．神戸紫蘭消化器セミナー，神戸，2016．２．20
93. 井上聡子：治療に苦慮している単純性潰瘍．4th IBD Biologics Clinical Young Seminar，神戸，2016．３．４
94. 伊藤卓彦，杉之下与志樹，奥村　圭，畑森裕之，松本一寛，細谷和也，南出竜典，北本博規，谷口洋平，福島政司，和田将弥，占野尚人，森田周子，井上聡子，鄭　浩柄，猪熊哲朗：血管塞栓用ビーズを用いて少ない副作用で治療できた巨大肝細胞癌の１例．第18回関西肝癌局所療法研究会，大阪，2016．３．５
95. 鄭　浩柄：混沌としてきたC型肝炎治療 ～どこで、どうやって、どこまで治すのか～．垂水区医師会講演会，神戸，2016．３．10
96. 北本博規：症例検討①小腸．神戸若手消化器ミーティング，神戸，2016．３．25

Ⅷ．１．６　呼吸器内科

１．伊藤次郎，佐藤篤靖，興梠陽平，松本久子，室　繁郎，三嶋理晃：線毛上皮の形態異常を認めた肺炎合併Mounier-Kuhn症候群（気管気管支巨大症）の一例．第112回日本内科学会総会・講演会，京都，2015．４．11
２．清水亮子，藤本大智，伊藤次郎，古郷摩利子，佐藤悠城，寺岡俊輔，加藤了資，大歳丈博，永田一真，中川淳，大塚浩二郎，片上信之，今井幸弘，富井啓介：Epidermal growth factor receptor（EGFR）遺伝子変異陽性進行期肺腺癌患者におけるEGFR-tyrosine kinase inhibitors（TKIs）による腫瘍縮小率と治療効果に関する検討．第55回日本呼吸器学会，東京，2015．４．17
３．加藤了資，藤本大智，清水亮子，伊藤次郎，古郷摩利子，佐藤悠城，寺岡俊輔，大歳丈博，永田一真，中川淳，大塚浩二郎，片上信之，富井啓介：進行期非小細胞肺癌における癌化学療法誘発性の悪心・嘔吐に伴う食事量低下と予後に関する検討．第55回日本呼吸器学会学術講演会，東京，2015．４．17
４．佐藤悠城，永田一真，伊藤次郎，古郷摩利子，寺岡俊輔，清水亮子，加藤了資，大歳丈博，藤本大智，中川淳，大塚浩二郎，富井啓介：医療・介護関連肺炎（NHCAP）に対するアジスロマイシンの臨床背景・効果についての後ろ向き検討．呼吸器学会総会，東京，2015．４．17
５．永田一真，伊藤次郎，古郷摩利子，佐藤悠城，寺岡俊輔，清水亮子，加藤了資，大歳丈博，藤本大智，中川淳，大塚浩二郎，富井啓介：気腫合併特発性間質性肺炎の急性増悪に関する検討．第55回日本呼吸器学会学術講演会，東京，2015．４．17
６．伊藤次郎，永田一真，古郷摩利子，佐藤悠城，寺岡俊輔，加藤了資，清水亮子，大歳丈博，藤本大智，中川淳，大塚浩二郎，富井啓介：間質性肺炎の急性増悪に対するネーザルハイフローの有用性と安全性の検討．第55回日本呼吸器学会学術講演会，東京，2015．４．18

7．藤本大智，加藤了資，清水亮子，佐藤悠城，古郷摩利子，寺岡俊輔，伊藤次郎，大歳丈博，永田一真，中川淳，大塚浩二郎，富井啓介：進行期肺腺癌におけるmultiline cytotoxic chemotherapyの有効性と反応予測因子の検討．第55回呼吸器学会学術講演会，東京，2015．4．18

8．富井啓介：緩和治療としてのNPPV．第55回日本呼吸器学会学術講演会，東京，2015．4．18

9．伊藤次郎，藤本大智，古郷摩利子，佐藤悠城，寺岡俊輔，加藤了資，清水亮子，大歳丈博，永田一真，中川淳，大塚浩二郎，富井啓介，木場悠介，石川隆之，遠藤明子，亀井博紀，土井朝子，川上大裕，瀬尾龍太郎，山崎和夫：マントル細胞リンパ腫に対する化学療法中に好酸球増加症、多発脳梗塞、両側肺のびまん性すりガラス影を伴う急性呼吸不全を来した１例．第55回日本呼吸器学会学術講演会，東京，2015．4．19

10. 寺岡俊輔，伊藤次郎，古郷摩利子，佐藤悠城，加藤了資，清水亮子，大歳丈博，藤本大智，永田一真，中川淳，大塚浩二郎，富井啓介：膿胸、複雑性肺炎随伴性胸水の難治化リスク因子の検討．第55回呼吸器学会学術講演会，東京，2015．4．19

11. 大塚浩二郎，伊藤次郎，古郷摩利子，佐藤悠城，寺岡俊輔，加藤了資，清水亮子，大歳丈博，藤本大智，永田一真，中川　淳，富井啓介：ASK-12を用いた喘息患者のアドヒアランスの検討．第55回呼吸器学会学術講演会，東京，2015．4．19

12. 中川　淳，伊藤次郎，古郷摩利子，佐藤悠城，寺岡俊輔，加藤了資，清水亮子，大歳丈博，藤本大智，永田一真，大塚浩二郎，富井啓介：気管支鏡挿入経路による検査後肺炎合併の違い．第55回日本呼吸器学会学術講演会，東京，2015．4．19

13. 古郷摩利子，永田一真，伊藤次郎，佐藤悠城，寺岡俊輔，加藤了資：非侵襲的陽圧換気（NIV）使用中の患者に対する経腸栄養の安全性の検討．第55回日本呼吸器学会学術講演会，東京，2015．4．19

14. 大歳丈博，大塚浩二郎，伊藤次郎，古郷摩利子，佐藤悠城，寺岡俊輔，加藤了資，清水亮子，藤本大智，永田一真，中川　淳，富井啓介：致死的喘息発作症例における退院後の追跡調査．第64回日本アレルギー学会学術大会，東京，2015．5．27

15. 大塚浩二郎，伊藤次郎，古郷摩利子，佐藤悠城，寺岡俊輔，加藤了資，清水亮子，大歳丈博，藤本大智，永田一真，中川　淳，富井啓介：高齢者に対する気管支鏡検査時の鎮静の安全性の検討．第38回日本呼吸器内視鏡学会学術集会，東京，2015．6．11

16. 中川　淳，伊藤次郎，古郷摩利子，佐藤悠城，寺岡俊輔，加藤了資，清水亮子，大歳丈博，藤本大智，永田一真，大塚浩二郎，富井啓介：COPD患者における気管支鏡後の肺炎合併リスク．第38回日本呼吸器内視鏡学会学術集会，東京，2015．6．11

17. 中川嘉宏，加藤了資，藤本大智，伊藤宗洋，伊藤次郎，古郷摩利子，佐藤悠城，寺岡俊輔，清水亮子，中川淳，大塚浩二郎，片上信之，富井啓介，小久保雅樹，今井幸弘：アレクチニブ投与下に増大する脳腫瘍が放射線壊死と考えられたALK陽性肺腺癌の２例．第102回日本肺癌学会関西支部学術集会，大阪，2015．7．4

18. 伊藤宗洋，佐藤悠城，中川嘉宏，伊藤次郎，古郷摩利子，寺岡俊輔，加藤了資，清水亮子，藤本大智，永田一真，中川　淳，大塚浩二郎，斎藤伴樹，南　和宏，大久保祐，坂之上一朗，浜川博司，高橋　豊，市川千宙，今井幸弘，富井啓介：K-RASが陽性であった胸腺原発粘液産生型腺癌の一例．第102回日本肺癌学会関西支部学術集会，大阪，2015．7．4

19. 古郷摩利子，永田一真，川喜田睦司，伊藤宗洋，中川嘉宏，伊藤次郎，佐藤悠城，寺岡俊輔，加藤了資，清水亮子，大歳丈博，藤本大智，中川　淳，大塚浩二郎，簾智幸政，富井啓介：ユニタルク® による胸膜癒着術で薬剤性肺炎を起こした１例．第85回日本呼吸器学会近畿地方会，奈良，2015．7．11

20. 寺岡俊輔，藤本大智，伊藤宗洋，中川嘉宏，伊藤次郎，古郷摩利子，佐藤悠城，清水亮子，加藤了資，永田一真，中川　淳，大塚浩二郎，簾智幸政，富井啓介：アファチニブによる薬剤性間質性肺炎の二例．第85回日本呼吸器学会近畿地方会，奈良，2015．7．11

21. 中川嘉宏，大塚浩二郎，伊藤次郎，伊藤宗洋，古郷摩利子，佐藤悠城，寺岡俊輔，清水亮子，加藤了資，藤本大智，永田一真，中川　淳，富井啓介，末廣　篤，新谷　尭，小久保雅樹，今井幸弘：舌転移症状にて発症した胸腺腺癌の一例．第85回日本呼吸器学会近畿地方会，奈良，2015．7．11

22. 加藤了資，寺岡俊輔，永田一真，伊藤宗洋，中川嘉宏，伊藤次郎，古郷摩利子，佐藤悠城，清水亮子，藤本大智，中川　淳，大塚浩二郎，片上信之，富井啓介：CADMに合併した急速進行性間質性肺炎より救命し得たが、サイトメガロウイルス関連胃潰瘍を発症した１例．第85回日本呼吸器学会近畿地方会・第115回日本結核病学会近畿地方会，奈良，2015．７．11
23. 藤本大智，中川　淳，伊藤宗洋，中川嘉宏，寺岡俊輔，伊藤次郎，古郷摩利子，佐藤悠城，加藤了資，永田一真，大塚浩二郎，瀬尾龍太郎，富井啓介：重症呼吸不全に対して体外式膜型人工肺（VV-ECMO）を使用した２例．第85回日本呼吸器学会近畿地方会，奈良，2015．７．11
24. 永田一真，伊藤次郎，古郷摩利子，佐藤悠城，寺岡俊輔，清水亮子，藤本大智，中川　淳，大塚浩二郎，富井啓介：原因不明の２型呼吸不全で発症した肢体型筋ジストロフィーの一例．第85回日本呼吸器学会近畿地方会，奈良，2015．７．11
25. 佐藤悠城，伊藤宗洋，中川嘉宏，伊藤次郎，古郷摩利子，寺岡俊輔，加藤了資，清水亮子，藤本大智，永田一真，中川　淳，大塚浩二郎，今井幸弘，富井啓介：多彩な肺野陰影と呼吸不全で発症したメトトレキセート関連リンパ増殖性疾患の一例．第115回日本結核病学会近畿地方会，奈良，2015．７．11
26. 伊藤宗洋，伊藤次郎，永田一真，中川嘉宏，古郷摩利子，佐藤悠城，寺岡俊輔，加藤了資，清水亮子，藤本大智，中川　淳，大塚浩二郎，籏智幸政，高橋　豊，今井幸弘，富井啓介：急性呼吸不全を呈した温室との関連が考えられた過敏性肺炎の一例．第85回日本呼吸器学会近畿地方会，奈良，2015．７．11
27. 中川嘉宏，大塚浩二郎，伊藤次郎，伊藤宗洋，古郷摩利子，佐藤悠城，寺岡俊輔，清水亮子，加藤了資，藤本大智，永田一真，中川　淳，籏智幸政，富井啓介，末廣　篤，新谷　尭，小坂恭弘，小久保雅樹，今井幸弘：舌転移症状にて発症した胸腺腺癌の一例．第85回日本呼吸器学会近畿地方会，奈良，2015．７．11
28. 加藤了資，藤本大智，清水亮子，永田一真，中川　淳，大塚浩二郎，片上信之，今井幸弘，富井啓介：IV期肺扁平上皮癌における血清CEA値と予後に関する検討．第13回日本臨床腫瘍学会学術集会，札幌，2015．７．16
29. 藤本大智，佐藤悠城，上原慶一郎，清水亮子，加藤了資，古郷摩利子，寺岡俊輔，伊藤次郎，永田一真，中川淳，大塚浩二郎，今井幸弘，富井啓介：肺腺癌患者におけるCA19-9と予後の検討．第13回日本臨床腫瘍学会学術集会，札幌，2015．７．16
30. 南條成輝，竹内伸司，藤田史郎，富井啓介，片上信之，柿内聡司，西岡安彦，岡野義夫，大串文隆，矢野聖二：EGFR-TKI治療における初期耐性、獲得耐性のバイオマーカーとしての血液中HGF測定の有用性．第13回日本臨床腫瘍学会学術集会，札幌，2015．７．16
31. 永田一真：急性呼吸不全に対するNPPVとネーザルハイフロー．第37回日本呼吸療法医学会学術集会，京都，2015．７．18
32. 寺岡俊輔，中川　淳，伊藤宗洋，中川嘉宏，伊藤次郎，古郷摩利子，佐藤悠城，清水亮子，加藤了資，藤本大智，永田一真，大塚浩二郎，籏智幸政，富井啓介：脊椎カリエスによる気道変形にてAirwayマネジメント不能となった一症例．第97回日本呼吸器内視鏡学会近畿支部会，神戸，2015．７．25
33. Kogo M，Nagata K，Ito J，Teraoka S，Sato Y，Kato R，Shimizu R，Fujimoto D，Nakagawa A，Otsuka K，Tomii K：Safety of enteral nutrition in patients with noninvasive ventilation for acute respiratory failure. ERS International Congress 2015，Amsterdam，Netherland，2015．９．28
34. 寺岡俊輔，永田一真，伊藤次郎，藤本大智，中川　淳，大塚浩二郎，富井啓介：終末期呼吸不全に対して緩和的にネーザルハイフローを使用した症例の検討．第25回日本呼吸ケア・リハビリテーション学会，浦安，2015. 10. 15
35. 伊藤次郎，永田一真，寺岡俊輔，中川　淳，大塚浩二郎，富井啓介：間質性肺炎急性増悪の呼吸管理におけるネーザルハイフローを用いた治療戦略の検討．第25回日本呼吸ケア・リハビリテーション学会，浦安，2015. 10. 16
36. 富井啓介：ネーザルハイフロー．第25回日本呼吸ケア・リハビリテーション学会，浦安，2015. 10. 16

37. 伊藤次郎，藤本大智，永田一真，伊藤宗洋，中川嘉宏，古郷摩利子，佐藤悠城，寺岡俊輔，加藤了資，清水亮子，中川　淳，大塚浩二郎，籏智幸政，浜川博司，高橋　豊，和田将弥，占野尚人，猪熊哲朗，植田浩司，山崎和夫，富井啓介：術後早期に再発し気管狭窄を来した気管腺様嚢胞癌に対して緩和目的で高周波スネア切除術と気管ステント留置を施行した一例．第98回日本呼吸器内視鏡学会近畿支部会，大阪，2015. 11. 21
38. 藤本大智，加藤了資，清水亮子，佐藤悠城，伊藤宗洋，中川嘉宏，伊藤次郎，寺岡俊輔，古郷摩利子，永田一真，中川　淳，大塚浩二郎，籏智幸政，富井啓介：進行期非小細胞肺癌患者における化学療法による薬剤性肺炎についての検討．第56回日本肺癌学会学術集会，横浜，2015. 11. 26
39. 佐藤悠城，藤本大智，伊藤宗洋，中川嘉宏，伊藤次郎，古郷摩利子，寺岡俊輔，加藤了資，永田一真，中川淳，大塚浩二郎，今井幸弘，富井啓介：若年進行期非小細胞肺癌の予後についての検討．第56回日本肺癌学会総会，横浜，2015. 11. 26
40. 加藤了資，藤本大智，清水亮子，伊藤宗洋，中川嘉宏，伊藤次郎，古郷摩利子，佐藤悠城，寺岡俊輔，永田一真，中川　淳，大塚浩二郎，籏智幸政，富井啓介：進行期非小細胞肺癌における化学療法に伴う食事量低下と予後に関する検討．第56回日本肺癌学会学術集会，横浜，2015. 11. 27
41. Kato R，Fujimoto D，Morimoto T，Shimizu R，Ito M，Nakagawa Y，Ito J，Kogo M，Sato Y，Teraoka S，Nagata K，Nakagawa A，Otsuka K，Hatachi Y，Katakami N，Imai Y，Tomii K：Prognostic impact of decreasing dietary intake in patients with advanced non-small-cell lung cancer who received chemotherapy. Asia Pacific Society of Respirology 2015，Kuara Lumpur，Malaysia，2015. 12. 5
42. 加藤了資，伊藤宗洋，中川嘉宏，伊藤次郎，古郷摩利子，佐藤悠城，寺岡俊輔，清水亮子，藤本大智，永田一真，中川　淳，大塚浩二郎，籏智幸政，片上信之，富井啓介，谷口洋平，和田将弥，今井幸弘：リンパ節結核に予期せず肺結核を合併した皮膚筋炎関連間質性肺炎の１例．第86回日本呼吸器学会近畿地方会・第116回日本結核病学会近畿地方会，京都，2015. 12. 19
43. 藤本大智，佐藤悠城，伊藤宗洋，中川嘉宏，寺岡俊輔，伊藤次郎，古郷摩利子，加藤了資，永田一真，中川淳，大塚浩二郎，富井啓介，坂之上一朗，浜川博司，高橋　豊，市川千宙，今井幸弘：限局性多発すりガラス状陰影を呈したリンパ増殖性疾患の一例．第86回日本呼吸器学会近畿地方会，京都，2015. 12. 19
44. 伊藤次郎，永田一真，伊藤宗洋，中川嘉宏，古郷摩利子，佐藤悠城，寺岡俊輔，加藤了資，藤本大智，中川淳，大塚浩二郎，籏智幸政，富井啓介：ARDSで発症した粟粒結核の一例．第86回日本呼吸器学会近畿地方会・第116回日本結核病学会近畿地方会，京都，2015. 12. 19
45. 寺岡俊輔，伊藤宗洋，中川嘉宏，伊藤次郎，古郷摩利子，佐藤悠城，清水亮子，加藤了資，藤本大智，永田一真，中川　淳，大塚浩二郎，籏智幸政，今井幸弘，山鳥一郎，富井啓介：両肺小葉中心性多発粒状陰影を認めTBLBにて肺結核症と診断した一例．第86回日本呼吸器内科学会近畿地方会，京都，2015. 12. 19
46. 古郷摩利子，加藤了資，伊藤宗洋，中川嘉宏，伊藤次郎，佐藤悠城，寺岡俊輔，清水亮子，藤本大智，永田一真，中川　淳，大塚浩二郎，籏智幸政，今井幸弘，富井啓介：多発空洞性結節影を呈した侵襲性肺アスペルギルス症の一例．第86回日本呼吸器学会近畿地方会，京都，2015. 12. 19
47. 佐藤悠城，伊藤宗洋，瀬尾龍太郎，松岡亮介，中川嘉宏，伊藤次郎，古郷摩利子，寺岡俊輔，加藤了資，藤本大智，永田一真，中川　淳，大塚浩二郎，今井幸弘，富井啓介：VA-ECMOを導入したが救命出来なかった31歳市中重症緑膿菌性肺炎の剖検例．第86回日本呼吸器学会近畿地方会，京都，2015. 12. 19
48. 伊藤宗洋，大塚浩二郎，中川嘉宏，伊藤次郎，古郷摩利子，佐藤悠城，寺岡俊輔，加藤了資，清水亮子，藤本大智，永田一真，中川　淳，志水隼人，松石邦隆，土井朝子，藪下知宏，石川隆之，富井啓介：誤嚥性肺炎の経過中に発症したHSV-1によるウィルス関連血球貪食症候群の一例．第86回日本呼吸器学会近畿地方会，京都，2015. 12. 19
49. 伊藤次郎，大塚浩二郎，藤本大智，永田一真，中川　淳，籏智幸政，坂上一郎，浜川博司，高橋　豊，今井幸弘，山鳥一郎，富井啓介：気管支拡張症としてフォロー中に自己抗体陽性となったびまん性粒状影の一例．第143回びまん性肺疾患研究会，大阪，2016. １. 30

50. 寺岡俊輔，伊藤宗洋，中川嘉宏，伊藤次郎，古郷摩利子，佐藤悠城，加藤了資，藤本大智，永田一真，中川淳，大塚浩二郎，籏智幸政，富井啓介：免疫グロブリン大量療法、ステロイド、化学療法を併用しADL改善を認めたLambert-Eaton症候群の１例．第103回肺癌学会近畿地方会，大阪，2016．２．20
51. 佐藤悠城，永田一真，林　一樹，篠原尚吾，伊藤宗洋，中川嘉宏，伊藤次郎，古郷摩利子，寺岡俊輔，加藤了資，藤本大智，中川　淳，大塚浩二郎，上原慶一郎，今井幸弘，富井啓介：TBLBで生前診断を得られた舌下腺癌による肺腫瘍源性塞栓性微小血管症（PTTM）の剖検例．日本肺癌学会関西支部学術集会，大阪，2016．２．20
52. 古郷摩利子，藤本大智，伊藤宗洋，中川嘉弘，伊藤次郎，佐藤悠城，寺岡俊輔，加藤了資，永田一真，中川淳，大塚浩二郎，浜川博司，小坂恭弘，高山賢二，小久保雅樹，今井幸弘，高橋　豊，富井啓介：肝臓のoligometaに対して化学療法後動体追尾照射を行い病勢コントロールが得られた肺腺癌の一例．第103回日本肺癌学会地方会，大阪，2016．２．20
53. 伊藤次郎，大塚浩二郎，伊藤宗洋，中川嘉宏，古郷摩利子，佐藤悠城，寺岡俊輔，加藤了資，藤本大智，永田一真，中川　淳，籏智幸政，鈴木啓太，有村公一，坂井信幸，富井啓介：アファチニブ投与中に出現した癌性髄膜炎に対し、エルロチニブ投与、全脳照射、メトトレキサート髄腔内投与を行いPSの改善を得たEGFR遺伝子変異陽性肺癌の一例．第103回日本肺癌学会関西支部学術集会，大阪，2016．２．20
54. 伊藤宗洋，佐藤悠城，伊藤次郎，古郷摩利子，加藤了資，藤本大智，中川　淳，大塚浩二郎，下村良充，小坂恭弘，今井幸弘，富井啓介：広範な骨髄浸潤で著しいADL低下をきたした肺扁平上皮癌の一例．第103回日本肺癌学会関西支部学術集会，大阪，2016．２．20
55. 富井啓介：私の胸部写真への接し方：内科医として．第35回日本画像医学会，東京，2016．２．27

Ⅷ．１．７　血液内科

１．田端淑恵：本院でのanagrelide使用経験．京都MPN研究会，京都，2015．５．１
２．吉岡　聡，数馬安浩，越智陽太郎，田端淑恵，石川隆之，橋本尚子：当院で経験したAggressibve NK cell leukemiaの４例．第103回近畿血液学地方会，京都，2015．６．20
３．小野祐一郎，木場悠介，長畑洋佑，数馬安浩，米谷　昇，石川隆之，今井幸弘：中枢神経浸潤をきたした濾胞性リンパ腫の３例．第103回近畿血液学地方会，京都，2015．６．20
４．下村良充，松下章子，石川隆之，平本展大，橋本尚子：当院における高齢者の移植成績の検討．第103回近畿血液学地方会，京都，2015．６．20
５．下村良充，越智陽太郎，木場悠介，長畑洋佑，小野祐一郎，吉岡　聡，平本展大，田端淑恵，米谷　昇，松下章子，橋本尚子，石川隆之：当院におけるHLA不一致血縁者間移植の成績．第11回meet the hematologists，京都，2015．７．４
６．加藤大祐，吉岡　聡，藪下知宏，藤本亜弓，木場悠介，越智陽太郎，下村良充，小野祐一郎，平本展大，田端淑恵，米谷　昇，松下章子，橋本尚子，石川隆之：Aggressive NK cell leukemiaの１例．第75回兵庫白血病懇話会，神戸，2015．７．11
７．石川隆之：MDSに対するアザシチジン治療と同種移植治療．第５回大阪MDSセミナー，大阪，2015．７．17
８．田端淑恵：当院におけるruxolitinib使用経験．MPNセミナー，神戸，2015．７．31
９．松下章子：多発性骨髄腫の診断と治療．淡路医療センター多発性骨髄腫講演会，洲本，2015．９．４
10．馬場皆人，木場悠介，小野祐一郎，田端淑恵，石川隆之：非定型慢性骨髄性白血病（aCML）の経過中に、画像所見で疑い診断的治療が奏功した粟粒結核の１例．第209回日本内科学会近畿地方会，大阪，2015．９．12
11．下村良充：Detection of cells with SSC low CD45dim after allogeneic transplantation predicts good outcome. Dr. Leitch講演会，神戸，2015．10．２
12．下村良充，藤本亜弓，丸岡隼人，平本展大，米谷　昇，石川隆之：イマチニブが奏功したPRKG2-PDGFRB陽性急性白血病の１例．第55回神戸血液病研究会，神戸，2015．10．３

13. 小野祐一郎，下村良充，木場悠介，越智陽太郎，平本展大，田端淑恵，米谷　昇，松下章子，今井幸弘，橋本尚子，石川隆之：Prognostic impact of skeletal muscle volume on survival of DLBCL pts treated with R-CHOP regimen．第77回日本血液学会総会，金沢，2015. 10. 16
14. 青木一成，石川隆之，石山　謙，糸永英弘，青木　淳，内田直之，名島悠峰，福田隆浩，岩戸康治，上田恭典，小澤幸泰，加藤剛二，森慎一郎，熱田由子，宮崎泰司：Unrelated bone marrow vs cord blood in allogeneic transplantation for myelodysplastic syndromes．第77回日本血液学会総会，金沢，2015. 10. 16
15. 越智陽太郎，平本展大，数馬安浩，田端淑恵，米谷　昇，丸岡隼人，上原慶一郎，今井幸弘，橋本尚子，石川隆之：Transdifferentiation of HIV-associated Burkitt lymphoma into interdigitating dendritic cell sarcoma．第77回日本血液学会総会，金沢，2015. 10. 16
16. 青木一成，石川隆之，石山　謙，糸永英弘，青木　淳，内田直之，名島悠峰，福田隆浩，岩戸康治，上田恭典，小澤幸泰，加藤剛二，森慎一郎，熱田由子，宮崎泰司：Unrelated bone marrow vs cord blood in allogeneic transplantation for myelodysplastic syndromes．第77回日本血液学会総会，金沢，2015. 10. 16
17. 越智陽太郎，木場悠介，下村良充，小野祐一郎，平本展大，田端淑恵，米谷　昇，松下章子，今井幸弘，橋本尚子，石川隆之：The prognostic role of systemic inflammatory markers on patients with DLBCL in the era of NCCN-IPI．第77回日本血液学会総会，金沢，2015. 10. 17
18. 木場悠介，越智陽太郎，下村良充，小野祐一郎，平本展大，田端淑恵，米谷　昇，松下章子，橋本尚子，石川隆之：Induction regimens for patients with Ph+ALL：a choice between TKI inhibitors or chemotherapy? 第77回日本血液学会総会，金沢，2015. 10. 17
19. 田端淑恵，吉岡　聡，小野祐一郎，加藤大祐，藤本亜弓，藪下知宏，下村良充，越智陽太郎，木場悠介，平本展大，米谷　昇，松下章子，石川隆之：Treatment outcomes for essential thrombocythemia in our institution．第77回日本血液学会総会，金沢，2015. 10. 17
20. 藤本亜弓，下村良充，越智陽太郎，木場悠介，小野祐一郎，平本展大，吉岡　聡，米谷　昇，田端淑恵，松下章子，橋本尚子，石川隆之：Comparison of cord blood cell transplantation and unrelated donor stem cell transplantation．第77回日本血液学会総会，金沢，2015. 10. 17
21. 岸本　渉，錦織桃子，三好寛明，有馬浩史，白川康太郎，北脇年雄，加藤丈晴，今泉芳孝，石川隆之，大野仁嗣，羽賀博典，大島孝一，高折晃史：Expression of Tim-1 and its pathogenetic role in primary CNS lymphoma．第77回日本血液学会総会，金沢，2015. 10. 17
22. 竹田淳恵，青木一成，川端　浩，菱澤方勝，近藤忠一，北野俊行，松下章子，橋本尚子，石川隆之，高折晃史：Clinical Impact of complex and monosomal karyotype in patients with myelodysplastic syndromes．第77回日本血液学会総会，金沢，2015. 10. 18
23. 下村良充，丸岡隼人，越智陽太郎，木場悠介，小野祐一郎，平本展大，吉岡　聡，田端淑恵，米谷　昇，松下章子，橋本尚子，石川隆之：Detection of cells with SSC low CD45 dim after allogeneic transplantation predicts good outcome．第77回日本血液学会総会，金沢，2015. 10. 18
24. 大中貴史，米澤昭仁，今田和典，錦織桃子，菱澤方勝，北野俊行，右京直哉，直川匡晴，飯岡　大，大野仁嗣，小野祐一郎，石川隆之，伊藤　満，植田知代子，森口寿徳，土井章一，高折晃史：Feasibility of bendamustine-rituximab combination in Japanese patients．第77回日本血液学会総会，金沢，2015. 10. 18
25. 糸永英弘，青木一成，青木　淳，石山　謙，石川隆之，内田直之，星野匠臣，大橋一輝，黒川峰夫，小澤幸泰，松岡賢市，湯尻俊昭，廣川　誠，森島泰雄，加藤剛二，熱田由子，宮崎泰司：Impact of donor source on allogeneic HSCT outcomes for patients with CMML．第77回日本血液学会総会，金沢，2015. 10. 18
26. 木場悠介：当院でのPh+ALLの移植成績．神戸造血幹細胞移植勉強会，神戸，2015. 11. 6
27. 藤本亜弓，下村良充，平本展大，米谷　昇，石川隆之：Waldemstrom's MacroglobulinemiaにおけるRCD療法の検討．第104回近畿血液学会，京都，2015. 11. 7
28. 藤本亜弓，下村良充，平本展大，米谷　昇，石川隆之，丸岡隼人：イマチニブが奏功したPRKG2-PDGFRB陽性急性白血病の一例．第104回近畿血液学会，京都，2015. 11. 7

29. 佐渡康介，藪下知宏，木場悠介，小野祐一郎，田端淑恵，石川隆之：肺に限局したびまん性大細胞型B細胞リンパ腫の１例．第104回近畿血液学会，京都，2015. 11. 7
30. 石川隆之：MDSの診断と治療．最近の話題 ネスプ注射液MDS適応拡大記念講演会，神戸，2015. 11. 12
31. Ochi Y，Koba Y，Shimomura Y，Ono Y，Hiramoto N，Yoshioka S，Tabata S，Yonetani N，Matsushita A，Hashimoto H，Imai Y，Ishikawa T：The Significance of Serum Albumin Level and Platelet Count in Patients with Diffuse Large B-Cell Lymphoma in the Context of an Enhanced International Prognostic Index（NCCN-IPI）．57th ASH annual meeting and exposition，Orland，2015. 12. 5
32. Ono Y，Kato D，Yabushita T，Shimomura Y，Koba Y，Ochi Y，Hiramoto N，Yoshioka S，Tabata S，Yonetani N，Matsushita A，Imai Y，Maruoka H，Hashimoto H，Ishikawa T：Bone Marrow Involvement Detected By Ig Heavy Chain Rearrangement Has an Negative Impact of Progression Free Survival Independently of IPI and FDG-PET in Diffuse Large B-Cell Lymphoma．57th ASH annual meeting and exposition，Orland，2015. 12. 5
33. Shimomura Y，Maruoka H，Ochi Y，Koba Y，Ono Y，Hiramoto N，Yoshioka S，Tabata S，Yonetani N，Matsushita A，Hashimoto H，Ishikawa T：Detection of Cells with Low Side Scatter and Dimmer CD45 Expression after Allogeneic Hematopoietic Stem Cell Transplantation Predicts Good Survival．57th ASH annual meeting and exposition，Orland，2015. 12. 6
34. Itonaga H，Aoki K，Aoki J，Ishiyama K，Ishikawa T，Ohashi K，Fukuda T，Ozawa Y，Kobayashi N，Uchida N，Eto T，Takanashi M，IchinoheT，Atsuta Y，Miyazaki Y：Impact of Unbalanced Translocation Der（1；7）（q10；p10）and -7/Del（7q）on the Prognostic Value after Allogeneic Hematopoietic Stem Cell Transplantation in Myelodysplastic Syndromes：A Nationwide Retrospective Study．57th ASH annual meeting and exposition，Orland，2015. 12. 6
35. 平本展大，小野祐一郎，吉岡　聡，田端淑恵，米谷　昇，松下章子，橋本尚子，石川隆之：臍帯血移植後に発症した臍帯血由来一過性異常骨髄増殖症．第76回兵庫白血病懇話会，神戸，2015. 12. 13
36. 石川隆之：MDS：診断と治療．北九州MDS講演会，小倉，2016. １. 15
37. 藤本亜弓，平本展大，下村良充，小野祐一郎，吉岡　聡，田端淑恵，米谷　昇，松下章子，石川隆之：自家移植後に中枢神経再発を認めレナリドマイドが奏功したplasma cell leukemia．椿の会，神戸，2016. ２. 26
38. 藪下知宏，木場悠介，小野祐一郎，田端淑恵，石川隆之：不明熱・皮疹で発症した高齢者CAEBVの一例．第56回神戸血液病研究会，神戸，2016. ２. 27
39. 吉岡　聡，三浦康生，岩佐磨佐紀，藤代　綾，藤井紀恵，杉野典子，平井秀世，一戸辰夫，高折晃史，前川平：さい帯血バンクの保存基準に満たない少容量さい帯血からの間葉系細胞の分離．第38回日本造血細胞移植学会総会，名古屋，2016. ３. 4
40. 藤本亜弓，平本展大，藤原　悟，下村良充，吉岡　聡，田端淑恵，米谷　昇，松下章子，橋本尚子，幸原伸夫，石川隆之：同種移植後に慢性GVHDに関連した中枢神経病変を呈した一例．第38回日本造血細胞移植学会総会，名古屋，2016. ３. 5
41. 青木一成，近藤忠一，竹田淳恵，水谷知里，平本展大，安斎尚之，野吾和宏，小高泰一，伊藤　満，橋本尚子，石川隆之，今田和典，川端　浩，高折晃史：脱メチル化時代における骨髄異形成症候群に対する同種移植の予後予測因子．第38回日本造血細胞移植学会総会，名古屋，2016. ３. 5
42. 平本展大：当科におけるFLU/BU4/MELレジメン．第４回Hematopoietic Stem Cell Transplantation Seminar in Kobe神戸，神戸，2016. ３. 25

Ⅷ. １．８　腫瘍内科

１. Satake H，Tsuji A，Imai Y，Kotake T，Okita Y，Hatachi Y：Is KRAS status prognostic or predictive for anti-EGFR treatment with erlotinib in patients with advanced pancreatic cancer? 17th World Congress on Gastrointestinal cancer at Barcelona，Barcelona，2015. ７. 1

2．Satake H，Tsuji A，Emi Y，Shimokawa M，Miyamoto Y，Saeki H，Oki E，Maekawa S，Tanioka H，Akagi Y，Baba H，Ogata Y，Maehara Y：Prospective study of S-1+Irinotecan plus bevacizumab as second-line therapy in Japanese patients with metastatic colorectal cancer．17th World Congress on Gastrointestinal cancer at Barcelona，Barcelona，2015．7．1

3．Kotaka M，Satake H，Tsuji A，Imai Y，Kotake T，Okita Y，Hatachi Y：Cetuximab with infusional or oral fluorouracil in first line treatment for metastatic colorectal cancer: a comparison study．17th World Congress on Gastrointestinal cancer at Barcelona，Barcelona，2015．7．1

4．佐竹悠良，辻　晃仁，古武　剛，大北仁裕，籏智幸政：FOLFOXIRI plus bevacizumab for chemotherapy-naive metastatic colorectal cancer；Japanese phase I study．第13回日本臨床腫瘍学会，札幌，2015．7．16

5．佐竹悠良，三木　明，近藤正人，古武　剛，大北仁裕，籏智幸政，辻　晃仁：Neoadjuvant chemotherapy with S-1 and oxaliplatin for locally advanced gastric cancer; A phase I study．第13回日本臨床腫瘍学会，札幌，2015．7．16

6．大北仁裕，加藤大典，橋本一樹，古武　剛，佐竹悠良，木川雄一郎，籏智幸政，辻　晃仁：Everolimus療法の毒性マネジメントと乳がんでの初期経験．第13回日本臨床腫瘍学会学術集会，札幌，2015．7．16

7．古武　剛，大北仁裕，籏智幸政，佐竹悠良，濱田麻美子，大宮将義，辻　晃仁：中心静脈ポート採血の最適化についての検討．第13回日本臨床腫瘍学会at Sapporo，札幌，2015．7．16

8．籏智幸政，辻　晃仁，古武　剛，佐竹悠良，大北仁裕：担癌症例における中心静脈ポート関連血栓症の検討．第13回日本臨床腫瘍学会学術集会，札幌，2015．7．16

9．玉木理衣，徳原さおり，濱田麻美子，古武　剛，佐竹悠良，辻　晃仁：CRCが関わるがん臨床試験の立案からエビデンス発信まで．第15回CRCと臨床試験のあり方を考える会議2015 in KOBE，神戸，2015．9．12

10．佐竹悠良，近藤正人，古武　剛，大北仁裕，籏智幸政，三木　明，辻　晃仁：局所進行胃癌に対する術前SOX療法施行後の組織学的効果．第53回日本癌治療学会，京都，2015．10．29

11．古武　剛，佐竹悠良，籏智幸政，大北仁裕，野村洋道，八木祐子，中西真也，平畠正樹，難波亜衣子，濱田麻美子，辻　晃仁：固形腫瘍に対する全身静注化学療法によるB型肝炎ウィルス再活性化の検討．第53回日本癌治療学会at Kyoto，京都，2015．10．29

12．Satake H，Tsuji A，Hatachi Y，Kotake T，Ohkita Y，Kotaka M，Kato T：Japanese phase I study of triplet plus bevacizumab for chemotherapy-naive metastatic colorectal cancer．ESMO-ASIA at Singapore，Singapore，2015．12．18

13．Okita Y，Satake H，Okuyama H，Kondo M，Miki A，Watanabe T，Hatachi Y，Kotaka M，Iwamoto S，Kato T，Tsuji A：Multicenter phase 2 study of neoadjuvant chemotherapy consisted with S-1 and oxaliplatin followed by gastrectomy for locally advanced gastric cancer．ASCO-GI at San Francisco，San Francisco，2016．1．21

14．Nakamura M，Satake H，Tsuji A，Sagawa T，Takagane A，Sekikawa T，Ichikawa W，Oguchi K，Kaji T，Kochi M，Fujii M，Takeuchi M，Nakajima T：Phase II Study Evaluating the Usefulness of FDG-PET as an Imaging Biomarker in Patients Receiving Regorafenib for Metastatic Colorectal Cancer．ASCO-GI at San Francisco，San Francisco，2016．1．21

15．佐竹悠良，辻　晃仁，古武　剛，大北仁裕，籏智幸政：切除不能進行再発大腸癌患者に対するFOLFOXIRI＋分子標的薬併用療法に関する検討．第12回日本消化管学会，東京，2016．2．26

Ⅷ．1．9　緩和ケア内科

1．斎藤美智子，後藤たみ，岩田奈美，梅田節子，藤原由佳，太田垣加奈子，久保百合奈，松本京子，杉山裕美，向井美千代，市橋雅子，中村真理，加利川真理：がん関連の認定・専門看護師による地域住民に対する緩和ケア講座の開催の取り組みとその評価．第20回日本緩和医療学会学術大会，横浜，2015．6．19

2．李　美於：緩和ケア外来の評価方法の考察 緩和ケア外来の役割を評価する客観的指標の考案（第３報）－地域連携による療養場所・看取りの場への紹介－．第20回日本緩和医療学会学術大会，横浜，2015．6．20

3．李　美於：学会講演：より良い疼痛緩和と連携～急性期病院、地域に求められる仕組み～．神戸市立医療センター中央市民病院でのユニークな取り組み『地域応援医師制度』．第20回日本緩和医療学会学術大会，横浜，2015．6．20
4．梅田節子，李　美於：事例検討「子供のために頑張りたいと最後まで治療を続けた患者のかかわりを考える」．第２回港島緩和ケア連携カンファレンス，神戸，2015．7．30
5．大音三枝子，薩摩由香里，稲角利彦，梅田節子，李　美於，橋田　亨：フェンタニルクエン酸塩舌下錠の安全な使用に向けた当院の取り組みとその有用性について．第9回日本緩和医療薬学会，横浜，2015．10．2－4
6．薩摩由香里，稲角利彦，大音三枝子，梅田節子，李　美於，新城拓也，石川朗宏，橋田　亨：患者が希望する転帰に対する当院緩和ケアチームの関わりと在宅医との連携．第９回日本緩和医療薬学会，横浜，2015．10．2－4
7．風間郁子，梅田節子，古沢祐子，角　裕子，安永浩子，江上雅代，今西優子：がん看護専門看護師のキャリア開発 がん看護CNSとしてのワークライフバランスをどう考えるか．第30回日本がん看護学会学術集会，千葉，2016．2．21

Ⅷ．１．10　感染症科

1．水野泰志，園　諭美，遠藤明子，官澤洋平，志水隼人，西岡弘晶：著明なレイノー症状、顎跛行を合併したIgG4関連疾患の一例．第59回日本リウマチ学会総会，名古屋，2015．4．23
2．Kozuki T，Hasuike T，Doi A，Kamei H，Nishioka H：Retroperitoneal abscess caused by Streptococcus pyogenes．ACP日本支部年次総会2015，京都，2015．5．30
3．官澤洋平，西岡弘晶：フェキソフェナジン内服による薬剤誘発性Restless Legs Syndromeの一例．第６回日本プライマリ・ケア連合学会学術大会，つくば，2015．6．13
4．官澤洋平，水野泰志，亀井博紀，西岡弘晶：シクロスポリンA（CyA）持続静注療法により寛解導入できた経口CyA不応性成人Still病の一例．第208回日本内科学会近畿地方会，京都，2015．6．27
5．竹中麻理子，東別府直紀，岩本昌子，西岡弘晶：被嚢性硬化性腹膜炎により短腸症候群となった１例．第７回日本静脈経腸栄養学会近畿支部学術集会，京都，2015．7．4
6．西岡弘晶：あなたの足はむくんでいませんか？ 土曜健康科学セミナー，神戸，2015．7．18
7．土井朝子：エボラ出血熱の現状と対応．兵庫県看護協会 ラダー研修，神戸，2015．8．26
8．西岡弘晶，吉崎亜衣沙，中浴伸二，亀井博紀，水野泰志：個人輸入薬剤の内服によるセロトニン症候群の一例．第11回日本病院総合診療医学会，奈良，2015．9．4
9．Kanzawa Y，Mizuno Y，Kamei H，Nishioka H：Continuous intravenous infusion therapy of cyclosporine A in refractory adult onset Still's disease．17th APLAR2015，Chennai，2015．9．6
10．蓮池俊和：ある日のコンサルト．第８回Fleekic，神戸，2015．9．13
11．Ando M，Kobiki E，Nakasako S，Kashiwagi H，Kitada N，Morimoto S，Kamei H，Sono Y，Nishioka H，Fukuda T，Hashida T：Safety and pharmacokinetics of daptomycin in Japanese patients．14th International Congress of Therapeutic Drug Monitoring & Clinical Toxicology，Rotterdam，2015．10．13
12．官澤洋平，志水隼人，水野泰志，土井朝子，西岡弘晶：対麻痺・膀胱直腸障害を来した劇症型Ａ群レンサ球菌感染症の１例．第58回感染症学会中日本地方会，奈良，2015．10．16
13．土井朝子：易感染状態の理解．日本看護協会 感染管理認定看護師教育課程「専門基礎科目 微生物・感染症学」，神戸，2015．10．28
14．西岡弘晶：診断スキルを磨く～今こそ病歴とバイタルサインから考えてみよう～．豊岡市学術講演会，豊岡，2015．10．30
15．上月友寛，亀井博紀，金森真紀，西岡弘晶：71歳男性、腹痛．京都GIMカンファレンス，京都，2015．11．6
16．土井朝子：HIV/AIDSの診断・治療・予防．日本看護協会 感染管理認定看護師教育課程「専門基礎科目微生物・感染症学」，神戸，2015．11．11

17. 遠藤明子，水野泰志，西岡弘晶：30歳女性、顔面浮腫．第６回神戸GMカンファレンス，神戸，2015. 11. 12
18. 守山祐樹，水野泰志，西岡弘晶，志水隼人，園　諭美，官澤洋平，吉崎亜衣沙：覚醒剤による横紋筋融解症のため、急性腎不全を呈した１例．第210回日本内科学会近畿地方会，神戸，2015. 11. 28
19. 西岡弘晶：栄養療法の基本を知る：栄養アセスメントと投与量の決定．栄養管理テクニック・セミナー，大阪，2015. 12. 20
20. 土井朝子：血液培養検査のＡ to Z．西神戸医療センター平成27年度第２回院内感染防止対策講演会，神戸，2016．１．13
21. 土井朝子：急性期病院でみる“the感染症”．兵庫県医師会学術セミナー，神戸，2016．１．31
22. 遠藤明子，亀井博紀，水野泰志，金森真紀，西岡弘晶：75歳男性、皮膚硬化、胸水、今後に繋がるうた．京都GIMカンファレンス，京都，2016．２．５
23. 西岡弘晶，亀井博紀，東別府直紀：高齢救急入院患者の入院時血清Na値と院内死亡率との関係．第31回日本静脈経腸栄養学会学術集会，博多，2016．２．25
24. 竹中麻理子，東別府直紀，西岡弘晶：静脈栄養増量時に肝逸脱酵素上昇・電解質異常を認めた１例．第31回日本静脈経腸栄養学会学術集会，博多，2016．２．25
25. 楠田かおり，西岡和子，池村　舞，東別府直紀，西岡弘晶，橋田　亨：ペクチン含有濃厚流動食の下痢改善効果に対する胃酸分泌抑制薬の影響．第31回日本静脈経腸栄養学会学術集会，博多，2016．２．25
26. 東別府直紀，林三千雄，竹川啓史，坂本悦子，新改法子，中浴伸二，西岡弘晶：アミノ酸糖含有電解質製剤投与とBacillus cereus菌血症について．第31回日本静脈経腸栄養学会学術集会，博多，2016．２．26
27. 常峰かな，東別府直紀，渡邉千春，西岡弘晶：頸椎後方、前方固定術後に嚥下障害を認めたが、早期に回復した若年者の１例．第31回日本静脈経腸栄養学会学術集会，博多，2016．２．26
28. 岩本昌子，東別府直紀，亀井博紀，西岡弘晶：105歳で全身麻酔下に遊離植皮術を行った右下腿壊死性筋膜炎の１例．第31回日本静脈経腸栄養学会学術集会，博多，2016．２．26
29. 井本寛東，水野泰志，遠藤明子，守山祐樹，吉崎亜衣沙，西岡弘晶：乳房インプラント破損によるヒトアジュバント病の１例．第211回日本内科学会近畿地方会，京都，2016．３．26
30. 上月友寛，金森真紀，西岡弘晶：発熱を主訴に受診した無痛性甲状腺炎の１例．第211回日本内科学会近畿地方会，京都，2016．３．26

Ⅷ．１．11　精神・神経科

1．宮坂萌菜，大音三枝子，森本茂文，伊藤聡子，北村　登，橋田　亨：せん妄チームにおける抑肝散使用患者への薬剤師の介入．第23回クリニカルファーマシーシンポジウム医療薬学フォーラム2015，名古屋，2015．７．４-５
2．石丸綾子，福武将映，松石邦隆，北村　登：アルコール性肝硬変の肝移植後の肝硬変に対して再移植待機中に認めた亜昏迷の一例．第117回近畿精神神経学会，大阪，2015．７．25
3．石丸綾子，俵　崇記，福武将映，松石邦隆，伊藤聡子，大音三枝子，鶴谷　茂，北尾友一，北村　登：当院のせん妄治療の現状．第118回近畿精神神経学会，奈良，2016．２．20

Ⅷ．１．12　小児科・新生児科

1．Tanaka Y，Okafuji I，Tsuruta S：6-year-old boy with severe allergic rhinitis complicated intracranial infection．ASPR2015，大阪，2015．４．15
2．楢林成之，岡藤郁夫，田中裕也，鶴田　悟，高松伸枝：加工牛肉摂取によりアナフィラキシーを呈した牛乳アレルギーの１例．第64回日本アレルギー学会学術大会，東京，2015．５．26
3．岡藤郁夫，田中裕也，楢林成之，鶴田　悟：教育現場におけるアドレナリン自己注射実施に消極的態度を示す不安要因の分析．第265回日本小児科学会兵庫県地方会，神戸，2015．５．30

4．潮見祐樹，山川　勝，永尾宏之，岡田麻里，山本啓央，加藤宏樹，新井千恵，田中裕也，宮越千智，小林由典，岡藤郁夫，上村克徳，川﨑浩三，島田誠一，鶴田　悟：当科における埋め込み型除細動器（ICD）移植５症例の検討．第265回日本小児科学会兵庫県地方会，神戸，2015．５．30

5．岡藤郁夫，田中裕也，三軒麻実，吉竹佐江子，佐治恵梨香，藤田貴子，糸谷真紀，西田紀子，渡木綾子：小児アレルギーエデュケーターによる医療者を対象とした食物アレルギーシミュレーショントレーニングの試み．第32回日本小児難治喘息・アレルギー疾患学会，横浜，2015．６．20

6．青田千恵，潮見祐樹，宮越千智，山川　勝：regression症例の中遠隔期冠動脈の成長に関する検討．第52回日本小児循環器学会，東京，2015．７．６

7．潮見祐樹，青田千恵，宮越千智，山川　勝：川崎病急性期心筋梗塞の２例．第52回日本小児循環器学会，東京，2015．７．６

8．赤池洋人，川﨑浩三，皆木純子，中村信彦，森谷卓也：模型を用いた腹部触診シミュレーション教育．第47回日本医学教育学会大会，新潟，2015．７．24

9．永尾宏之，岡田麻里，潮見祐樹，山本啓央，平田和裕，加藤宏樹，新井千恵，小林由典，田中裕也，宮越千智，岡藤郁夫，上村克徳，川﨑浩三，島田誠一，山川　勝，鶴田　悟：著明な胃拡張を認めた急性腹症．第266回日本小児科学会兵庫県地方会，姫路，2015．９．26

10．岡田麻里，小林由典，加藤宏樹，永尾宏之，山本啓央，潮見祐樹，平田和裕，新井千恵，田中裕也，宮越千智，岡藤郁夫，上村克徳，川﨑浩三，島田誠一，山川　勝，鶴田　悟：発熱、意識障害で発症した急性巣状細菌性腎炎の６才女児の１例．第266回日本小児科学会兵庫県地方会，姫路，2015．９．26

11．Okafuji I，Tanaka Y，Narabayashi S，Tsuruta S：Analyses of the factors behind the negative attitudes toward the administration of adrenaline auto-injectors in school settings．World Allergy Congress，Seoul，2015. 10. 14

12．Narabayashi S，Okafuji I，Tanaka Y，Tsuruta S：Individuals Allergic to Cow's Milk Should Be Vigilant When Consuming Beef．Because It May Be Injected Beef．World Allergy Congress，Seoul，2015. 10. 14

13．田中裕也，岡藤郁夫，鶴田　悟：６歳未満の小児への環境アレルゲン皮下免疫療法．第52回日本小児アレルギー学会，奈良，2015. 11. 21

14．楢林成之，岡藤郁夫，田中裕也，鶴田　悟：Ara h2に対する特異的IgE抗体検査に好塩基球活性化試験（BAT）を追加することによるピーナッツアレルギー診断精度向上に関する評価．第52回日本小児アレルギー学会，奈良，2015. 11. 21

15．新井千恵：診断に苦慮した左脚ブロック型wide QRS頻拍の一例．第20回日本小児心電学会学術集会，静岡，2015. 11. 27

16．平瀬敏志，岡藤郁夫，大坪裕美，木寺えり子，田中裕也，鶴田　悟：加熱卵黄経口負荷試験における安全で効果的な実施方法の検討．第267回日本小児科学会兵庫県地方会，西宮，2016．２．20

17．加藤宏樹，小林由典，岡田麻里，山本啓央，潮見祐樹，新井千恵，田中裕也，宮越千智，岡藤郁夫，上村克徳，川﨑浩三，山川　勝，鶴田　悟：腸球菌菌血症による無呼吸発作を認めた１ヶ月男児の１例．第267回日本小児科学会兵庫県地方会，西宮，2016．２．20

18．新井千恵：regression症例の中遠隔期冠動脈の成長に関する検討．第40回近畿川崎病研究会，大阪，2016．２．27

Ⅷ．１．13　皮膚科

1．長野　徹：治療に難渋している右外顆部SCCの１例．第14回なにわ皮膚腫瘍勉強会，大阪，2015．４．17

2．鷲見真由子，小坂博志，小谷晋平，大森麻美子，小川真希子，長野　徹，山本啓央，岡藤郁夫，鶴田　悟：多彩な皮疹を呈した小児皮膚筋炎の１例．第449回日本皮膚科学会大阪地方会，大阪，2015．５．23

3．小谷晋平，大森麻美子、小坂博志、小川真希子、長野　徹：皮角様外観を呈した悪性黒色腫の１例．第31回日本皮膚悪性腫瘍学会学術大会，大阪，2015．７．３-４

4．小谷晋平，大森麻美子，鷲見真由子，小坂博志，小川真希子，長野　徹：Vemurafenibが著効した悪性黒色腫多発性転移の１例．第108回近畿皮膚科集談会，京都，2015．７．12
5．長野　徹，小谷晋平，武井尚子，山田佳枝，正城奈美，松井美由紀，東　祐子，甲斐田博子，澤井智恵，塚本紀代美，橘　尚吾：大腿骨骨髄炎を併発した脊髄損傷患者の坐骨部難治性褥瘡の１例．第17回日本褥瘡学会学術集会，仙台，2015．８．28-29
6．山田佳枝，松井美由紀，正城奈美，武井尚子，東　祐子，澤井智恵，甲斐田博子，長野　徹：新たなウレタンマットレス導入後の実態報告．第17回日本褥瘡学会学術集会，仙台，2015．８．28-29
7．長野　徹：甲状腺癌に対する分子標的薬での皮膚障害．第104回神戸甲状腺研究会，神戸，2015．９．12
8．長野　徹：当院におけるアダリムマブの使用経験と病診連携．第４回東神戸リウマチ性疾患連携の会，神戸，2015．９．19
9．長野　徹：悪性黒色腫に対するゼルボラフの使用経験－自験２例をふまえて－．兵庫悪性黒色腫治療カンファレンス，神戸，2015. 10. 1
10. 鷲見真由子，小谷晋平，小坂博志，小川真希子，長野　徹：２次性未分化大細胞リンパ腫を伴った菌状息肉症の１例．第451回日本皮膚科学会大阪地方会，大阪，2015. 10. 3
11. 鷲見真由子：中年女性胸部に生じた結節の１例－最近中央市民病院で経験した皮膚腫瘍の３例－．神戸中央皮膚科懇話会，神戸，2015. 10. 15
12. 小坂博志：高齢男性頬部に生じた結節の１例－最近中央市民病院で経験した皮膚腫瘍の３例－．神戸中央皮膚科懇話会，神戸，2015. 10. 15
13. 長野　徹:中年女性の眼瞼びらん－最近中央市民病院で経験した皮膚腫瘍の３例－．神戸中央皮膚科懇話会，神戸，2015. 10. 15
14. 長野　徹：光線力学療法－皮膚科領域での成果と展望－．第66回日本皮膚科学会中部支部学術大会，神戸，2015. 10. 31-11. 1
15. 鷲見真由子，小谷晋平，小坂博志，小川真希子，長野　徹，進藤達哉，亀井博紀：AIDS関連Kaposi肉腫の１例．第66回日本皮膚科学会中部支部学術大会，神戸，2015. 10. 31-11. 1
16. 鷲見真由子，小坂博志，小谷晋平，小川真希子，長野　徹：顔面に生じたdesmoplastic malignant melanomaの１例．第452回日本皮膚科学会大阪地方会，大阪，2015. 12. 5
17. 長野　徹：どうする？ 尋常性乾癬とアトピー性皮膚炎．神戸薬科大学同窓会大阪支部研修会，大阪，2015. 12. 6
18. 長野　徹，鷲見真由子，小坂博志，小谷晋平，小川真希子：広範な皮下膿瘍を形成した深在性皮膚カンジダ症の１例．第453回日本皮膚科学会大阪地方会，大阪，2016．２．６
19. 長野　徹：切除５年目に鼠径リンパ節転移、15年目に対側鼠径リンパ節転移をきたした悪性黒色腫の１例．第34回日本臨床皮膚外科学会総会，大阪，2016．３．５
20. 長野　徹：腺様嚢胞がんの２例．平成27年度中央市民病院地域合同カンファレンス，神戸
21. 鷲見真由子：診断・治療に苦慮した蕁麻疹．平成27年度中央市民病院地域合同カンファレンス，神戸
22. 小坂博志：手指に生じた巨大悪性黒色腫．平成27年度中央市民病院地域合同カンファレンス，神戸

Ⅷ．１．14　外科・移植外科

1．Kondo M，Kita R，Masui H，Sakamoto Y，Kinoshita H，Komori J，Uryuhara K，Kobayashi H，Hashida H，Kaihara S，Hosotani R：Total Medial Approach for Complete Mesocolic Excision of Advanced Transverse Colon Cancer How to Approach Easily Ensuring Oncological Safety．SAGES2015，Nashiville，2015．４．15-20
2．Kinoshita H，Kondo M，Kita R，Masui H，Sakamoto Y，Okada K，Yamamoto T，Miki A，Yagi S，Uryuhara K，Kobayashi H，Hashida H，Kaihara S，Hosotani R：Thoracoscopic intrathoracic esophagogastric anastomosis following minimally invasive esophagectomy for the patient after total laryngectomy，report of a case．SAGES2015，Nashiville，2015．４．15-20

3．小林裕之，近藤正人，岡田和幸，山本健人，木下裕光，阪本裕亮，喜多亮介，増井秀行，瓜生原健嗣，橋田裕毅，八木真太郎，三木　明，細谷　亮，貝原　聡：腹臥位胸腔鏡下食道切除術における左上縦隔郭清の定型化．第116回外科学会，名古屋，2015．4．16-18

4．瓜生原健嗣，増井秀行，喜多亮介，阪本裕亮，木下裕光，山本健人，岡田和幸，三木　明，近藤正人，八木眞太郎，橋田裕毅，小林裕之，貝原　聡，細谷　亮：当院における腹部外傷治療の実際－救急部主導の協動的かつ協調的診療体制．第116回外科学会，名古屋，2015．4．16-18

5．橋田裕毅，喜多亮介，増井秀行，阪本裕亮，木下裕光，岡田和幸，山本健人，三木　明，近藤正人，瓜生原健嗣，小林裕之，貝原　聡，細谷　亮：完全直腸脱に対する腹腔鏡下後方固定術－術式と骨盤臓器機能から診た検討－．第116回外科学会，名古屋，2015．4．16-18

6．八木真太郎，貝原　聡，喜多亮介，阪本裕亮，木下裕光，岡田和幸，山本健人，三木　明，近藤正人，小森淳二，瓜生原健嗣，橋田裕毅，小林裕之，細谷　亮：局所進行膵癌に対するR0をめざした手術手技．第116回外科学会，名古屋，2015．4．16-18

7．岡田和幸，近藤正人，北野翔一，熊田有希子，喜多亮介，増井秀行，阪本裕亮，岩村宣亜，水本素子，小森淳二，瓜生原健嗣，橋田裕毅，小林裕之，貝原　聡，細谷　亮：食道胃接合部癌に対する手術手技．第116回外科学会，名古屋，2015．4．16-18

8．山本健人，近藤正人，北野翔一，熊田有希子，喜多亮介，増井秀行，阪本裕亮，岩村宣亜，水本素子，小森淳二，瓜生原健嗣，橋田裕毅，小林裕之，貝原　聡，細谷　亮：腹腔鏡下幽門側胃切除術の治療成績と術前診断．第116回外科学会，名古屋，2015．4．16-18

9．喜多亮介，八木真太郎，増井秀行，木下裕光，阪本裕亮，岡田和幸，山本健人，三木　明，近藤正人，瓜生原健嗣，小林裕之，橋田裕毅，貝原　聡，細谷　亮：切除可能膵癌の成績．第116回外科学会，名古屋，2015．4．16-18

10．増井秀行，貝原　聡，喜多亮介，阪本裕亮，木下裕光，岡田和幸，山本健人，三木　明，近藤正人，小森淳二，瓜生原健嗣，橋田裕毅，小林裕之，細谷　亮：99mTc-GSA-SPECTとKICGに基づく肝切除術式決定法の安全性．第116回外科学会，名古屋，2015．4．16-18

11．登　祐哉，橋田裕毅，喜多亮介，増井秀行，阪本裕亮，木下裕光，岡田和幸，山本健人，三木　明，近藤正人，瓜生原健嗣，小林裕之，貝原　聡，細谷　亮：外傷性十二指腸損傷の一例．第116回外科学会，名古屋，2015．4．16-18

12．水本素子，岡部　寛，田中英治，角田　茂，久森重夫，村上克宏，坂井義治：審査腹腔鏡による進行胃癌に対する病期診断法の有用性についての検討．第116回外科学会，名古屋，2015．4．16-18

13．岩村宣亜，飯田　拓，寺嶋宏明，松原弘侑，後藤　徹，井上善景，吉冨摩美，内田洋一朗，上田修吾，金澤旭宣：膵頭部領域腫瘍に対する術前胆道ドレナージと周術期合併症との関連性．第116回外科学会，名古屋，2015．4．16-18

14．増井秀行，瓜生原健嗣，喜多亮介，阪本裕亮，木下裕光，岡田和幸，山本健人，三木　明，近藤正人，小森淳二，瓜生原健嗣，橋田裕毅，小林裕之，貝原　聡，細谷　亮：抗凝固・抗血小板薬内服症例に対する腹腔鏡下鼠径ヘルニア修復術の治療方針．第13回日本ヘルニア学会，名古屋，2015．5．22-23

15．瓜生原健嗣，貝原　聡，増井秀行，喜多亮介，阪本裕亮，木下裕光，岡田和幸，山本健人，三木　明，近藤正人，小森淳二，橋田裕毅，小林裕之，細谷　亮：当院におけるアルコール性肝硬変に対する生体肝移植の実際．第33回肝移植研究会，神戸，2015．5．28-29

16．小森淳二：異所性肝細胞移植による生体内肝組織・臓器創世．第22回肝細胞研究会，米子，2015．6．4－5

17．Uryuhara K，Masui H，Kita R，Sakamoto Y，Kinoshita H，Yamamoto T，Okada K，Miki A，Kondo M，Komori J，Hashida H，Kobayashi H，Kaihara S，Hosotani R：Analysis of secondary resection for incidental gallbladder cancer．第27回肝胆膵外科学会，東京，2015．6．11-13

18．Kinoshita H，Kaihara S，Kitano S，Kumata Y，Kita R，Masui H，Sakamoto Y，Iwamura S，Mizumoto M，Kondo M，Komori J，Uryuhara K，Kobayashi H，Hashida H，Hosotani R：Current status of central hepatectomy in our hospital．第27回肝胆膵外科学会，東京，2015．6．11-13

19. Sakamoto Y，Kaihara S，Kita R，Masui H，Kinoshita H，Okada K，Yamamoto T，Miki A，Kondo M，Komori J，Uryuhara K，Kobayashi H，Hashida H，Hosotani R：Feasibility of standardization of distal pancreatectomy for prevention of pancreatic fistula．第27回肝胆膵外科学会，東京，2015．6．11-13
20. Komori J，Uryuhara K，Hashida H，Kaihara S，Hosotani R：A strategy for the leakage from pancreaticojejunostomy in soft pancreas cases using the modified Blumgart method．第27回肝胆膵外科学会，東京，2015．6．11-13
21. Kaihara S，Yagi S，Hashida H，Uryuhara K，Hosotani R：Treatment strategy for multiple liver metastasis from colo-rectal cancer．第27回肝胆膵外科学会，東京，2015．6．11-13
22. 山本健人，小林裕之，近藤正人，北野翔一，熊田有希子，喜多亮介，増井秀行，阪本裕亮，岩村宣亜，水本素子，小森淳二，瓜生原健嗣，橋田裕毅，小林裕之，貝原　聡，細谷　亮：急性胆嚢炎に対する腹腔鏡下胆嚢摘出術の検討．第27回肝胆膵外科学会，東京，2015．6．11-13
23. 岩村宣亜，飯田　拓，寺嶋宏明，松原弘侑，後藤　徹，井上善景，吉冨摩美，内田洋一朗，上田修吾，金澤旭宣：膵頭部領域腫瘍に対する術前胆道ドレナージと周術期合併症への影響．第27回肝胆膵外科学会，東京，2015．6．11-13
24. 瓜生原健嗣，繁平清美，佐久間美佐緒，水本美也子，平田智香，奥貞　智，片山悌代，石田美智子：医師業務に対する入院前検査センターの補助的役割に関する現状と課題．第17回医療マネジメント学会，大阪，2015．6．12-13
25. 阪本裕亮，貝原　聡，喜多亮介，増井秀行，木下裕光，岡田和幸，山本健人，三木　明，近藤正人，小森淳二，瓜生原健嗣，橋田裕毅，小林裕之，細谷　亮：術前放射線化学療法後に腹腔動脈合併尾側膵切除を行いR0をなし得た局所進行膵癌の１例．第46回日本膵臓学会，名古屋，2015．6．19-20
26. 木下裕光，近藤正人，北野翔一，熊田有希子，喜多亮介，増井秀行，阪本裕亮，岩村宣亜，水本素子，小森淳二，瓜生原健嗣，橋田裕毅，小林裕之，貝原　聡，細谷　亮：当院における腹腔鏡下膵体尾部切除術の導入と成績．第46回日本膵臓学会，名古屋，2015．6．19-20
27. Komori J，Fontes P，Lagasse E：Liver tissue engineering in swine lymph nodes by cell transplantation．ISCCR2015 ，Stockholm，2015．6．24-27
28. 小林裕之，近藤正人，岡田和幸，山本健人，木下裕光，阪本裕亮，喜多亮介，増井秀行，細谷　亮，貝原　聡：喉頭切除後の胸部食道癌に対する胸腔鏡下食道切除・胸腔内吻合．第69回日本食道学会，横浜，2015．７．２－３
29. 近藤正人，喜多亮介，増井秀行，木下裕光，阪本裕亮，瓜生原健嗣，橋田裕毅，小林裕之，貝原　聡，細谷　亮：食道癌におけるDCFを用いた術前化学療法．第69回日本食道学会，横浜，2015．７．２－３
30. 貝原　聡，岡田和幸，喜多亮介，木下裕光，阪本裕亮，山本健人，小森淳二，瓜生原健嗣，細谷　亮：肝切除安全性向上に向けた工夫と術式定型化の試み．第70回日本消化器外科学会，浜松，2015．７．15-17
31. 小林裕之，近藤正人，岡田和幸，山本健人，木下裕光，阪本裕亮，喜多亮介，増井秀行，細谷　亮，貝原　聡：胸骨上縁切除を併用した胸腔鏡下食道亜全摘．第70回日本消化器外科学会，浜松，2015．７．15-17
32. 橋田裕毅，喜多亮介，増井秀行，木下裕光，阪本裕亮，三木　明，近藤正人，小林裕之，細谷　亮，貝原　聡：クローン病に対する周術期抗TNF-α抗体治療の検討．第70回日本消化器外科学会，浜松，2015．７．15-17
33. 小森淳二，喜多亮介，増井秀行，阪本裕亮，木下裕光，岩村宣亜，水本素子，近藤正人，瓜生原健嗣，橋田裕毅，小林裕之，貝原　聡，細谷　亮：当院におけるBorderline resectable膵癌の治療戦略．第70回日本消化器外科学会，浜松，2015．７．15-17
34. 近藤正人，増井秀行，喜多亮介，阪本裕亮，木下裕光，山本健人，岡田和幸，橋田裕毅，貝原　聡，細谷　亮：Laparoscopic Complete Mesocolic Excision through Total Medial Approach for Advanced Colon Cancer．第70回日本消化器外科学会，浜松，2015．７．15-17
35. 水本素子，岡部　寛，田中英治，角田　茂，平井健次郎，塩田哲也，坂井義治：腹腔鏡下胃全摘術におけるLinear Staplarを用いた再建法．第70回日本消化器外科学会，浜松，2015．７．15-17

36. 三木　明，小森淳二，喜多亮介，増井秀行，阪本裕亮，木下裕光，岩村宣亜，水本素子，近藤正人，瓜生原健嗣，橋田裕毅，小林裕之，貝原　聡，細谷　亮：胃外科領域における手術手技の工夫．第70回日本消化器外科学会，浜松，2015．7．15-17
37. 岡田和幸，三木　明，小森淳二，喜多亮介，増井秀行，阪本裕亮，木下裕光，岩村宣亜，水本素子，近藤正人，瓜生原健嗣，橋田裕毅，小林裕之，貝原　聡，細谷　亮：内視鏡腹腔鏡併用手術治療の工夫、注意点．第70回日本消化器外科学会，浜松，2015．7．15-17
38. 山本健人，橋田裕毅，喜多亮介，増井秀行，木下裕光，阪本裕亮，岡田和幸，近藤正人，細谷　亮，貝原　聡：内側アプローチを主体とした「はさみうち郭清」による安全かつ至適な腹腔鏡下横行結腸切除術．第70回日本消化器外科学会，浜松，2015．7．15-17
39. Kinoshita H，Miki A，Kita R，Masui H，Sakamoto Y，Kaihara S，Hosotani R：Current status of No.13 lymph node dissection in our hospital．第70回日本消化器外科学会，浜松，2015．7．15-17
40. 喜多亮介，小森淳二，北野翔一，熊田有希子，増井秀行，木下裕光，阪本裕亮，水本素子，近藤正人，瓜生原健嗣，小林裕之，橋田裕毅，貝原　聡，細谷　亮：Our Strategy for pancreaticojejunostomy．第70回日本消化器外科学会，浜松，2015．7．15-17
41. 増井秀行，貝原　聡，喜多亮介，阪本裕亮，木下裕光，岡田和幸，山本健人，三木　明，近藤正人，小森淳二，瓜生原健嗣，橋田裕毅，小林裕之，細谷　亮：Monopolar電極を用いたラジオ波前凝固法による肝実質切離の有用性の検討．第70回日本消化器外科学会，浜松，2015．7．15-17
42. 大森彩加，橋田裕毅，喜多亮介，増井秀行，木下裕光，阪本裕亮，岡田和幸，近藤正人，細谷　亮，貝原　聡：骨形成性大腸癌の１例．第70回日本消化器外科学会，浜松，2015．7．15-17
43. 岩村宣亜，金澤旭宣，松原弘侑，後藤　徹，井上善景，吉冨摩美，飯田　拓，上田修吾，寺嶋宏明：当科における大腸癌イレウスに対する治療戦略～Self-Expanding Metal Stent：SEMS導入前後での短期成績の推移～．第70回日本消化器外科学会，浜松，2015．7．15-17
44. 岩村宣亜，内田洋一朗，寺嶋宏明，後藤　徹：頻回の局所治療後に門脈腫瘍栓の急速進展を来した肝細胞癌の１例～手術の妥当性と適切な残肝再発の制御法とは～．第51回日本肝癌研究会，神戸，2015．7．23-24
45. Mizumoto M，Tsunoda S，Tanaka E，Hirai K，Shiota T，Sakai Y：Esophagojejunostomy using linear stapelar in laoariscopic total gastrectomy．World Congress of Surgery，Thailand，2015．8．22-27
46. Mizumoto M，Shinohara H，Okabe H，Tsunoda S，Hisamori S，Kaihara S，Sakai Y：The usefulness of staging laparoscopy for advanced gastric cancer．ELSA2015，Daegu，Korea，2015．9．2－5
47. Uryuhara K，Kaihara S：Successful protocol with rituximab in adult living donor liver transplantation across ABO barrier．European Society for Organ Transplantation（ESOT），Brussels，Belgium，2015．9．13-16
48. 木下裕光，近藤正人：腹腔鏡補助下幽門側胃切除における郭清手技．京都臨床外科セミナー，京都，2015．9．26
49. 瓜生原健嗣，貝原　聡，上田浩之：生体肝移植後に十二指腸潰瘍が肝動脈に穿破して出血性ショックとなりIVRと手術で救命しえた一例．第51回日本移植学会，熊本，2015．10．1－3
50. Kobayashi H，Kondo M，Kaihara S：Lifting Technique in the Thoracoscopic Esophagectomy Makes Lymphadenectomy Along the Left Recurrent Laryngeal Nerve Easier．ACS2015，Chicago，2015．10．4－8
51. Kondo M，Hashida H，Kaihara S：Total Medial Approach with Pincers Movement for Laparoscopic Complete Mesocolic Excision of Advanced Transverse Colon Cancer．ACS2015，Chicago，2015．10．4－8
52. Masui H，Kaihara S：Usefulness of remnant liver function using 99m-Tc SPECT CT to estimate the future liver function after hepatectomy．ACS2015，Chicago，2015．10．4－8
53. 増井秀行，瓜生原健嗣，喜多亮介，阪本裕亮，木下裕光，岡田和幸，山本健人，三木　明，近藤正人，小森淳二，橋田裕毅，小林裕之，貝原　聡，細谷　亮：副胆嚢管の１例．第13回日本消化器外科学会，東京，2015．10．8-11

54. Sakamoto Y，Kondo M，Yamamoto T，Kinoshita H，Kita R，Masui H，Komori J，Hashida H，Kobayashi H，Uryuhara K，Kaihara S，Hosotani R：Efficacy of a Modified Fletcher classification for Gastrointestinal Stromal Tumors．ACG2015，Waikiki，2015. 10. 16-21
55. Kinoshita H，Sakamoto Y，Kaihara S，Hosotani R：Clinical Outcomes for Interval Appendectomy' in the Treatment of Acute Appendicitis with an appendiceal abscess or mass．ACG2015，Waikiki，2015. 10. 16-21
56. Kita R，Hashida H，Kaihara S，Hosotani R：Clinical Outcome of Colonic Neuroendocrine Neoplasms．ACG2015，Waikiki，2015. 10. 16-21
57. 熊田有希子，近藤正人，北野翔一，喜多亮介，増井秀行，木下裕光，阪本裕亮，岩村宣亜，貝原　聡，細谷　亮：糞石症例を含めたInterval appendectomyの適応とその成績．第43回救急医学会，東京，2015. 10. 21-23
58. 橋田裕毅，北野翔一，熊田有希子，増井秀行，喜多亮介，木下裕光，阪本裕亮，岩本宣亜，水本素子，小森淳二，近藤正人，瓜生原健嗣，小林裕之，細谷　亮，貝原　聡：大腸神経内分泌腫瘍に対する外科治療の現状と展望．第53回癌治療学会，京都，2015. 10. 29-31
59. 北野翔一，橋田裕毅，熊田有希子，喜多亮介，増井秀行，阪本裕亮，木下裕光，岩本宣亜，水本素子，近藤正人，小森淳二，瓜生原健嗣，小林裕之，貝原　聡，細谷　亮：Trastuzumab+XP療法を施行したHER2陽性進行胃癌に対してadjuvant surgeryを行った１例．第53回癌治療学会，京都，2015. 10. 29-31
60. Hashida H，Kumata Y，Kitano S，Masui H，Kita R，Sakamoto Y，Kinoshita H，Iwamura S，Kondo M，Hosotani R，Kaihara S：Standardization of laparoscopic Left Cilectomy by 4 Durectional approach to Mobilize Splenic Flexure．10th ISLCRS，Singapore，2015. 11. 5－6
61. Hashida H，Kumata Y，Kitano S，Masui H，Kita R，Sakamoto Y，Kinoshita H，Iwamura S，Mizumoto M，Kondo M，Kobayashi H，Hosotani R，Kaihara S：Laparoscopic Rectopexy for Rectal prolapse and Pelvic Organ Dysfunction．10th ISLCRS，Singapore，2015. 11. 5－6
62. 阪本裕亮，近藤正人，北野翔一，熊田有希子，喜多亮介，増井秀行，木下裕光，岩本宣亜，水本素子，小森淳二，瓜生原健嗣，小林裕之，橋田裕毅，貝原　聡，細谷　亮：当院における腹腔鏡下幽門側胃切除と幽門保存胃切除における栄養障害への影響．第45回胃外科・術後障害研究会，新潟，2015. 11. 7
63. 近藤正人，北野翔一，熊田有希子，増井秀行，喜多亮介，阪本裕亮，木下裕光，岩本宣亜，貝原　聡，細谷　亮：腹腔鏡胃切除術の郭清操作における電気メスの有用性．第45回胃外科・術後障害研究会，新潟，2015. 11. 7
64. 橋田裕毅，石黒めぐみ，滝口伸浩，尾嶋　仁，杉原健一：高齢者に対する結腸癌術後補助化学療法：ACTS-CC trial年齢別解析．第70回大腸肛門病学会，名古屋，2015. 11. 13-14
65. 岩村宣亜，貝原　聡：出血しない肝実質切離法：ソフト凝固によるpre-coagulation dissection technique．第９回肝臓内視鏡外科研究会，福岡，2015. 11. 25
66. 橋田裕毅，北野翔一，熊田有希子，増井秀行，喜多亮介，阪本裕亮，木下裕光，岩本宣亜，水本素子，近藤正人，小森淳二，瓜生原健嗣，小林裕之，細谷　亮，貝原　聡：腹腔鏡下直腸切除術における吻合部補強縫合の縫合不全防止効果の検討．第77回臨床外科学会，福岡，2015. 11. 26-28
67. 北野翔一，貝原　聡，熊田有希子，喜多亮介，増井秀行，阪本裕亮，木下裕光，岩本宣亜，水本素子，近藤正人，小森淳二，瓜生原健嗣，小林裕之，橋田裕毅，細谷　亮：緊急手術を施行した鼠径部ヘルニア嵌頓の２例．第77回臨床外科学会，福岡，2015. 11. 26-28
68. 熊田有希子，小林裕之，北野翔一，喜多亮介，増井秀行，木下裕光，阪本裕亮，岩村宣亜，貝原　聡，細谷　亮：胆嚢悪性リンパ腫の１例．第77回臨床外科学会，福岡，2015. 11. 26-28
69. 木下裕光，近藤正人：膿瘍・腫瘤形成性虫垂炎に対するInterval Appendectomyの有用性の検討．平成27度京都大学外科冬期研究会，京都，2015. 12. 5
70. 貝原　聡，瓜生原健嗣，小森淳二，岩村宣亜，北野翔一，熊田有希子，喜多亮介，増井秀行，木下裕光，阪本裕亮，水本素子，近藤正人，小林裕之，橋田裕毅，細谷　亮：出血しない肝実質切離法：ソフト凝固によるpre-coagulation dissection technique．第28回内視鏡外科学会，大阪，2015. 12. 10-12

71. 小林裕之，近藤正人，岩村宣亜，木下裕光，阪本裕亮，喜多亮介，北野翔一，熊田有希子，橋田裕毅，小森淳二，水本素子，貝原　聡，細谷　亮：食道栄養血管から考える左上縦隔郭清手技．第28回内視鏡外科学会，大阪，2015. 12. 10-12
72. 橋田裕毅，近藤正人，北野翔一，熊田有希子，喜多亮介，増井秀行，阪本裕亮，木下裕光，岩本宣亜，水本素子，小森淳二，瓜生原健嗣，小林裕之，細谷　亮，貝原　聡：横行結腸癌に対する内側アプローチを中心とした腹腔鏡手術の定型化．第28回内視鏡外科学会，大阪，2015. 12. 10-12
73. 近藤正人，北野翔一，熊田有希子，増井秀行，喜多亮介，木下裕光，阪本裕亮，水本素子，小森淳二，瓜生原健嗣，小林裕之，橋田裕毅，貝原　聡，細谷　亮：D2郭清につながる胃切除郭清時の展開 研修医でも安全確実に．第28回内視鏡外科学会，大阪，2015. 12. 10-12
74. 水本素子，近藤正人，木下裕光，岩村宣亜，小森淳二，橋田裕毅，小林裕之，貝原　聡，細谷　亮：当院における胃粘膜下腫瘍に対する腹腔鏡下手術・腹腔鏡内視鏡合同手術の経験．第28回内視鏡外科学会，大阪，2015. 12. 10-12
75. 岩村宣亜，貝原　聡，北野翔一，熊田有希子，増井秀行，喜多亮介，木下裕光，阪本裕亮，水本素子，小森淳二，瓜生原健嗣，小林裕之，橋田裕毅，細谷　亮：当科における腹腔鏡下肝部分切除術への取り組み～安全・確実な切離を目指して～．第28回内視鏡外科学会，大阪，2015. 12. 10-12
76. 木下裕光，北野翔一，熊田有希子，喜多亮介，増井秀行，阪本裕亮，岩本宣亜，水本素子，近藤正人，小森淳二，瓜生原健嗣，小林裕之，橋田裕毅，貝原　聡，細谷　亮：専攻医による腹腔鏡下胃切除術におけるリンパ節郭清の難しさ．第28回内視鏡外科学会，大阪，2015. 12. 10-12
77. 阪本裕亮，近藤正人，北野翔一，熊田有希子，喜多亮介，増井秀行，木下裕光，岩本宣亜，水本素子，小森淳二，瓜生原健嗣，小林裕之，橋田裕毅，貝原　聡，細谷　亮：腹腔鏡下膵体尾部切除の定型化の工夫．第28回内視鏡外科学会，大阪，2015. 12. 10-12
78. 喜多亮介，橋田裕毅，北野翔一，熊田有希子，増井秀行，木下裕光，阪本裕亮，水本素子，近藤正人，小森淳二，瓜生原健嗣，小林裕之，貝原　聡，細谷　亮：腹腔鏡補助下右側結腸切除術における203番リンパ節郭清．第28回内視鏡外科学会，大阪，2015. 12. 10-12
79. 北野翔一，瓜生原健嗣，熊田有希子，喜多亮介，増井秀行，阪本裕亮，木下裕光，岩本宣亜，水本素子，近藤正人，小森淳二，小林裕之，橋田裕毅，貝原　聡，細谷　亮：当院における腹腔鏡下ヘルニア修復術（TAPP）の標準化に対する取り組み．第28回内視鏡外科学会，大阪，2015. 12. 10-12
80. 熊田有希子，小林裕之，北野翔一，喜多亮介，増井秀行，木下裕光，阪本裕亮，岩村宣亜，貝原　聡，細谷亮：急性胆嚢炎に対する腹腔鏡下胆嚢摘出術の当院における現状 TG13の妥当性．第28回内視鏡外科学会，大阪，2015. 12. 10-12
81. 近藤正人，増井秀行，喜多亮介，阪本裕亮，木下裕光，岩本宣亜，熊田有希子，北野翔一，貝原　聡，細谷亮：腹腔鏡での機能温存を追求した膵体尾部切除術．膵臓内視鏡外科研究会，京都，2015. 12. 13
82. 阪本裕亮，近藤正人，北野翔一，熊田有希子，喜多亮介，増井秀行，木下裕光，岩本宣亜，水本素子，小森淳二，瓜生原健嗣，小林裕之，橋田裕毅，貝原　聡，細谷　亮：腹腔鏡下膵体尾部切除術における膵液瘻予防に対する取り組み．膵臓内視鏡外科研究会，京都，2015. 12. 13
83. 岩村宣亜，貝原　聡：Pancreatoduodenectomy with portal vein resection for locally advanced pancreatic head cancer．第13回兵庫手術手技ビデオカンファレンス，神戸，2016. 1．23
84. 橋田裕毅，貝原　聡，近藤正人，三木　明，小森淳二，瓜生原健嗣，小林裕之，細谷　亮：当院における大腸癌手術の現状．第15回神戸市東灘区医師会病診連携学術集談会，神戸，2016. 2．21
85. 橋田裕毅，熊田有希子，北野翔一，喜多亮介，増井秀行，木下裕光，阪本裕亮，岩本宣亜，水本素子，近藤正人，小森淳二，瓜生原健嗣，小林裕之，細谷　亮，貝原　聡：大腸神経内分泌腫瘍に対する治療の現状と展望．第12回日本消化管学会，東京，2016. 2．26-27
86. Kaihara S，Iwamura S，Kumata Y，Kitano S，Masui H，Kita R，Sakamoto Y，Kinoshita H，Mizumoto M，Kondo M，Komori J，Uryuhara K，Kobayashi H，Hashida H，Hosotani R：Parenchymal dissection technique in laparoscopic hepatectomy．SAGES2016，Boston，2016. 3．16-19

87. Iwamura S，Kaihara S，Kumata Y，Kitano S，Masui H，Kita R，Sakamoto Y，Kinoshita H，Mizumoto M，Kondo M，Komori J，Uryuhara K，Kobayashi H，Hashida H，Hosotani R：Management of laparoscopic partial hepatectomy for cranial and dorsal lesions in our department．SAGES2016，Boston，2016．3．16-19
88. 近藤正人：第86回日本胃癌学会，東京，2016．3．17-19
89. 水本素子，近藤正人，木下裕光，岩村宣亜，小森淳二，橋田裕毅，小林裕之，貝原　聡，細谷　亮：Delleを伴うGISTに対する腹腔鏡内視鏡合同手術の工夫．第86回日本胃癌学会，東京，2016．3．17-19

Ⅷ．1．15　乳腺外科

1．加藤大典，武部沙也香，橋本一樹，木川雄一郎，細谷　亮，古武　剛，今井幸弘，大西章仁，佐々木将博，千田道雄：ホルモン療法治療時の16α-[^{18}F]-fluoro-17β-estradiol（FES）positron emission tomography（PET）の有用性．第23回日本乳癌学会学術総会，東京，2015．7．3
2．木川雄一郎，古武　剛，大宮將義，橋本一樹，武部沙也香，下山京子，加藤大典：携帯型タブレット端末を用いたHealth related Quality of Life評価システムの開発．第23回日本乳癌学会学術総会，東京，2015．7．3
3．橋本一樹，武部沙也香，加藤大典，下山京子，木川雄一郎，古武　剛，松岡亮介，上原慶一郎，辻　晃仁，今井幸弘：Adjuvant Trastuzumab投与中の心機能低下モニターとしてのbrain natriuretic peptide（BNP）測定の有用性．第23回日本乳癌学会学術総会，東京，2015．7．3
4．武部沙也香，加藤大典，波々伯部絵理，橋本一樹，木川雄一郎，細谷　亮，籏智幸政，今井幸弘，大西章仁，佐々木将博，千田道雄：乳癌多発リンパ節再発において16α-[^{18}F]-fluoro-17β-estradiol（FES）positron emission tomography（PET）がエストロゲン受容体（ER）の発現の不均一性を示した一例．第70回京滋乳癌研究会，京都，2015．9．12
5．波々伯部絵理，加藤大典，木川雄一郎，橋本一樹，今井幸弘，上原慶一郎：悪性葉状腫瘍に対する造影超音波検査の使用経験例．第77回日本臨床外科学会総会，福岡，2015．11．26
6．橋本一樹，波々伯部絵理，加藤大典，木川雄一郎，松岡亮介，今井幸弘：炎症性乳癌と鑑別を要した肺癌乳房転移の１例．第77回日本臨床外科学会総会，福岡，2015．11．27
7．武部沙也香，加藤大典，波々伯部絵理，橋本一樹，木川雄一郎，細谷　亮，籏智幸政，今井幸弘，大西章仁，佐々木将博，千田道雄：16α-[^{18}F]-fluoro-17β-estradiol（FES）positron emission tomography（PET）により早期の乳癌骨転移が診断できた一例．第13回日本乳癌学会近畿地方会，大阪，2015．11．28
8．Hirabatake M，Miura E，Nakanishi S，Morimoto S，Hohokabe E，Takebe S，Hashimoto K，Kigawa Y，Kato H，Hashida T：Everolimus blood concentration monitoring in patients with advanced breast cancer．Kyoto Breast Cancer Consensus Conference 2016，Kyoto，2016．3．4
9．平畠正樹，三浦恵理子，中西真也，森本茂文，波々伯部絵理，橋本一樹，武部沙也香，一ノ瀬庸，木川雄一郎，加藤大典，橋田　亨：Fulvestrant投与前後で16α-[^{18}F]-fluoro-17β-estradiol（FES）positron emission tomography（PET）検査を行った一例．第71回京滋乳癌研究会，京都，2016．3．19

Ⅷ．1．16　心臓血管外科

1．Fukunaga N，Nishiya K，Sakon Y，Konishi Y，Nakamura K，Matsuo T，Saji Y，Koyama T：Long-term outcomes of redo tricuspid valve surgery．The Heart Valve Meeting：Inaugral Scientific Meeting，Monte Carlo，Monaco，2015．5．7
2．福永直人，西矢健太，左近慶人，小西康信，中村　健，松尾武彦，佐地嘉章，小山忠明：開心術後胸部大動脈仮性瘤の特徴とその治療成績．第43回日本血管外科学会学術総会，横浜，2015．6．3
3．小西康信，西矢健太，左近慶人，中村　健，福永直人，松尾武彦，佐地嘉章，小山忠明：腎動脈上単純遮断を要した腹部大動脈瘤手術症例の検討．第43回日本血管外科学会学術総会，横浜，2015．6．5
4．福永直人，西矢健太，左近慶人，小西康信，中村　健，松尾武彦，佐地嘉章，今井幸弘，小山忠明：グルタールアルデハイド処理した自己心膜パッチ石灰化による僧帽弁狭窄に対する１手術例．第58回関西胸部外科学会学術集会，岡山，2015．6．12

5．小山忠明，松尾武彦，福永直人，中村　健，西矢健太：冠動脈バイパス術における内視鏡でのグラフト採取の導入～当院での技術習得のためのトレーニングと手術手技の検討～．第58回関西胸部外科学会学術集会，岡山，2015．6．12

6．西矢健太，左近慶人，小西康信，中村　健，福永直人，松尾武彦，佐地嘉章，小山忠明，木下　慎，古川　裕，当麻正直：TEVAR施行後に逆行性StanfordA型大動脈解離を発症した１症例．第119回日本循環器学会近畿地方会，大阪，2015．6．20

7．中村　健，小泉滋樹，西矢健太，松田靖弘，福永直人，石上雅之助，松尾武彦，江原夏彦，小山忠明：80歳以上のAS患者に対するSAVR vs TAVI．第６回日本経カテーテル心臓弁治療学会学術集会，東京，2015．７．５

8．福永直人，小泉滋樹，西矢健太，松田靖弘，中村　健，石上雅之助，松尾武彦，小山忠明：当科での内視鏡的大伏在静脈採取の初期成績．第20回日本冠動脈外科学会学術大会，京都，2015．７．９

9．中村　健，小泉滋樹，西矢健太，松田靖弘，福永直人，石上雅之助，松尾武彦，坂田隆造，小山忠明：全弓部置換術の治療戦略～Stepwise法v.s.Open Stent Graft法．第68回日本胸部外科学会定期学術集会，神戸，2015．10．18

10．福永直人，小泉滋樹，西矢健太，松田靖弘，中村　健，石上雅之助，松尾武彦，坂田隆造，小山忠明：三尖弁形成術後の逆流再発に対するring annuloplastyの長期成績．第68回日本胸部外科学会定期学術集会，神戸，2015．10．20

11．小山忠明，小泉滋樹，西矢健太，松田靖弘，中村　健，福永直人，石上雅之助，松尾武彦，坂田隆造：僧帽弁形成術後の再僧帽弁手術～再形成術は妥当か～．第68回日本胸部外科学会定期学術集会，神戸，2015．10．20

12．吉田一史，福永直人，西矢健太，小泉滋樹，中村　健，松田靖弘，石上雅之助，松尾武彦，坂田隆造，小山忠明：右側大動脈弓と左鎖骨下動脈起始異常を伴うKommerell憩室解離に対しopen stent併用全弓部置換術を行った１例．第120回日本循環器学会近畿地方会，大阪，2015．11．28

13．松田靖弘，小泉滋樹，西矢健太，中村　健，福永直人，石上雅之助，松尾武彦，小山忠明：Frozen elephant trunk法による弓部大動脈全置換術後の遷延性意識障害．第120回日本循環器学会近畿地方会，大阪，2015．11．28

14．西矢健太，小泉滋樹，松田靖弘，中村　健，福永直人，石上雅之助，松尾武彦，坂田隆造，小山忠明：糖尿病、肥満症例のオフポンプ冠動脈バイパス術において両側内胸動脈の使用は妥当か．第46回日本心臓血管外科学会学術総会，名古屋，2016．２．16

15．小西康信，西矢健太，中村　健，福永直人，松尾武彦，坂田隆造，小山忠明：原発性心臓悪性腫瘍術後遠隔期成績の検討．第46回日本心臓血管外科学会学術総会，名古屋，2016．２．17

16．小泉滋樹，西矢健太，福永直人，中村　健，松田靖弘，石上雅之助，松尾武彦，坂田隆造，小山忠明：上腸間膜動脈狭窄に伴うリオラン弓の破裂に対して待機的に静脈グラフトでのバイパス術を行った一例．第30回日本血管外科学会近畿地方会，京都，2016．３．５

Ⅷ．１．17　呼吸器外科

1．南　和宏，浜川博司，齋藤伴樹，大久保祐，坂之上一朗，高橋　豊：巨大肺嚢胞切除により呼吸機能が著明に改善した１例．第32回日本呼吸器外科学会総会，高松，2015．５．14

2．高橋　豊，齋藤伴樹，南　和宏，大久保祐，坂之上一朗，浜川博司：当院におけるp-Ⅳ期肺癌手術例の検討．第32回日本呼吸器外科学会総会，高松，2015．５．15

3．大久保祐，浜川博司，齋藤伴樹，南　和宏，坂之上一朗，高橋　豊：外傷性肋骨骨折によりトラップされた臓側胸膜の３例．第32回日本呼吸器外科学会総会，高松，2015．５．15

4．南　和宏，浜川博司，大久保祐，坂之上一朗，上原慶一郎，今井幸弘，高橋　豊：両側気胸を契機に発見された甲状腺乳頭癌多発肺転移の１例．第58回関西胸部外科学会，岡山，2015．６．13

5．坂之上一朗，浜川博司，南　和宏，大久保祐，高橋　豊，今井幸弘，加藤了資，加地玲子，片上信之：アファチニブ投与後に右肺上葉管状切除および肺動脈・気管支形成術を施行した肺腺癌の一例．第102回日本肺癌学会関西支部，大阪，2015．7．4
6．大久保祐，浜川博司，齋藤伴樹，南　和宏，坂之上一朗，高橋　豊：血管肉腫多発肺転移によりコントロール不能な両側気胸を来した一例．第102回日本肺癌学会関西支部，大阪，2015．7．4
7．齋藤伴樹，浜川博司，南　和宏，大久保祐，坂之上一朗，高橋　豊：肺動脈切断面からの出血に対しタコシールを用いて止血を得るも術後に大量出血を来した１例．京都大学呼吸器外科教室夏季研究会，天理，2015．7．18
8．南　和宏，浜川博司，齋藤伴樹，大久保祐，坂之上一朗，高橋　豊：高エネルギー外傷により、巨大外傷性肺嚢胞をきたし、緊急肺葉切除を施行した１例．第35回兵庫呼吸器外科研究会，神戸，2015．9．3
9．高橋　豊：外科診療と化学療法－肺がんを中心に．平成27年度第２回神戸市がん対策推進懇話会，神戸，2015．11．15
10．大久保祐，浜川博司，齋藤伴樹，南　和宏，坂之上一朗，高橋　豊：血胸を契機に発見された肺外分画症の完全鏡視下切除例．第98回日本呼吸器内視鏡学会近畿支部会，大阪，2015．11．21
11．坂之上一朗，浜川博司，齋藤伴樹，南　和宏，大久保祐，高橋　豊，藤本大智，永田一真，中川　淳，大塚浩二郎，富井啓介，小坂恭弘，小久保雅樹，今井幸弘，片上信之：導入化学放射線療法を施行した非小細胞肺癌における病理学的効果と長期予後の関係．第56回日本肺癌学会，横浜，2015．11．26
12．浜川博司：肺癌低侵襲手術～私たちのアプローチと取り組み．第56回日本肺癌学会，横浜，2015．11．27
13．高橋　豊：胸腔鏡を使った肺がん手術－小さな傷で根治性を保つ－．第３回放射線セミナー，神戸，2016．１．30
14．齋藤伴樹，浜川博司，南　和宏，大久保祐，坂之上一朗，高橋　豊：EBUS-TBNA施行後に緊張性気胸を来し、緊急で肺葉切除を施行した１例．第53回兵庫呼吸器外科研究会，神戸，2016．３．10

Ⅷ．１．18　脳神経外科

1．坂井信幸：新時代を迎えた血管内再開通療法－Solitaire FRの活用と最新エビデンス．第１回北海道STAR（Subject of Therapeutic And Research）Endovascular Seminar，札幌，2015．４．4
2．坂井信幸：脳卒中になっても困らない街を目指して－脳卒中センターの取り組み．神戸市民健康大学講座，神戸，2015．４．5
3．今村博敏，藤堂謙一，坂井信幸，谷　正一，足立秀光，坂井千秋，星　　拓，有村公一，河野智之，齊藤智成，船津尭之，別府幹也，武部軌良，奥田智裕，川端修平，松井雄一，吉田泰規，菊池晴彦：血栓回収療法のコツとピットフォール．Neurosurgery Kinki 2015 Spring Meeting，大阪，2015．４．18
4．奥田智裕，有村公一，谷　正一，坂井信幸，足立秀光，坂井千秋，今村博敏，佐藤慎祐，柴田帝式，森本貴昭，武部軌良，阿河祐二，清水寛平，松井雄一，吉田泰規，菊池晴彦：くも膜下出血で発症した頚髄schwannomatosisの１例．Neurosurgery Kinki 2015 Spring Meeting，大阪，2015．４．18
5．吉田泰規，佐藤慎祐，今村博敏，坂井信幸，谷　正一，足立秀光，鳴海　治，坂井千秋，有村公一，柴田帝式，森本貴昭，清水寛平，阿河祐二，奥田智裕，松井雄一，菊池晴彦：急速に神経症状が進行した出血発症頚髄海綿状血管腫の一例．Neurosurgery Kinki 2015 Spring Meeting，大阪，2015．４．18
6．今村博敏：血管内治療コース．第35回日本脳神経外科コングレス総会，横浜，2015．５．7
7．坂井信幸，今村博敏，坂井千秋，有村公一，足立秀光，谷　正一，船津尭之，別府幹也，武部軌良，鈴木啓太，奥田智裕，松井雄一，吉田泰規，川端修平：手術手技の基本と応用、脳動脈瘤コイリング．第35回日本脳神経外科コングレス，横浜，2015．５．7
8．今村博敏：急性脳動脈再開通療法～現状と問題点～．院内講演会，神戸，2015．５．12
9．有村公一：急性脳動脈閉塞に対する再開通療法のエビデンス．院内講演会，神戸，2015．５．12

10. 有村公一，谷　正一，坂井信幸，足立秀光，今村博敏，船津尭之，別府幹也，武部軌良，鈴木啓太，奥田智裕，松井雄一，吉田泰規，川端修平，菊池晴彦：内頚動脈前壁破裂脳動脈瘤の一例．瀬戸内セミナー，2015．5．16
11. 坂井信幸：変貌する脳動脈瘤に対する血管内治療－これまでの歩みと近未来．第６回Neurovascular Conference，函館，2015．5．21
12. 川端修平，今村博敏，奥田智裕，有村公一，船津尭之，別府幹也，武部軌良，鈴木啓太，松井雄一，吉田泰規，坂井信幸：ソリティアを回収できず治療に難渋した内頚動脈閉塞の１症例．第９回神戸中央脳神経外科研究会，兵庫，2015．5．25
13. 坂井信幸：非心原性脳梗塞の急性期マネジメント．内科・外科・血管内治療，第13回西宮脳神経セミナー，西宮，2015．6．4
14. 坂井信幸，足立秀光，谷　正一，坂井千秋，今村博敏，藤堂謙一，河野智之，有村公一，武部軌良，鈴木啓太，奥田智裕，松井雄一，吉田泰規，川端修平：頭蓋内動脈狭窄症に対する血管内治療のアプローチ．第24回日本脳ドック学会，横浜，2015．6．6
15. 奥田智裕，佐藤慎祐，今村博敏，坂井信幸，谷　正一，足立秀光，鳴海　治，坂井千秋，有村公一，柴田帝式，森本貴昭，武部軌良，阿河祐二，清水寛平，松井雄一，吉田泰規，菊池晴彦：Type3大動脈弓における上腕動脈アプローチでの左頚動脈ステント留置術の１例．第２回日本心血管脳卒中学会学術集会，徳島，2015．6．12
16. 今村博敏，坂井信幸：急性期血栓回収療法の実際「The Stent Thrombectomy with Solitaire FR」．第２回日本心血管脳卒中学会学術集会，徳島，2015．6．13
17. Sakai N：Current status of Neuro Endovascular Treatment in Japan．What we need．Philips SAB meeting，Best，Netherland，2016．6．14
18. Sakai N，Imamura H，Arimura K，Adachi H，Tani S，Sakai C，Funatsu T，Beppu M，Takebe N，Suzuki K：Mechanical damage and delayed hemorrhage with thrombectomy，repaired and confirmed by direct surgery．Cerebrovascular Complication Conference 2015，Wyoming，USA，2015．6．19
19. Sakai N，Imamura H，Sakai C，Arimura K，Adachi H，Tani S，Funatsu T，Beppu M，Takebe N，Suzuki K：Direct CCF after Flow Diverter treatment for ICA cavernous aneurysm，How do you treat? Cerebrovascular Complication Conference 2015，Wyoming，USA，2015．6．19
20. 鈴木啓太，川崎敏生，横山洋平，林　英樹，高山柄哲：即時的Navigationを用いた環軸椎関節貫通螺子固定術．第30回日本脊髄外科学会，札幌，2015．6．26
21. 今村博敏，浅井克則，清水寛平，坂井信幸，谷　正一，足立秀光，有村公一，船津尭之，別府幹也，武部軌良，鈴木啓太，奥田智裕，川端修平，松井雄一，吉田泰規，菊池晴彦：セミナー「治療戦略を検討する前にしっておくべきこと」母血管閉塞の可否の評価とその功罪．脳血管内治療ブラッシュアップセミナー2015，神戸，2015．7．3
22. 坂井信幸：脳血管内治療と脳卒中治療ガイドライン2015－最新情報．郡山脳血管内治療シンポジウム，郡山，2015．7．10
23. 坂井信幸，足立秀光，谷　正一，坂井千秋，今村博敏，有村公一，船津尭之，別府幹也，武部軌良，鈴木啓太，奥田智裕，松井雄一，吉田泰規，川端修平，幸原伸夫，川本未知，藤堂謙一，星　　拓，河野智之，吉村　元，石井淳子，十河正弥，村瀬　翔，上田哲大，藤原　悟：脳血管内治療の近未来展望．第18回日本臨床脳神経外科学会，神戸，2015．7．18
24. 吉田泰規，佐藤慎祐，今村博敏，坂井信幸，谷　正一，足立秀光，鳴海　治，坂井千秋，有村公一，柴田帝式，森本貴昭，武部軌良，阿河祐二，清水寛平，松井雄一，奥田智裕，菊池晴彦：急速に神経症状が進行した出血発症頚髄海綿状血管腫の一例．第18回日本臨床脳神経外科学会，神戸，2015．7．18
25. 今村博敏，坂井信幸：～困難な動脈瘤～ステントの選択．第50回近畿脳神経血管内手術法ワークショップ，白浜，2015．7．19

26. 船津尭之，有村公一，今村博敏，坂井信幸，谷　正一，足立秀光，別府幹也，武部軌良，鈴木啓太，松井雄一，吉田泰規，奥田智裕，川端修平：Onyxを用いて塞栓し得た硬膜動静脈瘻の一例．第50回近畿脳神経血管内手術法ワークショップ，白浜，2015．7．19
27. 坂井信幸：新時代を迎えた急性脳動脈再開通療法．第56回宮崎インターベンション研究会，宮崎，2015．7．23
28. 坂井信幸：頚動脈ステント留置術に関する日本からの情報発信．第21回日本血管内治療学会総会，名古屋，2015．7．24
29. 別府幹也，有村公一，坂井信幸，谷　正一，足立秀光，坂井千秋，藤堂謙一，今村博敏，星　　拓，河野智之，船津尭之，武部軌良，鈴木啓太，奥田智裕，松井雄一，吉田泰規，川端修平，菊池晴彦：造影剤を使用しないエコーカイト下頚動脈ステント留置術（non-contrast CAS）の治療成績．第21回日本血管内治療学会総会，名古屋，2015．7．24
30. 坂井信幸，今村博敏，坂井千秋：Topics of neuroendovascular therapy．第21回日本遺伝子治療学会（Seminar：Recent progress of treatment in cerebrovascular disease），大阪，2015．7．25
31. 今村博敏，坂井信幸：ENTERPRISEの実力．Chikugo Neuro Intervention Seminar，久留米，2015．7．29
32. 今村博敏：CASE4～7．BSNET-TC，神戸，2015．8．1
33. 今村博敏，谷　正一，足立秀光，有村公一，船津尭之，別府幹也，武部軌良，鈴木啓太，奥田智裕，川端修平，松井雄一，吉田泰規，坂井信幸：Flow diverterによる動脈瘤治療と“AneurysmFlow”．PHILIPS，東京，2015．8．8
34. 今村博敏，河野智之，藤堂謙一，谷　正一，足立秀光，星　　拓，有村公一，齊藤智成，船津尭之，別府幹也，武部軌良，鈴木啓太，奥田智裕，川端修平，松井雄一，吉田泰規，坂井信幸：急性期脳梗塞治療における再開通までの時間短縮の工夫とその効果．第34回The Mt.Fuji Workshop on CVD，神戸，2015．8．29
35. 船津尭之，今村博敏，坂井信幸，谷　正一，足立秀光，坂井千秋，有村公一，別府幹也，武部軌良，鈴木啓太，松井雄一，吉田泰規，奥田智裕，川端修平：椎骨脳底動脈系の急性閉塞に対する血管内治療の治療成績．第34回The Mt.Fuji Workshop on CVD，神戸，2015．8．29
36. 坂井信幸：急性脳動脈閉塞に対する再開通療法．Hear Brain Conference，神戸，2015．9．3
37. 有村公一：Case 2：52y.o.Female　Lt.IC AN．Neurosurgery Kinki 2015 Autumn Meeting，大阪，2015．9．5
38. 今村博敏：血管3．Neurosurgery Kinki 2015 Autumn Meeting，大阪，2015．9．5
39. 松井雄一，有村公一，谷　正一，足立秀光，今村博敏，船津尭之，別府幹也，武部軌良，鈴木啓太，奥田智裕，川端修平，吉田泰規，坂井信幸：浅側頭動脈－上小脳動脈バイパス術後に血管内治療を行った上小脳動脈瘤の一例．Neurosurgery Kinki 2015 Autumn Meeting，大阪，2015．9．5
40. 川端修平，足立秀光，谷　正一，今村博敏，有村公一，船津尭之，別府幹也，武部軌良，鈴木啓太，奥田智裕，松井雄一，吉田泰規，坂井信幸：急速に増大した頭蓋内原発の分類不能型肉腫の一例．Neurosurgery Kinki 2015 Autumn Meeting，大阪，2015．9．5
41. 今村博敏，坂井信幸：急性期血栓回収療法の実際．3rd FAST Meeting，福岡，2015．9．11
42. 今村博敏，坂井信幸：GALAXYとENTERPRISEの特性．CONVERT@TSC，神奈川，2015．9．12
43. 坂井信幸：脳卒中治療ガイドライン2015－外科からの提言．脳卒中治療を考える会，神戸，2015．9．17
44. 今村博敏，坂井信幸：動脈瘤塞栓術における頭蓋内ステントの功罪．第2回明石海峡脳血管内治療セミナー，明石，2015．9．18
45. 別府幹也，今村博敏，谷　正一，足立秀光，有村公一，船津尭之，武部軌良，鈴木啓太，奥田智裕，川端修平，松井雄一，吉田泰規，坂井信幸：頚動脈ステント留置術におけるIn-Stent-protrusionの臨床経過とそれに関わる因子の検討．第18回日本栓子検出と治療学会，宇都宮，2015．9．26
46. 坂井信幸：JR-Net3登録終了後現在までの進捗状況．循環器病研究開発費24-4-3平成27年度第１回班会議，大阪，2015．10．2

47. Imamura H，Sakai N：Treatment strategy for acute ischemic stroke by atherosclerosis．APSC Strryker Ischemic Stroke Summit 2015，Malaysia，2015. 10. 2
48. 坂井信幸：脳卒中の先端医療とチーム連携－総合脳卒中センターの取り組み．第６回Young Neurovascularsurgeno's Club，千葉，2015. 10. 8
49. 坂井信幸：脳卒中治療ガイドライン2015よりみた抗血小板療法－外科の立場から．第74回日本脳神経外科学会学術総会，札幌，2015. 10. 14
50. 別府幹也，今村博敏，谷　正一，足立秀光，有村公一，船津尭之，武部軌良，鈴木啓太，奥田智裕，川端修平，松井雄一，吉田泰規，坂井信幸：頸動脈ステント留置術におけるIn-Stent-protrusionの臨床経過とそれに関わる因子の検討．第74回日本脳神経外科学会学術総会，札幌，2015. 10. 14
51. 有村公一，今村博敏，藤堂謙一，谷　正一，足立秀光，坂井千秋，船津尭之，別府幹也，武部軌良，鈴木啓太，奥田智裕，川端修平，松井雄一，吉田泰規，坂井信幸：造影剤を使用しないエコーガイド下頚動脈ステント留置術（non-contrast CAS）の治療成績．第74回日本脳神経外科学会学術総会，札幌，2015. 10. 14
52. 船津尭之，今村博敏，谷　正一，足立秀光，坂井千秋，有村公一，別府幹也，武部軌良，鈴木啓太，松井雄一，吉田泰規，奥田智裕，川端修平，坂井信幸：破裂動脈瘤コイル塞栓術における術中破裂に関わる因子の検討．第74回日本脳神経外科学会学術総会，札幌，2015. 10. 14
53. 今村博敏：未破裂脳動脈瘤：血管内治療．第74回日本脳神経外科学会学術総会，札幌，2015. 10. 14
54. 足立秀光，坂井信幸，谷　正一，坂井千秋，今村博敏，有村公一，船津尭之，別府幹也，武部軌良，鈴木啓太，奥田智裕，松井雄一，吉田泰規，川端修平，菊池晴彦：脳血管内治療ライブデモンストレーション10年間の治療成績．第74回日本脳神経外科学会学術総会，札幌，2015. 10. 15
55. 今村博敏，谷　正一，足立秀光，有村公一，船津尭之，別府幹也，武部軌良，鈴木啓太，奥田智裕，川端修平，松井雄一，吉田泰規，坂東鋭明，坂井信幸：急性期血行再建術における時間短縮の効果．第74回日本脳神経外科学会学術総会，札幌，2015. 10. 15
56. 坂井信幸，今村博敏，坂井千秋，有村公一，足立秀光，谷　正一，船津尭之，別府幹也，武部軌良，鈴木啓太，奥田智裕，松井雄一，吉田泰規，川端修平，石川達也，佐藤慎祐，峰晴陽平，池田宏之，柴田帝式：Flow Diverterを用いた脳動脈瘤の治療．第74回日本脳神経外科学会学術総会，札幌，2015. 10. 15
57. 坂井信幸，吉村紳一，坂井千秋，今村博敏，RESCUE-JAPAN，IDEALCAST，CAS-CARE，HYBRID，JHSR，JR-NET，ACOUNT，DAPT-ACE，Collaborators：日本における脳血管内治療の大規模研究その意義と今後の展望．第74回日本脳神経外科学会学術総会，札幌，2015. 10. 16
58. Sakai N，Sakai C，Imamura H，Kuriyama T：Artis Q BA Twin Project at IBRI，Kobe．Siemens Advisort Board Meeting，Erlangen, Genmany，2015. 10. 26
59. 今村博敏，坂井信幸：脳卒中治療の最前線、および周術期管理における早期てんかん治療．エーザイ株式会社 社内講演会，神戸，2015. 10. 27
60. Sakai N：Current status of endovascular treatment for intracranial aneurysms. Achieva Education Seminar，Shanghai，2015. 10. 28
61. Sakai N，Imamura H，Sakai C，Arimura K，Adachi H，Tani S，Funatsu T，Beppu M，Takebe N，Suzuki K，Matsui Y，Okuda T，Yoshida Y，Kawabata S：Flow Diverter experience in Kobe and Japan．OCIN2015，Shanghai，2015. 10. 30
62. 今村博敏，坂井信幸，今堀太一郎：Stent Retrieverの実力－AISの治療成績向上には何が必要か－．Trevo ProVue Clinical Update in 関東，東京，2015. 10. 31
63. 坂井信幸，今村博敏，藤堂謙一，坂井千秋，足立秀光，谷　正一，有村公一，別府幹也，船津尭之，武部軌良，鈴木啓太，奥田智裕，松井雄一，吉田泰規，川端修平，河野智之，星　　拓，村瀬　翔：脳卒中治療ガイドライン2015における脳梗塞急性期血管内治療．第27回日本脳循環代謝学会，富山，2015. 10. 31

64. Beppu M，Arimura K，Tani S，Adachi H，Sakai C，Todo K，Imamura H，Hoshi T，Kouno T，Funatsu T，Takebe N，Suzuki K，Okuda T，Matsui Y，Yoshida Y，Kawabata S，Sakai N：Treatment outcome of Echo-guided Carotid Artery Stenting without injection of contrast medium（Non-contrast CAS）．10th Asian Oceanian Congress of Neuroradiology，Fukuoka，2015. 11. 5
65. Funatsu T，Imamura H，Tani S，Adachi H，Sakai C，Arimura K，Beppu M，Takebe N，Suzuki K，Okuda T，Matsui Y，Yoshida Y，Kawabata S，Sakai N：A case of thrombosed superior cerebellar artery aneurysm, treated by combined surgical revascularization and endovascular treatment. 10th Asian Oceanian Congress of Neuroradiology，Fukuoka，2015. 11. 5
66. 今村博敏，谷　正一，足立秀光，藤堂謙一，星　　拓，有村公一，河野智之，齊藤智成，船津尭之，別府幹也，村瀬　翔，武部軌良，鈴木啓太，奥田智裕，川端修平，松井雄一，吉田泰規，坂東鋭明，坂井信幸：脳梗塞再開通療法の治療成績向上への取り組み．第62回救急症例検討会，神戸，2015. 11. 9
67. Sakai N，Yoshimura S，Yamagami H，Hayakawa M，Imamura H，Arimura K，Sakai C，Adachi H，Tani S，Funatsu T，Beppu M，Takebe N，Suzuki K，Matsui Y，Okuda T，Yoshida Y，Kawabata S，RESCUE Collaborators：Current status of endovascular recanalization treatment for acute stroke in Japan. WFITN2015，Gold Coast，2015. 11. 9
68. Sakai N，Sakai C，Imamura H，Arimura K，Adachi H，Tani S，Funatsu T，Beppu M，Takebe N，Suzuki K，Matsui Y，Okuda T，Yoshida Y，Kawabata S：Flow Diverter treatment for recurrence after stent assisted coil embolization of intracranial aneurysms. WFITN2015，Gold Coast，2015. 11. 12
69. 今村博敏：脳血管内治療のABC～杉生先生・Chapot先生からのビテオを元に～．第31回日本脳神経血管内治療学会学術総会，岡山，2015. 11. 18
70. 坂井信幸，足立秀光，谷　正一，坂井千秋，今村博敏，有村公一，船津尭之，別府幹也，武部軌良，鈴木啓太，奥田智裕，松井雄一，吉田泰規，川端修平，藤堂謙一，河野智之，星　　拓，村瀬　翔：頚動脈ステント留置術は頚動脈狭窄症に対する第一選択の治療となったか．第31回日本脳神経血管内治療学会学術総会，岡山，2015. 11. 19
71. 別府幹也，今村博敏，谷　正一，足立秀光，有村公一，船津尭之，武部軌良，鈴木啓太，奥田智裕，川端修平，松井雄一，吉田泰規，坂井信幸：頸動脈ステント留置術におけるIn-Stent-protrusionの臨床経過とそれに関わる因子の検討．第31回日本脳神経血管内治療学会学術総会，岡山，2015. 11. 19
72. 鈴木啓太，有村公一，今村博敏，足立秀光，谷　正一，船津尭之，別府幹也，武部軌良，奥田智裕，松井雄一，吉田泰規，川端修平，坂井信幸：塞栓術中に対側のシャント部位が明らかになったcavernous sinus dural AVFの一例．第31回日本脳神経血管内治療学会学術総会，岡山，2015. 11. 19
73. 有村公一，今村博敏，坂井千秋，谷　正一，足立秀光，船津尭之，別府幹也，武部軌良，鈴木啓太，奥田智裕，川端修平，松井雄一，吉田泰規，坂井信幸：ステント併用脳動脈瘤塞栓術の治療成績．第31回日本脳神経血管内治療学会学術総会，岡山，2015. 11. 19
74. 足立秀光：脳動脈瘤３ ステントの併用１．第31回日本脳神経血管内治療学会学術総会，岡山，2015. 11. 19
75. 奥田智裕，今村博敏，谷　正一，足立秀光，有村公一，船津尭之，別府幹也，武部軌良，鈴木啓太，川端修平，松井雄一，吉田泰規，坂井信幸：母血管閉塞術後に逆行性の再灌流により再発した巨大椎骨動脈瘤．第31回日本脳神経血管内治療学会学術総会，岡山，2015. 11. 19
76. 武部軌良，今村博敏，谷　正一，足立秀光，坂井千秋，有村公一，船津尭之，別府幹也，鈴木啓太，奥田智裕，川端修平，松井雄一，吉田泰規，坂東鋭明，坂井信幸：ステント支援下コイル塞栓術における遅発性虚血性イベントの検討．第31回日本脳神経血管内治療学会学術総会，岡山，2015. 11. 19
77. 別府幹也，今村博敏，谷　正一，足立秀光，坂井千秋，有村公一，船津尭之，武部軌良，鈴木啓太，奥田智裕，川端修平，松井雄一，吉田泰規，坂東鋭明，坂井信幸：通常瘤と高難度瘤の比較．第31回日本脳神経血管内治療学会学術総会，岡山，2015. 11. 20
78. 今村博敏：腫瘍塞栓２．第31回日本脳神経血管内治療学会学術総会，岡山，2015. 11. 20

79. 今村博敏，今井幸弘，谷　正一，足立秀光，有村公一，船津尭之，別府幹也，武部軌良，鈴木啓太，奥田智裕，川端修平，松井雄一，吉田泰規，坂東鋭明，坂井信幸：PVAを使用した腫瘍塞栓術の治療成績．第31回日本脳神経血管内治療学会学術総会，岡山，2015. 11. 20
80. 今村博敏，坂井信幸：血流を可視化するAneurysmFlow機能．第31回日本脳神経血管内治療学会学術総会，岡山，2015. 11. 20
81. 有村公一，今村博敏，藤堂謙一，谷　正一，足立秀光，星　　拓，河野智之，船津尭之，齊藤智成，別府幹也，坂井信幸：Non-contrast CASの治療成績．第31回日本脳神経血管内治療学会学術総会，岡山，2015. 11. 20
82. 川端修平，今村博敏，有村公一，谷　正一，足立秀光，船津尭之，別府幹也，武部軌良，鈴木啓太，奥田智裕，松井雄一，吉田泰規，坂井信幸：当院における破裂前交通動脈瘤に対するコイル塞栓術の治療成績．第31回日本脳神経血管内治療学会学術総会，岡山，2015. 11. 20
83. 足立秀光，坂井信幸，坂井千秋，谷　正一，今村博敏，有村公一，船津尭之，別府幹也，武部軌良，鈴木啓太，奥田智裕，松井雄一，吉田泰規，川端修平，坂東鋭明：脳血管内治療ライブデモンストレーション手術の治療成績．第31回日本脳神経血管内治療学会学術総会，岡山，2015. 11. 20
84. 坂井信幸：Pipeline Flexフローダイバーターシステムの本邦導入について．第31回日本脳神経血管内治療学会学術総会，岡山，2015. 11. 20
85. 坂井信幸：脳動脈瘤に対する血管内治療－これまでの発展と近未来．第31回日本脳神経血管内治療学会学術総会，岡山，2015. 11. 20
86. 吉田泰規，有村公一，坂井信幸，今村博敏，谷　正一，足立秀光，坂井千秋，船津尭之，別府幹也，武部軌良，鈴木啓太，松井雄一，奥田智裕，川端修平，坂東鋭明：切迫破裂を疑い緊急血管内治療を施行した症候性内頸動脈瘤の検討．第31回日本脳神経血管内治療学会学術総会，岡山，2015. 11. 20
87. 今村博敏，藤堂謙一，谷　正一，足立秀光，星　　拓，有村公一，河野智之，齊藤智成，船津尭之，村瀬　翔，武部軌良，鈴木啓太，奥田智裕，川端修平，松井雄一，吉田泰規，坂東鋭明，坂井信幸：時間短縮にこだわった急性期血栓回収療法の治療成績．第31回日本脳神経血管内治療学会学術総会，岡山，2015. 11. 21
88. 松井雄一，有村公一，足立秀光，谷　正一，今村博敏，船津尭之，別府幹也，武部軌良，鈴木啓太，奥田智裕，吉田泰規，坂東鋭明，坂井信幸：頭蓋内及び腹腔内動脈瘤が同時期に破裂したくも膜下出血の２例．第31回日本脳神経血管内治療学会学術総会，岡山，2015. 11. 21
89. 船津尭之，今村博敏，谷　正一，足立秀光，坂井千秋，有村公一，別府幹也，武部軌良，鈴木啓太，松井雄一，吉田泰規，奥田智裕，川端修平，坂井信幸：頭蓋内硬膜動静脈瘻に対するOnyxを用いた根治的経動脈的塞栓術の治療成績．第31回日本脳神経血管内治療学会学術総会，岡山，2015. 11. 21
90. 坂井信幸：Flow Diverterを用いる脳動脈瘤治療の光と影．第13回兵庫県脳神経血管内治療研究会，神戸，2015. 11. 27
91. 坂井信幸：脳卒中センターの整備と地域医療．第14回兵庫ブレインアタックカンファレンス，神戸，2015. 12. 5
92. 今村博敏，坂井信幸：脳血管疾患の最新治療－stent retrueverとflow diverter－．第２回九州脳血管内治療勉強会，博多，2015. 12. 9
93. 坂井信幸：国際会議、医学会議の神戸誘致への提言．神戸市議会，神戸，2015. 12. 18
94. 今村博敏，藤堂謙一，谷　正一，足立秀光，星　　拓，有村公一，河野智之，齊藤智成，船津尭之，別府幹也，武部軌良，鈴木啓太，奥田智裕，川端修平，松井雄一，吉田泰規，坂東鋭明，坂井信幸：当施設における急性期脳虚血に対する血行再建の現状．第51回近畿脳神経血管内手術法ワークショップ，岸和田，2016. １. 9
95. 坂井信幸：脳神経血管内治療分野に使用される医療機器と開発について．医療機器開発セミナー，神戸，2016. １. 12
96. Sakai N，Yoshimura S，Matsumoto Y，Imamura H，Sakai C，Todo K，Arimura K，Adachi H，Tani S，Funatsu T，Beppu M，Takebe N，Suzuki K，Matsui Y，Okuda T，Yoshida Y，Kawabata S：Acute Ischemic Stroke Management in Japan．Neuro IMC：Intervention Master Course，Madrid，2016. １. 14

97. Sakai N，Imamura H，Sakai C，Arimura K，Adachi H，Tani S，Funatsu T，Beppu M，Takebe N，Suzuki K，Matsui Y，Okuda T，Yoshida Y，Kawabata S：Flow Diverter treatment for recurrence after stent assisted coil embolization of intracranial aneurysms. Neuro IMC：Intervention Master Course，Madrid，2016. 1．14
98. Sakai N，Tateshima S，Imamura H，Arimura K，Sakai C，Adachi H，Tani S，Funatsu T，Beppu M，Takebe N，Suzuki K，Matsui Y，Okuda T，Yoshida Y，Kawabata S：Cases using PulseRider as an adjunctive device for endovascular treatment of bifurcation anrueysms. 22nd ABC/WIN，Val d'Isere，2016. 1．18
99. Sakai N，River-Japan Collaborators：Results of RIVER JAPAN. 22nd ABC/WIN，Val d'Isere，2016. 1．19
100. 今村博敏，谷　正一，足立秀光，有村公一，船津尭之，別府幹也，武部軌良，鈴木啓太，奥田智裕，川端修平，松井雄一，吉田泰規，坂東鋭明，坂井信幸：時間短縮による急性期血栓回収療法の治療成績向上．第21回日本脳神経外科救急学会，東京，2016. 1．29
101. 坂井信幸：RIVIVE SE国内臨床試験成績：RIVIVE SE Launch Meeting，東京，2016. 2．13
102. Imamura H，Tani S，Adachi H，Arimura K，Funatsu T，Beppu M，Sakai N：Time and Risk Factor of Rebleeding after Coil Embolization of Ruptured Cerebral Aneurysms. 2016 International Stroke Conference，Los Angeles，2016. 2．18
103. Sakai N：CAS video. ET2016 Renal/CAS live，Fukuoka，2016. 2．20
104. Sakai N，Yoshimura S，Matsumoto Y，Imamura H，Sakai C，Todo K，Arimura K，Adachi H，Tani S，Funatsu T，Beppu M，Takebe N，Suzuki K，Matsui Y，Okuda T，Yoshida Y，Kawabata S，RIVER-JAPAN，RESCUE Collaborators：Acute Ischemic Stroke Management in Japan. JET；Japan Endovascular Conference 2016，Fukuoka，2016. 2．20
105. 奥田智裕，船津尭之，谷　正一，足立秀光，今村博敏，有村公一，別府幹也，武部軌良，鈴木啓太，川端修平，松井雄一，吉田泰規，坂東鋭明，坂井信幸：斜台骨折による脳底動脈のentrapmentにより脳幹梗塞を発症した１例．第39回日本脳神経外傷学会，仙台，2016. 2．26
106. 松井雄一，船津尭之，谷　正一，足立秀光，今村博敏，有村公一，別府幹也，武部軌良，鈴木啓太，奥田智裕，川端修平，吉田泰規，坂井信幸：閉鎖性頭部外傷による外傷性脳血管損傷に対して血管内治療を行った５例．第39回日本脳神経外傷学会，仙台，2016. 2．26
107. 坂井信幸：頭蓋内動脈狭窄症に対する血管内治療の現状と今後．2015年度日本神経学会北海道地区生涯教育講演会，札幌，2016. 3．5
108. 坂井信幸：MICEアンバサダーからのメッセージ．政府観光局「MICEアンバサダーの集い」，東京，2016. 3．10
109. 坂井信幸：脳血管内治療の発展はまだまだ続く－新しい医療機器．広南脳血管障害勉強会，仙台，2016. 3．11
110. 船津尭之，今村博敏，谷　正一，足立秀光，坂井千秋，有村公一，別府幹也，武部軌良，鈴木啓太，松井雄一，吉田泰規，奥田智裕，川端修平，坂井信幸：頭蓋内硬膜動静脈瘻に対するOnyxを用いた根治的経動脈的塞栓術の治療成績．第24回河田町脳神経外科懇話会，東京，2016. 3．12
111. Sakai N：How we success to introduce CAS in Japan. Medtronic Strategy Meeting（invited lecture），Minneapolis，Minnesota，2016. 3．21

Ⅷ. 1．19　整形外科

1．Takeuchi H，Ikeguchi R，Yasuda T：Postoperative evaluation of patients' satisfaction and tingling sensation after replantation surgeries for complete digital amputations. 6th Combined meeting of ASSH and JHS，Maui，Hawaii，USA，2015. 4．1

2．林　信実，竹内久貴，池口良輔，大西英次郎，岩城公一，安田　義：バレーボールのブロック動作にて受傷した小指PIP関節・DIP関節同時脱臼の1例．第124回中部日本整形外科災害外科学会学術集会，金沢，2015．4．10
3．山脇佑介，岩城公一，木村豪太，安田　義：両側同時の脛骨粗面剥離骨折に対して観血的整復固定術を行った１例．第124回中部日本整形外科災害外科学会学術集会，金沢，2015．4．10
4．池口良輔，太田壮一，貝澤幸俊，織田宏基，安田　義，松田秀一：尺骨神経断裂に対する神経縫合の３例．第124回中部日本整形外科災害外科学会学術集会，金沢，2015．4．10
5．安田　義：変形性膝関節症に対するヒアルロン酸の作用機序．（シンポジウム）変形性膝関節症治療の最近の動向．大阪，2015．4．12
6．竹内久貴，池口良輔，安田　義：指尖部切断に対して神経縫合を実施しない再接着手術に対する術後調査．第58回日本手外科学会学術集会，東京，2015．4．16-17
7．藤田俊史，山本博史：PIP関節掌側版剥離骨折に対し掌側より行う経皮的ピンニング．第58回日本手外科学会学術集会，東京，2015．4．16-17
8．Yasuda T：Type II Collagen Peptide Activates Akt Leading to NF-κB Up-Regulation in Rheumatoid Arthritic Chondrocytes．第59回日本リウマチ学会総会・学術集会，名古屋，2015．4．24
9．安田　義，岩城公一，大西英次郎，太田悟司，京　英紀，竹内久貴，金村　卓，奥谷祐希，渡邉　睦，林信実，山脇佑介：女性アスリートのACL損傷リスクスクリーニングにおける股関節回旋の重要性．第88回日本整形外科学会学術総会，神戸，2015．5．24
10. Yasuda T，Yokoi Y，Oyanagi K，Hamamoto K：Hip Rotation as a Crucial Risk Factor for Anterior Cruciate Ligament Injury in Female Athletes．the 2015 American College of Sports Medicine，San Diego，CA，USA，2015．5．30
11. 林　信実，桝田崇一郎，宮崎由佳，山脇佑介，渡邉　睦，竹内久貴，太田悟司，藤田俊史，大西英次郎，岩城公一，山本博史，安田　義：右股関節固定術後右大腿骨近位部骨折．第24回神戸京整会症例検討会，神戸，2015．6．12
12. 安田　義：女性アスリートにおけるACL損傷危険因子としての股関節回旋の重要性．第７回日本関節鏡・膝・スポーツ整形外科学会，札幌，2015．6．18
13. 池口良輔，太田壮一，貝澤幸俊，織田宏基，伊藤　宣，中山富貴，安田　義，松田秀一：脛骨感染性偽関節に対する血管柄付腓骨移植の治療成績．第41回日本骨折治療学会，奈良，2015．6．26
14. 太田悟司，安田　義，竹内久貴，奥谷祐希，渡邉　睦：大腿骨遠位関節内骨折（AO-type C）術後の患者立脚型機能評価（JKOM）．第41回日本骨折治療学会，奈良，2015．6．27
15. 渡邉　睦，奥谷祐希，竹内久貴，太田悟司，安田　義：Pilon骨折の術後機能の検討．第41回日本骨折治療学会，奈良，2015．6．27
16. Yasuda T，Yokoi Y，Oyanagi K，Hamamoto K：Hip Rotation as Risk Factor for ACL Injury in Female Athletes．23rd Annual Meeting of EORS，Bristol，UK，2015．9．3
17. 太田悟司，安田　義，山本博史，岩城公一，大西英次郎，藤田俊史，竹内久貴，渡邉　睦，山脇佑介，林信実，桝田崇一郎，宮崎由佳：大腿骨遠位関節内骨折（AO-type C）術後の患者立脚型機能評価（JKOM）．第52回兵庫県膝関節研究会，神戸，2015．9．5
18. 桝田崇一郎，竹内久貴，岩城公一，安田　義：観血的治療を施行した神経血管損傷を伴う小児上腕骨顆上骨折完全転位の2例．第125回中部日本整形外科災害外科学会学術集会，名古屋，2015．10．2
19. 宮崎由佳，太田悟司，金村　卓，大西英次郎，安田　義：保存的加療で改善したSalmonella化膿性脊椎炎の１例．第125回中部日本整形外科災害外科学会学術集会，名古屋，2015．10．2
20. 土井浩平，池口良輔，太田壮一，安田　義，百名克文，松田秀一：足部遠位の軟部組織欠損に対して逆行性短趾伸筋弁での再建を行った３例．第125回中部日本整形外科災害外科学会学術集会，名古屋，2015．10．3
21. 安田　義：急速破壊型股関節症の早期診断は可能か？（日本整形外科学会教育研修講演）．第13回神戸西リウマチ性疾患連携の会，神戸，2015．10．15

22. 吉元孝一，宮崎由佳，林　信実，山脇佑介，渡邉　睦，竹内久貴，太田悟司，藤田俊史，大西英次郎，岩城公一，山本博史，安田　義：治療に難渋した橈骨遠位端volar shearing骨折の一例．第24回兵庫県骨折治療研究会，神戸，2015. 10. 17
23. Yasuda T，Masuda S，Miyazaki Y，Hayashi M，Yamawaki Y，Watanabe M，Takeuchi H，Ota S，Fujita S，Onishi E，Iwaki K，Yamamoto H：Medial Meniscus Extrusion and Spontaneous Osteonecrosis of the Knee. The 74th Annual Scientific Meeting of American College of Rheumatology，San Fransisco，CA，USA，2015. 11. 9
24. 竹内久貴，宮崎由佳，林　信実，山脇佑介，吉元孝一，渡邉　睦，太田悟司，藤田俊史，大西英次郎，岩城公一，山本博史，安田　義：距骨下脱臼の１例．第25回神戸京整会症例検討会，神戸，2015. 11. 27
25. 藤田俊史，宮崎由佳，林　信実，山脇佑介，吉元孝一，渡邉　睦，竹内久貴，太田悟司，大西英次郎，岩城公一，山本博史，安田　義：血管柄付腓骨移植を用いた大腿骨開放骨折の一例．第26回神戸京整会症例検討会，神戸，2016. ２．５
26. 林　信実，宮崎由佳，山脇佑介，吉元孝一，渡邉　睦，竹内久貴，太田悟司，藤田俊史，大西英次郎，岩城公一，山本博史，安田　義：股関節固定術後大腿骨近位部骨折に対して観血的骨接合術を行った１例．第20回兵庫股関節研究会，神戸，2016. ３．12

Ⅷ. １．20　形成外科

１．池田実香，片岡和哉，松添晴加，篠原尚吾，岸本逸平，上原慶一朗：眼窩内腫瘍切除後の眼窩骨部分欠損の再建にメッシュ型人工骨プレートを用いた２症例．第58回日本形成外科学会総会・学術集会，京都，2015. ４．８-10
２．南　遼平，片岡和哉，池田実香，松添晴加，髙橋夏子：当院における眼窩底骨折の概況．第42回兵庫県形成外科医会研究会，神戸，2015. ５．23
３．髙橋夏子，池田実香，松添晴加，南　遼平，片岡和哉：不明熱でヒトアジュバント病が疑われ、乳房シリコンインプラント抜去により症状改善を認めた一例．第111回関西形成外科学会学術集会，奈良，2015. 12. ５
４．池田実香，片岡和哉，松添晴加，髙橋夏子，南　遼平：当院での小児熱傷の統計と検討．第24回日本熱傷学会近畿地方会，大阪，2016. １．９

Ⅷ. １．21　産婦人科

１．小山瑠梨子，林　信孝，宮本泰斗，大竹紀子，冨田裕之，池田裕美枝，上松和彦，宮本和尚，青木卓哉，今村裕子，星野達二，吉岡信也：当院における異所性妊娠に対するMTX療法の成績検討．第67回日本産科婦人科学会，横浜，2015. ４．10-12
２．星野達二，山添紗恵子，松本有紀，日野麻世，宮本泰斗，林　信孝，小山瑠梨子，冨田裕之，大竹紀子，宮本和尚，青木卓哉，吉岡信也：わが国における胎児心拍陽性の帝王切開瘢痕部妊娠の治療について．第67回日本産科婦人科学会，横浜，2015. ４．10-12
３．林　信孝，宮本和尚，宮本泰斗，小山瑠梨子，大竹紀子，冨田裕之，上松和彦，青木卓哉，星野達二，吉岡信也：傍大動脈リンパ節廓清術後に発症した腎仮性動脈瘤の一例．第67回日本産科婦人科学会，横浜，2015. ４．10-12
４．宮本泰斗，山添紗恵子，日野麻世，臼木　彩，松本有紀，林　信孝，小山瑠梨子，大竹紀子，冨田裕之，上松和彦，宮本和尚，青木卓哉，今村裕子，星野達二，北　正人，吉岡信也：当院における子宮体癌に対する腹腔鏡下手術の検討．第67回日本産科婦人科学会，横浜，2015. ４．10-12
５．北　正人，吉村智雄，村田紘未，溝上友美，椹木　晋，岡田英孝，神崎秀陽，吉岡信也：熱を加えず電気を用いない新しい曲線形ステープラーによる傍頸靱帯切断は広汎子宮全摘出術での膀胱神経温存と術中・術後の靱帯切断端の病理学的評価に有用である．第67回日本産科婦人科学会，横浜，2015. ４．10-12

6．大竹紀子，前田裕斗，柳川真澄，山添紗恵子，臼木　彩，日野麻世，林　信孝，宮本泰斗，小山瑠梨子，冨田裕之，上松和彦，池田裕美枝，宮本和尚，青木卓哉，今村裕子，星野達二，吉岡信也，北　正人：腹腔鏡手術にて診断しえた再発卵巣癌の一例．第14回兵庫産婦人科内視鏡懇話会，神戸，2015．5．23

7．Miyamoto T，Yamazoe S，Hino M，Usuki A，Hayashi N，Oyama R，Ohtake N，Tomida H，Uematsu K，Ikeda Y，Miyamoto K，Aoki T，Imamura Y，Hoshino T，Yoshioka S：Two cases of primary ovarian choriocarcinoma．24th Asian and Oceanic Congress of Obstetrics and Gynecology，Sarawak，Malaysia，2015．6．3-6

8．小山瑠梨子，前田裕斗，柳川真澄，山添紗恵子，日野麻世，臼木　彩，林　信孝，宮本泰斗，大竹紀子，冨田裕之，池田裕美枝，上松和彦，宮本和尚，青木卓哉，今村裕子，星野達二，吉岡信也：子宮腺筋症術後妊娠の１例．明石・西神Endometriosis研究会，明石，2015．6．4

9．吉岡信也：悪性腫瘍の発生を考慮した子宮内膜症の管理．明石・西神Endometriosis研究会，明石，2015．6．4

10．小山瑠梨子，前田裕斗，柳川真澄，山添紗恵子，日野麻世，臼木　彩，林　信孝，宮本泰斗，大竹紀子，冨田裕之，池田裕美枝，上松和彦，宮本和尚，青木卓哉，今村裕子，星野達二，吉岡信也：総合周産期母子医療センターとしての新たな試み～産科ホットラインの導入～．第89回兵庫県産科婦人科学会学術集会，神戸，2015．6．7

11．吉岡信也，山添紗恵子，臼木　彩，日野麻世，林　信孝，宮本泰斗，小山瑠梨子，大竹紀子，冨田裕之，池田裕美枝，上松和彦，宮本和尚，青木卓哉，今村裕子，星野達二：子宮体癌に対する腹腔鏡下手術の適応と術前診断に関する後方視的検討．第89回兵庫県産科婦人科学会学術集会，神戸，2015．6．7

12．山添紗恵子，臼木　彩，日野麻世，松本有紀，林　信孝，宮本泰斗，小山瑠梨子，大竹紀子，冨田裕之，上松和彦，宮本和尚，池田裕美枝，青木卓也，今村裕子，星野達二，吉岡信也：子宮動脈塞栓術により良好な経過を得た人工流産術後の子宮動静脈瘻の１例．第132回近畿産科婦人科学会，神戸，2015．6．28

13．日野麻世，山添紗恵子，臼木　彩，松本有紀，林　信孝，宮本泰斗，小山瑠璃子，大竹紀子，冨田裕之，池田裕美枝，上松和彦，宮本和尚，青木卓哉，星野達二，吉岡信也：当科で経験した卵子提供を受け健児を得た高齢妊娠の６例．第132回近畿産科婦人科学会，神戸，2015．6．28

14．山添紗恵子，臼木　彩，日野麻世，松本有紀，林　信孝，宮本泰斗，小山瑠梨子，大竹紀子，冨田裕之，上松和彦，宮本和尚，池田裕美枝，青木卓也，今村裕子，星野達二，吉岡信也：子宮動脈塞栓術により良好な経過を得た人工流産術後の子宮動静脈瘻の１例．研修医・修練医のための産婦人科サマーセミナー2015，大阪，2015．7．11

15．大竹紀子，臼木　彩，林　信孝，宮本泰斗，小山瑠梨子，上松和彦，今村裕子，星野達二，吉岡信也：当院に搬送された産科出血におけるUAE（子宮動脈塞栓術）の検討．第51回日本周産期・新生児医学会学術集会，福岡，2015．7．11

16．臼木　彩，小山瑠梨子，大竹紀子，上松和彦，今村裕子，吉岡信也：妊娠29週で生児を得た胎児共存奇胎の１例．第51回日本周産期・新生児医学会学術集会，福岡，2015．7．11

17．小山瑠梨子，柳川真澄，松林　彩，林　信孝，宮本泰斗，大竹紀子，上松和彦，今村裕子，星野達二，吉岡信也：当院における超緊急帝王切開の検討．第51回日本周産期・新生児医学会学術集会，福岡，2015．7．11

18．上松和彦，前田裕斗，柳川真澄，山添紗恵子，松林　彩，日野麻世，林　信孝，宮本泰斗，小山瑠梨子，大竹紀子，冨田裕之，池田裕美枝，宮本和尚，青木卓哉，今村裕子，星野達二，吉岡信也：当院における双胎妊娠の分娩方針．第８回温知会サマーフォーラム，京都，2015．7．20

19．林　信孝，山添紗恵子，臼木　彩，日野麻世，宮本泰斗，小山瑠梨子，大竹紀子，冨田裕之，上松和彦，池田裕美枝，宮本和尚，青木卓哉，今村裕子，星野達二，吉岡信也：当院における過去10年間の子宮体癌再発症例の検討．第57回日本婦人科腫瘍学会，盛岡，2015．8．8

20．大竹紀子，山添紗恵子，日野麻世，臼木　彩，松本有紀，宮本泰斗，林　信孝，小山瑠梨子，冨田裕之，池田裕美枝，上松和彦，宮本和尚，青木卓哉，今村裕子，星野達二，吉岡信也：当院での子宮頸癌ⅡBに対する術前化学療法（NAC）+広汎子宮全摘術（RH）の検討．第57回日本婦人科腫瘍学会，盛岡，2015．8．8

21. 北　正人，吉村智雄，溝上友美，村田紘未，坪倉弘晃，生駒洋平，木戸健陽，高畑　暁，都築朋子，神道寿勇，椹木　晋，岡田英孝，神崎秀陽，吉岡信也：新しい曲線ステープラーによる非熱非電気的靱帯切断は広汎子宮全摘出術での膀胱神経障害を減らす．第57回日本婦人科腫瘍学会，盛岡，2015．8．8
22. 小山瑠梨子，松林　彩，林　信孝，宮本泰斗，大竹紀子，冨田裕之，上松和彦，青木卓哉，星野達二，吉岡信也：当院で経験した異所性妊娠の検討．第55回日本産科婦人科内視鏡学会，横浜，2015．9．11
23. 大竹紀子，前田裕斗，柳川真澄，山添紗恵子，日野麻世，松林　彩，宮本泰斗，林　信孝，小山瑠梨子，冨田裕之，池田裕美枝，上松和彦，宮本和尚，青木卓哉，今村裕子，星野達二，吉岡信也：当院にて妊娠中の卵巣嚢腫茎捻転に対し腹腔鏡治療を行った８例の検討．第55回日本産科婦人科内視鏡学会，横浜，2015．9．11
24. 林　信孝，前田裕斗，柳川真澄，山添紗恵子，臼木　彩，日野麻世，宮本泰斗，小山瑠梨子，大竹紀子，冨田裕之，上松和彦，池田裕美枝，宮本和尚，青木卓哉，今村裕子，星野達二，吉岡信也：当院における卵巣癌に対してのベバシズマブの使用経験．第133回近畿産科婦人科学会学術集会・腫瘍研究部会，西宮，2015．10．4
25. 上松和彦，前田裕斗，柳川真澄，山添紗恵子，松林　彩，日野麻世，林　信孝，宮本泰斗，小山瑠梨子，大竹紀子，冨田裕之，池田裕美枝，宮本和尚，青木卓哉，今村裕子，星野達二，吉岡信也，松岡亮介，今井幸弘：帝王切開瘢痕部に発生した嚢胞性子宮腺筋症の１例．第133回近畿産科婦人科学会学術集会・生殖内分泌研究部会，西宮，2015．10．4
26. Hoshino T，Yamazoe S，Usuki A，Matsumoto Y，Hino M，Hayashi N，Miyamoto T，Oyama R，Uematsu K，Tomita H，Ohtake N，Miyamoto K，Aoki T，Yoshioka S：Dangerous fetal heartbeat-positive abdominal pregnancies in a developed country．25th World Congress on Ultrasound in Obstetrics and Gynecology，Montréal，Canada，2015．10．11-14
27. Hoshino T，Yamazoe S，Usuki A，Matsumoto Y，Hino M，Hayashi N，Miyamoto T，Oyama R，Uematsu K，Tomita H，Ohtake N，Miyamoto K，Aoki T，Yoshioka S：Dangerous methotrexate-indispensable abdominal pregnancies in a developed country．25th World Congress on Ultrasound in Obstetrics and Gynecology，Montréal，Canada，2015．10．11-14
28. 吉岡信也：最近の産婦人科診療の話題．煉瓦ハウス病診連携会，大阪，2015．10．15
29. 今村裕子，山添紗恵子，臼木　彩，日野麻世，林　信孝，宮本泰斗，小山瑠梨子，上松和彦，池田裕美枝，冨田裕之，大竹紀子，宮本和尚，青木卓哉，星野達二，吉岡信也，今井幸弘：初回治療後7年目の再発にHRTの関与が考えられる低悪性度子宮内膜間質肉腫の１例．第53回日本癌治療学会，京都，2015．10．29-31
30. 池田裕美枝，上松和彦，今村裕子，吉岡信也：アンケート結果からみた中学生の動向と性教育のニーズ．第30回日本女性医学学会学術集会，名古屋，2015．11．7
31. 池田裕美枝：BLSO．日本プライマリ・ケア連合学会第11回秋季生涯教育セミナー，名古屋，2015．11．8
32. 池田裕美枝：LEP製剤．日本プライマリ・ケア連合学会第11回秋季生涯教育セミナー，名古屋，2015．11．8
33. 池田裕美枝，柳川真澄，前田裕斗，山添紗恵子，松林　彩，日野麻世，宮本泰斗，林　信孝，小山瑠梨子，大竹紀子，冨田裕之，上松和彦，宮本和尚，青木卓也，今村裕子，星野達二，吉岡信也：75g OGTT1ポイント陽性例におけるインスリン必要症例のリスク因子．第31回日本糖尿病・妊娠学会年次学術集会，東京，2015．11．20
34. 北　正人，吉村智雄，溝上友美，佛原悠介，村田紘未，木戸健陽，岡田英孝，大竹紀子，吉岡信也：子宮頸癌に対する腹腔鏡手術の導入 術後排尿障害とリンパ浮腫が起こりにくい広汎子宮全摘出術の工夫．第28回日本内視鏡外科学会総会，大阪，2015．12．11
35. 林　信孝，前田裕斗，柳川真澄，山添紗恵子，日野麻世，松林　彩，宮本泰斗，小山瑠梨子，大竹紀子，冨田裕之，池田裕美枝，上松和彦，青木卓哉，今村裕子，星野達二，吉岡信也：当院における過去10年間の子宮体癌再発症例の検討．2015年度兵庫県産婦人科臨床懇話会，神戸，2016．1．16
36. 池田裕美枝：「ココロとカラダの健康講座」命のはじまる現場から子供たちへ伝えてきた医療者の声．和泉市PTA協議会人権研修，和泉，2016．2．7

37. 池田裕美枝：女性医療ネットワークのご紹介．日本プライマリ・ケア連合学会セミナー PCOGフォーラム，東京，2016．2．11
38. 大竹紀子，前田裕斗，柳川真澄，山添紗恵子，日野麻世，松林　彩，宮本泰斗，林　信孝，小山瑠梨子，冨田裕之，池田裕美枝，上松和彦，宮本和尚，青木卓哉，今村裕子，星野達二，吉岡信也：当院にて妊娠中の卵巣嚢腫茎捻転に対し腹腔鏡治療を行った８例の検討．第16回産婦人科手術・化学療法研究会，京都，2016．２．13
39. 上松和彦，前田裕斗，柳川真澄，山添紗恵子，日野麻世，松林　彩，宮本泰斗，林　信孝，小山瑠梨子，大竹紀子，冨田裕之，池田裕美枝，宮本和尚，青木卓哉，今村裕子，星野達二，吉岡信也：神戸市立医療センター中央市民病院産科 年次報告．第３回神戸市立医療センター中央市民病院総合周産期医療センター オープンカンファレンス，神戸，2016．２．20
40. 大竹紀子，前田裕斗，柳川真澄，山添紗恵子，日野麻世，松林　彩，宮本泰斗，林　信孝，小山瑠梨子，冨田裕之，池田裕美枝，上松和彦，宮本和尚，青木卓哉，今村裕子，星野達二，吉岡信也：当院に搬送された産褥出血におけるUAE（子宮動脈塞栓術）の検討．第３回神戸市立医療センター中央市民病院総合周産期医療センター オープンカンファレンス，神戸，2016．２．20
41. 日野麻世，山添紗恵子，臼木　彩，松本有紀，林　信孝，宮本泰斗，小山瑠璃子，大竹紀子，冨田裕之，池田裕美枝，上松和彦，宮本和尚，青木卓哉，星野達二，吉岡信也：当科で経験した卵子提供を受け健児を得た高齢妊娠の６例．第３回神戸市立医療センター中央市民病院総合周産期医療センター オープンカンファレンス，神戸，2016．２．20
42. 池田裕美枝：DVと性暴力 中絶を決意したとき 産婦人科医の立場から．神戸市DV被害者支援者養成研修事業，神戸，2016．３．19

Ⅷ．１．22　泌尿器科

１．川喜田睦司，古倉浩次，近藤宣幸，善本哲郎，梶尾圭介，後藤章暢：前立腺癌内分泌療法患者におけるホットフラッシュに関するアンケート調査（多施設共同研究）．第103回日本泌尿器科学会総会，金沢，2015．４．18
２．井上貴博，小倉啓司，神波大己，川喜田睦司，月野浩昌，賀本敏行，清川岳彦，小川　修：ホルモン抵抗性前立腺癌に対する低用量Estramustine phosphateの多施設前向き臨床研究中間報告．第103回日本泌尿器科学会総会，金沢，2015．４．19
３．杉野善雄，福永有伸，河野有香，松本敬優，増田憲彦，白石裕介，根来宏光，矢野敏史，宇都宮紀明，常森寛行，岡田卓也，川喜田睦司：ネオアジュバントホルモン治療後に根治的治療を行った前立腺癌患者におけるテストステロン値の解析．第103回日本泌尿器科学会総会，金沢，2015．４．19
４．松岡崇志，福永有伸，河野有香，松本敬優，住吉崇幸，矢野敏史，杉野善雄，岡田卓也，川喜田睦司：HoLEPにおける抗血栓薬使用に関する検討．第103回日本泌尿器科学会総会，金沢，2015．４．19
５．今尾哲也，福田　護，山本哲平，天野俊康，川喜田睦司：後腹膜アプローチによるロボット支援腹腔鏡下前立腺全摘除術の経験．第103回日本泌尿器科学会総会，金沢，2015．４．20
６．岡田卓也，福永有伸，西原大策，河野有香，松岡崇志，矢野敏史，宇都宮紀明，杉野善雄，川喜田睦司：腹腔鏡熟練医によるロボット支援腹腔鏡下前立腺全摘除術（RARP）導入後の初期成績．第103回日本泌尿器科学会総会，金沢，2015．４．20
７．福永有伸，西原大策，河野有香，松本敬優，松岡崇志，矢野敏史，杉野善雄，岡田卓也，川喜田睦司：当院における尿性敗血症の予後予測因子の検討．第103回日本泌尿器科学会総会，金沢，2015．４．20
８．矢野敏史，福永有伸，河野有香，西原大策，松本敬優，松岡崇志，増田憲彦，白石裕介，宇都宮紀明，常森寛行，杉野善雄，岡田卓也，川喜田睦司：膀胱破裂の臨床的検討．第103回日本泌尿器科学会総会，金沢，2015．４．20
９．川喜田睦司：教育シンポジウム：ロボット・腹腔鏡手術時代に、開放手術の技術をいかに学ぶか：開放手術の技術をいかに教えるか．第103回日本泌尿器科学会総会，金沢，2015．４．21

10. 川喜田睦司：前立腺癌薬物治療について．前立腺癌治療セミナー，神戸，2015．4．24
11. 川喜田睦司，伊藤哲之，服部良平：日本泌尿器内視鏡学会 第72回腹腔鏡トレーニングコース（初心者コース），富士宮，2015．5．24
12. 関　洋介（コーディネーター），稲嶺　進，川喜田睦司（講師）：第143回日本内視鏡外科学会腹腔鏡下結紮・縫合手技講習会，神戸，2015．5．31
13. 川喜田睦司，川端　岳，伊藤哲之，田中一志（講師）：泌尿器腹腔鏡手術手技の向上を目指して．Covidien Urol-Lap Brush-Up Seminar Vol.1－CULBUS－，神戸，2015．6．6
14. 川喜田睦司：前立腺癌と腎癌：最近の術式について．香川県排尿障害カンファレンス，高松，15．6．19
15. 福永有伸，赤羽瑞穂，鈴木良輔，松岡崇志，矢野敏史，杉野善雄，岡田卓也，川喜田睦司：ロボット支援腹腔鏡下腎部分切除術の１例．第48回兵庫岡山RCC研究会，豊岡，2015．7．4
16. 杉野善雄，赤羽瑞穂，鈴木良輔，福永有伸，松岡崇志，矢野敏史，岡田卓也，川喜田睦司：診断と治療に難渋した腎周囲病変の１例．第48回兵庫岡山RCC研究会，豊岡，2015．7．4
17. 瀧口修司（コーディネーター），稲嶺　進，川喜田睦司（講師）：第147回日本内視鏡外科学会腹腔鏡下結紮・縫合手技講習会，神戸，2015．7．5
18. 岡田卓也，赤羽瑞穂，鈴木良輔，福永有伸，松岡崇志，矢野敏史，杉野善雄，川喜田睦司，松岡亮介，今井幸弘，原　重雄：腎移植後慢性期に、CNI腎障害に対しEVR導入およびCNI中止を行った２症例．第31回腎移植・血管外科研究会，日光，2015．7．11
19. 川喜田睦司（コーディネーター），川端　岳，繁田正信（講師）：第９回泌尿器腹腔鏡下縫合・結紮手技講習会，神戸，2015．7．18
20. 川喜田睦司：ロボット支援腹腔鏡下腎部分切除術．兵庫泌尿器ロボット手術研究会，神戸，2015．7．21
21. 川喜田睦司：技術認定のための泌尿器腹腔鏡手術のポイント．第７回山口ESWL-Endourology研究会夏期講習会，山口，2015．8．22
22. 川喜田睦司：若手に伝えたい手術に対する取り組み方：前立腺全摘除術から考える．第10回泌尿器科京都東山サマーセミナー，京都，2015．8．23
23. 川喜田睦司：泌尿器腹腔鏡手術：技術認定から前立腺全摘を目ざして．KUYS（Kagoshima Urologists' Youth Seminar），鹿児島，2015．9．5
24. 川喜田睦司：開放手術はもう要らない? 無編集ビデオで見る泌尿器腹腔鏡手術．京滋手術手技検討会，京都，2015．9．27
25. 川喜田睦司：泌尿器腹腔鏡手術：難行道への挑戦．第99回秋田県泌尿器科集談会，秋田，2015. 10. 10
26. Matsuoka T，Fukunaga A，Kono Y，Matsumoto K，Sumiyoshi T，Yano T，Utsunomiya N，Tsunemori H，Okada T，Kawakita M：Holmium laser enucleation of the prostate in patients on antithrombotic therapy. The 35th Congress of the Societe Internationale d'Urologie，Melbourne，Australia 2015. 10. 15-18
27. 矢野敏史，赤羽瑞穂，鈴木良輔，福永有伸，松岡崇志，杉野善雄，岡田卓也，川喜田睦司：外傷性骨盤骨折における尿道損傷の臨床的検討．第65回日本泌尿器科学会中部総会，岐阜，2015. 10. 24
28. 福永有伸，西原大策，河野有香，松本敬優，松岡崇志，矢野敏史，住吉崇幸，増田憲彦，杉野善雄，岡田卓也，川喜田睦司：予防抗生剤別の前立腺生検施行後感染に関する比較検討．第65回日本泌尿器科学会中部総会，岐阜，2015. 10. 25
29. 岡田卓也，高山賢二，小久保雅樹，河野有香，松本敬優，住吉崇幸，増田憲彦，白石裕介，根来宏光，宇都宮紀明，常森寛行，大久保和俊，清川岳彦，諸井誠司，六車光英，川喜田睦司：高リスク前立腺癌に対するネオアジュバント内分泌療法併用外照射放射線療法の治療成績と予後関連因子の検討．第65回日本泌尿器科学会中部総会，岐阜，2015. 10. 25
30. 岡田卓也：当院でのRARPにおける尖部処理の工夫．Expert Operation Forum for Urologist，大阪，2015. 11. 6
31. 川喜田睦司：３番を制するもの、RARPを制す．第18回Nagoya Young Urologist Seminar（NYUS），名古屋，2015. 11. 7

32. 川喜田睦司，赤羽瑞穂，鈴木良輔，福永有伸，松岡崇志，矢野敏史，杉野善雄，岡田卓也：ロボット支援腹腔鏡下前立腺全摘除術：DSクリップによる神経温存術（3Dビデオセッション）．第29回日本泌尿器内視鏡学会総会，東京，2015. 11. 19
33. 川喜田睦司：シンポジウム3 Advanced Laparoscopy：下大静脈内腫瘍血栓を伴う腎腫瘍に対する腹腔鏡下摘除術．第29回日本泌尿器内視鏡学会総会，東京，2015. 11. 19
34. 杉野善雄，鈴木良輔，赤羽瑞穂，福永有伸，松岡崇志，矢野敏史，岡田卓也，川喜田睦司：ロボット支援腹腔鏡下膀胱全摘術における完全体腔内回腸導管造設術（ビデオ）．第29回日本泌尿器内視鏡学会総会，東京，2015. 11. 19
35. 岡田卓也，赤羽瑞穂，鈴木良輔，福永有伸，河野有香，松岡崇志，宇都宮紀明，矢野敏史，杉野善雄，川喜田睦司：腹膜外アプローチによるロボット支援前立腺全摘術（RARP）の周術期成績の検討．第29回日本泌尿器内視鏡学会総会，東京，2015. 11. 19
36. 松岡崇志，赤羽瑞穂，鈴木良輔，福永有伸，河野有香，松本敬優，矢野敏史，杉野善雄，岡田卓也，川喜田睦司：中リスク前立腺癌に対する拡大郭清併用腹腔鏡下前立腺全摘術のPSA再発の検討．第29回日本泌尿器内視鏡学会総会，東京，2015. 11. 19
37. 川喜田睦司：ワークショップ 泌尿器科手術におけるハンズオン：何を求めるのか、何を伝えるのか：腹腔鏡手術．第29回日本泌尿器内視鏡学会総会，東京，2015. 11. 20
38. 赤羽瑞穂，岡田卓也，鈴木良輔，福永有伸，松岡崇志，矢野敏史，杉野善雄，川喜田睦司：腹腔鏡下腎部分切除術の術中に尿管ステントは必要か．第29回日本泌尿器内視鏡学会総会，東京，2015. 11. 20
39. 今尾哲也，福田　護，岸蔭貴裕，天野俊康，川喜田睦司：当院におけるロボット支援前立腺全摘除術の治療成績．第29回日本泌尿器内視鏡学会総会，東京，2015. 11. 20
40. 鈴木良輔，杉野善雄，赤羽瑞穂，福永有伸，河野有香，松岡崇志，矢野敏史，岡田卓也，川喜田睦司：ロボット支援前立腺全摘除術（RARP）後早期のCTによるリンパ嚢腫の評価．第29回日本泌尿器内視鏡学会総会，東京，2015. 11. 21
41. 川喜田睦司：がんの最新治療：泌尿器科手術にロボットが到来! －ダ・ヴィンチなら何でもできる!? 第７回がん市民フォーラム，神戸，2015. 11. 28
42. 川喜田睦司：泌尿器科領域における関西風手術手技２：実質無縫合腎部分切除術・完全体腔内膀胱全摘除術．宇和島医師会学術講演会，宇和島，2015. 12. 4
43. 川喜田睦司：ワークショップ17：出血に対するベストの対処法：私はこうしている；泌尿器腹腔鏡手術における出血対処法．第28回日本内視鏡外科学会総会，大阪，2015. 12. 11
44. 川喜田睦司：Educational Symposium3：ヘモロッククリップの安全な使用方法とクリッピングテクニック；ヘモロッククリップの適正な使用方法と泌尿器科領域における役割．第28回日本内視鏡外科学会総会，大阪，2015. 12. 11
45. 川喜田睦司，赤羽瑞穂，鈴木良輔，福永有伸，河野有香，松岡崇志，矢野敏史，杉野善雄，岡田卓也：前立腺癌に対するロボット支援腹腔鏡下超拡大骨盤リンパ節郭清術．第28回日本内視鏡外科学会総会，大阪，2015. 12. 11
46. 杉野善雄：当院におけるザルティア錠の使用経験．第17回神戸地区泌尿器科カンファレンス，神戸，2016. １．７
47. 松岡崇志，赤羽瑞穂，鈴木良輔，福永有伸，矢野敏史，杉野善雄，岡田卓也，川喜田睦司：腎部分切除３年後に血尿をきたした１例．第49回兵庫岡山RCC研究会，豊岡，2016. １．16
48. 鈴木良輔，赤羽瑞穂，福永有伸，松岡崇志，矢野敏史，杉野善雄，岡田卓也，川喜田睦司：腎腫瘍の１例．第49回兵庫岡山RCC研究会，豊岡，2016. １．16
49. 川喜田睦司：技術認定のための腹腔鏡下副腎・腎摘除術．泌尿器疾患治療セミナー，東京，2016. １．25
50. 川喜田睦司：前立腺癌；前立腺全摘における尖部の処理．第３回Urology Network Operation Seminar泌尿器科手術手技塾，大阪，2016. １．29

51. 岡田卓也，赤羽瑞穂，鈴木良輔，福永有伸，河野有香，松岡崇志，宇都宮紀明，矢野敏史，杉野善雄，川喜田睦司：ロボット支援前立腺全摘術（RARP）における拡大リンパ節郭清の検討．第８回日本ロボット外科学会学術集会，米子，2016．１．30
52. 矢野敏史，赤羽瑞穂，鈴木良輔，福永有伸，松岡崇志，杉野善雄，岡田卓也，川喜田睦司：ロボット支援腹腔鏡下前立腺全摘除術におけるICGセンチネルリンパ節郭清の経験．第８回日本ロボット外科学会学術集会，米子，2016．１．30
53. 鈴木良輔，赤羽瑞穂，福永有伸，松岡崇志，矢野敏史，杉野善雄，岡田卓也，川喜田睦司，松本一寛，今井幸弘：直腸近傍の転移巣が直腸に浸潤・穿孔した前立腺癌の１例．第231回日本泌尿器科学会関西地方会，京都，2016．２．６
54. 川喜田睦司：LUTSの診断と治療．第４回港島LUTSセミナー，神戸，2016．２．18
55. 赤羽瑞穂：症例提示１・２ カンファレンス形式で学ぶLUTSの診断と治療．第４回港島LUTSセミナー，神戸，2016．２．18
56. 鈴木良輔：症例提示３・４ カンファレンス形式で学ぶLUTSの診断と治療．第４回港島LUTSセミナー，神戸，2016．２．18
57. 川喜田睦司：DSクリップを使用したRARP神経温存手術．第５回３D内視鏡手術勉強会，大阪，2016．２．27
58. 岡田卓也，赤羽瑞穂，鈴木良輔，福永有伸，松岡崇志，矢野敏史，杉野善雄，川喜田睦司：腎移植後維持期に発症したサイトメガロウイルス食道炎の１例．第49回日本臨床腎移植学会，米子，2016．３．25

Ⅷ．１．23　眼科

1．Kurimoto Y：Subretinal implantation of iPS-derived RPE sheets（Symposium，invited）．The 30th Asia-Pacific Academy of Ophthalmology Congress held in conjunction，The 20th Congress of the Chinese Ophthalmological Society in Guangzhou，Guangzhou，2015．４．１－４
2．Hirami Y：A pilot safety study of iPSC-derived RPE cell sheet transplantation for wet-type AMD（Symposium，invited）．The 30th Asia-Pacific Academy of Ophthalmology Congress held in conjunction，The 20th Congress of the Chinese Ophthalmological Society in Guangzhou，Guangzhou，2015．４．１－４
3．栗本康夫：iPS細胞を用いた網膜の再生医療（講演）．千葉県立東葛飾高等学校創立記念講演会・第１回（開講）東葛リベラルアーツ講座，柏，2015．４．14
4．宮本紀子，万代道子，下園正剛，亀田隆範，西田明弘，栗本康夫：加齢黄斑変性に対するアフリベルセプト硝子体注射導入療法施行例における１年治療成績．第119回日本眼科学会，札幌，2015．４．16-19
5．吉水　聡，広瀬文隆，亀田隆範，藤原雅史，栗本康夫：原発閉塞隅角眼と開放隅角眼における前房体積及び虹彩体積の比較．第119回日本眼科学会，札幌，2015．４．16-19
6．栗本康夫：滲出型加齢黄斑変性に対する自家iPS細胞由来網膜色素上皮細胞移植（講演）．第81回香川大学眼科研究会，高松，2015．４．25
7．Yamada R，Nishida A，Shimozono M，Kameda T，Miyamoto N，Mandai M，Kurimoto Y：Comparison of ranibizumab and bevacizumab pro re nata therapy for retinal vein occlusion．2015 Association for Research in Vision and Ophthalmology Annual Meeting，Denver，Colorado，2015．５．３－７
8．Miyamoto N，Mandai M，Shimozono M，Kameda T，Nishida A，Kurimoto Y：Efficacy of intravitreal aflibercept up to 1 year．2015 Association for Research in Vision and Ophthalmology Annual Meeting，Denver，Colorado，2015．５．３－７
9．山本庄吾：網膜疾患関連．Kobe Ophthalmic Resident Salon II，神戸，2015．５．９
10．栗本康夫：AMD Surgical（講演）．第10回Ophthalmology Gallary眼科研究会，京都，2015．５．23
11．栗本康夫：iPS細胞を用いた網膜の再生医療の現状と今後（特別講演）．第６回眼科学術サロン，大阪，2015．５．30
12．Kurimoto Y：Lens extraction as a treatment tool of primary angle closure （Courses・invited）．The 6th World Glaucoma Congress，Hong Kong，2015．６．６－９

13. Yoshimizu S, Hirose F, Fujihara M, Kurimoto Y：Measurement of the anterior chamber and iris volume in eyes with angle closure using anterior segment optical coherence tomography. The 6th World Glaucoma Congress, Hong Kong, 2015. 6．6－9
14. 栗本康夫：PACの水晶体再建術（インストラクションコース/オーガナイザー・講師）．第30回JSCRS（日本白内障屈折矯正手術学会）学会，東京，2015. 6．19-21
15. 広瀬文隆：PACの水晶体再建術（インストラクションコース/講師）．第30回JSCRS（日本白内障屈折矯正手術学会）学会，東京，2015. 6．19-21
16. 平見恭彦：iPS細胞を用いた再生医療（特に網膜疾患の治療）について（講演）．東京南ロータリークラブ例会，東京，2015. 6．19
17. 平見恭彦：加齢黄斑変性に対するiPS細胞由来網膜色素上皮細胞移植（講演）．第５回済安堂セミナー，東京，2015. 6．19
18. 栗本康夫：iPS細胞を用いた網膜の再生医療（特別講演）．第１回松本歯科大学眼科セミナー，松本，2015. 7．4
19. Kurimoto Y：Organaizer Remark (Symposium I). Glaucoma Summer Camp 2015 in Kyoto, Kyoto, 2015. 7．17
20. 栗本康夫：iPS細胞を用いた網膜の再生医療の期待と現状（教育講演）．第36回日本炎症・再生医学会，東京，2015. 7．21-22
21. 栗本康夫：滲出型加齢黄斑変性に対する自家iPS細胞由来網膜色素上皮細胞移植（特別講演）．広島市眼科医会夏期定期総会・創立50周年記念会，広島，2015. 7．30
22. Hirami Y：A pilot safety study of iPSC-derived RPE cell sheet transplantation for wet-type AMD (Symposium). The 9th Congress of Asia-Pacific Vitreo-retina Society, Sydney, Australia, 2015. 7．31-8．2
23. 栗本康夫：滲出型加齢黄斑変性に対する自家iPS細胞由来網膜色素上皮細胞移植（特別講演）．埼玉眼科講習会 2015年夏の特別企画，川越，2015. 8．8
24. 広瀬文隆：閉塞隅角緑内障を読み解く！（特別講演）．神戸市眼科医会北区講演会，神戸，2015. 8．22
25. 平見恭彦：専門外来報告 網膜色素変性外来報告 遺伝性網膜変性の遺伝子診断．第48回神戸市立医療センター中央市民病院 眼科臨床懇話会，神戸，2015. 9．3
26. 栗本康夫：原発閉塞隅角（Lensectomy vs. LI）（シンポジウム 手術）．第26回日本緑内障学会，名古屋，2015. 9．11-13
27. 松崎光博，広瀬文隆，山本庄吾，吉水　聡，宇山紘史，藤原雅史，栗本康夫：Ex-PRESS® 併用濾過手術における術中OCTの有用性．第26回日本緑内障学会，名古屋，2015. 9．11-13
28. 山本庄吾，藤原雅史，広瀬文隆，栗本康夫：原発閉塞隅角眼に対する水晶体再建術の５年成績．第26回日本緑内障学会，名古屋，2015. 9．11-13
29. 吉水　聡，広瀬文隆，宇山紘史，藤原雅史，栗本康夫：原発閉塞隅角眼における前房体積及び虹彩体積の水晶体再建術による変化．第26回日本緑内障学会，名古屋，2015. 9．11-13
30. 栗本康夫：滲出型加齢黄斑変性に対する自家iPS細胞由来網膜色素上皮細胞移植（特別講演）．下谷・浅草医師会合同学術講演会，東京，2015. 9．25
31. 宇山紘史：治療に難渋した悪性緑内障．第３回眼科手術無差別級の会，神戸，2015. 9．26
32. 栗本康夫：緑内障チューブシャント手術のUpdate（講演）．第52回大阪眼科手術の会，大阪，2015. 10. 3
33. 栗本康夫：原発閉塞隅角症／緑内障の治療戦略（特別講演）．第５回沼津ベイエリア眼科フォーラム，沼津，2015. 10. 8
34. 平見恭彦：再生医療と視覚リハビリテーション－神戸アイセンター（仮称）計画－（講演）．アイライトフェア2015，神戸，2015. 10. 11
35. 平見恭彦：神戸アイセンターの目指すもの－治療から就労支援まで－（講演）．日本ライトハウス展 全国ロービジョンフェア2015，大阪，2015. 10. 18

36. 大家義則，奥村直毅，平見恭彦，羽藤　晋：再生医療ナナメヨミ2015（インストラクションコース）．第69回日本臨床眼科学会，名古屋，2015. 10. 22-25
37. 平見恭彦，荒井優気，高橋政代，栗本康夫：遺伝性網膜疾患の罹患者とその家族への遺伝カウンセリング．第69回日本臨床眼科学会，名古屋，2015. 10. 22-25
38. 宮本紀子，万代道子，下園正剛，亀田隆範，西田明弘，栗本康夫：加齢黄斑変性における維持療法後のアフリベルセプトに対する依存性の検討．第69回日本臨床眼科学会，名古屋，2015. 10. 22-25
39. 栗本康夫：原発閉塞隅角緑内障の治験戦略－中級編－（インストラクションコース）．第69回日本臨床眼科学会，名古屋，2015. 10. 22-25
40. 松崎光博，下園正剛，平見恭彦，広瀬文隆，宮本紀子，西田明弘，菊地雅史，栗本康夫：急性視神経炎における造影MRI所見と疼痛及び視力予後との関連．第69回日本臨床眼科学会，名古屋，2015. 10. 22-25
41. 西田明弘，下園正剛，亀田隆範，宮本紀子，万代道子，栗本康夫：網膜中心静脈閉塞症に対する他剤からアフリベルセプトへの切り替え例．第69回日本臨床眼科学会，名古屋，2015. 10. 22-25
42. 中村隆宏，平見恭彦，藤原雅史，山本庄吾，外園千恵，木下　茂，栗本康夫：DSAEK術後の高眼圧に対する緑内障チューブシャント手術の治療経過報告．第69回日本臨床眼科学会，名古屋，2015. 10. 22-25
43. 藤原雅史：専門外来報告 緑内障外来報告「当科における閉塞隅角眼に対する白内障術後長期予後と今後の正常眼圧緑内障研究について」．第49回神戸市立医療センター中央市民病院 眼科臨床懇話会，神戸，2015. 11. 5
44. 石田和寛：糖尿病黄斑浮腫に対するアフリベルセプト硝子体注射の短期成績．黄斑疾患フォーラムin Kobe，神戸，2015. 11. 7
45. Uyama H，Kameda T，Fujihara M，Hirose F，Kurimoto Y：Anterior segment OCT imaging after ex-press filtering surgery combined with deep sclerectomy．AAO 2015，Las Vegas，2015. 11. 14-17
46. Kurimoto Y：Induced pluripotent stem cell derived retinal pigment epithelium transplantation（Subspeciality Day）．AAO 2015，Las Vegas，2015. 11. 14-17
47. 宮本紀子：DMEの治療（講演）．Hyogo Young Macula Club～第１回DMEを語る～，神戸，2015. 11. 20
48. 山本庄吾：再燃を繰り返す症例へのアプローチ．Hyogo　Young Macula Club～第１回DMEを語る～，神戸，2015. 11. 20
49. 高木誠二，万代道子，宇山紘史，平見恭彦，宮本紀子，西田明弘，栗本康夫：抗VEGF治療を行った脈絡膜新生血管を伴う疾患におけるouter retinal tabulation．第54回日本網膜硝子体学会，第32回日本眼循環学会合同学会，東京，2015. 12. 4－6
50. 栗本康夫，平見恭彦，藤原雅史，森永千佳子，山本　翠，藤田佳奈子，杉田　直，万代道子，高橋政代：滲出型加齢黄斑変性に対する自家iPS細胞由来網膜色素上皮シート移植症例の臨床経過．第54回日本網膜硝子体学会，第32回日本眼循環学会合同学会，東京，2015. 12. 4－6
51. 松崎光博，西田明弘，宇山紘史，高木誠二，宮本紀子，万代道子，栗本康夫：網膜静脈分枝閉塞症に対するラニビズマブの再投与の有無による６ケ月成績の比較．第54回日本網膜硝子体学会，第32回日本眼循環学会合同学会，東京，2015. 12. 4－6
52. 宇山紘史，宮本紀子，山本庄吾，藤原雅史，石田和寛，栗本康夫：糖尿病黄斑浮腫に対するアフリベルセプト硝子体内注射の短期治療成績．第54回日本網膜硝子体学会，第32回日本眼循環学会合同学会，東京，2015. 12. 4－6
53. 山本庄吾，高木誠二，平見恭彦，高橋政代，栗本康夫：色素性傍静脈網脈絡膜萎縮の１例．第54回日本網膜硝子体学会，第32回日本眼循環学会合同学会，東京，2015. 12. 4－6
54. 平見恭彦：iPS細胞による網膜疾患治療の展開（シンポジウム）．第54回日本網膜硝子体学会，第32回日本眼循環学会合同学会，東京，2015. 12. 4－6
55. 平見恭彦：再生医療と視覚リハビリテーション（講演）．神戸市難病団体連絡協議会 第64回医療相談会，神戸，2015. 12. 6

56. 平見恭彦：再生医療と視覚リハビリテーション（講演）．兵庫県視覚障害者福祉協会 第４回県視協まつり，神戸，2015. 12. 11
57. 平見恭彦：加齢黄斑変性に対するiPS細胞を用いた治療と今後の展望（特別講演）．豊中市眼科医会学術研究会，豊中，2016. １．９
58. 平見恭彦：網膜変性疾患に対するiPS細胞を用いた治療と今後の展望（講演）．第２回横浜先端医療研究会，横浜，2016. １．21
59. 栗本康夫：滲出型加齢黄斑変性に対する自家iPS細胞由来網膜色素上皮細胞移植（特別講演）．第13回福島糖尿病眼研究会－生涯教育講座学術講演会－，福島，2016. １．23
60. 栗本康夫：滲出型加齢黄斑変性に対する自家iPS細胞由来網膜色素上皮シート移植（シンポジウム）．第39回日本眼科手術学会，福岡，2016. １．29-31
61. 許沢尚弘，藤原雅史，吉水　聡，宇山紘史，高木誠二，広瀬文隆，栗本康夫：術前眼圧14mmHg以下の開放隅角緑内障におけるEX-PRESS® とLECの比較．第39回日本眼科手術学会，福岡，2016. １．29-31
62. 山本庄吾，宮本紀子，藤原雅史，石田和寛，栗本康夫：糖尿病黄斑浮腫に対する硝子体手術後のSD-OCTにおける網膜形態学的特徴の５年経過．第39回日本眼科手術学会，福岡，2016. １．29-31
63. 堂ヶ崎夕夏，平見恭彦，広瀬文隆，藤原雅史，高木誠二，宇山紘史，富田剛司，栗本康夫：前眼部光干渉断層計によるバルベルト緑内障インプラントのチューブの観察．第39回日本眼科手術学会，福岡，2016. １．29-31
64. 栗本康夫：iPS細胞と硝子体手術による網膜の再生医療（総会長特別企画・講演）．第39回日本眼科手術学会，福岡，2016. １．29-31
65. 藤原雅史：原発閉塞隅角眼 術前・術中・術後（講演）．第２回HYOGO Ophthalmic Surgeons Forum，神戸，2016. ２．13
66. 広瀬文隆：緑内障進行判定のポイント（講演）．タプコム発売１周年記念講演会in関西，大阪，2016. ２．28
67. 栗本康夫：iPS細胞を用いた網膜の再生医療の現況と展望（講演）．第20回東京都眼科医会学術講演会，東京，2016. ３．５
68. 許沢尚弘，藤原雅史，吉水　聡，宇山紘史，高木誠二，広瀬文隆，栗本康夫：毛様体扁平部挿入型バルベルト緑内障インプラント手術の術後中期成績．第35回神戸市立医療センター中央市民病院眼科オープンカンファレンス，神戸，2016. ３．11
69. 栗本康夫，平見恭彦，藤原雅史，森永千佳子，山本　翠，藤田佳奈子，杉田　直，万代道子，高橋政代：加齢黄斑変性に対する自家iPS細胞由来網膜色素上皮細胞シート移植１年の臨床経過．第15回日本再生医療学会総会，大阪，2016. ３．17-19
70. Hirose F：Management of Malignant Glaucomas（Invited Symposium）．The 31st Asia-Pacific Academy of Ophthalmology Congress（APAO 2016），Taipei，2016. ３．24-27

Ⅷ. １．24　耳鼻咽喉科

１．内藤　泰：小児側頭骨CTの読み方（教育セミナー）．第10回日本小児耳鼻咽喉科学会，軽井沢，2015. ５．８-９
２．岸本逸平，内藤　泰，諸頭三郎：小児両側人工内耳埋め込み症例に対する術中EABR結果の検討．第10回日本小児耳鼻咽喉科学会，軽井沢，2015. ５．８-９
３．内藤　泰：各先進医療実施施設からの症例報告とQ&A（II）（セミナー）．第５回EAS講習会，東京，2015. ５．23
４．内藤　泰：めまいに関連する画像診断（特別講演）．第24回「城東ブロックめまいときこえの懇話会」，東京，2015. ６．18
５．藤原敬三，内藤　泰，篠原尚吾，菊地正弘，末廣　篤，岸本逸平，脇坂仁美，原田博之，桑田文彦：人工内耳手術後の残存聴力保存成績．第77回耳鼻咽喉科臨床学会，浜松，2015. ６．25-26

6．Naito Y：Pediatric Cholesteatoma（Round Table Session，Speaker）．The 30th Politzer Society Meeting in Niigata，Niigata，2015．6．30-7．3
7．内藤　泰：耳～難聴～（テレビ出演）．MBS毎日放送 医のココロ，2015．7．11
8．藤原敬三，内藤　泰，篠原尚吾，菊地正弘，末廣　篤，岸本逸平，原田博之，桑田文彦，山本亮介，林　一樹：小児真珠腫手術例の検討．第180回日耳鼻兵庫県地方部会，神戸，2015．7．11
9．岸本逸平，篠原尚吾，藤原敬三，菊地正弘，末廣　篤，原田博之，林　一樹，山本亮介，内藤　泰：有効な人工内耳装用効果を認めた両側重複内耳道の一例．第180回日耳鼻兵庫県地方部会，神戸，2015．7．11
10．山本亮介，藤原敬三，岸本逸平，林　一樹，桑田文彦，原田博之，末廣　篤，篠原尚吾，内藤　泰：残存聴力活用型人工内耳埋め込み後に機能性難聴を来した一例．第180回日耳鼻兵庫県地方部会，神戸，2015．7．11
11．諸頭三郎：人工内耳とその補助機器についての新しい情報．兵庫県立こばと聴覚支援学校研修会，西宮，2015．7．15
12．諸頭三郎：人工内耳装用児の学校内インテグレーション上の留意点について．兵庫県立姫路聴覚特別支援学校，姫路，2015．9．18
13．内藤　泰：人工内耳再手術での戦略（パネルディスカッション・司会）．第25回日本耳科学会，長崎，2015．10．7-10
14．藤原敬三：人工内耳再手術での戦略（パネルディスカッション）．第25回日本耳科学会，長崎，2015．10．7-10
15．白井裕美子，前川圭子，雲井一夫，土師知行：強直性脊椎炎が基礎疾患の竹節状声帯症例．第60回音声言語医学会，愛知，2015．10．15
16．内藤　泰：新しい人工聴覚機器による補聴（シンポジウム・座長）．第60回日本聴覚医学会，東京，2015．10．21-23
17．松田圭二，東野哲也，神崎　晶，熊川孝三，宇佐美真一，岩崎　聡，山中　昇，土井勝美，内藤　泰，高橋晴雄，神田幸彦：伝音・混合性難聴に対するFMT正円窓留置によるVIBRANT SOUNDBRIDGの効果疾患別の有効性について．第60回日本聴覚医学会，東京，2015．10．21-23
18．大西晶子，諸頭三郎，玉谷輪子，藤井直子，岸本逸平，藤原敬三，内藤　泰：人工内耳装用小児の術時年齢による語音聴取成績の検討．第60回日本聴覚医学会，東京，2015．10．21-23
19．宇佐美真一，宮川麻衣子，西尾信哉，池園哲郎，石川浩太郎，岩崎　聡，岡本牧人，小川　郁，加我君孝，熊川孝三，小橋　元，坂田英明，佐藤宏昭，佐野　肇，曾根三千彦，高橋晴雄，武田英彦，東野哲也，内藤　泰，中川尚志，西﨑和則，野口佳裕，羽藤直人，原　　晃，福田　諭，松永達雄，山岨達也：若年発症型両側性感音難聴の臨床的特徴について．第60回日本聴覚医学会，東京，2015．10．21-23
20．石川浩太郎，岩崎　聡，岡本牧人，小川　郁，加我君孝，熊川孝三，小橋　元，坂田英明，佐藤宏昭，佐野　肇，曾根三千彦，高橋晴雄，武田英彦，東野哲也，内藤　泰，中川尚志，西﨑和則，野口佳裕，羽藤直人，原　　晃，福田　諭，松永達雄，山岨達也，宇佐美真一：特発性両側性感音難聴患者に対する遺伝学的検査～次世代シーケンサーを用いた検査～．第60回日本聴覚医学会，東京，2015．10．21-23
21．鬼頭良輔，西尾信哉，池園哲郎，石川浩太郎，岩崎　聡，岡本牧人，小川　郁，加我君孝，熊川孝三，小橋　元，坂田英明，佐藤宏昭，佐野　肇，曾根三千彦，高橋晴雄，武田英彦，東野哲也，内藤　泰，中川尚志，西﨑和則，野口佳裕，羽藤直人，原　　晃，福田　諭，松永達雄，山岨達也，宇佐美真一：臨床情報調査票を用いた突発性難聴の疫学調査～難治性聴覚障害に関する調査研究班．第60回日本聴覚医学会，東京，2015．10．21-23
22．岸本逸平，藤原敬三，内藤　泰：中途失聴者の人工内耳術後成績．第60回日本聴覚医学会，東京，2015．10．21-23
23．内藤　泰：各先進医療実施施設からの症例報告とQ&A(II)（講師）．第6回EAS講習会，東京，2016．10．23
24．藤原敬三：耳科疾患における画像検査（特別講演）．第31回北六甲イメージアカデミー，三田，2015．11．12

25. 岸本逸平，藤原敬三，原田博之，内藤　泰：小児人工内耳埋め込み術後のめまいの検討．第74回日本めまい平衡医学会，岐阜，2015. 11. 25-27
26. Naito　Y：Dizziness　and　Vestibular　Disorder（Moderator）．3th　Japan-Taiwan　Conference　on Otolaryngology Head and Neck Surgery，TOKYO，2015. 12. 3－4
27. 内藤　泰：人工内耳医療－お父さん、お母さんからの質問に答えて－．第13回難聴と人工内耳に関する勉強会，神戸，2015. 12. 6
28. 前川圭子：小児の構音障害に対する評価と治療（講演）．第14回難聴と人工内耳に関する勉強会，神戸，2016. 3．6
29. 大西晶子，諸頭三郎，藤井直子，前川圭子，岸本逸平，藤原敬三，篠原尚吾，内藤　泰：両側人工内耳装用小児における語音聴取成績の検討．第182回日耳鼻兵庫県地方部会，西宮，2016. 3．27
30. 藤井直子，諸頭三郎，大西晶子，前川圭子，藤原敬三，篠原尚吾，内藤　泰：残存聴力活用型人工内耳（EAS：Electric acoustic stimulation）の小児例5例の術後成績．第182回日耳鼻兵庫県地方部会，西宮，2016. 3．27
31. 藤原敬三，内藤　泰，篠原尚吾，末廣　篤，岸本逸平，原田博之，山本亮介，林　一樹：内服ステロイド治療による突発性難聴の治療成績．第182回日耳鼻兵庫県地方部会，西宮，2016. 3．27
32. 前川圭子，末廣　篤，藤井直子，大西晶子，諸頭三郎，山本亮介，林　一樹，原田博之，岸本逸平，藤原敬三，篠原尚吾，内藤　泰：音声治療が奏功した音声振戦症の一例．第182回日耳鼻兵庫県地方部会，西宮，2016. 3．27
33. 白井裕美子，土師知行，小嶋康隆，末廣　篤，前川圭子，雲井一夫：強直性脊椎炎を基礎疾患とする竹節状声帯症例．第182回日耳鼻兵庫県地方部会，西宮，2016. 3．27

Ⅷ. 1．25　頭頸部外科

1．中本裕士，菊地正弘：頭頸部領域のPET/CT診断（教育講演）．第74回日本医学放射線学会総会，横浜，2015. 4．16-19
2．菊地正弘：外科医からみたPET検査（頭頸部癌）．第７回デリバリーPETカンファレンス，横浜，2015. 4．18
3．Kikuchi M，Shinohara S，Suehiro A，Hino M，Ito K，Tona R，Kishimoto I，Harada H，Kuwata F，Fujiwara K，Naito Y：Detection of subclinical recurrence or second primary cancer using FDG PET/CT in patients treated curatively for head and neck squamous cell carcinoma．AHNS 2015 ANNUAL MEETING held during the COSM，Boston，Massachusetts，2015. 4．22-26
4．Harada H，Kikuchi M，Shinohara S，Suehiro A，Tona R，Kishimoto I，Fujiwara K，Kuwata F，Naito Y：Effectiveness of one course of neoadjuvant chemotherapy using S-1 and nedaplatin in patients with head and neck squamous cell carcinoma．AHNS 2015 ANNUAL MEETING held during the COSM，Boston，Massachusetts，2015. 4．22-26
5．原田博之，菊地正弘，篠原尚吾，藤原敬三，十名理紗，岸本逸平，桑田文彦，末廣　篤，内藤　泰：頭頸部扁平上皮癌に対するS-1とネダプラチンを用いたNAC1コースの有用性の検討．第116回日本耳鼻咽喉科学会，東京，2015. 5．20-23
6．Kikuchi M，Shinohara S，Suehiro A，Harada H，Kishimoto I，Kuwata F：Detection of subclinicallesion using FDG PET/CT in curatively treated HNSCC patients．第39回日本頭頸部癌学会 第４回アジア頭頸部癌学会，神戸，2015. 6．3－6
7．Shinohara S，Kikuchi M，Suehiro A，Kishimoto I，Harada H，Kuwata F，Hino M，Ishihara T：Prognosis of Ratients with Tg positive/RAI scan negative differentiated thyroid carcinoma．第39回日本頭頸部癌学会 第４回アジア頭頸部癌学会，神戸，2015. 6．3－6
8．竹信俊彦，篠原尚吾，十名理紗，原田博之，末廣　篤，菊地正弘：小児下顎再建に対する血管柄付き腓骨移植－中期的経過観察－．第39回日本頭頸部癌学会 第４回アジア頭頸部癌学会，神戸，2015. 6．3－6

9．Shinohara S，Kikuchi M，Suehiro A，Harada H，Takenobu T，Kishimoto I，Kuwata F：Invasion to buccal muscle is the worst prognostic factor for lower gingival cancer．第39回日本頭頸部癌学会 第４回アジア頭頸部癌学会，神戸，2015．６．３－６

10. Shinohara S，Kikuchi M，Suehiro A，Takenobu T，Kishimoto I，Harada H，Kuwata F，Tona R：The efficacy of excisional-curative biopsy under general anesthesia for oral leukoplakia．第39回日本頭頸部癌学会 第４回アジア頭頸部癌学会，神戸，2015．６．３－６

11. Kuwata F，Kikuchi M，Kishimoto I，Harada H，Suehiro A，Shinohara S：Three cases of angiosarcoma arising from head and neck regions．第39回日本頭頸部癌学会 第４回アジア頭頸部癌学会，神戸，2015．６．３－６

12. Suehiro A，Shinohara S，Kuwata F，Harada H，Kishimoto I，Kikuchi M：Parotid mucoepidermoid carcinoma developing after radioactive iodine therapy for thyroid carcinoma．第39回日本頭頸部癌学会 第４回アジア頭頸部癌学会，神戸，2015．６．３－６

13. Harada H，Kikuchi M，Shinohara S，Suehiro A，Kishimoto I，Kuwata F：Effectiveness of one cycle of NAC using S-1 and nedaplatin in patients with HNSCC．第39回日本頭頸部癌学会 第４回アジア頭頸部癌学会，神戸，2015．６．３－６

14. 桑田文彦，篠原尚吾，原田博之，岸本逸平，脇坂仁美，末廣　篤，菊地正弘，藤原敬三，内藤　泰：intersinus septal cellに発生したと考えられた原発性前頭洞嚢胞の２例．第77回耳鼻咽喉科臨床学会，浜松，2015．６．25-26

15. 篠原尚吾，菊地正弘，末廣　篤，原田博之，内藤　泰，藤原敬三，岸本逸平，脇坂仁美，桑田文彦：下顎歯肉癌の生存率に影響を及ぼす因子について．第77回耳鼻咽喉科臨床学会，浜松，2015．６．25-26

16. 末廣　篤，篠原尚吾，菊地正弘：分化型甲状腺癌の腋窩リンパ節転移例．第67回日本気管食道科学会，福島，2015．11．19－20

17. 脇坂仁美，篠原尚吾，菊地正弘，末廣　篤：原発性副甲状腺機能亢進症に対する手術と術後経過．第67回日本気管食道科学会，福島，2015．11．19-20

18. 篠原尚吾，菊地正弘，末廣　篤，今井幸弘，十名理紗：声門癌再発に併発し、喉頭亜全摘術で制御可能であった喉頭デスモイドの１例．第67回日本気管食道科学会，福島，2015．11．19-20

19. 桑田文彦，篠原尚吾，菊地正弘，末廣　篤：縦隔まで進展した腺腫様甲状腺腫の治療成績．第67回日本気管食道科学会，福島，2015．11．19-20

20. 篠原尚吾：のどの癌について．土曜健康科学セミナー，神戸，2015．12．5

21. 篠原尚吾，末廣　篤，原田博之，岸本逸平，桑田文彦，山本亮介，林　一樹，藤原敬三，内藤　泰：基礎疾患により甲状腺専門病院から紹介のあった甲状腺手術症例の対策と経過．第181回日耳鼻兵庫県地方部会，西宮，2015．12．20

22. 末廣　篤，前川圭子，山本亮介，林　一樹，桑田文彦，原田博之，岸本逸平，藤原敬三，篠原尚吾，内藤　泰：音声障害を主訴に耳鼻咽喉科を初診した神経系疾患．第181回日耳鼻兵庫県地方部会，西宮，2015．12．20

23. 原田博之，篠原尚吾，末廣　篤，藤原敬三，岸本逸平，桑田文彦，林　一樹，山本亮介，内藤　泰：胸腹部原発癌の頸部リンパ節転移に対する頸部郭清術についての検討．第181回日耳鼻兵庫県地方部会，西宮，2015．12．20

24. 林　一樹，篠原尚吾，内藤　泰，藤原敬三，末廣　篤，岸本逸平，原田博之，桑田文彦，山本亮介，佐藤悠城，上原慶一郎：肺腫瘍血栓性微小血管症（PTTM）による呼吸不全のため急激な死の転機をたどった舌下腺腺様嚢胞癌症例．第181回日耳鼻兵庫県地方部会，西宮，2015．12．20

25. 篠原尚吾，菊地正弘，末廣　篤，岸本逸平，原田博之：基礎疾患により甲状腺専門病院から紹介のあった甲状腺手術症例の対策と経過．第26回日本頭頸部外科学会，名古屋，2016．１．28-29

26. 原田博之，篠原尚吾，末廣　篤，岸本逸平，林　一樹，内藤　泰：胸腹部原発癌の頸部リンパ節転移に対する頸部郭清術についての検討．第26回日本頭頸部外科学会，名古屋，2016．１．28-29

27. 林　一樹, 篠原尚吾, 末廣　篤, 原田博之, 岸本逸平, 佐藤悠城, 上原慶一郎：肺腫瘍血栓性微小血管症（PTTM）による呼吸不全のため急激に死の転機をたどった舌下腺腺様嚢胞癌症例．第26回日本頭頸部外科学会，名古屋，2016．1．28-29
28. 末廣　篤，前川圭子：音声障害を主訴に耳鼻咽喉科を初診した神経筋疾患．第67回日本気管食道科学会，大阪，2016．3．3－4

Ⅷ．1．26　麻酔科

1．村上隆司，宮脇郁子，山崎和夫：当院における輸血拒否症例の対応と検討．日本麻酔科学会第62回学術集会，神戸，2015．5．28
2．池田真悠実，柚木一馬，山崎和夫：当院における経動脈的Onyx塞栓術中の徐脈発生頻度．日本麻酔科学会第62回学術集会，神戸，2015．5．29
3．宮脇郁子，内藤慶史，山下　博，東別府直紀，美馬裕之，山崎和夫：当院における日帰り手術及び手術後入院症例の中止理由の検討．日本麻酔科学会第62回学術集会，神戸，2015．5．29
4．甲斐沼篤，朱　祐珍，福永直人，下薗崇宏，小山忠明，山崎和夫：80歳代、90歳代の緊急上行・全弓部大動脈置換術の治療成績と医療コストの検討．日本麻酔科学会第62回学術集会，神戸，2015．5．29
5．佐々木怜，柚木一馬，山崎和夫：ロボット支援腹腔鏡下前立腺全摘術の周術期合併症の検討．日本麻酔科学会第62回学術集会，神戸，2015．5．29
6．山下　博，山崎和夫：マスク換気困難・喉頭展開困難の発生頻度・予測因子と術前気道評価項目の検討．日本麻酔科学会第62回学術集会，神戸，2015．5．29
7．吉田一史，植田浩司，下薗崇宏，美馬裕之，山崎和夫：気道緊急に対する体外式膜型人工肺の適応．第60回日本集中治療医学会近畿地方会，大阪，2015．7．4
8．川上大裕，瀬尾龍太郎，高見柚賀子，井上純一，畑　菜摘，蛯名正智，園　真簾，有吉孝一，山崎和夫：髄膜炎を合併したCryptogenic Invasive Klebsiella Pneumoniae Liver Abscess Syndromeの１例．第60回日本集中治療医学会近畿地方会，大阪，2015．7．4
9．森　美喜，植田浩司，下薗崇宏，美馬裕之，山崎和夫：周術期緊張性気胸を合併した転移性肺血管肉腫の一例．第60回日本集中治療医学会近畿地方会，大阪，2015．7．4
10．前川　俊，岡澤佑樹，是永　章，川上大裕，植田浩司，下薗崇宏，美馬裕之，山崎和夫：食道癌術後に広範な皮下気腫を契機に発見された咽頭損傷の１症例．第60回日本集中治療医学会近畿地方会，大阪，2015．7．4
11．谷　大輔，柚木一馬，植田浩司，下薗崇宏，美馬裕之，山崎和夫：肋間動脈瘤破裂を合併したvon Recklinghausen's病の一例．第60回日本集中治療医学会近畿地方会，大阪，2015．7．4
12．是永　章，植田浩司，岡澤佑樹，川上大裕，前川　俊，下薗崇宏，美馬裕之，山崎和夫：入院中に発症した粘液水腫性昏睡の１例．第60回日本集中治療医学会近畿地方会，大阪，2015．7．4
13．田口聡久，佐々木怜，柚木一馬，前川　俊，山崎和夫：術中心停止に対し側臥位で心肺蘇生を施行し、神経学的後遺症なく蘇生に至った肺腫瘍切除の一例．日本麻酔科学会第61回関西支部学術集会，大阪，2015．9．5
14．山村　愛，東別府直紀，森　美喜，甲斐沼篤，山崎和夫：食道癌術後に手術室で抜管直後に低酸素血症をきたした一例．日本麻酔科学会第61回関西支部学術集会，大阪，2015．9．5
15．武田勇毅，岡澤佑樹，東別府直紀，山崎和夫：気管分岐部気管食道瘻に対する食道バイパス術において両側主気管支挿管を行った麻酔経験．日本麻酔科学会第61回関西支部学術集会，大阪，2015．9．5
16．森　美喜，徐　舜鶴，宮脇郁子，和田　努，山崎和夫：前縦隔気管孔増設術（Grillo手術）の麻酔経験．日本麻酔科学会第61回関西支部学術集会，大阪，2015．9．5
17．谷　大輔，喜多沙奈，清水綾子，内藤慶史，山崎和夫：局所麻酔中毒による全身痙攣と著明なアシドーシスを来した１例．日本麻酔科学会第61回関西支部学術集会，大阪，2015．9．5

18. 濱場啓史，佐々木怜，下薗崇宏，宮脇郁子，山崎和夫：当院における心臓血管肉腫３例の麻酔経験．日本心臓血管麻酔学会第20回学術大会，福岡，2015. 10. 9
19. 岡澤佑樹，山村　愛，池田真悠実，徐　舜鶴，宮脇郁子，山崎和夫：心臓手術後の縦隔炎に対する洗浄術中に大量出血から心停止を来した一例．日本心臓血管麻酔学会第20回学術大会，福岡，2015. 10. 9
20. 和田　努，下薗崇宏，宮脇郁子，山崎和夫：当院における成人先天性心疾患患者の手術レビュー．日本心臓血管麻酔学会第20回学術大会，福岡，2015. 10. 10
21. 武田親宗，内藤慶史，宮脇郁子，山崎和夫：経カテーテル大動脈弁留置術におけるバルーン大動脈弁形成術施行中に人工弁の左室内脱落を生じた一例．日本心臓血管麻酔学会第20回学術大会，福岡，2015. 10. 10
22. 早坂朋彦，甲斐沼篤，徐　舜鶴，大嶋圭一，太田千穂，宮脇郁子，山崎和夫：右内頚静脈穿刺によるシースイントロデューサー挿入時に右鎖骨下静脈を穿通し血胸を来たした１例．日本心臓血管麻酔学会第20回学術大会，福岡，2015. 10. 10
23. 宮脇郁子：ACC/AHA心疾患患者における非開心術管理のガイドライン　重症疾患を合併した非心臓手術症例の周術期管理．日本心臓血管麻酔学会第20回学術大会，福岡，2015. 10. 10
24. 長間智利，柚木一馬，山崎和夫：閉創中に出現した頻発する心室性不整脈と血圧低下の遷延に対しTEEにより再開胸の判断を速やかに成し得た１例．日本心臓血管麻酔学会第20回学術大会，福岡，2015. 10. 11
25. 山村　愛，岡澤佑樹，清水綾子，宮脇郁子，山崎和夫：経食道エコープローベにて食道損傷を来した一例．日本心臓血管麻酔学会第20回学術大会，福岡，2015. 10. 11
26. 喜多沙奈，村上隆司，柚木一馬，宮脇郁子，山崎和夫：術中TEEで右房内腫瘍が明らかとなった右腎細胞癌の一例．日本心臓血管麻酔学会第20回学術大会，福岡，2015. 10. 11
27. 池田真悠実，宮脇郁子，山崎和夫，岡澤佑樹：protein S欠乏症患者に対する大動脈弁置換術の麻酔経験．日本心臓血管麻酔学会第20回学術大会，福岡，2015. 10. 11
28. 大嶋圭一，東別府直紀，長間智利，清水綾子，山崎和夫：術中低体温を呈したパーキンソン症候群の一例．日本臨床麻酔学会第35回大会，横浜，2015. 10. 21
29. 柚木一馬：A Case of Intraoperative Cardiopulmonary Resuscitation in the Lateral Position. Anesthesiology2015，San Diego，CA，2015. 10. 25
30. 浅香葉子，瀬尾龍太郎，朱　祐珍，蛯名正智，山崎和夫：頚髄損傷の経口挿管率と人工呼吸器離脱率．第43回日本集中治療医学会学術集会，神戸，2016．２．12
31. 岡澤佑樹，是永　章，川上大裕，植田浩司，下薗崇宏，美馬裕之，山崎和夫：ベッドサイドにおけるPICC挿入でのカテーテル迷入について．第43回日本集中治療医学会学術集会，神戸，2016．２．12
32. 甲斐沼篤，植田浩司，小泉滋樹，是永　章，川上大裕，瀬尾龍太郎，美馬裕之，山崎和夫：開心術後のStenotrophomonas maltophiliaによる敗血症．第43回日本集中治療医学会学術集会，神戸，2016．２．12
33. 是永　章：集中治療を要した消化管穿孔症例の検討－上部と下部で違いはあるのか－．第43回日本集中治療医学会学術集会，神戸，2016．２．12
34. 東別府直紀：本邦ICUでの経腸栄養と予後への影響について 国際栄養調査2011と2013の結果から．第43回日本集中治療医学会学術集会，神戸，2016．２．13
35. 川上大裕，植田浩司，下薗崇宏，美馬裕之，山崎和夫：開心術後の非閉塞性腸間膜虚血症例の検討．第43回日本集中治療医学会学術集会，神戸，2016．２．13

Ⅷ．１．27　歯科・歯科口腔外科

１．大谷紗織，平井雄三，山本信祐，上原京憲，谷池直樹，竹信俊彦，大西正信：習慣性顎関節脱臼に対して当科で施行した外科療法の１例．第69回日本口腔科学会学術集会，大阪，2015．５．13-15
２．竹信俊彦：低侵襲口腔外科手術－17年間の取り組み－．岡山大学歯学部同窓会兵庫県支部会学術講演会，神戸，2015．５．24
３．竹信俊彦：顎顔面外傷の診断と治療．岡山大学歯学部５回生歯科放射線学特別講義，岡山，2015．５．26

4．竹信俊彦：歯科・歯科口腔外科の取り組み．神戸市立医療センター中央市民病院部長会講演，神戸，2015. ５．27
5．竹信俊彦，篠原尚吾，十名理紗，原田博之，末廣　篤，菊池正弘：小児下顎再建に対する血管柄付き腓骨移植－中長期的経過観察－．第39回日本頭頸部癌学会総会 第4回アジア頭頸部外科癌学会，神戸，2015. ６．３-６
6．平井雄三，竹信俊彦，吉田建美，大谷紗織，上原京憲，山本信祐，谷池直樹：顎関節症治療後に発症した進行性下顎頭吸収に対する外科的矯正治療の１例．第25回日本顎変形症学会総会，東京，2015. ６．４-５
7．高地いづみ，竹信俊彦，前田圭吾，大谷紗織，平井雄三，山本信祐，上原京憲，谷池直樹，大西正信：下顎前歯部粉砕骨折に対して再建プレートおよび囲繞結紮で固定した１例．第46回日本口腔外科学会近畿支部学術集会，西宮，2015. ６．13
8．前田圭吾，竹信俊彦，高地いづみ，大谷紗織，平井雄三，山本信祐，上原京憲，谷池直樹，大西正信：下顎枝矢状分割術術後の咬合不全に対して再手術を施行した１例．第46回日本口腔外科学会近畿支部学術集会，西宮，2015. ６．13
9．平井雄三，竹信俊彦，山本信祐，谷池直樹：若年妊婦における重傷頭部外傷を併発した下顎骨骨折の１例．第17回日本口腔顎顔面外傷学会総会・学術大会，和歌山，2015. ７．11
10. Takenobu T：Load bearing/load sharing. AOCMF Course - Principles in Craniomaxillofacial Fracture Management，Yokohama，2015. ７．17-19
11. Takenobu T：Treatment of complex mandibular fracture. AOCMF Course - Principles in Craniomaxillofacial Fracture Management，Yokohama，2015. ７．17-19
12. Takenobu T：Segmental defect bridging with a 2.5 mm thick angled reconstruction plate. AOCMF Course - Principles in Craniomaxillofacial Fracture Management，Yokohama，2015. ７．17-19
13. Takenobu T：Planning, prediction and evaluation in orthognathic surgery. AOCMF Course - Principles in Craniomaxillofacial Fracture Management，Yokohama，2015. ７．17-19
14. 竹信俊彦：低侵襲口腔外科手術－中央市民病院での取り組み．愛知学院大学歯学部同窓会兵庫県支部会，神戸，2015. ８．２
15. 竹信俊彦：低侵襲口腔外科手術－中央市民病院での取り組み．中央市民病院歯科研修医同窓会，神戸，2015. ８．29
16. Takenobu T：Ortognathic Surgery VS Distraction Osteogenesis. AOCMF Focused Course-Principles in Osteotomy，Tokyo，2015. 10. 10-11
17. 竹信俊彦：自身が育てられた病院歯科口腔外科における研修．第60回日本口腔外科学会総会：シンポジウムⅣ「歯科医療における機能分化と連携～病院歯科口腔外科、未来への切符～」，名古屋，2015. 10. 16-18
18. 平井雄三，竹信俊彦，前田圭吾，高地いづみ，大谷紗織，山本信祐，谷池直樹：上顎に発生した血友病性偽腫瘍の１例．第60回日本口腔外科学会総会・学術大会，名古屋，2015. 10. 16-18
19. 谷池直樹，竹信俊彦，小野円香，東　友莉，前田圭吾，高地いづみ，大谷紗織，平井雄三，山本信祐：当科における内視鏡支援下での顎関節突起骨折観血的整復固定術についての臨床的検討．第60回日本口腔外科学会総会・学術大会，名古屋，2015. 10. 16-18
20. 竹信俊彦：病院歯科医が見たインプラントの諸問題．TSJ京都インプラント塾第63回定例会，京都，2015. 11. 19
21. 東　友莉，谷池直樹，小野円香，前田圭吾，高地いづみ，大谷紗織，平井雄三，山本信祐，竹信俊彦：下顎埋伏智歯抜歯後出血にて救急搬送された１例．第27回日本口腔科学会近畿地方部会，大阪，2015. 11. 21
22. 小野円香，平井雄三，東　友莉，前田圭吾，高地いづみ，大谷紗織，山本信祐，谷池直樹，竹信俊彦：全身麻酔導入時にアナフィラキシーを生じた１例．第27回日本口腔科学会近畿地方部会，大阪，2015. 11. 21
23. 谷池直樹，竹信俊彦，高地いづみ，平井雄三，山本信祐：小児下顎再建における遊離腓骨皮弁の有用性．第１回関西口腔腫瘍研究会，神戸，2016. ２．６
24. 竹信俊彦：下顎枝垂直骨切り術．関西顎変形症懇話会，大阪，2016. ２．13

Ⅷ. 1．28　臨床病理科

1．伊藤卓彦，占野尚人，松本一寛，細谷和也，南出竜典，北本博規，谷口洋平，福島政司，和田将弥，森田周子，井上聡子，鄭　浩柄，杉之下与志樹，猪熊哲朗，上原慶一郎，今井幸弘：早期肛門管扁平上皮癌に対するESD治療の可能性．第89回日本消化器内視鏡学会総会，名古屋，2015．5．29

2．福島政司，伊藤卓彦，松本一寛，細谷和也，南出竜典，北本博規，谷口洋平，和田将弥，占野尚人，井上聡子，鄭　浩柄，杉之下与志樹，猪熊哲朗，上原慶一郎，今井幸弘：当院における血管炎に起因する消化管病変の臨床的検討．第89回日本消化器内視鏡学会総会，名古屋，2015．5．29

3．占野尚人，伊藤卓彦，松本一寛，細谷和也，南出竜典，北本博規，谷口洋平，福島政司，和田将弥，森田周子，井上聡子，鄭　浩柄，杉之下与志樹，猪熊哲朗，上原慶一郎，今井幸弘：バレット食道癌に対するESD．第89回日本消化器内視鏡学会総会，名古屋，2015．5．30

4．森田明子：Anaplastic large cell lymphomaとの鑑別に苦慮したAggressive NK cell leukemia/lymphomaの２症例．第16回日本検査血液学会学術集会，名古屋，2015．7．12

5．南　佳織，岩崎信広，荒木直子，杤尾人司，簑輪和士，鄭　浩柄，杉之下与志樹，橋田裕毅，猪熊哲朗，今井幸広：造影USが診断に有用であった虫垂粘液癌の一例．日本超音波医学会第42回関西地方会学術集会，大阪，2015．9．26

6．栗山優香，上田浩之，木寺英太郎，田川　弘，櫻木満理，清水大功，日野　恵，伊藤　亨，大久保祐，高橋豊，今井幸弘：血胸で発症した肺葉外肺分画症捻転の１例．第25回日本救急放射線研究会，盛岡，2015．10．4

7．細谷和也，和田将弥，奥村　圭，畑森裕之，伊藤卓彦，松本一寛，細谷和也，南出竜典，北本博規，谷口洋平，福島政司，占野尚人，森田周子，井上聡子，鄭　浩柄，杉之下与志樹，猪熊哲朗，上原慶一郎：当院における膵神経内分泌腫瘍（PNET）33例の検討．JDDW2015，東京，2015．10．8

Ⅷ. 1．29　放射線診断科

1．栗山優香，木寺英太郎，田川　弘，櫻木満理，清水大功，上田浩之，日野　恵，伊藤　亨：捻転を契機に診断された肺葉外肺分画症の一例．第310回日本医学放射線学会関西地方会，大阪，2015．6．13

2．木寺英太郎，伊藤　亨，田川　弘，尾谷知亮，大谷紗代，清水大功，上田浩之，日野　恵，宮本泰斗，今井幸弘：多嚢胞性卵巣を伴った卵巣原発絨毛癌の一例．第29回日本腹部放射線学会，浜松，2015．6．20

3．栗山優香，上田浩之，木寺英太郎，田川　弘，櫻木満理，清水大功，日野　恵，伊藤　亨：胎児共存奇形妊娠の一例．第48回兵庫県磁気共鳴医学研究会，神戸，2015．7．16

4．上田浩之，伊藤　亨：破裂腎動脈瘤の２例．第25回日本救急放射線研究会，盛岡，2015．10．4

5．栗山優香，上田浩之，木寺英太郎，田川　弘，櫻木満理，清水大功，日野　恵，伊藤　亨，大久保祐，高橋豊，今井幸弘：血胸で発症した肺葉外肺分画症捻転の１例．第25回日本救急放射線研究会，盛岡，2015．10．4

6．田川　弘，栗山優香，木寺英太郎，櫻木満理，清水大功，上田浩之，日野　恵，伊藤　亨，日野田卓也，村瀬翔：ACTA２遺伝子変異の１例．第311回日本医学放射線学会関西地方会，大阪，2015．10．24

7．上田浩之，清水大功，伊藤　亨：SMA thrombosisの１例．第59回中部IVR研究会・第60回関西Interventional Radiology研究会，大阪，2016．2．13

8．栗山優香，木寺英太郎，田川　弘，櫻木満理，清水大功，上田浩之，日野　恵，伊藤　亨，新村里美，藤本寛太，松岡直樹，山本亮介，篠原尚吾：術後短期間でBrown tumorが改善した副甲状腺癌の１例．第312回日本医学放射線学会関西地方会，大阪，2016．2．20

Ⅷ. 1．30　放射線治療科

1．谷内　翔，澤田　晃，岡田雄基，田邊裕朗，末岡正輝，山根祐輝，高山賢二，小久保雅樹：ガフクロミックフィルム（EBT3）の経年変化による線量分布への影響．第109回日本医学物理学会，横浜，2015．4．16-19

2．Kokubo M，Takayama K，Tei H，Iizuka Y，Imagumbai T，Kosaka Y，Ueki N，Suginoshita Y，Inokuma T，Hiraoka M：Initial response of hepatic cancer treated with dynamic tumor-tracking stereotactic body radiotherapy．3rd European Society of Thrapeutic Radiology and Oncology Forum，Barcelona，2015．4．24-28

3．Takamiya M，Nakamura M，Akimoto M，Ueki N，Tanabe H，Matsuo Y，Mizowaki T，Kokubo M，Hiraoka M，Ito A：Characterization of Target Registration Error using Radiopaque Markers implanted in the Lung．3rd European Society of Thrapeutic Radiology and Oncology Forum，Barcelona，2015．4．24-28

4．Takayama K，Kokubo M，Tei H，Iizuka Y，Imagumbai T，Kosaka Y，Shintani T，Kimino G，Ueki K，Ueki N，Suginoshita Y，Inokuma T，Hiraoka M：Initial Experiences of Hepatocellular Carcinoma Treated with Dynamic Tumor-tracking Stereotactic Body Radiotherapy Using Vero4DRT．International Congress of Radiation Research 2015，Kyoto，2015．5．25-29

5．Kimura T，Nagata Y，Harada H，Hayashi S，Matsuo Y，Ueki N，Takanaka T，Kokubo M，Takayama K，Onishi H，Hirakawa K，Shioyama Y，Ehara T：A Phase I Study of Stereotactic Body Radiation Therapy for Centrally Located Stage IA Non-small Cell Lung Cancer：JROSG10-1．International Congress of Radiation Research 2015，Kyoto，2015．5．25-29

6．Shintani T，Masago K，Takayama K，Ueki K，Kimino G，Ueki N，Kosaka Y，Imagumbai T，Katakami N，Kokubo M：Stereotactic Body Radiotherapy for Synchronous Primary Lung Cancer．International Congress of Radiation Research 2015，Kyoto，2015．5．25-29

7．Takamiya M，Nakamura M，Akimoto M，Ueki N，Tanabe H，Matsuo Y，Mizowaki T，Kokubo M，Hiraoka M，Ito A：Evaluation of Target Registration Error for Dynamic Tumor Tracking Using a One Internal Marker．International Congress of Radiation Research 2015，Kyoto，2015．5．25-29

8．Ishihara Y，Sawada A，Nakamura A，Miyabe Y，Nakamura M，Mizowaki T，Kokubo M，Hiraoka M：Development of 4D Monte Carlo Dose Calculation System for Intensity Modulated Dynamic Tumor-tracking Radiotherapy．International Congress of Radiation Research 2015，Kyoto，2015．5．25-29

9．Iizuka Y，Matsuo Y，Ishihara Y，Akimoto M，Tanabe H，Takayama K，Ueki N，Yokota K，Nakamura M，Mizowaki T，Kokubo M，Hiraoka M：Dynamic Tumor-tracking Irradiation with Real-time Monitoring for Liver Tumors Using a Gimbal Mounted Linac．International Congress of Radiation Research 2015，Kyoto，2015．5．25-29

10．飯塚裕介，松尾幸憲，石原佳知，秋元麻未，田邊裕朗，高山賢二，植木奈美，横田憲治，溝脇尚志，小久保雅樹，平岡眞寛：肝腫瘍に対するリアルタイムモニタリング下動体追尾定位放射線治療．日本放射線腫瘍学会第28回高精度放射線外部照射研究会，京都，2015．5．30

11．山下幹子，二田水絵梨，今井雄一，小川敦久，吉田一貴，合田靖司，中井高宏，石井政男，岩元幸雄，小久保雅樹：OBI付放射線治療装置における中心座標の精度管理について．日本放射線腫瘍学会第28回高精度放射線外部照射研究会，京都，2015．5．30

12．末岡正輝，澤田　晃，田邊裕朗，岡田雄基，谷内　翔，山根祐輝，奥内　昇，高山賢二，小久保雅樹：動体追尾IMRTにおける線量検証．日本放射線腫瘍学会第28回高精度放射線外部照射研究会，京都，2015．5．30

13．田邊裕朗，末岡正輝，岡田雄基，谷内　翔，山根祐輝，植木奈美，高山賢二，澤田　晃，小久保雅樹：呼吸速度がIR式追尾照射における相関モデルの予測精度に与える影響．日本放射線腫瘍学会第28回高精度放射線外部照射研究会，京都，2015．5．30

14．Ishihara Y，Sawada A，Ueki N，Mukumoto N，Nakamura M，Miyabe Y，Matsuo Y，Mizowaki T，Kokubo M，Hiraoka M：Development of 4D actual delivered dose calculation system for dynamic tumor-tracking irradiation with a gimbaled linac．2015 World Congress of Medical Physics and Biomedical Engineering，Toronto，2015．6．7-12

15. Iizuka Y，Matsuo Y，Ishihara Y，Akimoto M，Tanabe H，Takayama K，Ueki N，Yokota K，Mizowaki T，Kokubo M，Hiraoka M：Dynamic tumor-tracking radiotherapy with real-time monitoring for liver tumors with a gimbaled linac．The 3rd Japan-Taiwan Radiation Oncology Symposium，Kofu，2015．6．27-28
16. 中川嘉宏，加藤了資，藤本大智，伊藤宗洋，伊藤次郎，古郷摩利子，佐藤悠城，寺岡俊輔，清水亮子，中川淳，大塚浩二郎，片上信之，富井啓介，小久保雅樹，今井幸弘：アレクチニブ投与下に増大する脳腫瘍が放射線壊死と考えられたALK陽性肺腺癌の２例．第102回日本肺癌学会関西支部学術集会，大阪，2015．７．４
17. 秦　明登，奥田千幸，加地玲子，真砂勝泰，藤田史郎，片上信之，高山賢二：症候性中枢神経転移への放射線治療後の逐次的ベバシズマブ投与の経験．第102回日本肺癌学会関西支部学術集会，大阪，2015．７．４
18. 中川嘉宏，大塚浩二郎，伊藤次郎，伊藤宗洋，古郷摩利子，佐藤悠城，寺岡俊輔，清水亮子，加藤了資，藤本大智，永田一真，中川　淳，富井啓介，末廣　篤，新谷　尭，小久保雅樹，今井幸弘：舌転移症状にて発症した胸腺腺癌の一例．第85回日本呼吸器学会近畿地方会，奈良，2015．７．11
19. Onishi H，Shioyama Y，Matsumoto Y，Takayama K，Matsuo Y，Miyakawa A，Yamashita H，Matsushita H，Aoki M，Nihei K，Kimura T，Ishiyama H，Murakami N，Nakata K，Takeda A，Uno T，Nomiya T：Japanese Multicenter Study of Stereotactic Body Radiotherapy for 661 Medically Operable Patients with Stage I Non-Small Cell Lung Cancer．16th World Conference on Lung Cancer，Denver，2015．９．６－９
20. 石原佳知，澤田　晃，植木奈美，椋本宜学，中村光宏，宮部結城，松尾幸憲，溝脇尚志，小久保雅樹，平岡眞寛：ジンバル機構を用いた動体追尾照射に対する四次元実投与線量計算システムの開発．第110回日本医学物理学会，札幌，2015．９．17-19
21. Kimura T，Nagata Y，Harada H，Hayashi S，Matsuo Y，Ueki N，Takanaka T，Kokubo M，Takayama K，Onishi H，Hirakawa K，Shioyama Y，Ehara T：A phase I study of stereotactic body radiation therapy for centrally located stage IA non-small cell lung cancer：Japan Radiation Oncology Study Group study（JROSG10-1）．57th American Society of Radiation Oncology，San Antonio，2015. 10. 18-21
22. Onishi H，Onimaru R，Shibata T，Hiraoka M，Ishikura S，Karasawa K，Matsuo Y，Kokubo M，Shioyama Y，Matsushita H，Ito Y，Shirato H：Dose escalation study of stereotactic body radiotherapy（SBRT）for peripheral T2N0M0 non-small cell lung cancer（NSCLC）with PTV ≥ 100 cc：Japan Clinical Oncology Group Study（JCOG0702）．57th American Society of Radiation Oncology，San Antonio，2015. 10. 18-21
23. Onishi H，Shioyama Y，Matsumoto Y，Takayama K，Matsuo Y，Miyakawa A，Yamashita H，Matsushita H，Aoki M，Nihei K，Kimura T，Ishiyama H，Murakami N，Nakata K，Takeda A，Uno T，Nomiya T：Japanese Multicenter Study of Stereotactic Body Radiotherapy for 661 Medically Operable Patients with Stage I Non-Small Cell Lung Cancer．57th American Society of Radiation Oncology，San Antonio，2015. 10. 18-21
24. Sueoka M，Sawada A，Tanabe H，Okada Y，Taniuchi S，Yamane Y，Okuuchi N，Takayama K，Kokubo M：Dosimetric verification of dynamic tumor tracking intensity modulated radiation therapy（DTT IMRT）．Asia-Oceania Congress of Medical Physics 2015，Xi'an，2015. 11. ５－８
25. Kosaka Y，Kokubo M，Takayama K，Imagumbai T，Kimino G，Ueki K：Long-term outcomes of salvage radiation therapy for prostate specific antigen relapse after radical prostatectomy．第28回日本放射線腫瘍学会，前橋，2015. 11. 19-21
26. Kimino G，Kosaka Y，Ueki K，Imagumbai T，Takayama K，Kokubo M：A Case Report of Hypofractionated Radiation Therapy with Nivolumab and Vemurafenib for Malignant Melanoma．第28回日本放射線腫瘍学会，前橋，2015. 11. 19-21
27. Yamashita M，Takahashi R，Tachibana H，Kokubo M，Takayama K，Tanabe H，Sueoka M，Ishii M，Okuuchi N，Iwamoto Y：A feasibility study of independent dose verification for Vero4DRT．第28回日本放射線腫瘍学会，前橋，2015. 11. 19-21

28. Konno M，Harada H，Okumura T，Monzen H，Tanabe H，Fujita H，Kimura T，Takayama K，Fukuda H，Nishimura Y：Multi-institutional Dummy Run Study of IMRT for Lung Cancer．第28回日本放射線腫瘍学会，前橋，2015. 11. 19-21
29. 奥田千幸，秦　明登，加地玲子，真砂勝泰，藤田史郎，片上信之，高山賢二，小久保雅樹：間質性肺炎合併肺癌患者に対し胸部に緩和的放射線治療を施行した症例の検討．第56回日本肺癌学会，横浜，2015. 11. 26-28
30. 坂之上一朗，浜川博司，南　和宏，大久保祐，高橋　豊，永田一真，中川　淳，大塚浩二郎，富井啓介，小坂恭弘，小久保雅樹，今井幸弘，片上信之：導入化学放射線療法を施行した非小細胞肺癌における病理学的効果と長期予後との関係．第56回日本肺癌学会，横浜，2015. 11. 26-28
31. 伊藤宗洋，佐藤悠城，中川嘉宏，伊藤次郎，古郷摩利子，寺岡俊輔，加藤了資，藤本大智，永田一真，中川淳，大塚浩二郎，下村良充，小坂恭弘，今井幸弘，富井啓介：広範な骨髄浸潤で著しいADL低下をきたした肺扁平上皮癌の一例．第103回日本肺癌学会関西支部学術集会，大阪，2016．2．20
32. 古郷摩利子，藤本大智，伊藤宗洋，中川嘉宏，伊藤次郎，佐藤悠城，寺岡俊輔，加藤了資，永田一真，中川淳，大塚浩二郎，浜川博司，小坂恭弘，高山賢二，小久保雅樹，今井幸弘，高橋　豊，富井啓介：肝臓のoligometaに対して化学療法後動体追尾照射を行い病勢コントロールが得られた肺腺癌の一例．第103回日本肺癌学会関西支部学術集会，大阪，2016．2．20

Ⅷ．1．31　救急科

1．瀬尾龍太郎：全体コーディネーター兼講師．一般社団法人メディカルスタジオ主催 コミュニティ・ヘルスケア・リーダーシップ学科 第３期大阪コース，大阪，2015．5．16-17
2．瀬尾龍太郎：講師．呼吸のフィジカルアセスメント実技セミナー in Kobe，2015．5．30
3．蛯名正智，井上　彰，水　大介，有吉孝一，近藤武史：塩化亜鉛中毒により死亡し、行政解剖を行った１例．第18回日本臨床救急医学会，富山，2015．6．4
4．井上　彰，有吉孝一：空港医療体制の問題点．第18回日本臨床救急医学会，富山，2015．6．4
5．浅香葉子，渥美生弘，有吉孝一：身体死後症候群の社会復帰の向上には何が必要か．肺停止蘇生後患者の長期予後調査－社会復帰を見据えた治療戦略の礎に．第18回日本臨床救急医学会，富山，2015．6．5
6．有吉孝一，井上　彰，須賀将文，岡田泰長，松田　聡：マラソン医療救護・イベント医療．予告された急病の記録～神戸マラソン2014医療救護体制総括．第18回日本臨床救急医学会，富山，2015．6．5
7．岩崎　寛，井上　彰，水　大介，有吉孝一：眼外傷において救急医が初療を行う意義．第18回日本臨床救急医学会，富山，2015．6．5
8．林　卓郎，新田雅彦，坂本晴子，石川順一：頭と心に残る心肺蘇生法講習を～小学生に対する心肺蘇生法講習とその知識定着調査～．第18回日本臨床救急医学会，富山，2015．6．5
9．神谷侑画，浅香葉子，井上　彰，蛯名正智，林　卓郎，有吉孝一：眼科底骨折に全例眼科への紹介は必要か？第18回日本臨床救急医学会，富山，2015．6．5
10. 瀬尾龍太郎：講師「受講生の臨床実践能力を高めるための教育技法のスキル」．国立循環器病センター内CVEN・認定・専門看護師研修，大阪，2015．6．8
11. 井上　彰，蛯名正智，有吉孝一：妊婦の重症頭部外傷に合併した難治性Paroxysmal sympatheric hyperactivityから広範囲腸管壊死に陥った一例．第29回日本外傷学会，札幌，2015．6．11
12. 蛯名正智，井上　彰，杉村朋子，有吉孝一，長崎　靖：外傷性来院時心肺停止症例の臨床診断と行政解剖による死因についての検討．第29回日本外傷学会，札幌，2015．6．11
13. 水　大介，蛯名正智，有吉孝一：血腫増大に伴い手術が必要となった急性硬膜下血腫例の検討．第29回日本外傷学会，札幌，2015．6．12
14. 上村恵理，井上　彰，蛯名正智，水　大介，渥美生弘，有吉孝一：会陰部杙創による直腸膀胱損傷の１例．第29回日本外傷学会，札幌，2015．6．12

15. 杉村朋子，長崎　靖，有吉孝一：解剖結果を臨床へフィードバックするシステムの必要性．第99次日本法医学会学術全国集会，高知，2015．6．12
16. 高場章宏，有吉孝一，上村克徳，林　卓郎，蛯名正智：病院到着直後に心肺停止となったが救命しえた乳児の中腸軸捻転症の１例．第29回日本小児救急医学会，大宮，2015．6．12
17. 金谷雅之，水　大介：早期発見し得た急性心筋炎の一例．第29回日本小児救急医学会，大宮，2015．6．12
18. 林　卓郎：座長 外傷２．第29回日本小児救急医学会，大宮，2015．6．12
19. 坂本晴子，新田雅彦，林　卓郎，石川順一：小学５，６年生に対する学校での心肺蘇生法教育の試みと、知識の定着に関する調査報告．第29回日本小児救急医学会，大宮，2015．6．13
20. 有吉孝一：座長 外傷４．第29回日本小児救急医学会，大宮，2015．6．13
21. 瀬尾龍太郎：座長 感染症敗血症１．第60回日本集中治療医学会近畿地方会，大阪，2015．7．4
22. 瀬尾龍太郎：講師．第３回Intensivistセミナー「M&M」，横浜，2015．7．5
23. 有吉孝一：座長 消化器．第112回近畿救急医学研究会，大阪，2015．7．11
24. 瀬尾龍太郎：全体コーディネーター兼講師．一般社団法人メディカルスタジオ主催 コミュニティ・ヘルスケア・リーダーシップ学科 第３期大阪コース，大阪，2015．7．11-12
25. 近藤武史，高橋玄倫，蛯名正智，水　大介，有吉孝一，浅野水辺，長崎　靖，上野易弘：塩化亜鉛中毒の一剖検例．第37回日本中毒学会，和歌山，2015．7．17
26. 瀬尾龍太郎：ワークショップ ARDS文献レビュー「APRV」．第37回日本呼吸療法医学会学術集会，京都，2015．7．17
27. 有吉孝一：講演「災害と中毒と私」．第10回小児救急医療ワークショップin北九州，北九州，2015．7．18
28. 林　卓郎：講演「救急外来の事件簿」．京都民医連中央病院，京都，2015．8．6
29. 林　卓郎：講師．第３回TPMモデルによる臓器提供ワークショップin HYOGO，神戸，2015．8．8-9
30. 瀬尾龍太郎：講師「急性呼吸不全の理学療法に役立つ病態生理学」．第10479回理学療法士講習会，兵庫，2015．9．11
31. 瀬尾龍太郎：全体コーディネーター兼講師．一般社団法人メディカルスタジオ主催 コミュニティ・ヘルスケア・リーダーシップ学科 第３期大阪コース，大阪，2015．9．19-20
32. 林　卓郎：講演「救急外来事件簿」．第30回兵庫県医師会臨床警法医会研修会，神戸，2015. 10. 3
33. 建部将夫，園　真廉，松岡由典，有吉孝一，殿村博昭，畑下知之：フッ化水素酸による多数傷病者事案．中央区医師会学術集談会，神戸，2015. 10. 10
34. 小平　博，足立光平，佐藤愼一，小谷譲治，中山伸一，有吉孝一，吉田耕造，上谷良行，荒木邦公，佐々木健陽，服部益治，大山泰治，本郷彰裕，半田佳彦，松田　聡，鈴木克司，生方享司，杉町正光，森　茂樹：兵庫県医師会における災害医療チーム教育について．～JMAT兵庫研修会～ 第68回兵庫県医師会医学会，神戸，2015. 10. 18
35. 渥美生弘，坂本哲也，森村尚登，長尾　建，横田裕行，田原良雄，長谷　守，酒井未知，浅香葉子，田中　茂：ECPR施行症例における長期予後．第43回日本救急医学会学術集会，東京，2015. 10. 21
36. 藤谷茂樹，安宅一晃，藤原紳祐，瀬尾龍太郎，佐藤　博，新井正康：多施設合同RRSオンラインレジストリのModified Early Warning Score vs. RRS転帰の検討．第43回日本救急医学会学術集会，東京，2015. 10. 21
37. 上村恵理，松岡由典，水　大介，有吉孝一：尿路感染症の原因菌として大腸菌以外となる因子は？ 第43回日本救急医学会学術集会，東京，2015. 10. 21
38. 高場章宏，有吉孝一，蛯名正智：有機リン中毒患者における気管切開のリスク因子．第43回日本救急医学会学術集会，東京，2015. 10. 21
39. 桑原佑典，松岡由典，有吉孝一：救急外来におけるHelicobacter cinaedi菌血症症例の検討．第43回日本救急医学会学術集会，東京，2015. 10. 21
40. 井上　彰，有吉孝一：EICU on ER．第43回日本救急医学会学術集会，東京，2015. 10. 21
41. 蛯名正智，井上　彰，高場章宏，有吉孝一：救急外来で働くことはインフルエンザ罹患のリスクとなるか．第43回日本救急医学会学術集会，東京，2015. 10. 21

42. 有吉孝一：座長 小児の救急・集中治療２．第43回日本救急医学会学術集会，東京，2015. 10. 22
43. 賀来典之，新田雅彦，林　卓郎，塚原紘平，野坂宜之，クナウプ絵美里，光銭大裕，石上雄太，志馬伸朗，六車　崇：救急隊員対象の小児病院前救護の教育マテリアルの必要性とその開発．第43回日本救急医学会学術集会，東京，2015. 10. 22
44. 畑　菜摘，松岡由典，園　真廉，有吉孝一：市中肺炎における胸部CTの有用性について．第43回日本救急医学会学術集会，東京，2015. 10. 22
45. 岩崎　寛，水　大介，有吉孝一：鼻出血患者に専門医の診療は必要か？ 第43回日本救急医学会学術集会，東京，2015. 10. 22
46. 有吉孝一，井上　彰，井上純一，高場章宏：危険ドラッグ51症例の検討．第43回日本救急医学会学術集会，東京，2015. 10. 23
47. 松岡由典，水　大介，有吉孝一：救急と教育－急性期総合診療能力を養成するために－．第43回日本救急医学会学術集会，東京，2015. 10. 23
48. 水　大介，有吉孝一，石原　諭，西山　隆：地域でつくる次世代救命センターのあり方．第43回日本救急医学会学術集会，東京，2015. 10. 23
49. 西山　隆，岡田直己，中山伸一，有吉孝一，栗岡由樹，安藤維洋，山田克己，前田裕仁，西村侑翼，比森千博，西村与志郎：神戸市消防局における救急救命士処置拡大の現況と課題～血糖測定とブドウ糖溶液投与について～．第43回日本救急医学会学術集会，東京，2015. 10. 23
50. 井上　彰，有吉孝一：身体合併症精神科病棟を救命センター内に設置する！第43回日本救急医学会学術集会，東京，2015. 10. 23
51. 神谷侑画，松岡由典，水　大介，林　卓郎，有吉孝一：非心肺停止で搬送された浴槽内溺水症例の検討．第43回日本救急医学会学術集会，東京，2015. 10. 23
52. 瀬尾龍太郎：人工呼吸管理最前線の実際～EBM恐怖症を克服する！ 第９回東京呼吸療法セミナー，東京，2015. 10. 25
53. Sugimura T，Asaka Y，Nagasaki Y：Thoracic complications of chest compression for cardiopulmonary arrest，Based on analyses of autopsies．Congress of the European Resuscitation Council 2015，Prague，Czech Republic，2015. 10. 30
54. 瀬尾龍太郎：鎮痛鎮静．呼吸療法セミナーⅡ～呼吸療法を学ぼう～応用編，愛知，2015. 10. 31
55. 瀬尾龍太郎：座長 一般演題２．第24回兵庫県救急・集中治療研究会，神戸，2015. 11. 7
56. 瀬尾龍太郎：画像診断の見方．第25回日本循環器看護学会 教育セミナー，大阪，2015. 11. 8
57. 有吉孝一：講演「On ER」．第５回姫路救命救急カンファレンス，姫路，2015. 11. 11
58. 林　卓郎：講演「意識障害」．第10回兵庫・長田脳神経カンファレンス，神戸，2015. 11. 17
59. 瀬尾龍太郎：チーム医療再考．第５回中四国臨床工学技士会，広島，2015. 11. 25
60. 瀬尾龍太郎：急性期の非侵襲的呼吸療法と治療限界．第５回実践呼吸療法セミナー，大阪，2015. 11. 29
61. 有吉孝一，林　卓郎，栗林真悠：病院を出よう．日本小児救急医学会 第６回あをによし教育セミナー，奈良，2015. 12. ５-６
62. 有吉孝一，林　卓郎，栗林真悠：固くって困っちゃう．日本小児救急医学会 第６回あをによし教育セミナー，奈良，2015. 12. ５-６
63. 瀬尾龍太郎：講師．呼吸のフィジカルアセスメント実技セミナー in Kobe，2015. 12. 12
64. 井上　彰：講演「呼吸器離脱」．日本呼吸ケアネットワーク 第20回呼吸ケアセミナー「質の高い呼吸ケアを目指して」，神戸，2016. １. 24
65. 藤谷茂樹，安宅一晃，奥田裕子，中村通孝，後藤安宣，瀬尾龍太郎：ハンズオンセミナー「ICU rounds」．第43回日本集中治療医学会学術集会，神戸，2016. ２. 11
66. 瀬尾龍太郎：NPPV シンポジウム１ 肺保護戦略up-to-date．第43回日本集中治療学会学術集会，神戸，2016. ２. 12
67. 瀬尾龍太郎：Pro-Con VCV vs. PCV“VCV”Pro-Con1．第43回日本集中治療学会学術集会，神戸，2016. ２. 12

68. 浅香葉子，瀬尾龍太郎，朱　祐珍，蛯名正智，山崎和夫：頸髄損傷の経口挿管率と人工呼吸器離脱率．第43回日本集中治療学会学術集会，神戸，2016．2．12
69. 桑原佑典，朱　祐珍，浅香葉子，瀬尾龍太郎：外傷性脳底動脈絞扼による閉じ込め症候群．第43回日本集中治療学会学術集会，神戸，2016．2．12
70. 水　大介，瀬尾龍太郎，朱　祐珍，有吉孝一：救急病棟入院後、24時間以内にICU入室に至った症例．第43回日本集中治療学会学術集会，神戸，2016．2．12
71. 高場章宏，瀬尾龍太郎，蛯名正智，朱　祐珍，淺井康紀，有吉孝一：作業療法士のICU専従化でせん妄は減らせるか？ 第43回日本集中治療学会学術集会，神戸，2016．2．13
72. 須賀将文，井上　彰，松岡由典，水　大介，有吉孝一：冠動脈形成術を要した造影剤によるKounis症候群２型の一例．第43回日本集中治療学会学術集会，神戸，2016．2．13
73. 奥田有紀，瀬尾龍太郎，亀井博紀，永田一真，稲岡佳子，高尾佳美，梅田みゆき，利川亜弥：当院における一般病棟からG-ICUへ予定外入室した患者の症例分析．第43回日本集中治療学会学術集会，神戸，2016．2．13
74. 高岡宏一，山口　優，奥田有紀，高尾佳美，利川亜弥，井出絹代，稲岡佳子，亀井博紀，瀬尾龍太郎：当院救急部門におけるRRS導入によるコード状況の変化についての考察．第43回日本集中治療学会学術集会，神戸，2016．2．14
75. 朱　祐珍，瀬尾龍太郎，有吉孝一：熱傷において手術介入が遅れることの影響．第43回日本集中治療学会学術集会，神戸，2016．2．14
76. 安宅一晃，大塚康義，瀬尾龍太郎：高機能シミュレーターをもちいた集中治療室での患者．アセスメントトレーニングメディカルジャパン2016大阪，大阪，2016．2．24
77. 水　大介，井上　彰，有吉孝一：局地災害における病院連携．第21回日本集団災害医学会学術集会，山形，2016．2．28
78. 瀬尾龍太郎：呼吸療法における適切な評価とは？ 第９回広島人工呼吸療法セミナー，広島，2016．2．28
79. 松田　聡，有吉孝一：医療救護計画立案の考え方－神戸マラソンメディカル協議会における経験．第21回日本集団災害医学会学術集会，山形，2016．2．29
80. 上村恵理，井上　彰，水　大介，有吉孝一，戸田隆之：蜂刺傷による多数傷病者発生事案．第21回日本集団災害医学会学術集会，山形，2016．2．29
81. 林　卓郎：講演 ちょっと待って本当に風邪？ 救急外来事件簿，静岡，2016．2．29
82. 小森大輝，蛯名正智，有吉孝一：TAE後に脾膿瘍を合併した一例．第113回近畿救急医学研究会 日本救急医学会 近畿地方会，神戸，2016．3．12
83. 有吉孝一：座長 Acute Care Surgery，感染・敗血症．第113回近畿救急医学研究会 日本救急医学会 近畿地方会，神戸，2016．3．12

Ⅷ．１．32　総合内科

1．水野泰志，園　諭美，遠藤明子，官澤洋平，志水隼人，西岡弘晶：著明なレイノー症状、顎跛行を合併したIgG4関連疾患の一例．第59回日本リウマチ学会総会，名古屋，2015．4．23
2．Kozuki T，Hasuike T，Doi A，Kamei K，Nishioka H：Retroperitoneal abscess caused by Streptococcus pyogenes．ACP日本支部年次総会2015，京都，2015．5．30
3．官澤洋平，西岡弘晶：フェキソフェナジン内服による薬剤誘発性Restless Legs Syndromeの一例．第６回日本プライマリ・ケア連合学会学術大会，つくば，2015．6．13
4．守山祐樹：第３回神戸感染症セミナー2015，神戸，2015．6．13
5．官澤洋平，水野泰志，亀井博紀，西岡弘晶：シクロスポリンA（CyA）持続静注療法により寛解導入できた経口CyA不応性成人Still病の一例．第208回日本内科学会近畿地方会，京都，2015．6．27
6．竹中麻理子，東別府直紀，岩本昌子，西岡弘晶：被嚢性硬化性腹膜炎により短腸症候群となった１例．第７回日本静脈経腸栄養学会近畿支部学術集会，京都，2015．7．4

7．西岡弘晶：あなたの足はむくんでいませんか？ 土曜健康科学セミナー，神戸，2015．7．18
8．土井朝子：エボラ出血熱の現状と対応．兵庫県看護協会 ラダー研修，神戸，2015．8．26
9．西岡弘晶，吉崎亜衣沙，中浴伸二，亀井博紀，水野泰志：個人輸入薬剤の内服によるセロトニン症候群の一例．第11回日本病院総合診療医学会，奈良，2015．9．4
10. Kanzawa Y，Mizuno Y，Kamei H，Nishioka H：Continuous intravenous infusion therapy of cyclosporine A in refractory adult onset Still's disease．17th APLAR2015，Chennai，2015．9．6
11. 蓮池俊和：ある日のコンサルト．第８回Fleekic，神戸，2015．9．13
12. 水野泰志：ループス腎炎に対するマルチターゲット療法．第４回神戸港島膠原病ミニレクチャー，神戸，2015．9．18
13. Ando M，Kobiki E，Nakasako S，Kashiwagi H，Kitada N，Morimoto S，Kamei H，Sono Y，Nishioka H，Fukuda T，Hashida T：Safety and pharmacokinetics of daptomycin in Japanese patients. 14th International Congress of Therapeutic Drug Monitoring & Clinical Toxicology，Rotterdam，2015. 10. 13
14. 官澤洋平，志水隼人，水野泰志，土井朝子，西岡弘晶：対麻痺・膀胱直腸障害を来した劇症型A群レンサ球菌感染症の１例．第58回感染症学会中日本地方会，奈良，2015. 10. 16
15. 金森真紀：問診とプレゼンについて．第10回徳島GMカンファ，徳島，2015. 10. 24
16. 土井朝子：易感染状態の理解．日本看護協会 感染管理認定看護師教育課程「専門基礎科目 微生物・感染症学」，神戸，2015. 10. 28
17. 西岡弘晶：診断スキルを磨く～今こそ病歴とバイタルサインから考えてみよう～．豊岡市学術講演会，豊岡，2015. 10. 30
18. 上月友寛，亀井博紀，金森真紀，西岡弘晶：71歳男性、腹痛．京都GIMカンファレンス，京都，2015. 11. 6
19. 土井朝子：HIV/AIDSの診断・治療・予防．日本看護協会 感染管理認定看護師教育課程「専門基礎科目 微生物・感染症学」，神戸，2015. 11. 11
20. 遠藤明子，水野泰志，西岡弘晶：30歳女性、顔面浮腫．第６回神戸GMカンファレンス，神戸，2015. 11. 12
21. 守山祐樹，水野泰志，西岡弘晶，志水隼人，園　諭美，官澤洋平，吉崎亜衣沙：覚醒剤による横紋筋融解症のため、急性腎不全を呈した１例．第210回日本内科学会近畿地方会，神戸，2015. 11. 28
22. 守山祐樹：真性唾液過多症の１例．MICY2015，京都，2015. 12. 17
23. 金森真紀：重度の貧血症状で受診した悪性黒色腫の症例．MICY2015，京都，2015. 12. 17
24. 井本寛東：不明熱の原因がヒトアジュバンド病であった一例．MICY2015，京都，2015. 12. 17
25. 西岡弘晶：栄養療法の基本を知る：栄養アセスメントと投与量の決定．栄養管理テクニック・セミナー，大阪，2015. 12. 20
26. 土井朝子：血液培養検査のA to Z．西神戸医療センター 平成27年度第２回院内感染防止対策講演会，神戸，2016．1．13
27. 吉崎亜衣沙：飢餓と肝障害．第112回NCM講演会，神戸，2016．1．21
28. 土井朝子：急性期病院でみる“the感染症”．兵庫県医師会学術セミナー，神戸，2016．1．31
29. 遠藤明子，亀井博紀，水野泰志，金森真紀，西岡弘晶：75歳男性、皮膚硬化、胸水、今後に繋がるうた．京都GIMカンファレンス，京都，2016．2．5
30. 西岡弘晶，亀井博紀，東別府直紀：高齢救急入院患者の入院時血清Na値と院内死亡率との関係．第31回日本静脈経腸栄養学会学術集会，博多，2016．2．25
31. 竹中麻理子，東別府直紀，西岡弘晶：静脈栄養増量時に肝逸脱酵素上昇・電解質異常を認めた１例．第31回日本静脈経腸栄養学会学術集会，博多，2016．2．25
32. 楠田かおり，西岡和子，池村　舞，東別府直紀，西岡弘晶，橋田　亨：ペクチン含有濃厚流動食の下痢改善効果に対する胃酸分泌抑制薬の影響．第31回日本静脈経腸栄養学会学術集会，博多，2016．2．25
33. 東別府直紀，林三千雄，竹川啓史，坂本悦子，新改法子，中浴伸二，西岡弘晶：アミノ酸糖含有電解質製剤投与とBacillus cereus菌血症について．第31回日本静脈経腸栄養学会学術集会，博多，2016．2．26

34. 常峰かな，東別府直紀，渡邉千春，西岡弘晶：頸椎後方、前方固定術後に嚥下障害を認めたが、早期に回復した若年者の１例．第31回日本静脈経腸栄養学会学術集会，博多，2016．２．26
35. 岩本昌子，東別府直紀，亀井博紀，西岡弘晶：105歳で全身麻酔下に遊離植皮術を行った右下腿壊死性筋膜炎の１例．第31回日本静脈経腸栄養学会学術集会，博多，2016．２．26
36. 金森真紀，官澤洋平：風邪にしては、だるい．NHK総合 総合診療ドクターG，2016．３．３
37. 水野泰志：トシリズマブで加療中に再燃を認めた関節リウマチの１例．第６回神戸港島膠原病ミニレクチャー，神戸，2016．３．11
38. 井本寛東，水野泰志，遠藤明子，守山祐樹，吉崎亜衣沙，西岡弘晶：乳房インプラント破損によるヒトアジュバント病の１例．第211回日本内科学会近畿地方会，京都，2016．３．26
39. 上月友寛，金森真紀，西岡弘晶：発熱を主訴に受診した無痛性甲状腺炎の１例．第211回日本内科学会近畿地方会，京都，2016．３．26

Ⅷ．１．33　看護部

１．安藤瑞穂，山本正也，浅山侑香子，騰　由香，藤原正和，森川奈緒美：心筋焼灼術時におけるAirway挿入に伴う鼻出血の現状と対策．第79回日本循環器学会学術集会，大阪，2015．４．24-26
２．中村祐美子，丸山浩枝：虐待防止チームの活動は地域の子育て支援をより密にする．第29回日本小児救急医学会学術集会，埼玉，2015．６．12-13
３．藤本和美，小椋由美子，仲村直子：心臓リハビリテーションを受けた患者の喫煙に関する実態調査－外来での禁煙教育のあり方の検討－．第21回日本心臓リハビリテーション学会，福岡，2015．７．18-19
４．小椋由美子，田頭美沙，鯰谷雅志，藤本和美，仲村直子：当院における心臓リハビリテーション10年のあゆみと今後の展望．第21回日本心臓リハビリテーション学会，福岡，2015．７．18-19
５．安達奈央，森下英美，仲村直子，長尾幸恵：緊急CABG後の社会復帰を目指した外来心臓リハビリ～身体の変化から日常生活や仕事を加減するための支援～．第21回日本心臓リハビリテーション学会，福岡，2015．７．18-19
６．森下英美，安達奈央，仲村直子，長尾幸恵：病棟看護師が入院から外来心臓リハビリテーションまで継続して関わる効果とチームとの連携～アルコール性心筋症で初回心不全を起こした患者の事例を通して～．第21回日本心臓リハビリテーション学会，福岡，2015．７．18-19
７．中城美咲：患者へのインフォームド・コンセントに参加した看護学生の認識と行動の評価．第41回日本看護研究学会学術集会，広島，2015．８．22-23
８．末神純子：看護部長が考える産科の師長選出の要件と能力．第19回日本看護管理学会学術集会，郡山，2015．８．28-29
９．橋本麻子：重症急性膵炎で危機に陥った児と家族を支える看護～成長発達とフィンクの危機モデルからの一考察～．第46回日本看護学会－急性期看護－学術集会，愛媛，2015．９．29-30
10. 大坪　麗，土井麻衣，柴田美由紀：Transplant Procurement Management（TPM）モデルによる臓器提供ワークショップ@Hyogo．第51回日本移植学会総会，熊本，2015．10．１－３
11. 繁平清美，水本美也子，片山悌代，冨澤淑子，高野けい子：医療安全及び各職種の業務負担軽減に対する入院前検査センターの効果と課題．第54回全国自治体病院学会，函館，2015．10．８－９
12. 小山富美子，田中優子：経カテーテル大動脈弁留置術（TAVI）の導入から独立までの流れ－術中合併症を経験して－．第29回日本手術看護学会年次大会，札幌2015．10．９-10
13. 的場千景：救急看護師のせん妄発症予防におけるリスクの焦点観察と予防ケア実践の関連．第17回日本救急看護学会学術集会，佐賀，2015．10．16-17
14. 横山優子，溝上早紀，山本麻未，三谷　綾，清水絵理子，中村祐美子，寺坂恵美：他部署から配置転換となった看護師が救急看護師へと飛躍していくきっかけとなる経験．第17回日本救急看護学会学術集会，佐賀，2015．10．16-17

15. 山口　優，高尾佳美，奥田有紀，稲岡佳子，谷尻淑子，藤原久美子，利川亜弥，梅田みゆき：当院Rapid Response Systemの現状報告～救急病棟における予期せぬ院内CPA発生率の推移～．第17回日本救急看護学会学術集会，佐賀，2015. 10. 16-17
16. 金澤翔子：弾性ストッキング着用時の下肢圧迫圧に関する検討．日本看護技術学会第14回学術集会，愛媛，2015. 10. 17-18
17. 川村修司：危機的状況となったALS患者へのリエゾン精神看護介入技法の評価．国際力動的心理療法学会第21回年次大会，熊本，2015. 11. 6－8
18. 櫻井明弓，松本涼子，丸山浩枝，田中真咲：患児の治療への参加を目的とした患児用パスの作成．第16回日本クリニカルパス学会，東京，2015. 11. 13-14
19. 常包愛実，騰　由香，河合　萌，森川奈緒美：急性期血行再建におけるDoor-to-Reperfusion time短縮に向けた組織での取り組み．第31回日本脳神経血管内治療学会，岡山，2015. 11. 19-21
20. 大寺啓太：クリティカルケア領域において専門看護師・認定看護師を配属することでもたらされる成果及びその影響要因．第35回日本看護科学学会学術集会，広島，2015. 12. 5－6
21. 岡崎　聖：外来治療を受けるがん患者を支える家族の患者との関係によるQOLの変化．第35回日本看護科学学会学術集会，広島，2015. 12. 5－6
22. 高岡宏一，山口　優，高尾佳美，奥田有紀，稲岡佳子，井出絹代，利川亜弥：当院救急部門におけるRRS導入によるコード状況の変化についての考察．第43回日本集中治療医学会学術集会，神戸，2016. 2. 11-14
23. 里路光太郎：口腔ケアキットQ-Care導入前後のVAP発生状況の比較～今後の取り組みへ向けて～．第43回日本集中治療医学会学術集会，神戸，2016. 2. 11-14
24. 前山佳子，永井佳生理，重村奈央，金多由季子，山内祥子，柴田愛歩，中野真結，森絵里子：成人心臓大血管術後症例を主とする術後ICUにおける栄養療法の経年的な変化．第43回日本集中治療医学会学術集会，神戸，2016. 2. 11-14
25. 池田理沙，大坪　麗，上田篤史，飯塚瑞恵，伊藤聡子，柴田美由紀：RSTリンクナースの活動報告～インシデント事例の検討と課題への取り組み～．第43回日本集中治療医学会学術集会，神戸，2016. 2. 11-14
26. 飯塚瑞恵，池田理沙：人工呼吸器装着中患者の発声に対する取り組み．第43回日本集中治療医学会学術集会，神戸，2016. 2. 11-14
27. 奥田有紀：当院における一般病棟からG-ICUへ予定外入室した患者の症例分析．第43回日本集中治療医学会学術集会，神戸，2016. 2. 11-14
28. 金子一希，田川早苗，大谷美紀，大坪賢治，土居未幸，森ふみ代，新改法子：手指衛生向上に向けた取り組み－行動変容を目指した看護師への多角的アプローチ－．第31回日本環境感染学会総会・学術総会，京都，2016. 2. 19-20
29. 新改法子，毛谷淳子：整形外科手術後SSIの発生におけるSSIバンドル遵守率調査．第31回日本環境感染学会総会・学術総会，京都，2016. 2. 19-20
30. 仲村直子，小椋由美子，安達奈央：心リハチームの情報共有に向けたシステム開発とその効果．日本心臓リハビリテーション学会 第１回近畿支部地方会，京都，2016. 2. 27
31. 神澤美咲，平石由香，児島雅美，丸山浩枝，堤　恵美：移植に必要な療養行動を獲得していくための多職種の関わり～療養行動の獲得が不安視された患者のプロセスを通して～．第38回日本造血細胞移植学会総会，名古屋，2016. 3. 3－5
32. 平野真衣，田頭美沙，渡辺典子，仲村直子，長尾幸恵：携帯タブレット端末の使用で統一された心リハ導入が看護師に与えた効果～質問紙調査を通して～．第80回日本循環器学会学術集会，仙台，2016. 3. 18-20

Ⅷ. 1. 34　薬剤部

1. Hashida T：Special Lecture II The New Role Required for Pharmacists in Cancer Pharmacotherapy．The 13th China-Japan-Korea（CJK）Joint Symposium for Clinical Information on Parenteral Drugs in Kyoto, 2015. 4. 18

2．橋田　亨：がん患者を対象とした薬剤師外来~がん患者指導管理料算定のコツも含めて~．Nagoya Clinical Pharma Symposium，名古屋，2015．4．21
3．杉山有吏子，池村　舞，奥貞　智，岩倉敏夫，橋田　亨：１型糖尿病患者における既存持効型インスリン製剤１日２回投与からデグルデク1日1回投与への切り替えに関する検討．第58回日本糖尿病学会年次学術集会，下関，2015．5．21-24
4．山本千代：CML治療における服薬アドヒアランス向上を目指して～当院薬剤師外来の現状～．第30回兵庫県病院薬剤師のためのオンコロジーセミナー，神戸，2015．5．28
5．橋田　亨：これからの医療を担う薬剤師への期待．平成27年全国済生会病院薬剤師会研修会，大阪，2015．5．30
6．橋田　亨：がん薬物治療におけるがん専門薬剤師の役割．大阪薬科大学 第８回公開シンポジウム，高槻，2015．6．5
7．稲角利彦：急性期病院の緩和ケアチームにおける薬剤師の役割．第５回大学医療連携講演会，神戸，2015．6．10
8．橋田　亨：薬剤師レジデントから始める薬剤師のキャリアパス．日本医療マネジメント学会学術総会，大阪，2015．6．13
9．山本晴菜：C型肝炎に対するダクラタスビル・アスナプレビル経口２剤治療の副作用について．第30回東神戸消化器疾患セミナー，神戸，2015．6．18
10．橋田　亨：医療の最前線で活躍する薬剤師を目指して．名城大学薬学部夢・発見セミナー，名古屋，2015．6．20
11．奥貞　智：入院前から退院までシームレスな薬物治療を薬剤師がつなぐ．全国都市立病院薬局長協議会研修会，神戸，2015．7．3
12．橋田　亨：抗がん薬のトータルマネジメント～暴露ゼロとやりがいの職場作り～．第１回日本医薬品安全性学会，福山，2015．7．4-5
13．宮坂萌菜，大音三枝子，森本茂文，伊藤聡子，北村　昇，橋田　亨：せん妄チームにおける抑肝散使用患者への薬剤師の介入．医療薬学フォーラム，名古屋，2015．7．4-5
14．柴谷直樹，小曳恵里子，奥貞　智，森本茂文，橋田　亨：実践的能力を有する薬剤師育成のための屋根瓦方式を活用した実習プログラムの紹介．医療薬学フォーラム，名古屋，2015．7．4-5
15．橋田　亨：薬物治療の安全を支える仕組みと人．第40回香川県臨床薬剤師研修会，高松，2015．7．21
16．橋田　亨：シームレスな薬物治療を実現する新しい薬剤業務－薬剤師外来と地域連携－．平成27年度ヒロシマ薬剤師研修会，広島，2015．7．26
17．森本茂文：業務から考えるクリニカルクエスチョン～臨床研究とデータセンター設立の道程～．阪神エリアファーマシーセミナー，西宮，2015．7．29
18．山本香織：外来治療をサポートする薬剤師の役割～全てはがん患者のために！ ～．関西注射剤実践懇話会第25回学術集会，大阪，2015．8．8
19．奥貞　智：薬学的管理と薬剤師業務．神戸市看護大学研修薬剤部紹介，神戸，2015．9．9
20．奥貞　智，冨田里佳，西濱輝美，増本憲生，六車龍介，辻本　勉：糖尿病療養指導士兵庫県連合会活動の検証～アンケート調査結果による育成・教育効果～．第４回日本くすりと糖尿病学会学術集会，新潟，2015．9．26-27
21．中浴伸二：抗微生物薬の効果に影響を与える因子、薬物相互作用、TDMについて．日本看護協会，平成27年度感染管理認定看護師教育課程，神戸，2015．9．29
22．大音三枝子，薩摩由香里，稲角利彦，梅田節子，李　美於，橋田　亨：フェンタニルクエン酸塩舌下錠の安全な使用に向けた当院の取り組みとその有用性について．第9回緩和医療薬学会，横浜，2015．10．2-4
23．佐久間美佐緒，奥貞　智，繁平清美，水本美也子，冨沢淑子，瓜生原健嗣：入院前検査センターにおける多職種連携による薬剤リスク回避～周術期における看護師・薬剤師連携による早期介入とその評価～．第54回全国自治体病院学会，函館，2015．10．8-9

24. Ando M，Kobiki E，Nakasako S，Kashiwagi H，Kitada N，Morimoto S，Kamei H，Sono Y，Nishioka H，Fukuda T，Hashida T：Safety and pharmacokinetics of daptomycin in Japanese patients．IATDMCT 2015，Rotterdam，2015. 10. 11-15
25. 奥貞　智：糖尿病薬（内服）の種類と使い方～患者指導の方法～．兵庫県糖尿病療養指導士連合会糖尿病セミナー講習会，神戸，2015. 10. 11-12
26. 奥貞　智：糖尿病患者への関わりを再考する．DM FLAG in兵庫，神戸，2015. 10. 15
27. 登　佳寿子：循環器疾患の２次予防を考える～薬剤師の立場から～．循環器病疾患講演会，神戸，2015. 10. 15
28. 中浴伸二：臨床で注意すべき抗菌薬の薬物動態（教育講演）．第58回日本感染症学会中日本地方会学術集会，奈良，2015. 10. 16
29. 平畠正樹：適切な副作用マネジメントによる治療効果の最大化を目指して～各施設における取り組み～．スチバーガWEBカンファレンス，2015. 10. 19
30. 橋田　亨：急性期病院における薬剤部門マネジメント～激変する医療環境に対応する戦略と機能～．第一回熊本市公的病院薬剤部長マネジメントカンファランス，熊本，2015. 10. 27
31. 橋田　亨：シンポジウム・就労を支援するがん薬物療法の実際．第53回日本癌治療学会学術集会，京都，2015. 10. 29-31
32. 大音三枝子：せん妄ケアによるインシデントを防ぐための工夫～せん妄チームにおける薬剤師の役割～．兵庫県看護協会支部共同研修会（神戸中部），神戸，2015. 11. 14
33. 池村　舞，中浴伸二，藤原秀敏，土肥麻貴子，瀬尾龍太郎，渥美生弘，有吉孝一，橋田　亨：プロトコルに基づいた薬物治療管理の実践によるストレス潰瘍予防効果の改善．第25回日本医療薬学会，横浜，2015. 11. 21
34. 高瀬友貴，土肥麻貴子，藤原秀敏，登　佳寿子，森本茂文，早坂朋彦，植田浩司，池村　舞，橋田　亨：リファンピシンによる代謝酵素誘導に対してワルファリン、ブコローム、アミオダロン併用化にPT-INRをコントロールできた１症例．第25回日本医療薬学年会，横浜，2015. 11. 21-22
35. 橋田　亨：入院前から周術期、転・退院までをつなぐ薬剤業務．第25回日本医療薬学会年会，横浜，2015. 11. 21-23
36. 橋田　亨：抗がん剤アドヒアランス向上を目指した薬剤師外来の活用．第25回日本医療薬学会年会，横浜，2015. 11. 21-23
37. 山本晴菜，山本香織，左近絢子，池村　舞，鄭　浩柄，杉之下与志樹，猪熊哲朗，橋田　亨：C型肝炎インターフェロンフリー治療中の患者を対象とした薬剤師外来の開設とその評価．第25回日本医療薬学会年会，横浜，2015. 11. 22
38. 橋田　亨：入院・外来から地域へシームレスに薬物療法をつなぐ．京都府薬剤師会舞鶴地区第８回学術講演会，舞鶴，2015. 11. 25
39. 大音三枝子：せん妄チームにおける薬剤師の役割．大阪薬剤師会せん妄講演会，大阪，2015. 11. 27
40. 山本晴菜：C型肝炎インターフェロンフリー治療に対する病院薬剤師の取り組みと応需薬局との連携．兵庫県病院薬剤師会 Hepatitis C Pharmacist Seminar 2015，神戸，2015. 11. 27
41. 奥貞　智：糖尿病患者への関わりを再考する．第２回Awaji Pharmacist Team Conference，淡路，2015. 12. 3
42. 平畠正樹：がん化学療法におけるCDTM．第６回大学-医療連携講演会（神戸学院大学），神戸，2015. 12. 4
43. 橋田　亨：広がり高まる病棟薬剤師のニーズに応える．信州病棟薬剤師セミナー，松本，2015. 12. 11
44. 清水里紗，柴谷直樹，池村　舞，奥貞　智，森本茂文，橋田　亨：薬学教育新モデル・コアカリキュラムに先行した実習プログラムの実施と課題．第37回日本病院薬剤師会近畿学術大会，神戸，2016. 1. 23-24
45. 佐久間美佐緒，吉野有香子，奥貞　智，池村　舞，繁平清美，水本美也子，冨沢淑子，森本茂文，瓜生原健嗣，橋田　亨：入院前からの常用薬への薬剤師早期介入に対する医師・看護師・薬剤師の評価．第37回日本病院薬剤師会近畿学術大会，神戸，2016. 1. 23-24

46. 油屋　恵，池村　舞，平畠正樹，橋田　亨：糖尿病患者におけるがん化学療法実施に関する実態調査～有効かつ安全ながん化学療法の確立を目指して～．第37回日本病院薬剤師会近畿学術大会，神戸，2016．1．23-24
47. 奥貞　智：糖尿病患者への関わりを再考する～糖尿病療養指導士兵庫県連合会の活動を通じて～．5th Active Pharmacist Seminar in HYOGO，神戸，2016．1．28
48. 橋田　亨：フォミュラリー・マネジメントから見たOD錠への期待．PLCM研究会，名古屋，2016．1．30
49. 山本晴菜：C型肝炎治療におけるアドヒアランス向上に対する薬剤師の役割．神戸芝蘭消化器セミナー，神戸，2016．2．20
50. 橋田　亨：抗がん剤曝露対策～ここから院内が動きだす～．第30回日本がん看護学会学術集会，千葉，2016．2．20-21
51. 楠田かおり，西岡和子，池村　舞，東別府直紀，西岡晶弘，橋田　亨：ペクチン含有濃厚流動食の下痢改善効果に対する胃酸分泌抑制薬の影響．第31回日本静脈経腸栄養学会学術集会，福岡，2016．2．25-26
52. 奥貞　智，瓜生原健嗣，橋田　亨：入院前からの薬剤師による早期介入の有用性の評価～入院前検査センターでの薬剤師の取り組み～．第２回日本医療安全学術総会，横浜，2016．3．5－6
53. 奥貞　智：糖尿病治療薬による重症低血糖の現状と対策．第２回日本医療安全学術総会，横浜，2016．3．5－6
54. 野村洋道，平畠正樹，森本茂文，橋田　亨：持続型G-CSF製剤ペグフィルグラスチムの投与に関する後方視的検討．日本臨床腫瘍薬学会学術大会，鹿児島，2016．3．12-13
55. 森本茂文，井上綾子，橋田　亨：がん臨床試験におけるがん専門薬剤師とデータマネージャーの協働．日本臨床腫瘍薬学会学術大会，鹿児島，2016．3．12-13
56. 山本香織，中西真也，平畠正樹，森本茂文，橋田　亨：がん患者指導管理システムの構築．日本臨床腫瘍薬学会学術大会，鹿児島，2016．3．12-13
57. 山下花南恵：レジデントのキャリアパス レジデント履修生から．第５回薬剤師レジデントフォーラム，名古屋，2016．3．19
58. 下里　萌，山本香織，池村　舞，森本茂文，石川隆之，橋田　亨：骨病変を有する多発性骨髄腫患者におけるボルテゾミブ投与後の末梢神経障害発現．第５回薬剤師レジデントフォーラム，名古屋，2016．3．19
59. 福井里佳，小曳恵里子，安藤基純，池村　舞，森本茂文，有吉孝一，橋田　亨：熱傷患者におけるバンコマイシン投与における留意点．第５回薬剤師レジデントフォーラム，名古屋，2016．3．19
60. 三沖大介，松岡勇作，柏木裕子，池村　舞，橋田　亨：疑義照会内容から考えるレジデントの注射薬調剤実地研修のあり方．第５回薬剤師レジデントフォーラム，名古屋，2016．3．19
61. 奥貞　智：糖尿病薬（内服）の種類と使い方～患者指導の方法～．兵庫県糖尿病療養指導士連合会糖尿病セミナー講習会，豊岡，2016．3．20-21

Ⅷ．１．35　臨床検査技術部

1．丸岡隼人：講演；悪性リンパ腫におけるイムノフェノタイピングの有用性．近畿地区BDバイオサイエンスセミナー，京都，2015．4．11
2．紺田利子：経胸壁心エコー図によるMitral annular disjuncton についての検討．第79回日本循環器学会学術集会，大阪，2015．4．25
3．仁木真理恵，田村明代，角田敏明，野本奈津美，内藤拓也，森田明子，中村真実子，老田達雄：当院臨床検査技術部における医療安全チームの活動報告．第64回日本医学検査学会，福岡，2015．5．16
4．森田明子：髄液細胞診に腸管症型T細胞リンパ腫（EATL）を認めた２症例．第64回日本医学検査学会，福岡，2015．5．17
5．丸岡隼人：HRM法を用いたFLT3-ITD，NPM1変異遺伝子の検出系の確立．第64回日本医学検査学会，福岡，2015．5．17

6．川井順一：講演；新技術が変えるルーチンエコー検査 心エコーのルーチンを変えるxMATRIXテクノロジー．第40回日本超音波検査学会学術集会，横浜，2015．5．17
7．野村菜美子，竹川啓史，野上美由紀，内藤拓也，仁木真理恵，田中佑果，﨑園賢治，老田達雄：*Helicobactor cinaedi*による化膿性椎体炎の１症例．第64回日本医学検査学会，福岡，2015．5．17
8．岩崎信広：ワークショップ；造影超音波検査は肝腫瘍以外の消化器疾患に必要か？消化管腫瘍性病変における造影超音波検査の有用性について．日本超音波医学会第88回学術集会，東京，2015．5．23
9．岩崎信広：ワークショップ；消化管診断 超音波でどこまで診断できる？どこまで診断すべき？小腸腫瘍性病変における超音波検査の有用性について．日本超音波医学会第88回学術集会，東京，2015．5．23
10．中村真実子：胆嚢悪性リンパ腫の１例．日本超音波医学会第88回学術集会，東京，2015．5．24
11．川井順一：xMATRIXプローブを使用した心エコー検査の実際．第２回関西PHILIPS超音波セミナー，神戸，2015．7．4
12．川井順一：心エコーのルーチンを変えるxMATRIXテクノロジー．第３回関西PHILIPS超音波セミナー，大阪，2015．7．12
13．森田明子：Anaplastic large cell lymphomaとの鑑別に苦慮したAggressive NK cell leukemia/lymphomaの２症例．第16回日本検査血液学会学術集会，名古屋，2015．7．12
14．岩崎信広：「消化管の超音波診断－lights and shadows－」．GE Ultrasound Summer Forum2015，名古屋，2015．7．26
15．丸岡隼人：遺伝子検査の基礎と実習．アークレイ遺伝子アカデミー大阪2015，京都，2015．8．8
16．岩崎信広：講演；進撃の消化管エコー－step after step goes far－．第44回日本消化器がん検診学会近畿地方会，大阪，2015．8．29
17．岩崎信広：講演；消化管の超音波診断－lights and shadows－．GE ultrasound clinical seminar2015，埼玉，2015．8．30
18．川井順一：従事者向けCOPD講習会；スパイロメータの検査値の見方と肺年齢測定の講義及び実習．神戸市保健福祉局健康づくり支援課主催，神戸，2015．9．3
19．竹川啓史：真菌の検査法～基礎から臨床～．第3回臨床微生物部門研修会，一般社団法人岐阜県臨床検査技師会，岐阜，2015．9．12
20．野本奈津美，谷　知子，紺田利子，藤井洋子，中村仁美，三羽えり子，菅沼直生子，宮本淳子，中野　彩，角田敏明，川井順一，金　基泰，太田光彦，北井　豪，古川　裕：当院における過去15年間での心エコー図検査にて発見された心臓腫瘍症例の検討．第63回日本心臓病学会学術集会，横浜，2015．9．20
21．岩崎信広：特別企画；明日から役立つ超音波塾（腹痛編）－USでLQQTSFAを診る－．日本超音波医学会第42回関西地方会学術集会，大阪，2015．9．26
22．南　佳織，岩崎信広，荒木直子，杤尾人司，簑輪和士，鄭　浩柄，杉之下与志樹，橋田裕毅，猪熊哲朗，今井幸広：造影USが診断に有用であった虫垂粘液癌の１例．日本超音波医学会第42回関西地方会学術集会，大阪，2015．9．26
23．玉木恵里子，杤尾人司，岩崎信広，簑輪和士，鄭　浩柄，杉之下与志樹，猪熊哲朗，今井幸広：ソナゾイド造影超音波を施行した肝血管筋脂肪腫５症例の検討．日本超音波医学会第42回関西地方会学術集会，大阪，2015．9．26
24．堀　香菜，谷　知子，紺田利子，藤井洋子，川井順一，菅沼直生子，野本奈津美，北井　豪，太田光彦，古川裕：開口部の診断に苦慮した冠動脈瘻の１症例．日本超音波医学会第42回関西地方会学術集会，大阪，2015．9．26
25．奈須聖子：尿沈渣検査に役立つ尿路感染症の基礎知識．一般検査研究会 公益社団法人兵庫県臨床検査技師会，神戸，2015．9．30
26．竹川啓史：真菌・培養困難な微生物．日本看護協会，平成27年度感染管理認定看護師教育課程，神戸，2015．10．12

27. 城本千裕，尾松雅仁，松浦亮一郎，井本秀志，森田明子，菅原雅史，森本美咲，末岡　馨，田代章人，田村明代，老田達雄，今井幸弘：キシレンフリーの製剤を用いた細胞診標本における退色の検討．第55回日本臨床衛生検査技師会近畿支部医学検査学会，大阪，2015. 10. 17
28. 末岡　馨，菅原雅史，松浦亮一郎，尾松雅仁，井本秀志，森田明子，森本美咲，城本千裕，田代章人，田村明代，老田達雄，今井幸弘：リンパ節の凍結切片作成時におけるアーチファクトの検討．第55回日本臨床衛生検査技師会近畿支部医学検査学会，大阪，2015. 10. 17
29. 松下隆史，佐々木一朗，南　佳織，中村真実子，濱田一美，黒田真百美，幸原伸夫：検査結果の判読に苦慮した多発性神経炎の１例．第55回日本臨床衛生検査技師会近畿支部医学検査学会，大阪，2015. 10. 18
30. 南　佳織，佐々木一朗，松下隆史，中村真実子，濱田一美，黒田真百美：僧帽筋における反復刺激試験のテクニカルノート．第55回日本臨床衛生検査技師会近畿支部医学検査学会，大阪，2015. 10. 18
31. 山本　駿，丸岡隼人，白石祐美，野本奈津美，吉田昌弘，山内容子，老田達雄：COLD-PCRによる変異遺伝子検出感度の向上－JAK2V617F検出を例に－．第55回日本臨床衛生検査技師会近畿支部医学検査学会，大阪，2015. 10. 18
32. 田中佑香，竹川啓史，内藤拓也，﨑園賢治，老田達雄：*Corynebacterium kroppenstedtii*による乳腺炎の１例．第55回日本臨床衛生検査技師会近畿支部医学検査学会，大阪，2015. 10. 18
33. 佐々木一朗，松下隆史，中村真実子，南　佳織，登阪貴子，朽尾人司，簑輪和士，老田達雄：IOM（intraoperative neurophysiological monitoring）における動的記録の有用性．第55回日本臨床衛生検査技師会近畿支部医学検査学会，大阪，2015. 10. 18
34. 岩崎信広：超音波検査を活用しよう（腹痛編）．当院救急部オープンセミナー，神戸，2015. 10. 28
35. 丸岡隼人：造血器腫瘍におけるFCMと遺伝子検査の有用性．福井県臨床衛生検査技師会遺伝子血液合同研修会，福井，2015. 10. 31
36. 松下隆史，佐々木一朗，南　佳織，中村真実子，濱田一美，黒田真百美，幸原伸夫：複合筋活動電位（CMAP）の振幅と持続時間～異なる計測法間での相関．第54回日本神経生理学会学術大会，大阪，2015. 11. 6
37. 中村真実子，佐々木一朗，松下隆史，南　佳織，濱田一美，黒田真百美，幸原伸夫：当院における副深腓骨神経の頻度の検討．第54回日本神経生理学会学術大会，大阪，2015. 11. 6
38. 岩崎信広：デスモイド腫瘍．消化管エコーセミナー2015，大阪，2015. 11. 14
39. 竹川啓史：真菌の同定と薬剤感受性について．第18回微生物検査研究会，神戸，2015. 11. 17
40. 山本　駿，丸岡隼人，老田達雄：JAK2 V617F allele burden高感度定量法の確立．第62回日本臨床検査医学界学術集会，岐阜，2015. 11. 20
41. 森田明子，井本秀志，尾松雅仁，田代章人，上原慶一郎，今井幸弘：当院の臨床検査技術部内での細胞検査士の取り組み．第54回日本臨床細胞学会秋期大会，名古屋，2015. 11. 22
42. 尾松雅仁，井本秀志，森田明子，田代章人，上原慶一郎，今井幸弘：子宮体部細胞診を契機に発見された卵管上皮内癌の１例．第54回日本臨床細胞学会秋期大会，名古屋，2015. 11. 22
43. 香原美咲：USにて腫瘤形成性膵炎を疑った膵癌の２例．第106回腹部オープンカンファレンス，神戸，2015. 12. 3
44. 丸岡隼人：遺伝子変異解析の基礎．日臨技近畿支部遺伝子部門研修会，京都，2016. 1. 23
45. 佐々木一朗：法的脳死判定．第９回脳波筋電図セミナー関西脳波筋電図研究会，京都，2016. 1. 29
46. 佐々木一朗：誘発電位ハンズオン．第９回脳波筋電図セミナー関西脳波筋電図研究会，京都，2016. 1. 29
47. 奈須聖子，竹川啓史，内藤拓也，﨑園賢治：当院における過去10年間の血液培養検査の解析．第27回日本臨床微生物学会総会学術集会，仙台，2016. 1. 30
48. 竹川啓史：ワークショップ院中八策～よりよい微生物検査の報告を目指して～真菌検査．第27回日本臨床微生物学会総会学術集会，仙台，2016. 1. 30
49. 野本奈津美，太田光彦，紺田利子，川井順一，角田敏明，菅沼直生子，中嶋正貴，山根崇史，谷　知子，古川裕：術中経食道心エコー図にて二尖弁が疑われた高度大動脈弁狭窄症に対し経カテーテル的大動脈弁植え込み術を施行した１例．第82回神戸臨床心エコー図研究会，神戸，2016. 1. 30

Ⅷ. 1．36　放射線技術部

1．Itano M，Shimizu H，Tachibana H，Kamima T，Kosaka M，Yamazaki T，Ishibashi S，Higuchi Y，Yamamoto T，Yamashita M，Baba H，Sugawara Y，Sato A，Nishiyama S，Kawai D，Miyaoka S，Takahashi R：A report of beam data check for multi-institutional trial for independent dose calculation verification for the secondary check．第109回日本医学物理学会学術大会，横浜，2015．4．16-19

2．Shimizu H，Itano M，Takahashi R，Yamashita M，Tachibana H，Kamima T，Yamazaki T，Ishibashi S，Higuchi Y，Yamamoto T，Baba H，Sugawara Y，Sato A，Nishiyama S，Kawai D，Miyaoka S：The accuracy in wedge off-axis using independent dose verification．第109回日本医学物理学会学術大会，横浜，2015．4．16-19

3．小川敦久，布垣和也：外傷性骨盤骨折における撮影から治療まで．第３回救急撮影オープンカンファレンス，神戸，2015．5．22

4．山下幹子，二田水絵梨，今井雄一，小川敦久，吉田一貴，合田靖司，中井高宏，石井政男，岩元幸雄，小久保雅樹：OBI付放射線治療装置における中心座標の精度管理について．第28回日本高精度外部照射研究会，京都，2015．5．30

5．藤本孝弘，清水敬二：やってみよう！ 読影補助・脳血流シンチ編．第49回兵庫県核医学技術検討会，神戸，2015．6．20

6．伊田雄貴：当院におけるTAVI術前検査．COCIT2015夏，神戸，2015．7．11

7．Takahashi R，Tachibana H，Kamima T，Itano M，Yamazaki T，Ishibashi S，Higuchi Y，Shimizu H，Yamamoto T，Yamashita M，Baba H，Sugawara Y，Sato A，Nishiyama S，Kawai D，Miyaoka S：A multi-institutional study of independent dose verification for conventional，SRS and SBRT．American Association of Physicists in Medicine 57th Annual Meeting and Exhibition，Anaheim，CA，2015．7．12-16

8．Itano M，Yamazaki T，Yamashita M，Ishibashi S，Higuchi Y，Kosaka M，Kobayashi N，Tachibana H：Impact of different independent dose verification software programs for secondary check．American Association of Physicists in Medicine 57th Annual Meeting and Exhibition，Anaheim，CA，2015．7．12-16

9．Baba H，Kamima T，Takahashi R，Kawai D，Sugawara Y，Yamamoto T，Sato A，Yamashita M，Tachibana H：A multi-institutional study of independent dose verification for IMRT．American Association of Physicists in Medicine 57th Annual Meeting and Exhibition，Anaheim，CA，2015．7．12-16

10．Kamima T，Takahashi R，Baba H，Yamashita M，Sugawara Y，Sato Y，Tachibana H：A feasibility study of independent dose verification for VMAT．American Association of Physicists in Medicine 57th Annual Meeting and Exhibition，Anaheim，CA，2015．7．12-16

11．増田祥子：TAVIの基礎知識～放射線技師の関わり～．第26回医用画像講演会，神戸，2015．7．25

12．宇都宮隆：高心拍・不整脈の冠状動脈CTにおるモーションアーティファクトを軽減するSnap Shot Freezeの有用性について．第９回SCCT研究会，東京，2015．9．5

13．Shimizu K，Hino M，Iwamoto Y，Matsumoto K，Yamamoto S：Comparison of capability of diagnosis supporting systems for bone scintigraphic images between different two gamma cameras in diagnosing bone metastasis of cancer．Annual Congress of the European Association of Nuclear Medicine，Hamburg，2015．10．10-14

14．大小田誠，山下智之，三船祐輔，岸田絵美，葉田恵三，茨木丈晴：TAVI術前検査時における造影剤生理食塩水同時注入についての検討．CCT2015，神戸，2015．10．31

15．清水敬二，日野　恵，松本圭一，藤本孝弘，小川敦久，山本誠一：骨シンチ診断支援システムを用いた異なる機種間の癌骨転移診断能の検討．第55回日本核医学会学術総会，東京，2015．11．5－7

16．二田水絵梨，中村翔太，名定良祐，岡村佳明，近藤正志，大黒美鈴：沈静化小児MRI撮像時における当院での取り組み．神戸市放射線技師会研究発表会，神戸，2015．11．14

17．山下智之，三船祐輔，岸田絵美，葉田恵三，茨木丈晴：逐次近似応用再構成法を用いた画像の物理評価．神戸市放射線技師会研究発表会，神戸，2015．11．14

18. 倉川聖美，今井雄一，森永由紀子，永露和博，和田　節，國正大吾，石井政男，岩元幸雄：マンモグラフィーにおける１次読影の取り組み－現状報告－．神戸市放射線技師会研究発表会，神戸，2015. 11. 14
19. 武本　渚，大塚　聖，白井優子，冨張　晋，伊田雄貴，宇草賢二，増田祥子，山口　剛，森田耕太郎，浅田泰弘，耕田隆志，布垣和也：早期脳血管再開通を目的とした脳卒中ホットライン運用の見通しと結果．神戸市放射線技師会研究発表会，神戸，2015. 11. 14
20. 藤本孝弘，清水敬二，小川敦久：脳線条体シンチの解析法による診断能の検討．神戸市放射線技師会研究発表会，神戸，2015. 11. 14
21. 増田祥子：経カテーテル大動脈弁置換術（TAVI）の基礎知識．神戸市放射線技師会研究発表会，神戸，2015. 11. 14
22. 中井高宏：Farmer型電離箱を用いたkVイメージング被曝線量測定．神戸市技師会研究発表会，神戸，2015. 11. 14
23. Yamashita M，Takahashi R，Tachibana H，Kokubo M，Takayama K，Tanabe H，Sueoka M，Ishii M，Okuuchi N，Iwamoto Y：A feasibility study of independent dose verification for Vero 4DRT．日本放射線腫瘍学会第28回学術大会，前橋，2015. 11. 19-21
24. Kamima T，Takahashi R，Baba H，Yamashita M，Sugawara Y，Sato Y，Tachibana H：Impact of out-of-field dose under the MLC for independent dose verification for IMAT．日本放射線腫瘍学会第28回学術大会，前橋，2015. 11. 19-21
25. Baba H，Kamima T，Takahashi R，Kawai D，Sugawara Y，Yamamoto T，Sato A，Yamashita M，Tachibana H：Impact of out-of-field dose calculation in the delivery techniques for IMRT．日本放射線腫瘍学会第28回学術大会，前橋，2015. 11. 19-21
26. 森永由紀子，山下智之，三船祐輔，岸田絵美，葉田恵三，茨木丈晴：救急CT読影チェックシートの作成から．第５回救急オープンカンファレンス，神戸，2015. 11. 20
27. 岸田絵美，耕田隆史，岩元幸雄，坂井信幸，今村博敏：脳血管領域におけるフィリップス社製血管撮影装置Allura Clarityシステムの被爆低減効果．第31回NPO法人日本脳血管内治療学会学術総会，岡山，2015. 11. 20
28. 大小田誠：胸腹部CTA撮影時における造影剤生理食塩水同時注入法についての検討．第31回日本放射線技師会学術大会，京都，2015. 11. 22
29. 合田靖司，中井高宏，山下幹子，吉田一貴，木元　唯，小久保雅樹：相互校正における水吸収線量校正定数の検討．第41回京都放射線腫瘍研究会，京都，2016. ２. 20
30. 山下幹子，橘　英伸，高橋　良，馬場大海，上間達也，菅原康晴，清水裕之，宮岡　聡，西山史郎，河合大輔，板野正信，山崎健司，山本鋭二郎，佐藤　礼，石橋　悟，樋口義洋：クレデシャリングに関する報告．「患者個々の治療計画の品質保証法としての独立計算法の再認識と臨床での活用」AMED委託研究開発講習会，柏，2016. ３. 12
31. 山下幹子，末岡正輝，田邊裕朗，石井政男，小久保雅樹，高山賢二，板野正信，高橋　良，橘　英伸：Vero4DRTの独立検証．「患者個々の治療計画の品質保証法としての独立計算法の再認識と臨床での活用」AMED委託研究開発講習会，柏，2016. ３. 12

Ⅷ. １. 37　リハビリテーション技術部

１. 坂本裕規，北井　豪，岩田健太郎，田内都子，小寺　睦，中垣美優，仲村直子，小椋由美子，藤本和美，小山忠明，古川　裕：開心術後患者の離床期間に及ぼす専従理学療法士の効果の検討．第79回日本循環器学会学術集会，大阪，2015. ４. 24-26
２. 渡邉千春：神経核内封入体病NIID患者の高次脳機能障害の特徴．第56回日本神経学会学術大会，新潟，2015. ５. 20

3．横井佑樹，西原浩真，岩田健太郎，影山智広，坂本裕規，小柳圭一，前川利雄，瀬尾龍太郎，朱　祐珍：当院ICUにおける専従および担当理学療法士による複数担当制の有用性について．第50回日本理学療法士学術大会，東京，2015．6．5－7
4．坂本裕規，岩田健太郎，田内都子，小寺　睦，中垣美優，山田真寿実，田中里紅，蔵谷鷹大，川内ななみ，廣瀬正和，北井　豪：当院心臓血管外科術後患者の転帰に影響する因子の検討．第50回日本理学療法士学術大会，東京，2015．6．5－7
5．小林正樹：幅広い臨床能力を身につけるためのレジデント教育～神戸市立医療センター中央市民病院の取り組み～．第49回日本作業療法学会学術大会，神戸，2015．6．19-21
6．岩田健太郎，前川利雄：幅広い臨床能力を身につけるためのレジデント教育．第49回日本作業療法学会学術大会，神戸，2015．6．19-21
7．小松　寛：右視床出血後に交叉性失語を呈した一例．第16回日本言語聴覚学会，仙台，2015．6．26
8．西尾友鈴奈：左頭頂葉の微小梗塞発症後にGerstmann症候群の4徴候を呈した一例．第１回JSEPTICリハビリ部門会セミナー，仙台，2015．6．26
9．Oyanagi K，Tsubaki A，Yasufuku Y，Takai H，Kera T，Tamaki A，Iwata K，Onishi H：Effect of Locomotor Respiratory Coupling Induced by Cortical Oxygenated Hemoglobin Levels during Cycle Ergometer Exercise of Light Intensity．International Society on Oxygen Transport to Tissue 2015，Wuhan，China，2015．7．14-16
10. 田内都子，岩田健太郎，門　浄彦，坂本裕規，小寺　睦，中垣美優，小椋由美子，仲村直子，鯰谷雅史，田頭美沙，北井　豪，古川　裕：心臓センターにおける専従理学療法士配置による開心術後リハビリテーションの有用性について．第21回日本心臓リハビリテーション学会学術集会，福岡，2015．7．18-19
11. 中垣美優，岩田健太郎，門　浄彦，田内都子，坂本裕規，小寺　睦，小椋由美子，仲村直子，鯰谷雅志，田頭美沙，森沢知之，北井　豪，古川　裕：心臓外科術後の消化器合併症のため術後リハに難渋した症例．第21回日本心臓リハビリテーション学会学術集会，福岡，2015．7．18-19
12. 岩田健太郎，井澤和大，前川利雄：チーム医療の本音．第50回日本理学療法士協会 全国学術研修大会，岩手，2015．10．9－10
13. 岩田健太郎，井澤和大，前川利雄：高度急性期に求められるものとは? 第50回日本理学療法士協会 全国学術研修大会，岩手，2015．10．9－10
14. 椿　淳裕，坂本淳輔，竹原奈那，徳永由太，小柳圭一，佐藤大輔，田巻弘之，大西秀明：中強度運動は５分間でも運動後に前頭前野の酸素化ヘモグロビン濃度を増加させる．第16回日本早期認知症学会学術大会，新潟，2015．10．10
15. 門　浄彦，岩田健太郎，西原浩真，横井祐樹，瀬尾龍太郎，朱　祐珍，富井啓介：当院ICUにおける専従理学療法士配置後の早期リハビリテーションの効果について．第25回呼吸ケア・リハビリテーション学術集会，東京，2015．10．15-16
16. 西原浩真，岩田健太郎，影山智広，坂本裕規，前川利雄，船山由樹，米谷　昇，富井啓介：頸椎伸展によって循環抑制が生じる長期人工呼吸器患者に対して、呼吸リハビリテーションが功を奏した１例．第25回呼吸ケア・リハビリテーション学術集会，東京，2015．10．15-16
17. 西尾優也：急性期より目標設定を行うことで、麻痺側上肢における「学習性不使用」の改善を目指した一例．第35回近畿作業療法学会学術集会，京都，2015．11．22
18. 渡邉千春：特殊音節の書字に誤りを呈した右側頭葉皮質下出血の１例．第39回日本高次脳機能障害学会学術総会，東京，2015．12．10
19. 淺井康紀，小林正樹，岩田健太郎：当院ICUにおける作業療法の取り組みについて．神戸学院大学総合リハビリテーション学会，神戸，2015．12．20
20. 影山智広，橘　尚吾，伊福　明，前川利雄，岩田健太郎，西原浩真，坂本裕規，李　美於，梅田節子：がん患者における疼痛緩和とADL改善との関連性．第５回日本がんリハビリテーション研究会，神戸，2016．１．９

21. 下出　優：重度意識障害を呈する外国人渡航者に対する作業療法～家族との関わりを通して～．平成27年度兵庫県作業療法士会新人発表会，神戸，2016．1．17
22. 桐畑智大：頸椎症に対して頸椎椎弓形成術施行後に小脳出血を呈した症例～多職種連携により急性期からADL拡大を目指して～．平成27年度兵庫県作業療法士会新人発表会，神戸，2016．1．17
23. 渡邉綾香：反復学習効果により利き手での食事動作獲得に繋がった失行症の症例．平成27年度兵庫県作業療法士会新人発表会，神戸，2016．1．17
24. 柴田久美子：動画を使用したフィードバック方法が更衣動作改善に有用であった症例．平成27年度兵庫県作業療法士会新人発表会，神戸，2016．1．17
25. 南本陽菜：運動麻痺と重度感覚障害に対しアプローチし、歩行能力が向上した脳幹梗塞の１症例．平成27年度兵庫県理学療法士会新人発表会，神戸，2016．2．7
26. 原田淳平：当院ICUにおける専従作業療法士の取り組み．平成27年度兵庫県理学療法士会新人発表会，神戸，2016．2．7
27. 冨森絵里：細菌性肺炎に心不全・消化管出血を合併した症例に対する離床へのアプローチ．平成27年度兵庫県理学療法士会新人発表会，神戸，2016．2．7
28. 髙村大祐：空間認知の障害に着目して視覚フィードバックを用いた結果、立位介助量軽減に至った症例．平成27年度兵庫県理学療法士会新人発表会，神戸，2016．2．7
29. 中嶋璃奈：脳腫瘍摘出術後に装具療法により早期歩行訓練を行った左片麻痺の一症例．平成27年度兵庫県理学療法士会新人発表会，神戸，2016．2．7
30. 吉田晃久：高次運動野障害に対し自発運動誘発を目的にCPG活性を活用した一症例．平成27年度兵庫県理学療法士会新人発表会，神戸，2016．2．7
31. 岩田健太郎，井澤和大，前川利雄，北井　豪，朱　祐珍，瀬尾龍太郎：ICUにおける電気刺激療法の適用について．第43回日本集中治療医学会学術集会，神戸，2016．2．12-14
32. 西原浩真，岩田健太郎，井澤和大，影山智広，坂本裕規，小柳圭一，前川利雄，瀬尾龍太郎，朱　祐珍，北井豪：当院ICUにおける挿管下人工呼吸器装着患者に対する早期リハビリテーションと鎮静剤総投与量との関連性．第43回日本集中治療医学会学術集会，神戸，2016．2．12-14
33. 西原浩真，岩田健太郎，影山智広，横井佑樹，坂本裕規，小柳圭一，小寺　睦，前川利雄，瀬尾龍太郎，朱　祐珍，北井　豪，美馬裕之：ICUにおける専従理学療法士．第１回JSEPTICリハビリ部門会セミナー，神戸，2016．2．12
34. 坂本裕規，岩田健太郎，井澤和大，植田浩司，下薗崇宏，美馬裕之：当院開心術後患者の転帰を術前に予想できるか？ 第43回日本集中治療医学会学術集会，神戸，2016．2．12-14
35. 北尾友一，淺井康紀：当院ICUにおける専従作業療法士の取り組み．第１回JSEPTICリハビリ部門会セミナー，神戸，2016．2．12
36. 淺井康紀：当院ICUにおけるせん妄合併患者の現状について－ICU入室患者に対する今後の作業療法介入を見据えて－．第43回日本集中治療医学会学術集会，神戸，2016．2．12-14
37. 高場章宏，瀬尾龍太郎，淺井康紀，蛯名正智，朱　祐珍，有吉孝一：作業療法士のICU専従化でせん妄は減らせるか？ 第43回日本集中治療医学会学術集会，神戸，2016．2．12-14
38. 小松　寛：セラピスト非専従型のICUリハビリテーション．第１回JSEPTICリハビリ部門会セミナー，神戸，2016．2．12
39. 岩田健太郎，井澤和大，前川利雄：がんリハビリテーション最前線 慢性期における対応を中心に．第３回慢性期リハビリテーション学会，神戸，2016．2．27-28
40. 尾畑貴昭，岩田健太郎，門　浄彦，井澤和大，坂本裕規，田内都子，小椋由美子，山根崇史，古川　裕：心臓リハビリテーション参加頻度の減少が心不全患者の再入院率に与える影響．日本心臓リハビリテーション学会 第１回近畿地方会，京都，2016．2．27

41. 南本陽菜，岩田健太郎，坂本裕規，田内都子，小寺　睦，中垣美優，川内ななみ，蔵谷鷹大，尾畑貴昭，小谷将太，廣瀬正和，原田惇平，前川利雄：慢性腎不全患者の心臓外科手術後転帰に影響する因子の検討．日本心臓リハビリテーション学会 第１回近畿地方会，京都，2016．２．27

Ⅷ．１．38　臨床工学技術部

１．中村悟士，石井利英，田中雄己，山城悠葵，中農陽介，吉川真由美，坂地一朗，佐々木康博，小堀敦志，古川裕：高周波エネルギーを用いた心房中隔穿刺の有用性．第79回日本循環器学会学術集会，大阪，2015．４．25

２．山城悠葵，石井利英，田中雄己，中農陽介，中村悟士，吉川真由美，坂地一朗，佐々木康博，小堀敦志，古川裕：呼吸情報取得部位によるSOUNDSTARを用いたMERGEへの影響．第79回日本循環器学会学術集会，大阪，2015．４．26

３．中農陽介，石井利英，田中雄己，山城悠葵，中村悟士，中村将大，吉川真由美，坂地一朗，佐々木康博，小堀敦志，古川　裕：当院における横隔膜筋電位モニタリング（CMAP）の有用性．第79回日本循環器学会学術集会，大阪，2015．４．26

４．花岡正志，吉田哲也，山田恭二，吉川真由美，石井利英，吉田一貴，井上和久，田中雄己，中園紘子，山城悠葵，中農陽介，大畑達哉，畑　秀治，坂地一朗：臨床工学技士当直体制における呼吸療法業務とRSTの活動．第25回日本臨床工学技士会，福岡，2015．５．23

５．中根　亮，大畑達哉，山田恭二，畑　秀治，吉田一貴，吉川真由美，坂地一朗：植込み型除細動器適応患者に対して心外膜パッチリードを胸膜側に留置した一症例．第25回日本臨床工学技士会，福岡，2015．５．23

６．大畑達哉：TAVI（経カテーテル大動脈弁治療）－中央市民病院におけるCEの役割－．CoCIT2015夏，神戸，2015．７．11

７．田中雄己，石井利英，井上和久，吉田哲也，吉川真由美，坂地一朗，瀬尾龍太郎，美馬裕之，山崎和夫，渥美生弘，有吉孝一：Respiratory ECMOにおける臨床工学技士からみたCARDIO HELP systemの使用経験．第37回日本呼吸療法医学会，京都，2015．７．17

８．花岡正志，吉田哲也，山田恭二，池田有加，佐藤　純，坂地一朗：V60におけるMR850の適切な加温加湿設定についての検討．第37回日本呼吸療法医学会学術集会，京都，2015．７．18

９．大橋朋奈：血液浄化中にペースメーカートラブルを発見した１例．第35回神戸腎疾患カンファランス，神戸，2015．10．4

10．中村　聡：当院におけるエコー下穿刺法の検討．第35回兵庫県透析研究会，神戸，2015．10．4

11．吉田一貴，大畑達哉，畑　秀治，中根　亮，坂地一朗：プロテインS欠損症に対する体外循環を施行した１例．第41回日本体外循環技術医学会，神戸，2015．10．18

12．大畑達哉，吉田一貴，畑　秀治，中根　亮，坂地一朗：オープンステント法を用いた弓部置換の経験．第41回日本体外循環技術医学会，神戸，2015．10．18

13．畑　秀治，吉田一貴，大畑達哉，中根　亮，坂地一朗：当院の心筋保護液K濃度変更と評価．第41回日本体外循環技術医学会，神戸，2015．10．18

14．花岡正志，吉田哲也，山田恭二，新田　輝，水上千尋，相原雅士，坂地一朗：Respiratory Therapy DATABASE．第22回近畿臨床工学技士会，大阪，2015．11．8

15．井上和久：臨床工学技士の開心術術後管理への関わり．第46回兵庫県臨床工学技士会定期学習会，神戸，2015．12．6

16．山田恭二，吉田哲也，花岡正志，新田　輝，釜江直也，大橋朋奈，坂地一朗：透析中に反復性非リエントリー性室房同期（RNRVAS）発生し、回避にVIPを使用した同不全症候群患者の一例．JHRS第８回植込みデバイス関連 冬季デバイス，北九州，2016．２．7

17．山城悠葵，坂地一朗，杉澤朋也，田中雄己，中農陽介，中村悟士，松平　華，小堀敦志，佐々木康博，古川裕：呼吸情報取得部位によるAccuResp Respirationグラフの比較検討．第80回日本循環器学会学術集会，仙台，2016．３．19

18. 田中雄己，坂地一朗，杉澤朋也，山城悠葵，中農陽介，中村悟士，松平　華，小堀敦志，佐々木康博，古川裕：冠静脈洞カテーテルの操作性と心腔内除細動効率の検討．第80回日本循環器学会学術集会，仙台，2016．３．20
19. 中村悟士，坂地一朗，杉澤朋也，山城悠葵，中農陽介，田中雄己，松平　華，小堀敦志，佐々木康博，古川裕：クライオバルーンアブレーションにおける肺静脈隔離範囲と洞調律維持効果の比較．第80回日本循環器学会学術集会，仙台，2016．３．20
20. 吉田一貴：当院のロボット手術業務の現況．Study Group of the daVinci by CE，大阪，2016．３．26

Ⅷ．１．39　栄養管理部

１．竹中麻理子，東別府直紀，岩本昌子，西岡弘晶：被嚢性硬化性腹膜炎により短腸症候群になった１例．第７回日本静脈経腸栄養学会近畿支部学術集会，京都テレサホール，2015．７．４
２．岩本昌子：糖尿病患者における食事療法の最近の話題．地域医療連携フォーラム，神戸，2015．９．16
３．竹中麻理子：褥瘡予防の栄養管理．第９回在宅褥瘡セミナー，神戸，2015. 12. 13
４．斉藤二葉：食行動検査用紙（DEBQ）を用いて治療介入した行動変容が困難な２型糖尿病患者の１例．第17回神戸糖尿病チーム医療研究会，神戸，2016．２．12
５．竹中麻理子，東別府直紀，西岡弘晶：静脈栄養増量時に肝逸脱酵素上昇・電解質異常を認めた１例．第31回日本静脈経腸栄養学会学術集会，福岡，2016．２．25
６．岩本昌子，東別府直紀，亀井博紀，西岡弘晶：105歳で全身麻酔下に遊離植皮術を行った右下腿壊死性筋膜炎の１例．第31回日本静脈経腸栄養学会学術集会，福岡，2016．２．26

Ⅷ．１．40　情報企画課

１．中西寛子：看護行為の実施記録．第14回医療情報ケアプロセス研究会，福岡，2015．５．16
２．中西寛子：医療ID実現に向けた課題～その時、どうしますか？ ～．第16回日本医療情報学会看護学術大会，島根，2015．７．４
３．山田ひとみ：電子カルテ機能改善プロセスにおける医師・看護師との協働～注射速度指示機能の改善を例として～．第31回兵庫医療情報研究会，神戸，2015. 10．３
４．中西寛子：スポットチェックシステム導入による看護業務効率化と安全について．第31回兵庫医療情報研究会，神戸，2015. 10．３
５．大塚博幸，小野真敬，伊藤浩樹，山田ひとみ，甘中　豊，瀧本茂生，政井栄久：派遣技術者によるシステム開発業務の可視化に対する取り組み．医療情報学連合大会，沖縄，2015. 11．１
６．山田ひとみ，竹村匡正，朝井隆裕，岡本和也，黒田知宏，奈良崎大士，桑田成規：医療訴訟における説明義務違反と診療録記載に関する考察：最近の判例における事実認定の傾向から．第35回医療情報学連合大会，那覇，2015. 11．３
７．中西寛子：システムでできるの？ ベンチマーク評価．医療情報システム研究会～看護パート29～，大阪，2016．２．６

Ⅷ．２　西市民病院

Ⅷ．２．１　糖尿病・内分泌内科

1．中村武寛：なぜ今糖尿病地域連携が必要なのか？ ～Kobe DM net～．第40回明石糖尿病臨床の集い，明石，2015.４．25
2．中村武寛：脳卒中予防の重要性～糖尿病の観点から～．ストップ！NO卒中in Kobe，神戸，2015．５．28
3．中村武寛：「幸せ」を意識した糖尿病診療とは？ ～Kobe DM netも含めて～．第18回近畿薬剤師学術大会，神戸，2015．８．30
4．田鍋　望，西原詩子，西田哲也，岡田裕子，中村武寛：医科歯科連携の効果が認められた２型糖尿病患者に対する歯周病治療の１例．第52回日本糖尿病学会近畿地方会，京都，2015. 11. 14
5．石井佳子：ソフトドリンクケトーシスを来たした肝硬変の一例．第７回長田循環器／糖尿病Joint Forum，神戸，2015. 11. 19
6．菅原佳織：清涼飲料水ケトーシスを契機に発見された２型糖尿病の一例．第７回長田循環器／糖尿病Joint Forum，神戸，2015. 11. 19
7．菅原佳織：当院における週一回GLP-１受容体作動薬導入事例について．兵庫・長田糖尿病フォーラム～糖尿病治療を考える会～，神戸，2015. 11. 26
8．中村武寛：より多くの患者さんを救う方法とは？ ～Kobe DM net～．糖尿病治療・代謝研究会，神戸，2016．１．７
9．中村武寛：糖尿病治療薬の選び方・使い方．第一回明日から役立つ糖尿病勉強会，神戸，2016．１．13
10．中村武寛：幸せを１番に考える糖尿病診療～Kobe DM net～．第37回日本病院薬剤師近畿学術大会，神戸，2016．１．24
11．中村武寛：こうすれば怖くない糖尿病セミナー　糖尿病とともに幸せに暮らすには．兵庫県予防医学協会糖尿病重症化予防市民セミナー，神戸，2016．２．７
12．中村武寛：幸せを考える糖尿病薬物療法～医薬連携でできることとは？ ～．第８回中央区薬剤師会学術講演会，神戸，2016．２．20
13．小原靖子：当院で初めて導入したSAPの一例．第７回兵庫インスリンポンプ研究会，神戸，2016．３．10
14．中村武寛：どうすれば、より多くの患者さんを救えるのか？ ～神戸糖尿病地域連携～．兵庫区医師会学術講演会，神戸，2016．３．18
15．中村武寛：神戸全体をひとつのチームに～多職種による糖尿病地域連携～．第108回糖尿病教育学習研究会第83回CDE兵庫県連合会研究会，神戸，2016．３．26

Ⅷ．２．２　神経内科

1．安野恭平，菅生教文，城洋志彦，高島　博，橋口昭大：伝導速度および下肢CMAPの低下を認めた常染色体優性遺伝中間型シャルコー・マリー・トゥース病の一例．日本神経学会第104回近畿地方会，大阪，2016．３．６

Ⅷ．２．３　消化器内科

1．三上　栄：当院で経験した腸結核症例の検討．第１回神戸若手消化器セミナー，神戸，2015．４．17
2．板井良輔，三上　栄，孫　永基，丸尾正幸，安村聡樹，池田英司，髙田真理子，住友靖彦，山下幸政：皮膚所見を認めず診断に苦慮した、IgA血管炎の１例．第94回日本消化器内視鏡学会近畿支部例会，大阪，2015．６．20
3．山下幸政：ウイルス性肝炎の新展開．兵庫区薬剤師会学術講演会，神戸，2015．８．１
4．横出正隆，植村久尋，星　　充，板井良輔，安村聡樹，池田英司，髙田真理子，三上　栄，住友靖彦，山下幸政：診断に難渋したIgG4関連硬化性胆管炎の一例．第103回日本消化器病学会近畿支部例会，大阪，2015．９．26

5．植村久尋，横出正隆，星　　充，板井良輔，安村聡樹，池田英司，髙田真理子，三上　栄，住友靖彦，山下幸政：高齢で初発のクローン病と診断に至った１例．第103回日本消化器病学会近畿支部例会，大阪，2015．９．26
6．星　　充，横出正隆，植村久尋，板井良輔，安村聡樹，池田英司，髙田真理子，三上　栄，住友靖彦，山下幸政：膵管ステント、ソマトスタチンアナログの投与、腹腔内洗浄ドレナージにより軽快した膵性腹水の１例．第103回日本消化器病学会近畿支部例会，大阪，2015．９．26
7．植村久尋，横出正隆，星　　充，板井良輔，安村聡樹，池田英司，髙田真理子，三上　栄，住友靖彦，山下幸政：胃穿孔を契機に診断された胃カルチノイド．第104回日本消化器病学会近畿支部例会，大阪，2015．９．26
8．三上　栄：炎症性腸疾患の病態と治療の実際，緩解期の管理について．IBD患者会講演会，浜松，2015．11．15
9．三上　栄：一般的な感染性腸炎と抗生剤の適正使用について．ICT lecture，浜松，2015．12．1
10．三上　栄：大腸疾患アラカルト．第２回神戸若手消化器セミナー，神戸，2016．３．25

Ⅷ．２．４　呼吸器内科

1．Tomioka T，Mamesaya N，Yamashita S，Sekiya R，Kida Y，Kaneko M：Comparison of The Effects of Inpatient Pulmonary Rehabilitation Between Combined Pulmonary Fibrosis and Emphysema（CPFE）and COPD．第55回日本呼吸器学会学術講演会，東京，2015．４．18
2．金子正博，豆鞘信昭，関谷怜奈，山下修司，金田俊彦，木田陽子，冨岡洋海：COPD症例における６分間歩行試験：臨床指標、呼吸機能、Forced Oscillation techniqueとの相関．第55回日本呼吸器学会学術講演会，東京，2015．４．18
3．関谷怜奈，冨岡洋海，豆鞘伸昭，山下修司，金田俊彦，木田陽子，金子正博，吉野智亮，長谷川幹：診断後20年以上の経過で肺高血圧をきたしたサルコイドーシスの１例．第12回近畿サルコイドーシス/肉芽腫性疾患研究会，大阪，2015．５．９
4．冨岡洋海：薬剤性肺障害－分子標的薬、生物学的製剤の時代を迎えて．第141回びまん性肺疾患研究会，大阪，2015．５．９
5．Tomioka H，Mamesaya N，Yamashita S，Sekiya R，Kida Y，Kaneko M：Comparison of The Effects of Inpatient Pulmonary Rehabilitation Between Combined Pulmonary Fibrosis and Emphysema（CPFE）and COPD．American Thoracic Sociery 2015 International Conference，Denver，Colorado，2015．５．17
6．金子正博，豆鞘信昭，関谷怜奈，山下修司，木田陽子，西尾智尋，冨岡洋海：成人喘息症例におけるRAST陽性抗原の検討．第64回日本アレルギー学会，東京，2015．５．26
7．板垣紀子，西原詩子，齋藤佳代子，松井万記子，大納英美，竹内博美，金子正博：喘息患者の吸入のアドヒアランスや吸入手技習熟度に関連する因子．第64回日本アレルギー学会，東京，2015．５．28
8．豆鞘信昭，山下修司，関谷怜奈，金田俊彦，木田陽子，西尾智尋，金子正博，冨岡洋海：難治性気漏に対してポリグリコール酸シートとフィブリノゲン加第13因子を用いた気管支充填術が有効であった２症例．第38回日本呼吸器内視鏡学術集会，東京，2015．６．11
9．山下修司，豆鞘信昭，関谷怜奈，金田俊彦，木田陽子，西尾智尋，金子正博，冨岡洋海：気管支鏡にて診断し得た肺MALTリンパ腫の一例．第38回日本呼吸器内視鏡学術集会，東京，2015．６．12
10．冨岡洋海，豆鞘伸昭，関谷怜奈，山下修司，金田俊彦，木田陽子，金子正博，勝山栄治，北市正則，森山寛史：UIP patternを呈した重金属加工業従事者の間質性肺炎の１例－X線マイクロアナライザー（EPMA）による肺組織元素分析－．第91回間質性肺疾患研究会，東京，2015．６．19
11．山下修司，鎌田貴裕，高田寛仁，吉積悠子，豆鞘信昭，金田俊彦，古田健二郎，木田陽子，金子正博，冨岡洋海：肺MAC症治療中に肺アスペルギルス症を発症し、CPFGで初期治療を行い、VCZで維持療法を行い軽快した１例．第85回日本呼吸器学会近畿地方会，奈良，2015．７．11
12．豆鞘信昭，山下修司，鎌田貴裕，高田寛仁，吉積悠子，金田俊彦，古田健二郎，木田陽子，金子正博，冨岡洋海：気胸をきっかけに診断に至った肺癌、NTM症と鑑別を要した肺結核の１例．第85回日本呼吸器学会近畿地方会／第115回日本結核病学会近畿地方会，奈良，2015．７．11

13. 初川博厚，豆鞘信昭，関谷怜奈，山下修司，金田俊彦，木田陽子，金子正博，冨岡洋海：抗ARS抗体症候群に併発した結核性化膿性肺炎の１症例．第115回日本結核病学会近畿地方会，奈良，2015．７．11
14. 藤原絢子，冨岡洋海，豆鞘伸昭，山下修司，金田俊彦，木田陽子，金子正博，勝山栄治，井上義一：約14年の経過を追えているLymphangioleiomyomatosis（LAM）の１例．第85回日本呼吸器学会近畿地方会，奈良，2015．７．11
15. セ　　也，豆鞘伸昭，関谷怜奈，山下修司，金田俊彦，木田陽子，金子正博，冨岡洋海：Adalimumab投与開始１ヶ月後に肺炎を発症した関節リウマチの１例．第85回日本呼吸器学会近畿地方会，奈良，2015．７．11
16. 冨岡洋海：特発性肺線維症の診断における課題．IPF Seminar in Kobe，神戸，2015．７．31
17. 金子正博，鎌田貴裕，高田寛仁，吉積悠子，豆鞘信昭，山下修司，古田健二郎，金田俊彦，木田陽子，冨岡洋海：Godard scoreと臨床指標・６分間歩行試験・呼吸機能・forced oscillation tequnique（FOT）の相関．第10回MostGparh臨床研究会，東京，2015．８．８
18. 中尾真一郎，冨岡洋海，豆鞘伸昭，山下修司，金子正博，原口英子，勝山栄治，新倉悠人，河端美則：重篤な肺高血圧症を合併したびまん性肺疾患の一剖検例．第142回びまん性肺疾患研究会，大阪，2015．８．29
19. 吉岡紘輝，冨岡洋海，鎌田貴裕，吉積悠子，高田寛仁，豆鞘伸昭，山下修司，古田健二郎，木田陽子，金子正博，勝山栄治：副鼻腔気管支症候群を合併したシェーグレン症候群の一例．第14回膠原病肺疾患研究会，大阪，2015．９．26
20. Oga T，Taniguchi H，Kita H，Tsuboi T，Tomii K，Ando M，Kojima E，Tomioka H，Taguchi Y，Kaji Y，Maekura R，Hiraga T，Sakai N，Kimura T，Mishima M，Chin K：Health status predicted mortality in hypercapnic patients with noninvasive ventilation．ERS International Congress 2015，Amsterdam，2015．９．26-30
21. 冨岡洋海：間質性肺炎の臨床－Case Studyから－．第４回長田区病診連携の会，神戸，2015. 10. 1
22. 金子正博：閉塞性気道疾患の薬物療法．第４回長田区呼吸器疾患フォーラム，神戸，2015. 10. 3
23. 鎌田貴裕，吉積悠子，高田寛仁，豆鞘伸昭，山下修司，古田健二郎，木田陽子，金子正博，冨岡洋海，勝山栄治：悪性胸膜中皮腫と肺腺癌を同時診断した症例について．第122回兵庫県肺癌懇話会，神戸，2015. 10. 7
24. 豆鞘伸昭，鎌田貴裕，高田寛仁，吉積悠子，山下修司，金田俊彦，古田健二郎，木田陽子，金子正博，冨岡洋海：家族内感染が示唆された肺炎球菌性肺炎の２夫婦４症例．第58回日本感染症学会中日本地方会学術集会，奈良，2015. 10. 15
25. 小賀　徹，谷口博之，木村智樹，北　英夫，坪井知正，富井啓介，安藤守秀，小島英嗣，冨岡洋海，田口善夫，加持雄介，前倉亮治，平賀　通，酒井直樹，三嶋理晃，陳　和夫：在宅NPPV療法中の慢性呼吸不全患者の血清CRPと生命予後の関係．第25回日本呼吸ケア・リハビリテーション学会学術集会，東京，2015. 10. 15
26. 金子正博：気管支喘息　重症度別の治療戦略．気管支喘息と吸入指導セミナー，神戸，2015. 10. 22
27. 古田健二郎，冨岡洋海，鎌田貴裕，高田寛仁，豆鞘伸昭，山下修司，木田陽子，金子正博，勝山栄治，河端美則：ImmunoCAP® Specific IgGによる鳥特異抗体陽性慢性間質性肺炎症例の臨床的検討．第92回間質性肺疾患研究会，東京，2015. 10. 30
28. 冨岡洋海：サルコイドーシスとその周辺疾患との関わり－膠原病．第35回日本サルコイドーシス／肉芽腫性疾患学会総会，大阪，2015. 11. 8
29. 中村維文，仲田かおり，高橋尚子，大野健太郎，池田哲哉，豆鞘伸昭，冨岡洋海，勝山栄治：最近当院で経験した皮膚サルコイドの４例．第35回日本サルコイドーシス／肉芽腫性疾患学会総会，大阪，2015. 11. 8
30. 金子正博：MostGraphの臨床．Scientific Exchange Meeting in Kobe，神戸，2015. 11. 19
31. 金田俊彦，豆鞘伸昭，山下修司，古田健二郎，木田陽子，冨岡洋海：nab-paclitaxelによる維持療法が奏功し、CEAの著明な低下を認めた１例．第56回日本肺癌学会学術集会，横浜，2015. 11. 26
32. 松岡祐貴，金子正博，冨岡洋海，鎌田貴裕，高田寛仁，豆鞘伸昭，山下修司，古田健二郎，木田陽子：*Aeromonas hydrophilia*による劇症肺炎をきたした１例．第210回日本内科学会近畿地方会，神戸，2015. 11. 28

33. 金子正博：図で診るAthma & COPD overlap synd（ACOS）：MostGraph®，DLCO，6MWT，etc. Scientific Exchange Meeting in Aztrium，大阪，2015. 12. 5
34. 関谷怜奈，冨岡洋海，鎌田貴裕，吉積悠子，高田寛仁，豆鞘伸昭，山下修司，古田健二郎，木田陽子，金子正博，西尾智尋，森本麻衣：急性呼吸不全を呈した抗OJ抗体陽性間質性肺炎の一例．第86回日本呼吸器学会・第116回日本結核病学会近畿地方会，京都，2015. 12. 19
35. 平佐貴弘，鎌田貴裕，高田寛仁，豆鞘伸昭，山下修司，古田健二郎，木田陽子，金子正博，冨岡洋海：腸瘻造設後に誤嚥性肺炎を再発した３症例．第86回日本呼吸器学会・第116回日本結核病学会近畿地方会，京都，2015. 12. 19
36. 吉積悠子，古田健二郎，冨岡洋海，鎌田貴裕，高田寛仁，豆鞘伸昭，山下修司，木田陽子，西尾智尋，金子正博：C型肝炎治療中にペグインターフェロンによる薬剤性肺障害が疑われた２例．第86回日本呼吸器学会・第116回日本結核病学会近畿地方会，京都，2015. 12. 19
37. 安野恭平，鎌田貴裕，冨岡洋海，吉積悠子，高田寛仁，豆鞘伸昭，山下修司，金田俊彦，古田健二郎，木田陽子，金子正博，勝山栄治：菌球型肺アスペルギルス症を同時合併した肺扁平上皮癌の１例－空洞性病変診断のピットフォール．第86回日本呼吸器学会・第116回日本結核病学会近畿地方会，京都，2015. 12. 19
38. 高田寛仁，冨岡洋海，鎌田貴裕，吉積優子，豆鞘伸昭，山下修司，古田健二郎，木田陽子，金子正博，西尾智尋：関節リウマチ治療中に肺アスペルギルス症を繰り返した１例．第86回日本呼吸器学会・第116回日本結核病学会近畿地方会，京都，2015. 12. 19
39. 豆鞘伸昭，鎌田貴裕，高田寛仁，吉積悠子，山下修司，古田健二郎，木田陽子，金子正博，冨岡洋海：10年以上の経過で再燃をきたしたと考えられたリンパ節結核の1例．第86回日本呼吸器学会・第116回日本結核病学会近畿地方会，京都，2015. 12. 19
40. 原　翔平，平川旭人，鎌田貴裕，古田健二郎，冨岡洋海，高田寛仁，吉積悠子，豆鞘伸昭，山下修司，木田陽子，金子正博，勝山栄治：いきなりAIDSで発見されたβ-Dグルカン陰性のHIV-PCPの一例．第86回日本呼吸器学会・第116回日本結核病学会近畿地方会，京都，2015. 12. 19
41. 鎌田貴裕，古田健二郎，高田寛仁，吉積悠子，豆鞘伸昭，山下修司，木田陽子，金子正博，冨岡洋海：C型肝炎に対するInterferon free Direct acting Antiviral Agents療法で薬剤性肺障害を認めた１例．第86回日本呼吸器学会・第116回日本結核病学会近畿地方会，京都，2015. 12. 19
42. 吉岡紘輝，鎌田貴裕，冨岡洋海，吉積悠子，高田寛仁，豆鞘伸昭，山下修司，古田健二郎，木田陽子，金子正博：気管支拡張症を伴い胸水増加により呼吸困難を来したyellow nail syndromeの一例．第86回日本呼吸器学会・第116回日本結核病学会近畿地方会，京都，2015. 12. 19
43. 金子正博，藤原麻耶，有岡靖隆，廣石絢子，岡本知子，船曳晃代，田鍋　望，辻恵理佳，太田好美，冨岡洋海：肺炎症例における摂食嚥下能力グレードの検討．第19回日本病態栄養学会年次学術集会，横浜，2016. １. 9
44. Mamesaya N，Tomioka H，Kamada T，Takada H，Yoshizumi Y，Yamashita S，Furuta K，Kida Y，Kaneko M，Katsuyama E，Kawabata Y：A case of diffuse lung disease presenting with antinuclear antibody seropositivity．第143回びまん性肺疾患研究会，大阪，2016. １. 30
45. 山下修司，冨岡洋海，鎌田貴裕，吉積悠子，高田寛仁，豆鞘伸昭，古田健二郎，木田陽子，金子正博，酒井英樹：気腫合併肺線維症（CPFE）に対する包括的呼吸リハビリテーションの効果－COPDとの比較－．西日本呼吸器内科医療推進機構　平成28年第11期総会，京都，2016. ２. 20
46. 吉積悠子，加藤了資，奥田千幸，秦　明登，加地玲子，真砂勝泰，藤田史郎，片上信之，今井幸弘：３次治療のCBDCA+nabPTXが著効した非小細胞肺癌の一例．第103回日本肺癌学会関西支部学術集会，大阪，2016. ２. 20
47. 鎌田貴裕，吉積悠子，高田寛仁，豆鞘伸昭，山下修司，古田健二郎，木田陽子，金子正博，冨岡洋海：COPDの気腫型、非気腫型におけるFOTでの検討．第11回モストグラフ研究会，京都，2016. ２. 20
48. 金子正博，藤原麻耶，有岡靖隆，廣石絢子，岡本知子，船曳晃代，田鍋　望，辻恵理佳，太田好美：OAGと臨床背景、栄養状態、嚥下グレード、摂食状況レベル、転機との関連．第31回日本静脈経腸栄養学会学術集会，福岡，2016. ２. 25

49. 豆鞘伸昭，竹尾正彦，鎌田貴裕，高田寛仁，吉積悠子，山下修司，古田健二郎，木田陽子，金子正博，冨岡洋海：術中胸膜播種所見からⅣ期肺腺癌と診断後、PEM維持療法を施行した一例．兵庫県肺癌懇話会，神戸，2016．3．2
50. 古田健二郎：びまん性肺疾患：症例で見る診断のポイント．但馬内科合同カンファレンス，豊岡，2016．3．9
51. 西尾智尋，冨岡洋海，金子正博，木田陽子，古田健二郎，山下修司，豆鞘伸昭，鎌田貴裕，高田寛仁，吉積悠子，仲田かおり，池田哲哉，森本麻衣，角田慎一郎，藤井隆夫：抗PM-Scl抗体陽性間質性肺炎の一例．第15回膠原病肺疾患研究会，大阪，2016．3．26

Ⅷ．２．５　小児科

1．田中由起子，松本和徳，光田好寛，竹中尚美，安島英裕，江口純治，久松千恵子：哺乳・体重増加不良を契機に診断した遅発性横隔膜ヘルニアの１例．第265回日本小児科学会兵庫県地方会，神戸，2015．5．30
2．松本和徳，佐々木香織，谷中好子，井上真太郎，三舛信一郎：非性的感染による淋菌性会陰膣炎の6歳女児例．第265回日本小児科学会兵庫県地方会，神戸，2015．5．30
3．松本和徳，藤原絢子，光田好寛，竹中尚美，安島英裕，田中由起子，江口純治：１年間のRSウイルス感染症の検討．第102回神戸小児臨床研究会，神戸，2015．6．11
4．藤原絢子，松本和徳，光田好寛，竹中尚美，安島英裕，田中由起子，江口純治：著しい偏食が原因と考えられたビタミンB12欠乏性貧血の１例．第103回神戸小児臨床研究会，神戸，2015．9．3
5．田中由起子，松本和徳，光田好寛，竹中尚美，安島英裕，江口純治：原因不明のアナフィラキシー症状を認めた新生児・乳児消化管アレルギーの１症例．第266回日本小児科学会兵庫県地方会，姫路，2015．9．26
6．田中由起子，松本和徳，藤原絢子，渡木綾子，嶋田友里絵：神戸市長田区、兵庫区、須磨区の３区における保育園・幼稚園・医療機関間の食物アレルギー児童に対する地域連携での取り組み．第52回日本小児アレルギー学会，奈良，2015．11．21
7．田中由起子，松本和徳，光田好寛，竹中尚美，安島英裕，江口純治：神戸市長田区、兵庫区、須磨区の３区における保育園・幼稚園・消防隊・医療機関間の食物アレルギー園児に対する地域連携の取り組み．第267回日本小児科学会兵庫県地方会，西宮，2016．2．20
8．松本和徳，竹中尚美，光田好寛，安島英裕，田中由起子，江口純治：神戸市３区における保育園、幼稚園、消防隊、医療機関間の食物アレルギーに対する地域連携の試み．第29回近畿小児科学会，大阪，2016．3．6
9．松本和徳，田中由起子，光田好寛，竹中尚美，安島英裕，江口純治：長田区、兵庫区、須磨区の神戸市３区における保育園、幼稚園、消防隊、医療機関間の食物アレルギーに対する地域連携の試み．第105回神戸小児臨床研究会，神戸，2016．3．10

Ⅷ．２．６　皮膚科

1．中村維文，仲田かおり，池田哲哉，関谷怜奈，冨岡洋海：ヘリオトロープ疹を認めた抗OJ抗体陽性の抗ARS抗体症候群の１例．第449回日本皮膚科学会大阪地方会，大阪，2015．5．23
2．池田哲哉，中村維文，仲田かおり，脇田尚子，西井径子，井上友介，錦織千佳子：先天性色素性母斑に対する乳児期からの早期治療介入の経験．第66回日本皮膚科学会中部支部学術大会，神戸，2015．10．31-11．1
3．中村維文，仲田かおり，西井径子，池田哲哉，菅生教文，杉浦一充，秋山真志，植田明彦，安東由喜雄：脳梗塞の家族内発症を伴った汎発性膿疱性乾癬の兄妹例．第66回日本皮膚科学会中部支部学術大会，神戸，2015．10．31-11．1
4．中村維文，仲田かおり，高橋尚子，大野健太郎，池田哲哉，豆鞘伸昭，冨岡洋海，勝山栄治：最近当院で経験した皮膚サルコイドの４例．第35回日本サルコイドーシス／肉芽腫性疾患学会総総会，大阪，2015．11．7-8

Ⅷ．２．７　外科・呼吸器外科・消化器外科・乳腺外科

1．池田宏国，竹尾正彦，山本満雄：月経随伴性気胸の１例．第32回日本呼吸器外科学会総会，高松，2015．5．15

2．姚　思遠，塩津聡一，多田陽一郎，池田篤志，三上隆一，村上哲平，池田宏国，原田武尚，山本満雄：市中病院における急性胆嚢炎に対する腹腔鏡手術の現状．第27回日本肝胆膵外科学会・学術集会，東京，2015. 6．11

3．Yao SY：Treatment of celiac artery stenosis using a coronary covered stent following pancreatoduodenectomy. 19th International Association of Pancreatology Annual Meeting，Shanghai，2015. 8．28

4．Yao SY：Laparoscopic vs open surgical management of adhesive small bowel obstruction：a comparison of outcomes. 80th American College of Gastroentelogy annual Meeting 2015，Honolulu，2015. 10. 20

5．村上哲平，姚　思遠，池田篤志，田中英治，奥本龍夫，山本満雄：中結腸動脈領域の郭清を伴う腹腔鏡下右半結腸切除術の手術手技．第77回日本臨床外科学会総会，福岡，2015. 11. 27

6．田中英治，奥本龍夫，村上哲平，池田篤志，姚　思遠，原田武尚：腹臥位胸腔鏡下食道胃管吻合　オーバーラップ法による胸腔内吻合における工夫．第77回日本臨床外科学会総会，福岡，2015. 11. 28

7．姚　思遠，池田篤志，村上哲平，奥本龍夫，田中英治，原田武尚：Single+1 portにて行う回盲部切除および右半結腸切除術．第77回日本臨床外科学会総会，福岡，2015. 11. 28

8．松井優悟，姚　思遠，池田篤志，村上哲平，奥本龍夫，田中英治，原田武尚：PTP誤飲による十二指腸穿孔の１例．第77回日本臨床外科学会総会，福岡，2015. 11. 28

9．村上哲平，姚　思遠，池田篤志，田中英治，奥本龍夫，山本満雄：当院での脾彎曲大腸癌に対する腹腔鏡下結腸左半切除術．第28回日本内視鏡外科学会総会，大阪，2015. 12. 10

10．田中英治，奥本龍夫，村上哲平，池田篤志，姚　思遠，原田武尚：食道再建　腹腔鏡下胃管作成の工夫　中下部食道癌に対する腹臥位胸腔鏡下食道胃管吻合　オーバーラップ法による胸腔内吻合．第28回日本内視鏡外科学会総会，大阪，2015. 12. 11

11．姚　思遠，村上哲平，池田篤志，奥本龍夫，田中英治：癒着性腸閉塞に腹腔鏡手術は有用か？ 術後癒着性腸閉塞に対する腹腔鏡下手術の経験．第28回日本内視鏡外科学会総会，大阪，2015. 12. 12

12．池田宏国，村上哲平，池田篤志，姚　思遠，山本満雄：開腹既往のない小腸イレウスに対する腹腔鏡下手術の有用性についての検討．第28回日本内視鏡外科学会総会，大阪，2015. 12. 12

Ⅷ．２．８　整形外科

1．吉元孝一，西口　滋，布施謙三，藤原弘之，山根逸郎：サルモネラ属菌による小児骨髄炎の１例．第124回中部日本整形外科災害外科学会，福井，2015. 4．10-11

2．藤原弘之：手指切断術とバンディング術を要したスティール症候群の治療経験．第38回日本骨関節感染症学会，高松，2015. 7．3－4

3．西口　滋，藤原弘之，山根逸郎，吉元孝一，布施謙三：非定型大腿骨骨折を生じた乳癌骨転移の２症例．第125回中部日本整形外科災害外科学会，名古屋，2015. 10. 2－3

4．桝田崇一郎，竹内久貴，岩城公一，安田　義：当院における小児上腕骨顆上骨折完全転位型（Gartland分類 type Ⅳ）に神経血管損傷を合併した２例．第125回中部日本整形外科災害外科学会学術集会，名古屋，2015. 10. 2－3

5．藤原弘之:肩関節血腫に対して桂枝茯苓丸が著効した１例．日本東洋医学会関西支部平成27年度兵庫県部会，神戸，2015. 10. 4

6．桝田崇一郎，藤林俊介，大槻文悟，木村浩明，根尾昌志，松田秀一：Polyglycolic Acid Meshとフィブリン糊併用による硬膜修復と後療法に関する考察．第25回脊椎インストゥルメンテーション学会，新潟，2015. 11. 6－7

7．西口　滋：骨粗鬆症は女性の病気か？ －前立腺癌と骨粗鬆症－．第70回兵庫県泌尿器科医会　教育講演，神戸，2015. 11. 14

8．西口　滋：股関節のケガ・病気．西市民病院公開市民講座，神戸，2016. 1．21

Ⅷ. ２．９　泌尿器科

1．山野　潤，板東由加里，長富俊孝，山尾　裕，中村一郎：結節性硬化症に合併した腎血管筋脂肪腫自然破裂の３例．第103回日本泌尿器科学会総会，金沢，2015．４．20
2．坂東由加里，長富俊孝，山野　潤，山尾　裕，中村一郎：当院における上部尿路上皮癌に対する腎尿管全摘術の検討．第103回日本泌尿器科学会総会，金沢，2015．４．20
3．中村一郎，板東由加里，長富俊孝，山野　潤，山尾　裕：新膀胱造設術施行患者の終末期までの排尿方法に関する検討～第１報～．第103回日本泌尿器科学会総会，金沢，2015．４．21
4．中村一郎：頻尿・尿失禁の治療・ケア～最期まで排泄を支える～　知っておきたい頻尿・尿失禁の病態と排尿管理のポイント－泌尿器科医の視点から－．第20回日本緩和医療学会学術大会，横浜，2015．６．20
5．脇田直人，西岡　駿，山野　潤，岡本雅之，中村一郎：前立腺印環細胞癌の１例．第230回日本泌尿器科学会関西地方会，大阪狭山，2015．９．26
6．山野　潤，脇田直人，西岡　駿，岡本雅之，中村一郎：神戸市立医療センター西市民病院における膀胱全摘術125例の臨床的検討．第67回西日本泌尿器科学会総会，福岡，2015. 11．７
7．脇田直人，西岡　駿，山野　潤，岡本雅之，中村一郎：当科における去勢抵抗性前立腺癌に対するエンザルタミドの初期使用経験．第67回西日本泌尿器科学会総会，福岡，2015. 11．７
8．西岡　駿，脇田直人，山野　潤，岡本雅之，中村一郎：当院における腎盂尿管癌に対する後腹膜鏡下腎尿管全摘除術の検討．第29回日本泌尿器内視鏡学会総会，東京，2015. 11. 19

Ⅷ. ２．10　眼科

1．吉水　聡，広瀬文隆，亀田隆範，藤原雅史，栗本康夫：原発閉塞隅角眼と開放隅角眼における前房体積及び虹彩体積の比較．第119回日本眼科学会，札幌，2015．４．16-19
2．山本庄吾：網膜疾患関連．Kobe Ophthalmic Resident Salon II，神戸，2015．５．９
3．Yoshimizu S，Hirose F，Fujihara M，Kurimoto Y：Measurement of the anterior chamber and iris volume in eyes with angle closure using anterior segment optical coherence tomography．The 6th World Glaucoma Congress，Hong Kong，2015．６．６－９
4．松崎光博，広瀬文隆，山本庄吾，吉水　聡，宇山紘史，藤原雅史，栗本康夫：Ex-PRESSTM併用濾過手術における術中OCTの有用性．第26回日本緑内障学会，名古屋，2015．９．11-13
5．山本庄吾，藤原雅史，広瀬文隆，栗本康夫：原発閉塞隅角眼に対する水晶体再建術の５年成績．第26回日本緑内障学会，名古屋，2015．９．11-13
6．吉水　聡，広瀬文隆，宇山紘史，藤原雅史，栗本康夫：原発閉塞隅角眼における前房体積及び虹彩体積の水晶体再建術による変化．第26回日本緑内障学会，名古屋，2015．９．11-13
7．中村隆宏，平見恭彦，藤原雅史，山本庄吾，外園千恵，木下　茂，栗本康夫：DSAEK術後の高眼圧に対する緑内障チューブシャント手術の治療経過報告．第69回日本臨床眼科学会，名古屋，2015. 10. 22-25
8．石田和寛：糖尿病黄斑浮腫に対するアフリベルセプト硝子体注射の短期成績．黄斑疾患フォーラムin Kobe，神戸，2015. 11．７
9．山本庄吾：再燃を繰り返す症例へのアプローチ．Hyogo Young Macula Club ～第１回DMEを語る～，神戸，2015. 11. 20
10．宇山紘史，宮本紀子，山本庄吾，藤原雅史，石田和寛，栗本康夫：糖尿病黄斑浮腫に対するアフリベルセプト硝子体内注射の短期治療成績．第54回日本網膜硝子体学会，第32回日本眼循環学会合同学会，東京，2015. 12．４－６
11．山本庄吾，高木誠二，平見恭彦，高橋政代，栗本康夫：色素性傍静脈網脈絡膜萎縮の１例．第54回日本網膜硝子体学会，第32回日本眼循環学会合同学会，東京，2015. 12．４－６
12．許沢尚弘，藤原雅史，吉水　聡，宇山紘史，高木誠二，広瀬文隆，栗本康夫：術前眼圧14mmHg以下の開放隅角緑内障におけるEX-PRESS®とLECの比較．第39回日本眼科手術学会，福岡，2016．１．29-31

13. 山本庄吾，宮本紀子，藤原雅史，石田和寛，栗本康夫：糖尿病黄斑浮腫に対する硝子体手術後のSD-OCTにおける網膜形態学的特徴の５年経過．第39回日本眼科手術学会，福岡，2016．１．29-31
14. 許沢尚弘，藤原雅史，吉水　聡，宇山紘史，高木誠二，広瀬文隆，栗本康夫：毛様体扁平部挿入型バルベルト緑内障インプラント手術の術後中期成績．第35回神戸市立医療センター中央市民病院眼科オープンカンファレンス，神戸，2016．３．11

Ⅷ．２．11　麻酔科

1．横田航志，榎泰二郎，松﨑千明，松宮　桂，岡崎　俊：ICU在室患者における血圧変動の解析と重症度との関連．日本麻酔科学会第62回学術集会，神戸，2015．５．29

Ⅷ．２．12　歯科口腔外科

1．Kawai M，Nakamura J，Ando T，Nishida T，Watanabe E，Sugiyama M：Single-dose administration of remifentanil before tracheal intubation under general anesthesia．8th Annual Meeting of Federation of Asia Dental Anesthesiology Societies（FADAS），Taipei，Taiwan，2015．９．17
2．杉山　誠，河合峰雄，西田哲也，安東大器，渡邉絵里奈：アミド型の局所麻酔薬にアレルギーを有する患者に全身麻酔下歯科治療を行った症例．第42回日本歯科麻酔学会総会・学術大会，東京，2015．11．1
3．城　尚子，水野　誠，冨永晋二，田中啓介，立浪康晴，砂川英樹，杉岡信悟，城　茂治，篠塚　襄，佐藤　裕，北川英二，釜田　隆，片山壮太郎，嶋田昌彦，河合峰雄，吉田充広：日本歯科麻酔学会認定医の就業状態のアンケート予備調査の集計報告．第42回日本歯科麻酔学会総会・学術大会，東京，2015．11．1
4．河合峰雄：安全な歯科医療のためのバイタルサインセミナー．日本歯科麻麻酔学会・香川県歯科医師会，高松，2015．12．13
5．河合峰雄：安全、安心な歯科治療のために備えておきたい対策（安全な歯科医療のためのバイタルサインセミナー）．日本歯科麻麻酔学会，高槻市歯科医師会，高槻，2016．１．10
6．渡邉絵里奈，河合峰雄，西田哲也：右下顎蜂窩織炎の消炎治療後に心不全の制御が困難なため死亡した症例．第25日本有病者歯科医療学会総会・学術大会，東京，2016．３．22

Ⅷ．２．13　臨床病理科

1．山下展弘，宮川祥治，吉田澄子，勝山栄治：多数の砂粒体を認めた腹膜原発悪性中皮腫の一例．第54回日本臨床細胞学会秋季大会，名古屋，2015．11．21
2．宮川祥治，吉田澄子，山下展弘，勝山栄治：尿道原発腺癌の１例．第54回日本臨床細胞学会秋季大会，名古屋，2015．11．22
3．宮川祥治，吉田澄子，山下展弘，勝山栄治：顎下腺癌肉腫１例．兵庫県臨床細胞学会第32回総会，神戸，2016．３．５

Ⅷ．２．14　救急総合診療部

1．小縣正明：講演「急性消化管疾患のPoint-of-care Ultrasound」．第18回日本臨床救急医学会併設「Point-of-care超音波講習会」，富山，2015．６．６
2．小縣正明：神戸市災害対応病院としての取り組み．神戸市長田区在宅推進協議会・災害対策部会 災害フォーラム，神戸，2016．２．６

Ⅷ．２．15　看護部

1．喜多悦子，中村あかね，倉持雅代，後藤たみ，高屋敷麻理子，富岡理恵，橋爪　睦，時枝夏子：A SURVEY AMONG THE NIPPON FOUNDATION HOSPICE NURSES NETWORK．アジア・太平洋ホスピス・緩和ケアネットワーク第11回台北カンファレンス，台北，台湾，2015．４．30-５．３
2．斎藤美智子：がん関連の認定・専門看護師による地域住民に対する緩和ケア講座の開催の取り組みとその評価．第20回日本緩和医療学会学術大会，横浜，2015．６．19

3．大路貴子，後藤たみ：がん患者相談窓口の相談内容とニーズについての考察．第13回日本臨床腫瘍学会学術集会，札幌，2015．7．18
4．半田永子：悪性リンパ腫でR-CHOP療法を受けた患者の思いについて～インタビューによる調査を通して～．第46回日本看護学会　慢性期看護，福島，2015．9．2
5．新田和子：ベトナム・ダナン産婦人科小児科病院における新人教育への取り組み　JICA草の根技術協力事業での取り組みから．国際看護研究会 第18回学術集会，横浜，2015．9．26
6．新田和子：ベトナム・ダナン産婦人科小児科病院における看護職研修生の変化　JICA草の根技術協力事業での一つの評価として．国際看護研究会 第18回学術集会，横浜，2015．9．26
7．楠田有里：気管挿管による痛みを緩和しその人らしく過ごすための看護．第46回日本看護学会 急性期看護，愛媛，2015．9．29
8．吉田裕香：人工呼吸器管理が長期化した患者の苦痛に寄り添うということ．第46回日本看護学会 急性期看護，愛媛，2015．9．30
9．荒木敬雄：二次救急病棟で勤務する看護師のキャプテンシーとその構成要素について．第17回日本救急看護学会学術集会，佐賀，2015. 10. 16
10．大路貴子：認定・専門看護師のいない施設の看護師へのがん化学療法看護学習会の効果と課題．第53回日本癌治療学会学術集会，京都，2015. 10. 29
11．後藤たみ：退院支援に関する院内教育の取り組み－退院支援看護師とのシャドーイングを試みて－（第53回全国自治体病院学会 看護・看護教育分科会 分科会推薦優秀演題）．第53回全国自治体病院学会，宮崎，2015. 10. 30
12．石原逸子，新田和子，グレッグ美鈴，池田清子，江川幸二，春名寛香，平野通子，後藤由紀子，江口由佳，谷川千佳子：継続看護を推進できる在宅支援室の体制構築に向けたニーズ調査と在宅支援事業案の作成．第35回日本看護科学学会学術集会，広島，2015. 12. 5

Ⅷ．２．16　薬剤部

1．濱　宏仁：抗がん剤曝露を減らす対策．第17回日本医療マネジメント学会学術総会 シンポジウム，大阪，2015．6．13
2．酒井麻衣，石本学司，濱　宏仁，田中詳二：タクロリムス（プログラフ®）カプセル 過量内服の１症例．第18回近畿薬剤師学術大会in神戸，神戸，2015．8．30
3．濱　宏仁，田中詳二，橋田　亨：オゾン水および次亜塩素酸ナトリウムを用いた抗がん薬汚染環境の除染効果．第25回医療薬学会年会，横浜，2015. 11. 22
4．元山　瞳，大津史子，佐々木忠徳，濱　宏仁，原田幸子，松浦克彦，山川雅之，渡辺享平，後藤伸之：医療現場における抗がん剤廃棄の現状とその経済的損失に関する調査研究．第25回医療薬学会年会，横浜，2015. 11. 22
5．渡辺享平，後藤伸之，佐々木忠徳，濱　宏仁，原田幸子，松浦克彦，山川雅之：医療現場に必要な薬剤の市販化に向けた調査・研究．第25回医療薬学会年会，横浜，2015. 11. 22
6．奥貞佳奈子，橋本　勝，赤瀬博文，公門法子，濱　宏仁，田中詳二：病棟薬剤業務に携わる配置人員増がもたらした薬剤適正使用への影響と費用対効果．第37回日本病院薬剤師会近畿学術大会，神戸，2016．1．24
7．吉井　遼，赤瀬博文，櫻井晴奈，藤原　歩，嶋本　藍，濱　宏仁，田中詳二：早期からの疼痛緩和を目的としたオピオイド回診の有用性に関する検討．第37回日本病院薬剤師会近畿学術大会，神戸，2016．1．24
8．櫻井晴奈，石本学司，濱　宏仁，冨岡洋海，田中詳二：禁煙補助薬バレニクリンの副作用と禁煙継続への影響．第37回日本病院薬剤師会近畿学術大会，神戸，2016．1．24
9．髙橋亜里紗，公門法子，赤瀬博文，濱　宏仁，田中詳二：病棟常駐薬剤師によるTDM業務実施の取り組みと効果．第37回日本病院薬剤師会近畿学術大会，神戸，2016．1．24
10．藤原　歩，赤瀬博文，濱　宏仁，田中詳二：当院における高齢患者へのafatinibの投与量と副作用に関する検討．第37回日本病院薬剤師会近畿学術大会，神戸，2016．1．24

11. 濱　宏仁：抗がん薬曝露対策．第23回鹿児島県病院薬剤師会がん薬物療法対策講習会，鹿児島，2016．2．6
12. 濱　宏仁：抗がん薬曝露対策～ガイドラインとガイドラインに示されていないエビデンスによる検証～日本臨床腫瘍薬学会学術大会2016，鹿児島，2016．3．13

Ⅷ．2．17　臨床検査技術部

1．松之舎教子，板井良輔，髙田真理子，薬師神公和，金田俊彦，石平雅美，三羽えり子，田村周二，奥野晃章，山下幸政：ソナゾイド造影超音波検査にて治療経過を追えた肝悪性リンパ腫の一例．日本超音波医学会 第42回関西地方会学術集会，大阪，2015．9．26
2．中野恵里，松之舎教子，三羽えり子，田村周二，竹中尚美，江口純治，富永健太，田中敏克：幼児に発症した大動脈炎症候群（高安動脈炎）の一例．日本超音波医学会 第42回関西地方会学術集会，大阪，2015．9．26
3．弘田大智，孫　永基，髙田真理子，池田篤志，恒川麻衣，松之舎教子，田村周二，臼木則朗，原田武尚，山下幸政：胆嚢動脈瘤破裂を伴った出血性胆嚢炎の一例．日本超音波医学会 第42回関西地方会学術集会，大阪，2015．9．26
4．恒川麻衣，板井良輔，髙田真理子，中野恵里，弘田大智，松之舎教子，三羽えり子，田村周二，奥野晃章，山下幸政：腹部エコー上、鑑別に苦慮したアメーバ性大腸炎の一例．日本超音波医学会 第42回関西地方会学術集会，大阪，2015．9．26
5．北川宏樹，安村聡樹，髙田真理子，弘田大智，恒川麻衣，中野恵里，松之舎教子，田村周二，臼木則朗，山下幸政：十二指腸壁内嚢胞を伴ったGroove膵炎の一例．日本超音波医学会 第42回関西地方会学術集会，大阪，2015．9．26
6．山下展弘，宮川祥治，吉田澄子，勝山栄治：多数の砂粒体を認めた腹膜原発悪性中皮腫の一例．第54回日本臨床細胞学会秋季大会，名古屋，2015．11．21
7．宮川祥治，吉田澄子，山下展弘，勝山栄治：尿道原発腺癌の１例．第54回日本臨床細胞学会秋季大会，名古屋，2015．11．22
8．宮川祥治，吉田澄子，山下展弘，勝山栄治：顎下腺癌肉腫１例．兵庫県臨床細胞学会第32回総会，神戸，2016．３．５

Ⅷ．2．18　リハビリテーション技術部

1．三栖翔吾，浅井　剛，土井剛彦，澤　龍一，小野　玲：地域在住高齢者における栄養障害と歩行時の姿勢安定性との関連－小型センサによる歩行評価は栄養障害による機能低下を鋭敏に反映する－．第50回日本理学療法学術大会，東京，2015．６．５-７
2．沖侑大郎，金子正博，酒井英樹，三栖翔吾，藤本由香里，永谷智里，角岡隆志，三谷祥子，山本晴子，高橋一揮，三谷有司，山口卓巳，松村拓郎，本田明広，石川　朗：慢性閉塞性肺疾患に喘息を合併すると増悪入院リスクが上がるオーバーラップ症候群に対する理学療法学的視点から．第50回日本理学療法学術大会，東京，2015．６．５-７
3．澤　龍一，三栖翔吾，中津伸之，斎藤　貴，杉本大貴，中村　凌，村田峻輔，小野　玲：地域在住高齢者における平均歩数，活動強度と転倒恐怖感の関連．第50回日本理学療法学術大会，東京，2015．６．５-７
4．高森公美，杉本達也，杉山和也，道上加奈，小野くみ子，石川　朗：運動後の下腿圧迫が生理学的指標に及ぼす影響．第23回日本運動生理学会大会，東京，2015．７．25-26
5．杉本達也，杉山和也，高森公美，道上加奈，小野くみ子，石川　朗：健康成人男性における運動後６回/分の呼吸数が心臓副交感神経系活動に及ぼす影響．第23回日本運動生理学会大会，東京，2015．７．25-26
6．杉山和也，杉本達也，高森公美，道上加奈，小野くみ子，石川　朗：自転車エルゴメータ運動中の音楽聴取が自律神経系活動、自覚症状および感情に及ぼす影響．第23回日本運動生理学会大会，東京，2015．７．25-26
7．道上加奈，杉本達也，杉山和也，高森公美，織部修一，小野くみ子，石川　朗：水中運動が運動後低血圧およびCAVIに及ぼす影響．第70回日本体力医学会大会，和歌山，2015．９．18-20

8．三栖翔吾，酒井英樹，本田明広，内平晶菜，岡本知子，西尾智尋：人工呼吸器離脱およびADL能力回復に難渋した肺アスペルギルス症の一例．第25回日本呼吸ケア・リハビリテーション学会学術集会，浦安，2015. 10. 15-16

9．沖侑大郎，藤本由香里，酒井英樹，三栖翔吾，山口卓巳，金子正博，石川　朗：労作時低酸素に影響を与える因子とcut off値の検討．第25回日本呼吸ケア・リハビリテーション学会学術集会，浦安，2015. 10. 15-16

10．藤本由香里，沖侑大郎，酒井英樹，三栖翔吾，山口卓巳，金子正博，石川　朗：慢性閉塞性肺疾患患者におけるthe desaturation distance ratioと肺機能の関連についての検討．第25回日本呼吸ケア・リハビリテーション学会学術集会，浦安，2015. 10. 15-16

11．山口卓巳，沖侑太郎，松村拓郎，藤本由香里，金子弘美，大平峰子，石川　朗：COPD患者における国際標準化されたADL指標であるAMPSの有用性．第25回日本呼吸ケア・リハビリテーション学会学術集会，浦安，2015. 10. 15-16

Ⅷ．２．19　医事課医事係

1．横田勝弘：「平成28年度診療報酬改定について」－改定の概要と病院経営に活かせること－．平成27年度兵庫県看護協会（施設代表者会等講演会），2016. 3．17

Ⅷ．３　西神戸医療センター

Ⅷ．３．１　循環器内科

1．相田健次，江尻純哉，吉開友羽子，山根啓一郎，吉野直樹，木下美菜子，川戸充徳，永澤浩志：孤立性上腸間膜動脈解離および腹腔動脈解離を合併した１例．第119回日本循環器学会近畿地方会，大阪，2015．６．20

2．吉開友羽子，相田健次，佐藤宏紀，山根啓一郎，吉野直樹，木下美菜子，川戸充徳，永澤浩志：覚醒剤使用が発症契機と考えられた急性心筋梗塞の１例．第119回日本循環器学会近畿地方会，大阪，2015．６．20

3．池田賢司，江尻純哉，木下美菜子，相田健次，山根啓一郎，吉野直樹，川戸充徳，永澤浩志：手術適応の判断に苦慮した感染性心内膜炎の１例．第210回日本内科学会近畿地方会，神戸，2015. 11. 28

Ⅷ．３．２　内分泌・糖尿内科

1．尾崎正英，佐藤雄一，藤原秀哉，辻　和雄：当科における原発性アルドステロン症27例の臨床的解析．第88回日本内分泌学会学術総会，東京，2015．４．24

2．佐藤雄一：持効型インスリンの使い方～空腹時血糖を下げる意義～．インスリン治療を考える会in神戸，神戸，2015．７．9

3．阪上由可子：腎癌加療中に著明な高血糖を契機に発見された先端巨大症の１例．第６回西神戸内分泌・糖尿病オープンカンファレンス，神戸，2015．７．18

4．平中孝明：腎生検にて初めて糖尿病が疑われた１例．第６回西神戸内分泌・糖尿病オープンカンファレンス，神戸，2015．７．18

5．原　和也：HHSによる痙攣で入院し、急性膵炎の合併と判明した１例．第６回西神戸内分泌・糖尿病オープンカンファレンス，神戸，2015．７．18

6．佐藤雄一：SGLT2阻害薬の対象症例を探る．神戸西部Diabetes Conference～SGLT2阻害薬の対象症例を探る～，神戸，2015．７．30

7．阪上由可子，佐藤雄一：腎癌加療中に著明な高血糖を契機に発見された先端巨大症の１例．第４回KOBE内分泌・代謝スキルアップセミナー，神戸，2015．８．22

8．辻　和雄：糖尿病腎症について～最新の情報より～．兵庫県糖尿病協会栄養部会第73回研修会，神戸，2015. 10. 3

9．佐藤雄一：糖尿病薬物治療～最近の知見から～．明日からの糖尿病地域連携を考える会，神戸，2015. 10. 22

10．濱場千夏：高血糖高浸透圧症候群に乳酸アシドーシスを合併した１例．第９回阪神糖尿病臨床講演会，神戸，2015. 10. 29

11．佐藤雄一：患者さんの高齢化を見据えての糖尿病治療と自己注射薬剤を用いた病診連携．糖尿病学術講演会in西神，神戸，2015. 10. 30

12．佐藤雄一：糖尿病の立場から．これからの高血圧治療を考える会，神戸，2015. 11. 12

13．平中孝明，佐藤雄一，藤原秀哉，辻　和雄：腎生検にて初めて糖尿病が疑われた１例．第52回日本糖尿病学会近畿地方会，京都，2015. 11. 14

14．原　和也，佐藤雄一，藤原秀哉，辻　和雄：HHSによる痙攣を生じた急性膵炎の１例．第52回日本糖尿病学会近畿地方会，京都，2015. 11. 14

15．佐藤雄一，藤原秀哉，辻　和雄：小唾液腺由来喉頭癌両側副腎転移により副腎不全をきたした１例．第25回臨床内分泌代謝Update，東京，2015. 11. 27

16．阪上由可子，佐藤雄一，藤原秀哉，辻　和雄：腎癌加療中に著明な高血糖を契機に発見された先端巨大症の１例．第25回臨床内分泌代謝Update，東京，2015. 11. 27

17．濱場千夏，藤原秀哉，佐藤雄一，辻　和雄：高齢男性において高血糖高浸透圧症候群と乳酸アシドーシスを合併した１例．第10回糖尿病臨床フォーラム，大阪，2016．１．30

18．佐藤雄一：当施設での糖尿病患者への取り組みと今後の展望．神戸西部Diabetes Conference～SGLT2阻害薬の対象症例を探る～，神戸，2016．２．18

19. 佐藤雄一：当院での新規混合インスリン製剤の使用経験．糖尿病学術講演会in西神，神戸，2016．2．25
20. 佐藤雄一：パネルディスカッション．Diabetes Seminar 2016 in神戸～溶解配合インスリン製剤の適正使用について～，神戸，2016．3．31

Ⅷ．3．3　腎臓内科

1．Matsushima H，Oyama A：Efficacy and safety of low-dose treatment of febuxostat in mild-to-moderate chronic kidney disease（CKD）patients with hyperuricemia．ERA-EDTA 52nd congress，London，2015．5．28-31
2．田中　淳，鳥越和雄，中井雅史，大山敦嗣：高齢発症重症筋無力症に合併したネフローゼ症候群の１例．第45回日本腎臓学会西部学術大会，金沢，2015．10．23-24
3．松島弘幸，大山敦嗣：カンデサルタンからアジルサルタンへの変更により、著明な尿蛋白改善を認めた慢性腎臓病（CKD）患者の一例．第45回日本腎臓学会西部学術大会，金沢，2015．10．23-24

Ⅷ．3．4　神経内科

1．上野正夫，一角朋子，奥田志保，高野　真：多発性硬化症と視神経脊髄炎に対するリハビリテーション効果の比較検討．第56回日本神経学会学術大会，新潟，2015．5．20-23
2．高野　真，一角朋子，上野正夫，奥田志保：リハビリテーション医学における針筋電図検査の有用性．第52回日本リハビリテーション医学会学術集会，新潟，2015．5．28-30
3．奥田志保，上野正夫，一角朋子，高野　真：リハビリテーションで歩行が改善したパーキンソン病患者の認知機能の検討．第52回日本リハビリテーション医学会学術集会，新潟，2015．5．28-30
4．的場　俊，池田賢司，石尾ゆきこ，柳原千枝，高野　真，川戸充徳：入院初期の経食道心エコーで明らかな疣腫を認めなかった感染性心内膜炎の１例．第210回日本内科学会近畿地方会，神戸，2016．11．28
5．的場　俊，石尾ゆきこ，柳原千枝，高野　真，小林雅典，藤原正利：偽痛風結節によりmyelopathyを呈した一例．第104回日本神経学会近畿地方会，大阪，2016．3．6

Ⅷ．3．5　消化器内科

1．井上貴裕，瀧本郁久，井関隼也，濱田健輔，荒尾真道，德永英里，吉田裕幸，安達神奈，島田友香里，林幹人，井谷智尚，三村　純：虫垂杯細胞カルチノイドの３例．第101回日本消化器病学会総会，仙台，2015．4．23-25
2．井関隼也，井上貴裕，瀧本郁久，濱田健輔，荒尾真道，德永英里，吉田裕幸，安達神奈，島田友香里，林幹人，井谷智尚，三村　純：当院で経験した消化管小細胞癌の３例．第101回日本消化器病学会総会，仙台，2015．4．23-25
3．荒尾真道，井関隼也，井上貴裕，瀧本郁久，濱田健輔，德永英里，吉田裕幸，安達神奈，島田友香里，林幹人，井谷智尚，三村　純：当院における悪性大腸狭窄に対する大腸ステント留置症例９例の検討．第101回日本消化器病学会総会，仙台，2015．4．23-25
4．濱田健輔，井関隼也，井上貴裕，瀧本郁久，荒尾真道，德永英里，吉田裕幸，安達神奈，島田友香里，林幹人，井谷智尚，三村　純：自然消退を認めた小腸原発性大細胞性B細胞リンパ腫（DLCBL）の１例．第101回日本消化器病学会総会，仙台，2015．4．23-25
5．安達神奈，吉田裕幸，濱田健輔，瀧本郁久，井関隼也，井上貴裕，荒尾真道，德永英里，安達神奈，島田友香里，林　幹人，井谷智尚，三村　純：当院における内視鏡的大腸粘膜切除術後出血の検討．第89回日本消化器内視鏡学会総会，名古屋，2015．5．29-31
6．荒尾真道，瀧本郁久，井関隼也，井上貴裕，濱田健輔，德永英里，吉田裕幸，安達神奈，島田友香里，林幹人，井谷智尚，三村　純：当院における消化管異物の現況．第89回日本消化器内視鏡学会総会，名古屋，2015．5．29-31

7．島田友香里，荒尾真道，瀧本郁久，井関隼也，井上貴裕，濱田健輔，徳永英里，吉田裕幸，安達神奈，林幹人，井谷智尚，三村　純：当院における大腸癌に対する経肛門的イレウス管留置術についての検討．第89回日本消化器内視鏡学会総会，名古屋，2015．5．29-31

8．濱田健輔，瀧本郁久，井関隼也，井上貴裕，荒尾真道，徳永英里，吉田裕幸，安達神奈，島田友香里，林幹人，井谷智尚，三村　純：当院における十二指腸ステントを使用した６例の検討．第89回日本消化器内視鏡学会総会，名古屋，2015．5．29-31

9．井関隼也，瀧本郁久，井上貴裕，濱田健輔，荒尾真道，徳永恵里，吉田裕幸，安達神奈，島田友香里，林幹人，井谷智尚，三村　純：当院における十二指腸上皮性腫瘍に対する内視鏡治療の現状．第89回日本消化器内視鏡学会総会，名古屋，2015．5．29－31

10. 井上貴裕，瀧本郁久，井関隼也，濱田健輔，荒尾真道，徳永英里，吉田裕幸，安達神奈，島田友香里，林幹人，井谷智尚，三村　純：結腸穿孔を伴う膵液瘻に対し、内視鏡的経胃ドレナージが有効であった膵腺扁平上皮癌の１例．第89回日本消化器内視鏡学会総会，名古屋，2015．5．29-31

11. 丹生真貴子，瀧本郁久，井関隼也，井上貴裕，濱田健輔，荒尾真道，徳永英里，吉田裕幸，安達神奈，島田友香里，林　幹人，井谷智尚，三村　純：濾胞性悪性リンパ腫に合併したヘルペス食道炎の１剖検例．第94回日本消化器内視鏡学会近畿支部例会，大阪，2015．6．20

12. 井上貴裕，瀧本郁久，井関隼也，濱田健輔，荒尾真道，徳永英里，吉田裕幸，安達神奈，島田友香里，林幹人，井谷智尚，三村　純：リチウム電池誤飲による食道潰瘍の１例．第94回日本消化器内視鏡学会近畿支部例会，大阪，2015．6．20

13. 濱田健輔，瀧本郁久，井関隼也，井上貴裕，荒尾真道，徳永英里，吉田裕幸，安達神奈，島田友香里，林幹人，井谷智尚，三村　純：内視鏡的胃瘻造設術（PEG）施行時に発見された早期胃癌の１例．第94回日本消化器内視鏡学会近畿支部例会，大阪，2015．6．20

14. 荒尾真道，瀧本郁久，井関隼也，井上貴裕，濱田健輔，徳永英里，吉田裕幸，安達神奈，島田友香里，林幹人，井谷智尚，三村　純：Ball valve症候群をきたした早期胃癌に対して内視鏡的粘膜下層剥離術を施行した１例．第94回日本消化器内視鏡学会近畿支部例会，大阪，2015．6．20

15. 井関隼也，瀧本郁久，井上貴裕，濱田健輔，荒尾真道，徳永恵里，吉田裕幸，安達神奈，島田友香里，林幹人，井谷智尚，三村　純：EUS-FNAにより確定診断を得た膵悪性リンパ腫の１例．第94回日本消化器内視鏡学会近畿支部例会，大阪，2015．6．20

16. 井上貴裕，瀧本郁久，井関隼也，濱田健輔，荒尾真道，徳永英里，吉田裕幸，安達神奈，島田友香里，林幹人，井谷智尚，三村　純：著明な黄疸を契機に発見された細胆管細胞癌の１例．第103回日本消化器病学会近畿支部例会，大阪，2015．9．26

17. 瀧本郁久，井関隼也，井上貴裕，濱田健輔，荒尾真道，徳永英里，吉田裕幸，安達神奈，島田友香里，林幹人，井谷智尚，三村　純：切除不能進行胃癌に対しS1およびCDDPによる化学療法で完全寛解となった一例．第103回日本消化器病学会近畿支部例会，大阪，2015．9．26

18. 濱田健輔，瀧本郁久，井関隼也，井上貴裕，荒尾真道，徳永英里，吉田裕幸，安達神奈，島田友香里，林幹人，井谷智尚，三村　純：当院で経験した十二指腸原発神経内分泌癌の１例．第103回日本消化器病学会近畿支部例会，大阪，2015．9．26

19. 井関隼也，瀧本郁久，井上貴裕，濱田健輔，荒尾真道，徳永恵里，吉田裕幸，安達神奈，島田友香里，林幹人，井谷智尚，三村　純：当院で経験した消化管濾胞性リンパ腫に関する検討．第23回日本消化器関連学会週間，東京，2015．10．8-10

20. 井上貴裕，瀧本郁久，井関隼也，濱田健輔，荒尾真道，徳永英里，吉田裕幸，安達神奈，島田友香里，林幹人，井谷智尚，三村　純：胃神経内分泌細胞癌の３例．第23回日本消化器関連学会週間，東京，2015．10．8-10

21. 荒尾真道，瀧本郁久，井関隼也，井上貴裕，濱田健輔，徳永英里，吉田裕幸，安達神奈，島田友香里，林幹人，井谷智尚，三村　純：ヘノッホ・シェーンライン紫斑病が原因と考えられた門脈血栓症の１例．第23回日本消化器関連学会週間，東京，2015．10．8-10

22. 濱田健輔，瀧本郁久，井関隼也，井上貴裕，荒尾真道，德永英里，吉田裕幸，安達神奈，島田友香里，林幹人，井谷智尚，三村　純：当院で経験した転移性胃腫瘍の検討．第23回日本消化器関連学会週間，東京，2015. 10. 8-10
23. 吉田裕幸，濱田健輔，瀧本郁久，井関隼也，井上貴裕，荒尾真道，德永英里，安達神奈，島田友香里，林幹人，井谷智尚，三村　純：当院におけるEndoscopic papillary large-balloon dilation（EPLBD）の安全性と有効性の検討．第23回日本消化器関連学会週間，東京，2015. 10. 8-10
24. 濱田健輔，瀧本郁久，井関隼也，井上貴裕，荒尾真道，德永英里，吉田裕幸，安達神奈，島田友香里，林幹人，井谷智尚，三村　純：膵管鏡にて主膵管病変を評価した膵管内乳頭粘液腫瘍の１例．第95回日本消化器内視鏡学会近畿支部例会，大阪，2015. 11. 7
25. 井関隼也，瀧本郁久，井上貴裕，濱田健輔，荒尾真道，德永恵里，吉田裕幸，安達神奈，島田友香里，林幹人，井谷智尚，三村　純：成人腸重積症の１例．第95回日本消化器内視鏡学会近畿支部例会，大阪，2015. 11. 7
26. 井上貴裕，瀧本郁久，井関隼也，濱田健輔，荒尾真道，德永英里，吉田裕幸，安達神奈，島田友香里，林幹人，井谷智尚，三村　純：初回手術から９年後に大腸転移をきたした卵管類内膜腺癌の１例．第95回日本消化器内視鏡学会近畿支部例会，大阪，2015. 11. 7
27. 瀧本郁久，井関隼也，井上貴裕，濱田健輔，荒尾真道，德永英里，吉田裕幸，安達神奈，島田友香里，林幹人，井谷智尚，三村　純：膵頭十二指腸切除後に胆管空腸吻合部からの出血に対し内視鏡的止血術を実施した１例．第95回日本消化器内視鏡学会近畿支部例会，大阪，2015. 11. 7
28. 三村　純：座長（Young Endoscopist Session）．第95回日本消化器内視鏡学会近畿支部例会，大阪，2015. 11. 7
29. 濱田健輔，瀧本郁久，井関隼也，井上貴裕，荒尾真道，德永英里，吉田裕幸，安達神奈，島田友香里，林幹人，井谷智尚，三村　純：膵頭部膵内分泌腫瘍（グルカゴノーマ）の１例．第104回日本消化器病学会近畿支部例会，大阪，2016. ２．６
30. 瀧本郁久，井関隼也，井上貴裕，濱田健輔，荒尾真道，德永英里，吉田裕幸，安達神奈，島田友香里，林幹人，井谷智尚，三村　純：胆管狭窄をきたし悪性疾患との鑑別に苦慮した黄色肉芽腫性胆嚢炎の一例．第104回日本消化器病学会近畿支部例会，大阪，2016. ２．６
31. 井上貴裕，瀧本郁久，井関隼也，濱田健輔，荒尾真道，德永英里，吉田裕幸，安達神奈，島田友香里，林幹人，井谷智尚，三村　純：胃癌術後に膵十二指腸動脈瘤破裂をきたし、経カテーテル的動脈塞栓術により救命し得た１例．第104回日本消化器病学会近畿支部例会，大阪，2016. ２．６
32. 井関隼也，瀧本郁久，井上貴裕，濱田健輔，荒尾真道，德永恵里，吉田裕幸，安達神奈，島田友香里，林幹人，井谷智尚，三村　純：成人特発性腸重積症の３例．第104回日本消化器病学会近畿支部例会，大阪，2016. ２．６
33. 原　和也，瀧本郁久，濱田健輔，井上貴裕，井関隼也，德永英里，荒尾真道，吉田裕幸，安達神奈，島田友香里，林　幹人，井谷智尚，三村　純：早期梅毒性肝炎（Early syphilitic hepatitis）の一例．第104回日本消化器病学会近畿支部例会，大阪，2016. ２．６
34. 井元裕子，原　和也，瀧本郁久，濱田健輔，井上貴裕，井関隼也，德永英里，荒尾真道，吉田裕幸，安達神奈，島田友香里，林　幹人，井谷智尚，三村　純：当院における腸結核の検討．第104回日本消化器病学会近畿支部例会，大阪，2016. ２．６
35. 瀧本郁久，濱田健輔，井関隼也，井上貴裕，荒尾真道，德永英里，井谷智尚：胃切除後症例に対する経管栄養はPEGがよいか？ PEGJがよいか？ 第31回日本静脈経腸栄養学会学術集会，福岡，2016. ２. 25-26
36. 井関隼也，瀧本郁久，濱田健輔，井上貴裕，荒尾真道，德永英里，井谷智尚：PTEGドレナージにより代謝性アルカローシスを生じた２例．第31回日本静脈経腸栄養学会学術集会，福岡，2016. ２. 25-26

37. 濱田健輔，瀧本郁久，井関隼也，井上貴裕，荒尾真道，徳永英里，井谷智尚：幽門または十二指腸狭窄症例に対する経鼻空腸チューブからの経管栄養の有用性についての検討．第31回日本静脈経腸栄養学会学術集会，福岡，2016．2．25-26
38. 荒尾真道，濱田健輔，瀧本郁久，井関隼也，井上貴裕，徳永英里，井谷智尚：当院おける透視下経皮的内視鏡的胃瘻造設術の検討．第31回日本静脈経腸栄養学会学術集会，福岡，2016．2．25-26
39. 井谷智尚，荒尾真道，濱田健輔，瀧本郁久，井関隼也，井上貴裕，徳永英里：臨床栄養レベルの底上げを目指した「NSTミーティング」の工夫．第31回日本静脈経腸栄養学会学術集会，福岡，2016．2．25-26

Ⅷ．３．６　呼吸器内科

1．中野貴之，池田顕彦，纐纈力也，桜井稔泰，多田公英，荻野浩嗣，甲藤麻衣，小嶋康隆：胸腺原発低分化型神経内分泌癌の一例．第85回日本呼吸器学会近畿地方会，奈良，2015．7．11
2．中野貴之，池田顕彦，纐纈力也，桜井稔泰，多田公英，藤本　遼，宮田　亮，石川浩之，大政　貢，青木　稔，小嶋康隆，石原美佐，橋本公夫：著明な２型呼吸不全を契機に診断された気管・気管支に限局した再発性多発軟骨炎の一例．第86回日本呼吸器学会近畿地方会，京都，2015. 12. 19

Ⅷ．３．７　免疫血液内科

1．田中康博，山本　剛：血液疾患に合併したPolymicrobial bacteremiaの臨床的検討．第89回日本感染症学会総会，京都，2015．4．17
2．坂上由可子，田中康博，新里偉咲：脾破裂で発症した mantle cell lymphpmaの一例．第103回近畿血液学地方会，京都，2015．6．20
3．田中康博，新里偉咲：当院における活動性結核を合併した悪性リンパ腫に対するリツキシマブの使用経験．第77回日本血液学総会，金沢，2015. 10. 17
4．橋本朗子，高蓋寿朗，田中康博，新里偉咲：抗IL-６抗体にて止血管理可能となったステロイド抵抗性の後天性血友病の一例．第77回日本血液学総会，金沢，2015. 10. 17
5．田中　淳，橋本朗子，田中康博，新里偉咲：Ph陽性 mixed phenotypic acute leulemiaの一例．第104回近畿血液学地方会，京都，2015. 11. 7

Ⅷ．３．８　緩和ケア内科

1．安藤俊弘:婦人科開腹手術の術後鎮痛における腹横筋膜面ブロックと腰方形筋ブロックの影響の違いの検討．第２回日本区域麻酔学会，群馬，2015．4．24-25
2．安藤俊弘：ブロック不応性の頚肩腕痛に漢方薬が奏功した一症例．第25回日本疼痛漢方研究会，東京，2015．７．11

Ⅷ．３．９　精神・神経科

1．石川慎一：統合失調症の治療再考－鎮静と薬物治療．学術講演会，2015．4．17
2．児玉豊彦，橋本健志，庄司寛子，高木幸子，藤本浩一，石川慎一，福武将映，平良　勝：精神科通院患者への携帯メールによる介入～援助希求行動と自傷行為への影響～．第111回日本精神神経学会学術集会，大阪，2015．6．4
3．石川慎一：うつ病の薬物療法を効果的に行うために必要な薬剤師の対応．西神戸うつ病フォーラム，神戸，2015．7．6
4．石川慎一：家族と認知行動療法．第４回摂食障害教室，神戸，2015．8．8
5．石川慎一：学校と医療の連携～ソーシャル・インクルージョンを目指して．神戸市立青陽須磨支援学校　夏季職員研修「公開講座」，神戸，2015．8．29

6．石川慎一：当院におけるベルソムラ錠の使用経験．社内学術研修，神戸，2015. 10. 21
7．石川慎一，島村康弘，寺園沙矢香，三浦陽子，河村麻美子，上月　遥，大谷恭平，髙宮静男：摂食障害治療のおける管理栄養士の役割に関する実態調査　報告２．第19回日本摂食障害学会学術集会，福岡，2015. 10. 25
8．石川慎一，川添文子，大谷恭平，池田芳子，河村麻美子，髙宮静男：西神戸医療センターにおける精神科リエゾン緩和チームの経過と今後の展開．第28回日本総合病院精神医学会，徳島，2015. 11. 27
9．髙宮静男，石川慎一：発達障害を持つ幼児児童生徒への支援について．発達障害児支援に関する職員研修，兵庫県立神戸聴覚特別支援学校，2016. １．８
10. 石川慎一：FBT　家族療法に基づく摂食障害の治療（神経性やせ症編）．第５回摂食障害教室，神戸，2016. １．20
11. 石川慎一：レクサプロの今後の展開～今までの振り返りから．社員教育，神戸，2016. １．22
12. 石川慎一，川添文子：心身医学的アプローチが必要だった結核疾患．神戸心身医療カンファレンス，神戸，2016. ２．13
13. 石川慎一：産業医向け講習～発達障害を抱えた方のうつ病対応について．産業医実地研修会，2016. ３．６
14. 石川慎一：ストレスチェックからみえてくるうつ病患者像～ASDとの合併．Psychiatry Symposium，2016. ３．11

Ⅷ. ３．10　小児科

1．Kawasaki Y，Matsubara K，Tasaka K，Nagai S，Iwata A，Nigami H，Fukaya T：Monitoring serum infliximab levels in an infant born to a mother receiving infliximab before the BCG vaccination. 11th Asian Society for Pediatric Research Osaka，Osaka，2015. ４．15-18
2．鈴木愛瑠，田坂佳資，永井貞之，川﨑　悠，仁紙宏之，松原康策，深谷　隆，髙宮静男：神経性食思不振症制限型61症例の初回入院時血算および血液生化学異常値の頻度．第118回日本小児科学会学術集会，大阪，2015. ４．17-19
3．田坂佳資，川口晃司，川﨑　悠，鈴木愛瑠，岩田あや，石原温子，仁紙宏之，松原康策，深谷　隆，橋本公夫：市販の総合感冒薬内服後に重症肝機能障害を発症した一例．第118回日本小児科学会学術集会，大阪，2015. ４．17-19
4．松原康策，今泉益栄，高橋幸博，宮川義隆：特発性血小板減少性紫斑病合併妊娠から出生した児に対する診療の参照ガイド．第118回日本小児科学会学術集会，大阪，2015. ４．17-19
5．田坂佳資，永井貞之，川﨑　悠，磯目賢一，堀　雅之，岩田あや，仁紙宏之，松原康策，深谷　隆：地域中核病院の小児血流感染症の変遷～1994-2015年・202症例の検討～．神戸市小児科医会学術講習会，神戸，2015. ５．16
6．堀　雅之，永井貞之，田坂佳資，川﨑　悠，磯目賢一，岩田あや，仁紙宏之，松原康策，深谷　隆：当院における過去10年間の食物経口負荷試験のまとめ．第265回日本小児科学会兵庫県地方会，神戸，2015. ５．30
7．松原康策，野本竜平，大澤　朗，竹川啓史，﨑園賢治，山本　剛：*Streptococcus gallolyticus* subsp. *pasteurianus*による一過性菌血症の３歳児．第47回レンサ球菌感染症研究会，宮崎，2015. ７．３-４
8．後藤良子，松原康策，川北かおり，石原美佐，川﨑　悠，荻野美智，岩田あや，竹内康人：胎盤内絨毛癌を合併した重度胎児母体間輸血症候群の一例．第51回日本周産期・新生児医学会総会，福岡，2015. ７．10-12
9．松原康策，仁紙宏之，岩田あや，堀　雅之，磯目賢一，川﨑　悠，田坂佳資，永井貞之，深谷　隆：Childhood cancer survivorの結婚と妊孕性についての相談事例．第10回京都地区小児血液腫瘍研究会，京都，2015. ７．25
10. 登尾　薫，松原康策，山野愛美，戸田進也，大石悠香，登尾里紀，佐藤信浩，内田浩也：川崎病冠動脈病変におけるZスコアの有用性の検討．日本超音波医学会第42回関西地方会学術集会，大阪，2015. ９．26
11. 永井貞之，堀　雅之，田坂佳資，川﨑　悠，磯目賢一，岩田あや，仁紙宏之，松原康策，深谷　隆，杉田良文，田中亮二郎：腸球菌性尿路感染症により、一過性偽性アルドステロン血症を来した先天性腎尿路異常の乳児例．第265回日本小児科学会兵庫県地方会，姫路，2015. ９．26

12. 田坂佳資，松原康策，仁紙宏之，岩田あや，堀　雅之，磯目賢一，川﨑　悠，永井貞之，深谷　隆，山本　剛：小児非チフス性サルモネラによる侵襲性感染症．第47回日本小児感染症学会総会・学術集会，福島，2015. 10. 31-11. 1
13. 松原康策，内山芽里，笹原洋二，岩田あや，永井貞之，田坂佳資，川﨑　悠，堀　雅之，仁紙宏之，深谷　隆：ANKRD26異常による先天性血小板減少症－４世代８患者にわたる１家系－．第57回小児血液・がん学会，甲府，2015. 11. 27-29
14. 髙宮静男，松原康策，川添文子：社交不安障害により不登校になったALL患児４例のその後．第57回小児血液・がん学会，甲府，2015. 11. 27-29
15. 尾川沙紀，肥塚麻里，荻内雅子，沖吉みどり，北川恵美子，堀　雅之，松原康策：喘息指導の実際．第８回神戸小児アレルギー講習会，神戸，2015. 11. 29
16. 高原佳央里，川﨑　悠，田坂佳資，永井貞之，磯目賢一，堀　雅之，岩田あや，仁紙宏之，松原康策，深谷　隆：マイコプラズマ肺炎を合併した不全型川崎病女児例．第267回日本小児科学会地方会，西宮，2016. ２. 20
17. 堀　雅之，永井貞之，田坂佳資，川﨑　悠，磯目賢一，岩田あや，仁紙宏之，松原康策，深谷　隆：びまん性粒状肺病変を認めた川崎病の１例．第29回近畿小児科学会，大阪，2016. ３. 6
18. 田坂佳資，松原康策，仁紙宏之，岩田あや，堀　雅之，磯目賢一，川﨑　悠，永井貞之，深谷　隆：*Helicobacter pylori*感染によって急性胃粘膜病変を発症した４症例．第29回近畿小児科学会，大阪，2016. ３. 6
19. 小河孝輔，永井貞之，田坂佳資，川﨑　悠，磯目賢一，堀　雅之，岩田あや，仁紙宏之，松原康策，深谷　隆：ITP母体から出生児における血小板低下の予測因子．第23回未熟児新生児医療研究会，京都，2016. ３. 12

Ⅷ. ３. 11　皮膚科

1. 織田好子，藤井翔太郎，一角直行，堀川達弥：Pyodermatitis vegetansの１例．第449回日本皮膚科学会大阪地方会，大阪，2015. ５. 23
2. 藤井翔太郎，織田好子，一角直行，堀川達弥：足底に生じたdermatofibroma．第114回日本皮膚科学会総会，横浜，2015. ５. 29-31
3. 堀川達弥：慢性蕁麻疹－update2015－．第114回日本皮膚科学会総会，横浜，2015. ５. 29-31
4. 藤井翔太郎，織田好子，一角直行，堀川達弥，久野英樹，立石千晴，鶴田大輔：Bullous SLEの１例．第108回近畿皮膚科集談会，京都，2015. ７. 12
5. 福永　淳，畠山真弓，鷲尾　健，小倉香奈子，山田陽三，堀川達弥，錦織千佳子：治療抵抗性コリン性蕁麻疹におけるH2受容体拮抗薬ラフチジンの臨床効果の検討．第２回汗と皮膚疾患の研究会，東京，2015. ８. 8
6. 藤井翔太郎，織田好子，一角直行，川上由香里，正木太朗，堀川達弥：治療に難渋したurticarialvasculitisの１例．第66回日本皮膚科学会中部支部総会，神戸，2015. 10. 31-11. 1
7. 藤井翔太郎，織田好子，川上由香里，一角直行，正木太朗，堀川達弥：アロプリノールによる多発性固定薬疹の１例．第45回日本皮膚アレルギー・接触皮膚炎学会総会学術大会，島根，2015. 11. 20-22
8. 川上由香里，藤井翔太郎，織田好子，一角直行，正木太朗，堀川達弥，田中康博：SLEに伴ったmultiple dermatofibromas．第452回日本皮膚科学会大阪地方会，大阪，2015. 12. 5
9. Masaki T，Nakano E，Suzuki T，Nishigori C：A case of xeroderma pigmentosum complementation group C with dyschromatic change on the covered area of the skin．The 40th Annual Meeting of the Japanese Society for Investigative Dermatology（JSID2015），Okayama，2015. 12. 11

Ⅷ. ３. 12　外科・消化器外科

1. 伊丹　淳，吉田真也，小寺澤康文，安川大貴，住井敦彦，松浦正徒，長井和之，石井隆道，姜　貴嗣，京極高久：用手補助（HALS）を用いない腹腔鏡補助下胃管作成術の検討．第115回日本外科学会学術集会，名古屋，2015. ４. 16

2．平中孝明，吉田真也，小寺澤康文，安川大貴，住井敦彦，松浦正徒，長井和之，石井隆道，姜　貴嗣，伊丹淳，京極高久：絞扼性イレウスをきたした小腸間膜裂孔ヘルニアの一例．第197回近畿外科学会，京都，2015．５．９

3．山西俊介，吉田真也，小寺澤康文，安川大貴，住井敦彦，松浦正徒，長井和之，石井隆道，姜　貴嗣，伊丹淳，京極高久，橋本公夫，石原美佐：当科における胆嚢捻転症の２例．第197回近畿外科学会，京都，2015．５．９

4．石井隆道，長井和之，京極高久：当院における術前門脈塞栓術の初期経験．第27回日本肝胆膵外科学会，東京，2015．６．11

5．長井和之，小寺澤康文，吉田真也，住井敦彦，安川大貴，松浦正徒，石井隆道，姜　貴嗣，伊丹　淳，京極高久：切除不能膵癌に対するFOLFIRINOX療法の使用経験．第27回日本肝胆膵外科学会，東京，2015．６．11

6．長井和之，小寺澤康文，吉田真也，住井敦彦，安川大貴，松浦正徒，石井隆道，姜　貴嗣，伊丹　淳，京極高久：FOLFIRINOX療法後に腹腔動脈合併尾側膵切除（RO）可能となった局所進行切除不能膵癌．第46回日本膵臓学会，名古屋，2015．６．19

7．伊丹　淳，松浦正徒，小寺澤康文，吉田真也，住井敦彦，安川大貴，長井和之，石井隆道，姜　貴嗣，京極高久：腹腔鏡下胃管再建術は術後の横隔膜ヘルニアを助長するか．第69回日本食道学会，横浜，2015．７．３

8．小寺澤康文，吉田真也，住井敦彦，安川大貴，松浦正徒，長井和之，石井隆道，姜　貴嗣，伊丹　淳，京極高久：当科における成人腸重積症手術例の検討．第70回日本消化器外科学会総会，浜松，2015．７．16

9．伊丹　淳，安川大貴，住井敦彦，小寺澤康文，吉田真也，松浦正徒，長井和之，石井隆道，姜　貴嗣，京極高久：胃切後食道癌における食道再建についての考察．第70回日本消化器外科学会総会，浜松，2015．７．16

10．石井隆道：肝細胞癌と鑑別が困難であった胃肝様腺癌による同時性肝転移の１例．第51回日本肝癌研究会，神戸，2015．７．24

11．石井隆道，吉田真也，堀江和正，牧野健太，小寺澤康文，松浦正徒，長井和之，姜　貴嗣，伊丹　淳，京極高久：腹腔鏡下肝切除術における術前シミュレーションの有用性：左側胆嚢を伴い２次分枝門脈腫瘍栓を有した転移性肝癌の１手術例．第21回兵庫腹腔鏡外科勉強会，神戸，2015．９．19

12．吉田真也：腹腔鏡下幽門側胃切除術．第19回京都臨床外科セミナー，京都，2015．９．26

13．松浦正徒，堀江和正，牧野健太，吉田真也，小寺澤康文，長井和之，石井隆道，姜　貴嗣，伊丹　淳，京極高久：Rhabdoid featureを呈した巨大横行結腸癌の１例．第77回日本臨牀外科学会総会，福岡，2015．11．26

14．牧野健太，堀江和正，吉田真也，小寺澤康文，松浦正徒，長井和之，石井隆道，姜　貴嗣，伊丹　淳，京極高久：若年女性に発症した、右傍十二指腸ヘルニア嵌頓の一例．第77回日本臨牀外科学会総会，福岡，2015．11．26

15．小寺澤康文，堀江和正，牧野健太，吉田真也，松浦正徒，長井和之，石井隆道，姜　貴嗣，伊丹　淳，京極高久：当科における大腸癌の穿孔例の検討．第77回日本臨牀外科学会総会，福岡，2015．11．26

16．姜　貴嗣，堀江和正，牧野健太，吉田真也，小寺澤康文，松浦正徒，長井和之，石井隆道，伊丹　淳，京極高久：胃癌術後の異時性孤立性脾転移とＳ状結腸癌に対して腹腔鏡下に脾摘術とＳ状結腸切除術を施行した１例．第77回日本臨牀外科学会総会，福岡，2015．11．26

17．伊丹　淳，堀江和正，牧野健太，吉田真也，小寺澤康文，松浦正徒，長井和之，石井隆道，姜　貴嗣，京極高久：胃癌の術後、診断と治療方針決定に苦慮した直腸狭窄の一例．第77回日本臨牀外科学会総会，福岡，2015．11．26

18．吉田真也，堀江和正，牧野健太，小寺澤康文，松浦正徒，長井和之，石井隆道，姜　貴嗣，伊丹　淳，京極高久：当院における大腸穿孔症例74例の検討．第77回日本臨牀外科学会総会，福岡，2015．11．27

19．石井隆道，堀江和正，牧野健太，吉田真也，小寺澤康文，松浦正徒，長井和之，姜　貴嗣，伊丹　淳，京極高久：肝門部処理法の選択およびそれらの特徴について．第77回日本臨牀外科学会総会，福岡，2015．11．28

20．長井和之，堀江和正，牧野健太，吉田真也，小寺澤康文，松浦正徒，石井隆道，姜　貴嗣，伊丹　淳，京極高久：膵空腸吻合法における手技の工夫と短期成績．第77回日本臨牀外科学会総会，福岡，2015．11．28

21. 吉田真也，堀江和正，牧野健太，小寺澤康文，松浦正徒，長井和之，石井隆道，姜　貴嗣，伊丹　淳，京極高久：膿瘍形成性虫垂炎に対して、待機的腹腔鏡下虫垂切除を施行した２例．第28回日本内視鏡外科学会総会，大阪，2015. 12. 10
22. 松浦正徒，堀江和正，牧野健太，吉田真也，小寺澤康文，長井和之，石井隆道，姜　貴嗣，伊丹　淳，京極高久：超音波ガイド下非観血的整復後に腹腔鏡下修復術（TAPP）を施行した閉鎖孔ヘルニアの１例．第28回日本内視鏡外科学会総会，大阪，2015. 12. 12
23. 伊丹　淳，堀江和正，牧野健太，小寺澤康文，吉田真也，松浦正徒，長井和之，石井隆道，姜　貴嗣，京極高久：高度な食道裂孔ヘルニアに対する腹腔鏡下修復術の手術手技について．第28回日本内視鏡外科学会総会，大阪，2015. 12. 12
24. 石井隆道，吉田真也，小寺澤康文，松浦正徒，長井和之，姜　貴嗣，伊丹　淳，京極高久：門脈腫瘍栓を伴う転移性肝癌に対して腹腔鏡下肝部分切除術を施行した左側胆嚢の１症例．第28回日本内視鏡外科学会総会，大阪，2015. 12. 12
25. 小寺澤康文：当科における腹腔鏡下高位前方切除術．第13回兵庫手術手技ビデオカンファレンス，神戸，2016. １．23
26. 牧野健太：SP療法でｐCRを得た高度進行胃癌の一例．第31回R175消化器外科集談会，神戸，2016. ２．19
27. 堀江和正，京極高久，大音和室，井関隼也，尾鼻俊弥，鷲尾麻紀子，井谷智尚：空腸ストマからの排液を消化管に還流することで栄養状態が改善した、悪性リンパ腫による小腸穿孔の１例．第31回日本静脈経腸栄養学会，福岡，2016. ２．25
28. 吉田真也，井谷智尚，京極高久：当院における術前経口補水液の検討．第31回日本静脈経腸栄養学会，福岡，2016. ２．26
29. 長井和之：当科における膵頭十二指腸切除術．第17回京都肝胆膵外科セミナー，京都，2016. ３．５

Ⅷ. ３．13　乳腺外科

１．奥野敏隆，登尾　薫，大石悠香，山野愛美，内田浩也，佐藤信浩，真鍋美香，廣瀬圭子：乳腺乳頭状病変のソナゾイド造影超音波の検討－造影所見と病理組織像との比較－．第34回日本乳腺甲状腺超音波医学会学術集会，東京，2015. ５．23
２．奥野敏隆：カラードプラを活かす－乳房超音波診断－．日本超音波医学会第88回学術集会，東京，2015. ５．24
３．奥野敏隆：Comprehensive ultrasound in breast．日本超音波医学会第88回学術集会，東京，2015. ５．24
４．奥野敏隆，京極高久，今中一文：乳腺腫瘤に対するcomprehensive ultrasound diagnosisの検討．第23回日本乳癌学会学術集会，東京，2015. ７．２
５．奥野敏隆，大石悠香，内田浩也，登尾　薫，山野愛美，廣瀬圭子，佐藤信浩，戸田進也，橋本公夫：ソナゾイド造影超音波を行ったapocrine DCISの１切除例．第42回日本超音波医学会関西地方会，大阪，2015. ９．26
６．大石悠香，奥野敏隆，大上早紀，廣瀬圭子，山野愛美，登尾　薫，佐藤信浩，内田浩也，橋本公夫：乳腺腫瘍におけるSuperb Micro-vascular Imaging（SMI）の使用経験．第42回日本超音波医学会関西地方会，大阪，2015. ９．26
７．奥野敏隆，京極高久，今中一文，橋本公夫：セカンドルックエコーにおいてソナゾイド造影超音波が有用であった非浸潤性乳管癌の１切除例．第13回日本乳癌学会近畿地方会，大阪，2015. 11. 28

Ⅷ. ３．14　呼吸器外科

１．大政　貢：非小細胞肺癌術後の補助化学療法．第32回日本呼吸器外科学会総会　ランチョンセミナー，香川，2015. ５．14
２．藤本　遼，宮田　亮，石川浩之，大竹洋介，青木　稔：酸化セルロースシートによる全胸膜・横隔膜被覆術を施行した月経随伴性気胸の２症例．第32回日本呼吸器外科学会総会，香川，2015. ５．14
３．藤本　遼，宮田　亮，石川浩之，大竹洋介，青木　稔：末梢型非小細胞肺癌に対して行われた重粒子線治療後の局所再燃に対して、サルベージ手術を施行した１例．第32回日本呼吸器外科学会総会，香川，2015. ５．14

4．大竹洋介，青木　稔，藤本　遼，宮田　亮，石川浩之：非小細胞肺癌完全切除後の異時性第二癌切除例の臨床的検討．第32回日本呼吸器外科学会総会，香川，2015．5．14
5．石川浩之，青木　稔，藤本　遼，宮田　亮，大竹洋介：当院で行った悪性疾患による気管食道瘻に対するステント留置例の検討．第32回日本呼吸器外科学会総会，香川，2015．5．14
6．石川浩之，青木　稔，藤本　遼，宮田　亮，大政　貢：気胸症例に対する胸膜被覆術における助手の役割．第33回近畿胸腔鏡研究会，京都，2015．8．21
7．丹生真貴子，宮田　亮，藤本　遼，石川浩之，大政　貢，青木　稔：最近経験した壊死性降下性縦隔炎の２治療例．第53回兵庫呼吸器外科研究会，神戸，2015．9．3
8．Miyata R，Aoki M，Fujimoto R，Ishikawa H，Otake Y：Interstitial Lung Disease（ILD）Associated Cancer Genesis Is Noble Predictor for Patients with Non-Small Cell Lung Cancer and ILD．16th World Conference on Lung Cancer，Denver，2015．9．6
9．髙原佳央里，宮田　亮，藤本　遼，石川浩之，大政　貢，青木　稔，多田公英，橋本公夫：肺癌に対する胸腔鏡下右肺下葉切除術後に再燃をきたした結核性胸膜炎の症例．第122回兵庫県肺癌懇話会，神戸，2015. 10. 7
10. 長田駿一，石川浩之，藤本　遼，宮田　亮，田中里奈，大政　貢，青木　稔：自然気胸を契機に発見された先天性気管支閉鎖症の１手術例．第98回日本呼吸器内視鏡学会近畿支部会，大阪，2015. 11. 21
11. 宮田　亮，大竹洋介，藤本　遼，石川浩之，青木　稔：間質性肺疾患を発生母地とする非小細胞肺癌患者の予後は不良である．第56回肺癌学会総会，横浜，2015. 11. 26
12. 藤本　遼，大竹洋介，宮田　亮，石川浩之，青木　稔：術前に肺悪性腫瘍を疑った肺内孤立性線維性腫瘍の１手術例．第56回肺癌学会総会，横浜，2015. 11. 26
13. 大竹洋介，青木　稔，藤本　遼，宮田　亮，石川浩之：IA非小細胞肺癌完全切除例の腫瘍内脈管侵襲陽性症例の予後．第56回肺癌学会総会，横浜，2015. 11. 26
14. 宮田　亮，大竹洋介，藤本　遼，石川浩之，青木　稔：皮膚筋炎の発症を契機に発見された胸腺癌の１例．第56回肺癌学会総会，横浜，2015. 11. 27
15. 宮田　亮，青木　稔，藤本　遼，石川浩之，大政　貢：当院における最近の降下性壊死性縦隔炎の治療経験．第198回近畿外科学会，大阪，2015. 12. 5
16. 大政　貢：医師から見た肺がん治療選択法．身近な保健医療講座，神戸，2016．2．18
17. 大政　貢：最新の呼吸器外科領域治療．第４回西区外科懇話会，神戸，2016．2．20
18. 濱場千夏，大政　貢，藤本　遼，宮田　亮，石川浩之，橋本公夫，青木　稔：肺内発生した滑膜肉腫の一手術例．第103回日本肺癌学会関西支部会，大阪，2016．2．20
19. 池田賢司，宮田　亮，大政　貢，藤本　遼，石川浩之，青木　稔：リウマチ性多発筋痛症との関連が疑われた胸腺癌１手術例．第103回日本肺癌学会関西支部会，大阪，2016．2．20

Ⅷ．３．15　脳神経外科

1．西原賢在，木戸口慶司，太田耕平，武田直也：大きな脳腫瘍手術経験．東播脳神経外科症例検討会，兵庫県，2015．2．20
2．西原賢在：てんかん脳外科医の役割．第５回Neurosurgery symposium in Harima，2015．2．28
3．西原賢在，武田直也，木戸口慶司，太田耕平，石原美佐，橋本公夫，今中一文，第４脳室上衣腫摘出17年後に前頭葉半球間裂に局所再発した上衣腫の手術経験．日本脳神経外科学会近畿地方会，大阪，2015．4．18
4．西原賢在，木戸口慶司，太田耕平，武田直也：救急外来でのトリアージの盲点となった頭蓋内出血性病変の２例．日本臨床脳神経外科学会，神戸，2015．7．19
5．西原賢在，武田直也，木戸口慶司，太田耕平，田中一寛，篠山隆司，甲村英二：抗てんかん薬がテモゾロミドによる膠芽腫初期治療に及ぼす影響に関する症例対象研究．日本脳神経外科学会総会，札幌，2015. 10. 14-16
6．森下暁二，相原英夫，原田知明，西原賢在，宮本宏人：閉塞性水頭症伴う腫瘍性病変対するETV単独治療．第22回日本神経内視鏡学会，宮城，2015. 11. 5-6

7．Sakata J，Sasayama T，Tanaka K，Mizowaki T，Nagashima H，Nakamizo S，Tanaka H，Nishihara M，Mizukawa K，Hirose T，Itoh T，Kohmura E：Tumor-associated macrophages associate with cerebrospinal fluid interleukin-10 and survival in primary central nervous system lymphoma（PCNSL）．The 20th Society for Neuro-Oncology Annual Scientific Meeting，San Antonio，Texas，2015. 11. 19-22

Ⅷ．３．16　整形外科

1．藤原正利：骨粗鬆症による脆弱性骨折の診断と治療の実際．第１回岐阜運動器外傷治療懇話会，岐阜，2015. ５．９
2．Fujiwara M：Vascular injuries and their treatments following acetabular fractures．13th AFJO（日仏整形外科学会），Saint Malo，France，2015. ６．５
3．高矢憲一，藤原正利，中井一成，吉田圭二，森實一晃，正本和誉：Kaplan extensile lateral approachを用いた尺骨鉤状突起骨折を伴うひじ関節脱臼骨折の治療経験．第41回日本骨折治療学会，奈良，2015. ６．27
4．藤原正利，吉田圭二，高矢憲一，薮本浩光：寛骨臼骨折治療時の血管損傷と対策．第41回日本骨折治療学会，奈良，2015. ６．27
5．薮本浩光，二宮周三，藤原正利：人工骨頭脱臼を繰り返した臼蓋縁欠損を伴う大腿骨近位部骨折の検討．第41回日本骨折治療学会，奈良，2015. ６．27
6．藤原正利：Vascular injuries and their treatments following acetabular fractures．第15回骨盤輪寛骨臼骨折研究会，奈良，2015. ６．28
7．藤原正利：寛骨臼骨盤輪骨折治療時のpitfallと対策．神戸京整会症例検討会　第７回特別講演会，神戸，2015. ８．１
8．藤原正利，吉田圭二，高矢憲一，関本善啓，中井一成：骨盤輪骨折治療の合併症と後遺症．第125回中部整形外科災害外科学会シンポジウム，名古屋，2015. 10. ２
9．吉田圭二，藤原正利，中井一成，関本善啓，高矢憲一：両側人工膝関節感染と胸椎可能性脊椎炎を同時発症した１例．第125回中部整形外科災害外科学会，名古屋，2015. 10. ２
10．藤原正利：寛骨臼骨折治療のA，B，C，D．第４回わだち会，静岡，2015. 11. ８

Ⅷ．３．17　産婦人科

1．山下暢子，川北かおり，荻野美智，登村信之，酒井理恵，奥杉ひとみ，近田恵里，佐原裕美子，竹内康人：当院における精神疾患合併妊娠での周産期予後と服薬の関連について．第67回日本産科婦人科学会総会，横浜，2015. ４．10-12
2．登村信之，川北かおり，山下暢子，荻野美智，酒井理恵，奥杉ひとみ，近田恵里，佐原裕美子，竹内康人：子宮動脈塞栓術後の合併症により子宮摘出が必要となった１例．第67回日本産科婦人科学会総会，横浜，2015. ４．10-12
3．酒井理恵，山下暢子，荻野美智，登村信之，奥杉ひとみ，近田恵里，佐原裕美子，川北かおり，竹内康人：妊娠20週で発症したHELLP症候群と子癇の一例．第67回日本産科婦人科学会総会，横浜，2015. ４．10-12
4．登村信之，近田恵里，佐原裕美子，勝部美咲，山下暢子，荻野美智，酒井理恵，奥杉ひとみ，川北かおり，竹内康人：術前検査にて顆粒膜細胞腫を疑わなかった１例．第14回兵庫県産婦人科内視鏡手術懇話会，神戸，2015. ５．23
5．近田恵里：不妊治療中に悪性変化を生じた卵巣子宮内膜症嚢胞の一例．明石・西神Endometriosis研究会，明石，2015. ６．４
6．山下暢子，近田恵里，勝部美咲，荻野美智，登村信之，酒井理恵，奥杉ひとみ，佐原裕美子，川北かおり，竹内康人：吸引分娩後の膣壁・後腹膜血腫に対し、n-Butyl-2-cyanoacrylate（ヒストアクリル®）による血管塞栓術が有効であった一例．第89回兵庫県産科婦人科学会総会，神戸，2015. ６．５

7．山下暢子，近田恵里，勝部美咲，荻野美智，登村信之，酒井理恵，奥杉ひとみ，佐原裕美子，川北かおり，竹内康人：出血傾向のコントロールに苦慮した急性妊娠脂肪肝の１例．第132回近畿産科婦人科学会総会，神戸，2015．６．27-28
8．山下暢子，近田恵里，荻野美智，登村信之，酒井理恵，奥杉ひとみ，川北かおり，竹内康人：分娩後も治療に難渋した急性妊娠脂肪肝の１例．第51回日本周産期・新生児学会総会，福岡，2015．７．10-12
9．荻野美智，近田恵里，佐原裕美子，竹内康人：不妊治療中に悪性変化を生じた卵巣子宮内膜症性嚢胞の一例．平成27年度位育会臨床セミナー，神戸，2015．８．２

Ⅷ．３．18　泌尿器科

1．伊藤哲之，土橋一成，江村正博，清水洋祐，金丸聰淳：膀胱全摘における腹腔鏡下近位尿道剥離（男性）の有用性．第103回泌尿器科学会総会，金沢，2015．４．18
2．清水洋祐，土橋一成，江村正博，牧野雄樹，金丸聰淳，伊藤哲之：単純精索剥離による腹腔鏡下前立腺全摘除術後鼠径ヘルニア予防効果の検討．第103回泌尿器科学会総会，金沢，2015．４．18-21
3．土橋一成，江村正博，清水洋祐，金丸聰淳，伊藤哲之：女性の膀胱タンポナーデは高齢の膀胱炎患者が多い．日本老年泌尿器科学会，浜松，2015．５．８-９
4．伊藤哲之：がん総合診療部発足２年の現況と問題点．第68回神戸市西地域合同カンファレンス，神戸，2015．５．21
5．金丸聰淳：多発性嚢胞腎患者に対する後腹膜鏡下腎摘術の経験．西神戸泌尿器科カンファレンス，神戸，2015．６．18
6．土橋一成，江村正博，清水洋祐，金丸聰淳，伊藤哲之：脊椎変形と関節拘縮のある長期臥床患者の尿路結石に対する治療経験．RCC研究会，2015．７．４
7．伊藤哲之，土橋一成，江村正博，清水洋祐，金丸聰淳：ロボット支援前立腺全摘除術．兵庫県泌尿器ロボット手術研究会，神戸，2015．７．21
8．伊藤哲之：京都大学関連施設による中央病理診断に基づく腎癌予後調査研究の解析結果．EBM研究会，京都，2015．７．31
9．伊藤哲之：当院における腹腔鏡下副腎摘除の現状．循環器内科オープンカンファレンス，神戸，2015．９．10
10．金丸聰淳：西神戸医療センターにおけるジェブタナの使用経験．第７回HOPS，神戸，2015．９．26
11．清水洋祐：西神戸医療センターにおけるエンザルタミドの使用経験．第３回KULPセミナー，神戸，2015. 10. 15
12．Tsuchihashi K，Emura M，Shimizu Y，Kanamaru S，Ito N：Initial Experiences of Laparoscopic Radical Cystectomy．The Société Internationale d'Urologie，Melbourne，Australia，2015. 10. 15-18
13．土橋一成，江村正博，清水洋祐，金丸聰淳，伊藤哲之：下肢関節拘縮のため砕石位が困難な長期臥床患者の尿路結石に対する治療経験．西日本泌尿器科学会総会，福岡，2015. 11. ５-７
14．土橋一成，江村正博，清水洋祐，金丸聰淳，伊藤哲之：当院における女性の腹腔鏡下膀胱全摘術．泌尿器内視鏡学会，東京，2015. 11. ５-７
15．金丸聰淳，土橋一成，江村正博，清水洋祐，伊藤哲之：嚢胞感染を反復する多発性嚢胞腎患者に対する後腹膜鏡下右腎摘除術の経験．泌尿器内視鏡学会，仙台，2015. 11. 20
16．金丸聰淳：西神戸医療センターにおける結石破砕の現況．西神戸放射線科オープンカンファレンス，神戸，2015. 12. ３
17．伊藤哲之，土橋一成，江村正博，清水洋祐，金丸聰淳：当院における医原性尿管損傷修復方法．第28回日本内視鏡外科学会総会，大阪，2015. 12. 11
18．清水洋祐，土橋一成，金丸聰淳，伊藤哲之：右水腎症を伴う膀胱子宮内膜症に対し腹腔鏡下膀胱部分切除術及び右尿管膀胱新吻合術を施行した１例．第28回日本内視鏡外科学会総会，大阪，2015. 12. 11
19．土橋一成，江村正博，清水洋祐，金丸聰淳，伊藤哲之：診断に苦慮している巨大膀胱粘膜下腫瘍の１例．マンスリーミーティング，京都，2015. 12. 19

20. 土橋一成，江村正博，清水洋祐，金丸聰淳，伊藤哲之：馬蹄腎に合併した右尿管癌に腹腔鏡下右半腎尿管全摘術および膀胱全摘術を施行した１例．RCC研究会，豊岡，2016．１．16
21. 金丸聰淳：腹部の著明な膨隆で受診した高齢女性の１例．西神戸泌尿器科カンファレンス，神戸，2016．２．18

Ⅷ．３．19　眼科

１．吉田章子，三輪裕子，三河章子：ベーチェット病に合併した壊死性強膜炎の１例．第49回日本眼炎症学会，大阪，2015．７．10
２．黒田佳陽，吉田章子，三河章子，三輪裕子：硝子体手術後に中心性漿液性脈絡網膜症を発症した２例．第66回京大眼科同窓会学会，京都，2015. 11. 29
３．黒田佳陽，吉田章子，三輪裕子，三河章子：硝子体手術後に中心性漿液性脈絡網膜症を発症した２例．第54回日本網膜硝子体学会総会，東京，2015. 12．５
４．吉田章子：当院でトラベクトーム手術を導入して．第16回緑内障手術研究会，大阪，2016．１．15
５．佐久間真里，武田佳代，安藤　望，永松明子，田中育可：小児の屈折異常性弱視の治療ポイント～当院斜弱外来での取り組みについて～．第18回西神戸眼科合同カンファレンス，神戸，2016．２．18
６．黒田佳陽：硝子体手術後に中心性漿液性脈絡網膜症を発症した２例．第18回西神戸眼科合同カンファレンス，神戸，2016．２．18
７．吉田章子：トラベクトームの使用経験．第18回西神戸眼科合同カンファレンス，神戸，2016．２．18
８．三河章子：2015年の報告　当院の網膜剥離（PPV・網膜復位術）の手術成績．第18回西神戸眼科合同カンファレンス，神戸，2016．２．18
９．清水佳陽，吉田章子，三輪裕子，三河章子：硝子体手術後に中心性漿液性脈絡網膜症を発症した２例．第35回神戸市立医療センター中央市民病院オープンカンファレンス，神戸，2016．３．12

Ⅷ．３．20　耳鼻いんこう科

１．甲藤麻衣，雲井一夫，小嶋康隆，澤田直樹，堤　奈央：多発脳神経麻痺を来したANCA関連中耳炎の２例．第116回日本耳鼻咽喉科学会総会・学術講演会，東京，2015．５．20-23
２．Kumoi K：Hungry bone syndrome（HBS）following parathyroid carcinoma resection：A case report．4th Congress of Asian Society of Head and Neck Oncology and 39th Annual Meeting of Japan Society for Head and Neck Cancer，Kobe，2015．６．３-６
３．甲藤麻衣，栃谷奈央，小嶋康隆，雲井一夫：当科における急性喉頭蓋炎75例の検討．第180回日本耳鼻咽喉科学会　兵庫県地方部会，神戸，2015．７．11
４．小嶋康隆，甲藤麻衣，栃谷奈央，雲井一夫：耳下腺上皮筋上皮癌の２例．第180回日本耳鼻咽喉科学会　兵庫県地方部会，神戸，2015．７．11
５．山村裕大，高原慎一，藤尾久美，井之口豪，長谷川信吾，丹生健一：頬部痛を主訴とした眼窩下蜂巣炎１例．第54回日本鼻科学会総会・学術講演会，広島，2015. 10．１-３
６．上原奈津美，後藤友佳子，長谷川信吾，香山智佳子，越智尚樹，藤田　岳，小嶋康隆，山本沙織：外耳道後壁削除型鼓室形成術に併施した骨パテによる乳突腔部分充填術後症例の検討．第25回日本耳科学会総会学術講演会，長崎，2015. 10．８-10
７．白井裕美子，土師知行，小嶋康隆，末廣　篤，前川恵子，雲井一夫：強直性脊椎炎が基礎疾患の竹節状声帯症例．第60回日本音声言語医学会総会・学術講演会，名古屋，2015. 10. 15-16
８．栃谷奈央，甲藤麻衣，小嶋康隆，雲井一夫：当科における深頚部膿瘍17例の検討．第181回日本耳鼻咽喉科学会　兵庫県地方部会，西宮，2015. 12. 20
９．甲藤麻衣，栃谷奈央，小嶋康隆，雲井一夫：頸部アプローチで切除し得た上縦隔副甲状腺嚢胞の１例．第182回日本耳鼻咽喉科学会　兵庫県地方部会，西宮，2016．３．27

Ⅷ. ３．21　歯科口腔外科

1．岩城　太，天野　均，大浦　清：ニコランジルの破骨細胞分化過程における抑制効果．第35回日本骨形態計測学会，倉敷，2015．６．５
2．岩城　太，天野　均，大浦　清：ニコランジルの破骨細胞分化過程に及ぼす抑制効果．第24回硬組織再生生物学会，大阪，2015．８．20
3．片山麻梨子，岩城　太，長野紀也：下顎骨に発症した歯原性粘液腫の２例．第60回日本口腔外科学会総会・学術大会，名古屋，2015. 10. 17-18
4．岩城　太，天野　均，大浦　清：破骨細胞分化過程におけるニコランジルの抑制効果．第128回日本薬理学会近畿部会，大阪，2015. 11. 20

Ⅷ. ３．22　病理診断科

1．石原美佐，橋本公夫：ALK陽性で、melanocystic markerも陽性となる若年女性の気管支内紡錘形細胞腫瘍の一例．第104回日本病理学会総会，名古屋，2015．４．30
2．粟田千絵，西田　稔，清水理絵，船越真依，石原美佐，橋本公夫：線維腺腫内に発生した非浸潤性小葉癌（LCIS）の１例．第54回日本臨床細胞学会秋季大会，名古屋，2015. 11. 21

Ⅷ. ３．23　放射線科

1．北村ゆり：「すい臓がん」膵臓がんを透かしてみる．第５回がん市民フォーラムin Kobe，神戸，2015．５．16
2．山下暢子，近田恵里，勝部美咲，荻野美智，登村信之，酒井理恵，奥杉ひとみ，佐原裕美子，川北かおり，桑田陽一郎，竹内康人：吸引分娩後の膣壁・後腹膜血腫に対し、n-Butyl-2-cyanoacrylate（ヒストアクリル）による血管塞栓術が有効であった一例．第89回兵庫県産科婦人科学会学術集会，神戸，2015．６．７
3．北村ゆり：UpDate：婦人科骨盤部腫瘍のMRI画像診断．第８回兵庫県婦人科がん診療連携懇話会2nd HYOGO GYN Oncology Reviews，神戸，2015．７．４
4．矢部慎二，北村ゆり，吉川俊紀，桑田陽一郎，今中一文：気胸を来たした気管支閉鎖症の一例．第34回播淡画像診断研究会，明石，2016．２．４

Ⅷ. ３．24　看護部

1．斉藤美智子，後藤たみ，岩田奈美，梅田節子，藤原由佳，太田垣加奈子，久保百合奈，松本京子，杉山裕美，向井美千代，市橋雅子，中村真理，加利川真理：がん関連の認定・専門看護師による地域住民に対する緩和ケア講座の開催の取り組みとその評価．第20回日本緩和医療学会学術集会，横浜，2015．６．18-20
2．前田千晶，グレッグ美鈴，八木哉子，小林由香，河村圭美，岡山智子，林　千冬，玉田雅美，鶴嶋弘子，田中明子，川戸美智子：新人看護職員教育における教育担当者の役割遂行能力についての認識．第46回日本看護学会－看護教育－，奈良，2015．８．６－７
3．林　千冬，八木哉子，小林由香，坂井祐美子，藤原正和，山本和代，岡崎美晴：平成26年診療報酬改定における7対1入院基本料病床の算定要件の厳格化が看護現場に与える影響．第19回日本看護管理学会学術集会，福島，2015．８．28-29
4．石井雅代，小柳淳子，田中正恵，藤本晃代：夜勤時間短縮に向けた業務改善の取り組み．2015年固定チームナーシング全国研究集会分科会，神戸，2015. 10. 3
5．板東由美，松倉聖子，可知明日香，安達律恵：救急病棟におけるPNS導入と新人看護師２交替勤務の効果と課題．第54回全国自治体病院学会，函館，2015. 10. ８－９
6．山田顕子，岡山智子，中尾菜摘，津山信子：急性期一般病院におけるAN支援とチーム医療の実際－看護師の視点から－．第19回日本摂食障害学会学術集会，福岡，2015. 10. 24-25
7．板東由美，石垣恭子，石井香奈子，荻巣智子：A病院における外来継続看護の実態を踏まえた終末期患者に有用な情報共有システムの構築．第35回医療情報連合大会（第16回日本医療情報学会学術大会），沖縄，2015. 11. １－４

8．山田顕子：精神科リエゾンチームにおける精神看護専門看護師の実践．第35回日本看護科学学会学術集会，広島，2015. 12. 5－6
9．櫻井三希子，佐藤琴美，西岡弥香，小西千枝，伊藤哲之，金丸總淳：回腸導管造設術における開腹手術と腹腔鏡手術のストーマ管理の違い．第33回日本ストーマ・排泄リハビリテーション学会，山梨，2016. 2．20

Ⅷ. 3．25　薬剤部

1．奥野昌宏，久保嘉靖，中田　学：医薬品情報室新聞の役割と医療安全に対する評価～17年間９回の定期製本化と医師99名のアンケート調査を通して～．第54回全国自治体病院学会，函館，2015. 10. 8－9
2．奥野昌宏，久保嘉靖，中田　学：17年間９回定期製本化した医薬品情報室新聞の役割とその評価～99名のアンケート調査を通して～．第25回日本医療薬学会年会，横浜，2015. 11. 21-23
3．高柳信子，久保嘉靖，奥野昌宏，中田　学，新里偉咲：当院での薬剤部専用診察室の新設と薬剤部外来開始に繋がった経緯の報告～外来診察室に薬剤師が同席したパイロットケースを通して～．第25回日本医療薬学会年会，横浜，2015. 11. 21-23
4．三浦恵理，奥野昌宏，中田　学：FOLFIRINOXの副作用マネジメントに対する薬剤師の役割～８サイクル以上、PDまで施行した３症例を通して～．第25回日本医療薬学会年会，横浜，2015. 11. 21-23
5．久保嘉靖，奥野昌宏，中田　学：ペンタミジン吸入における副作用調査～病棟薬剤業務を通して～．第25回日本医療薬学会年会，横浜，2015. 11. 21-23
6．奥野昌宏，久保嘉靖，高柳信子，三浦恵理，中田　学：西神戸医療センターにおける薬剤師専用診察室での薬剤師外来の運用とその評価．日本臨床腫瘍薬学会　学術大会2016，鹿児島，2016. 3．12-13
7．高柳信子，久保嘉靖，奥野昌宏，中田　学：レナリドミド治療患者の外来診察室での処方提案と副作用から得られた成果．日本臨床腫瘍薬学会　学術大会2016，鹿児島，2016. 3．12-13
8．久保嘉靖，奥野昌宏，中田　学：腎癌に対してソラフェニブ投与中にマイコプラズマ感染による多形紅斑の１例～薬剤師外来において医師との連携を通して～．日本臨床腫瘍薬学会，学術大会2016，鹿児島，2016. 3．12-13

Ⅷ. 3．26　臨床検査技術部

1．山本　剛：Antimicrobial Stewardshipの基本と応用　3. 抗菌薬適正使用の中での微生物検査データの活用法．第89回日本感染症学会総会・学術講演　シンポジウム，京都，2015. 4．16
2．登尾　薫，奥野敏隆，山野愛美，大石悠香，真鍋美香，広瀬圭子，佐藤信浩，内田浩也：10mm以下の乳癌の超音波像および病理組織学的特徴の検討．第35回日本乳腺甲状腺超音波医学会学術集会，盛岡，2015. 9．19
3．登尾　薫，松原康策，山野愛美，大石悠香，佐藤信浩：川崎病冠動脈病変におけるZスコアの有用性の検討．日本超音波医学会第42回関西地方会学術集会，大阪，2015. 9．26
4．佐藤信浩，相田健次，木下美菜子，久下加奈栄，戸田進也，山野愛美，登尾　薫，山根啓一郎，吉野直樹，川戸充徳，江尻純哉，永澤浩志：Raphal cord断裂による急性大動脈閉鎖不全症の一例．日本超音波医学会第42回関西地方会学術集会，大阪，2015. 9．26
5．大石悠香，奥野敏隆，大上早紀，廣瀬圭子，山野愛美，登尾　薫，佐藤信浩，内田浩也，橋本公夫：乳腺腫瘍におけるSuperb Micro-vascular Imaging（SMI）の使用経験．日本超音波医学会第42回関西地方会学術集会，大阪，2015. 9．26
6．池町真実，山本　剛，前田義久：超遅発性B群溶血性連鎖球菌性髄膜炎を起こした双胎の一児例．第55回日臨技近畿支部医学検査学会，大阪，2015. 10. 17-18
7．山本　剛，池町真美，前田義久：当院の血液培養の検出菌状況とTurn around timeについて．第55回日臨技近畿支部医学検査学会，大阪，2015. 10. 17
8．山本　剛，忽那賢志，石金正裕：国内発生した腸チフスの集団感染事例．平成27年度日本プライマリケア連合学会秋期セミナー，大阪，2015. 11. 7

9．粟田千絵，西田　稔，内田　瞳，清水理絵，井上友佳里，舩越真依，石原美佐，橋本公夫：線維腺腫内に発生した非浸潤性小葉癌（LCIS）の１例．第54回日本臨床細胞学会秋期大会，名古屋，2015. 11. 21
10. 池町真実，國寶香織，山本　剛：血液培養から検出されたStreptococcus属104症例の検討．第27回日本臨床微生物学会総会，仙台，2016. １. 30-31
11. 山本　剛:近畿地区　院中八策～塗抹検査～．第27回日本臨床微生物学会総会　８地区対抗ワークショップ，仙台，2016. １. 31-２. １
12. 山本　剛，津田朋広：主治医を感激させた微生物検査－検査技師の知識・経験と第六感－．第27回日本臨床微生物学会総会，仙台，2016. ２. １
13. 山本　剛：グラム染色の臨床現場活用法～推定菌から病態把握まで～．第31回日本環境感染学会総会・学術集会，京都，2016. ２. 15
14. 舩越真依，西田　稔，粟田千絵，内田　瞳，清水理絵，井上友佳里，石原美佐，橋本公夫：腎盂尿中に腫瘍細胞が出現したベリニ管癌の１例．平成27年度兵庫県臨床細胞学会総会，神戸，2016. ３. ５
15. 山本　剛，田中康弘：播種性ヒストプラズマ症の国内感染の１例．第２回日本医真菌学会関西支部，大阪，2016. ３. 21
16. 山本　剛：顕微鏡検査を用いて感染症診断にどこまで近づくことができるのか？ 第89回日本細菌学会総会，大阪，2016. ３. 23
17. 山本　剛：感染症診療におけるグラム染色所見の活用法．第89回日本細菌学会総会ICD講習会，大阪，2016. ３. 25

Ⅷ. ３. 27　放射線技術部

1．鈴木順一，森　克人，山之内真也，三浦雅夫，久保　博：線条体イメージングにおけるSPECT画像単体での断面変換精度向上のための手法．日本放射線技術学会　第71回総会学術大会，横浜，2015. ４. 16
2．吉田拓也，林　亮太，森　克人，竹本幸志，三浦雅夫：当院のMR造影剤ガドビスト使用時における検討～頭部領域について～．平成27年度神戸市放射線技師会研修会，神戸，2015. 11. 14
3．大政　亘，横尾宏之，中島正量，吉原宣幸：IC3Dの血管計測の精度について～IVUSと比較して～．平成27年度神戸市放射線技師会研修会，神戸，2015. 11. 14

Ⅷ. ３. 28　リハビリテーション技術部

1．井上達朗，田中利明，坂本裕規，岩田健太郎，山田真寿実，田中里紅，中馬優樹，小野　玲：大腿骨近位部骨折患者の術前栄養状態と摂取カロリー、術後ADLの関連－神戸市内急性期病院による多施設共同研究－．第50回全国理学療法学術大会，東京，2015. ６. ５-７
2．井上達朗，筧　哲也，三坂　恵，河石　優，前川健一郎，角　大輔，安岡健太郎，堂上文臣，田川和人，尾崎俊宜，佐々木彩，田中利明：リハビリテーションアウトカムに焦点を当てた神戸西地域における地域連携の改革－West Kobe Community Cooperation（WKCC）の発足と経過－．第50回全国理学療法学術大会，東京，2015. ６. ５-７
3．田中利明，中馬優樹，坂本裕規，山田真寿実，田中里紅，岩田健太郎，井上達朗：大腿骨近位部骨折患者の術後食事摂取量に関与する因子の検討－神戸市地域中核病院における多施設共同研究－．第50回日本理学療法学術大会，東京，2015. ６. ５
4．垣内優芳，松本恵実，金　明秀，森　明子：頭頸部複合屈曲位が随意的咳嗽力に及ぼす影響．第１回日本呼吸ケア・リハビリテーション学会近畿支部学術集会，大阪，2015. ８. 22
5．白井裕美子，土師知行，前川圭子，雲井一夫：強直性脊椎炎が基礎疾患の竹節状声帯症例．第60回日本音声言語医学会，名古屋，2015. 10. 15
6．井上達朗，筧　哲也，三坂　恵，垣内優芳，島村康弘，田中利明：大腿骨近位部骨折患者の術後エネルギー摂取割合と術後ADLの変化を加味した関連要因の検討．第31回日本静脈経腸栄養学会，福岡，2016. ２. 12-13

7．田中利明，井上達朗，筧　哲也，三坂　恵，垣内優芳，渡　彩夏，島村康弘：急性期総合病院における大腿骨近位部骨折患者に対する栄養介入の検討－多職種連携による栄養介入の試み－．第31回日本静脈経腸栄養学会，福岡，2016．2．25
8．垣内優芳，新海真理：維持期血液透析患者の随意的咳嗽力．第６回日本腎臓リハビリテーション学会学術集会，岡山，2016．3．26

Ⅷ．３．29　臨床工学室

1．加藤博史：臨床工学技士の新たな可能性．第13回滋賀県臨床工学技士会総会　基調講演，大津，2015．4．10
2．石橋一馬：ハイフローセラピー体験．呼吸ケア研究会第５回WARCセミナー，大津，2015．4．25
3．石橋一馬：学生や若手スタッフのモチベーションを上げるには．第25回日本臨床工学会，福岡，2015．5．23
4．石橋一馬：呼吸治療専門臨床工学技士の活動実態と将来の展望．第25回日本臨床工学会，福岡，2015．5．23
5．加藤博史：リスクマネジメントの実際．平成27年度医療機器安全基礎講習会プログラム第37回ME技術講習会，大阪，2015．6．14
6．石橋一馬：NPPVについて．愛知県臨床工学技士会　呼吸療法セミナー，愛知，2015．7．4
7．石橋一馬：人工呼吸療法中の安全管理．チーム医療CE研究会西日本第72回臨床セミナー，大阪，2015．7．11
8．加藤博史：PorterからMcGrathへ内部からのInnovationに必要な視点．テルモ株式会社支店内講演会　顧客・マーケティング，神戸，2015．8．26
9．石橋一馬：NPPV療法の基本－患者に安楽な呼吸療法を！ 神奈川県呼吸療法研究会　第16回神奈川呼吸療法カンファレンス，横浜，2015．9．27
10．井上宗紀：輸液機器の基礎知識．第13回兵庫県臨床工学技士MEセミナー，神戸，2015．10．4
11．藤井清孝：医療機器の安全使用と保守のための情報管理の実際．第16回臨床ME専門認定士更新講習会，大阪，2015．10．18
12．石橋一馬：医療現場における呼吸療法領域に関する新卒者教育の現状．第14回日本臨床工学技士教育研究会シンポジウム，東京，2015．11．1
13．岸本和昌：各種医療機器データを統合する医療情報システム基盤の構築．第35回医療情報学連合大会，宜野湾，2015．11．4
14．加藤博史：DPCのデータ分析を用いた業務拡張の意思決定について．第22回近畿臨床工学会，大阪，2015．11．7
15．藤井清孝，井上宗紀，加藤博史：心電図モニター貸出数に着目した看護必要度との関連性に関する研究．第22回近畿臨床工学会，大阪，2015．11．7
16．岸本和昌，加藤博史：人工呼吸器のリーク補正機能を用いたカフリークテストの検討．第22回近畿臨床工学会，大阪，2015．11．7
17．加藤博史：透析業務プラス１病床再編成・地域包括ケアで見えてきた臨床工学技士の新たな役割．第３回大阪西南NPPVカンファレンス，大阪，2015．11．10
18．加藤博史：医療現場のニーズ探索について．先端医療振興財団　医療・介護機器開発セミナー，神戸，2015．11．11
19．石橋一馬：グラフィックモニターのアセスメント．呼吸ケア研究会第６回WARCセミナー，神戸，2015．11．28
20．石橋一馬：呼吸管理に必要な血液ガス分析．京都府臨床工学技士会　第13回人工呼吸器安全管理セミナー，京都，2016．1．17
21．加藤博史：医療機器ニーズの探索と具体化．2015年第１回医工連携人材育成セミナー，神戸，2016．2．4
22．石橋一馬：血液ガスデータによる適正設定．京都府臨床工学技士会　京都府北部セミナー，京都，2016．2．21
23．加藤博史：医工連携に必要な医療ニーズはそのように抽出すべきか．メディカルジャパン2016　臨床工学フォーラム　専門セミナー，大阪，2016．2．25
24．石橋一馬：NPPV療法の呼吸管理．兵庫県臨床工学技士会　第30回呼吸セミナー，神戸，2016．3．6

25. 藤井清孝：今日におけるパブリックな医療機器安全管理情報の提供状況と新たな情報取得システム．第47回兵庫県臨床工学技士会ME部門定期学習会，神戸，2016．3．13

Ⅷ．3．30　栄養管理室

1．島村康弘，石川慎一，寺園沙矢香，三浦陽子，河村麻美子，上月　遥，大谷恭平，髙宮静男：摂食障害治療における管理栄養士の役割に関する実態調査　報告1．第19回日本摂食障害学術集会，福岡，2015．10．24

2．島村康弘，寺園沙矢香，三浦陽子，河村麻美子，上月　遥，大谷恭平，石川慎一，髙宮静男：摂食障害治療におけるチーム医療－管理栄養士の役割　実態調査報告．第19回日本病態栄養学会年次学術集会，横浜，2016．1．9

3．島村康弘，尾鼻俊弥，井谷智尚，京極高久：胃癌術後患者の栄養摂取状況および体重変化に関する検討．第31回日本静脈経腸栄養学会学術集会，福岡，2016．2．26

Ⅷ. 4　先端医療センター

Ⅷ. 4．1　総合腫瘍科

1．奥田千幸，加藤了資，秦　明登，加地玲子，真砂勝泰，藤田史郎，片上信之，平本展大：肺癌治療後に発症したder（1；7）（q10；p10）の不均衡転座を有する骨髄異形成症候群．日本肺癌学会関西支部学術集会，大阪，2015．7．4

2．加藤了資，加地玲子，奥田千幸，秦　明登，真砂勝泰，藤田史郎，片上信之，今井幸弘：苦慮した縦隔原発セミノーマ性胚細胞腫瘍の１例．日本肺癌学会関西支部学術集会，大阪，2015．7．4

3．秦　明登，竹下純平，大塚今日子，奥田千幸，加地玲子，真砂勝泰，藤田史郎，片上信之：ALK-TKI induced serum CPK elevation：a report of two cases．日本肺癌学会関西支部学術集会，大阪，2015．7．4

4．秦　明登，奥田千幸，加地玲子，真砂勝泰，藤田史郎，片上信之：Successful bevacizumab(BEV)combination therapy for bilateral bronchial stenosis induced by central located tumor with bromchial invasion after definitive thoracic chemoradiotherapy（CRT）in a patient with advanced non-smll cell lung cancer（NSCLC）．日本肺癌学会関西支部学術集会，大阪，2015．7．4

5．秦　明登，奥田千幸，加地玲子，真砂勝泰，藤田史郎，片上信之，高山賢二：Sequential Bevacizumab（BEV）after Radiatin Therapy（RT）for Symptomatic Central Nervous Sstem（CNS）Metastases from Non-small Cell Lung Cancer（NSCLC）．日本肺癌学会関西支部学術集会，大阪，2015．7．4

6．秦　明登，奥田千幸，加地玲子，真砂勝泰，藤田史郎，片上信之：Bevacizumab（BEV）combination chemotherapy for patients with non-small cell lung cancer（NSCLC）containing squamous（SQ）component．日本肺癌学会関西支部学術集会，大阪，2015．7．4

7．奥田千幸，竹下純平，大塚今日子，秦　明登，加地玲子，真砂勝泰，藤田史郎，片上信之，高山賢二，小久保雅樹：間質性肺炎合併肺癌患者に対し胸部に緩和的放射線治療を施行した症例の検討．日本臨床腫瘍学会学術集会，札幌，2015．7．16-18

8．秦　明登，片上信之，藤田史郎，加地玲子，竹下純平，森田智視，藤本大智，永田一真，大塚浩二郎，富井啓介：Garenizacin（GRNX）for secondary prophylxis against ebrile neutropenia（FN）in chemotherapies for advanced lung cancer．日本臨床腫瘍学会学術腫瘍学会，札幌，2015．7．16-18

9．Katakami N，Yokoyama T，Atagi S，Yoshimori K，Kagamu H，Takeda Y，Takase K，Saito H，Eguchi K：ONO-7643/Anamorelin for the Treatment of Cancer Cachexia in Advanced NSCLC Patients：Results From the Phase II Study in Japan，IASLC（international association for the cancer study of lung）Denver，Colorado，USA，2015．9．6－9

10．秦　明登，奥田千幸，加地玲子，真砂勝泰，藤田史郎，片上信之，高山賢二：Sequential Bevacizumab（BEV）after Radiation Therapy（RT）for Symptomatic Central Nervous System（CNS）Metastases from Non-small Cell Lung Cancer（NSCLC）．第56回日本肺癌学会学術集会，横浜，2015．11．26-28

11．奥田千幸，秦　明登，真砂勝泰，加地玲子，藤田史郎，片上信之，高山賢二，小久保雅樹：間質性肺炎合併肺がん患者に対し胸部に緩和的放射線治療を施行した症例の追加検討．第56回日本肺癌学会学術集会，横浜，2015．11．26-28

12．秦　明登，奥田千幸，加地玲子，真砂勝泰，藤田史郎，片上信之：Bevacizumab（BEV）combination chemotherapy for patients with non-small cell lung cancer（NSCLC）containing squamous（SQ）component．第56回日本肺癌学会学術集会，横浜，2015．11．26-28

13．Hata A，Okuda C，Kaji R，Masago K，Fujita S，Katakami N，Takayama K，Miura K：Bevacizumab（Bev）combination chemotherapies for patients with high-risk factors of pulmonary hemorrhage（PH）in advanced non-small cell lung cancer （NSCLC），ESMO ASIA，Singapore，2015．12．18-21

14．奥田千幸，吉積悠子，秦　明登，真砂勝泰，加地玲子，藤田史郎，片上信之：Garcin症候群を呈した胸腺カルチノイドの一例．第103回日本肺癌学会関西支部学術集会，大阪，2016．2．20

Ⅷ. ４．２　血管再生科

1．川本篤彦：CD34陽性細胞による血管再生治療．第63回日本輸血・細胞治療学会総会，東京，2015．５．29
2．Fujita Y，Kinoshita M，Akimaru H，Akimaru E，Komatsu M，Furukawa Y，Asahara T，Kawamoto A：Intracoronary infusion of GCSF-mobilized human CD34＋ cells preserves left ventricular function and prevents infarct expansion in a swine model of acute myocardial infarction．International Society for Stem Cell Research 2015，Stockholm，Sweden，2015．６．27
3．Kawamoto A：Clinical Development of Regenerative Medicine in Kobe – from Somatic Stem Cells to iPS Cells．2nd European Interdisciplinary Summit Conference 2015，REGENERATIVE MEDICINE IN EUROPE（REMEDIC），Berlin，Germany，2015．６．30
4．馬場理江，川本篤彦：オシロメロリック法およびパルスオキシメータ法による足趾血圧測定の有用性の比較．第56回日本脈管学会総会，東京，2015．10．29
5．川本篤彦：骨髄由来CD34陽性細胞移植による下肢血管再生療法．第１回再生医療シンポジウムin弘前－寝たきり０社会を目指して－，弘前，2015．10．31
6．川本篤彦，藤田靖之，木下　愼：慢性重症下肢虚血に対するCD34陽性細胞移植：再生医療等製品としての薬事承認を目指して．第14回日本フットケア学会年次学術集会，神戸，2016．２．６
7．川本篤彦，藤田靖之，木下　愼：慢性重症下肢虚血に対する G-CSF動員CD34 陽性細胞治療．第15回日本再生医療学会総会，大阪，2016．３．19
8．Kawamoto A，Fujita Y，Kinoshita M，Furukawa Y：Clinical Development of GCSF-Mobilized CD34+ Cell Therapy in Patients with Critical Limb Ischemia under the Unique Pharmaceutical Strategy in Japan．The 80th Annual Scientific Meeting of the JCS．Symposia 28：An Update on Therapeutic Strategies for Japanese Patients with Critical Limb Ischemia，Sendai，2016．３．20

Ⅷ. ４．３　眼科

1．栗本康夫：iPS細胞を用いた網膜の再生医療（講演）．千葉県立東葛飾高等学校創立記念講演会・第１回（開講）東葛リベラルアーツ講座，柏，2015．４．14
2．宮本紀子，万代道子，下園正剛，亀田隆範，西田明弘，栗本康夫：加齢黄斑変性に対するアフリベルセプト硝子体注射導入療法施行例における１年治療成績．第119回日本眼科学会，札幌，2015．４．16-19
3．吉水　聡，広瀬文隆，亀田隆範，藤原雅史，栗本康夫：原発閉塞隅角眼と開放隅角眼における前房体積及び虹彩体積の比較．第119回日本眼科学会，札幌，2015．４．16-19
4．栗本康夫：滲出型加齢黄斑変性に対する自家iPS細胞由来網膜色素上皮細胞移植（講演）．第81回香川大学眼科研究会，高松，2015．４．25
5．栗本康夫：AMD Surgical（講演）．第10回Ophthalmology Gallary眼科研究会，京都，2015．５．23
6．栗本康夫：iPS細胞を用いた網膜の再生医療の現状と今後（特別講演）．第６回眼科学術サロン，大阪，2015．５．30
7．栗本康夫：PACの水晶体再建術（インストラクションコース/オーガナイザー・講師）．第30回JSCRS（日本白内障屈折矯正手術学会）学会，東京，2015．６．19-21
8．平見恭彦：iPS細胞を用いた再生医療（特に網膜疾患の治療）について（講演）．東京南ロータリークラブ例会，東京，2015．６．19
9．平見恭彦：加齢黄斑変性に対するiPS細胞由来網膜色素上皮細胞移植（講演）．第５回済安堂セミナー，東京，2015．６．19
10．栗本康夫：iPS細胞を用いた網膜の再生医療（特別講演）．第１回松本歯科大学眼科セミナー，松本，2015．７．４
11．栗本康夫：iPS細胞を用いた網膜の再生医療の期待と現状（教育講演）．第36回日本炎症・再生医学会，東京，2015．７．21-22
12．栗本康夫：滲出型加齢黄斑変性に対する自家iPS細胞由来網膜色素上皮細胞移植（特別講演）．広島市眼科医会　夏期定期総会・創立50周年記念会，広島，2015．７．30

13. 栗本康夫：滲出型加齢黄斑変性に対する自家iPS細胞由来網膜色素上皮細胞移植（特別講演）．埼玉眼科講習会　2015年夏の特別企画，川越，2015．8．8
14. 平見恭彦：専門外来報告　網膜色素変性外来報告　遺伝性網膜変性の遺伝子診断．第48回神戸市立医療センター中央市民病院　眼科臨床懇話会，神戸，2015．9．3
15. 栗本康夫：原発閉塞隅角（Lensectomy vs. LI）（シンポジウム　手術）．第26回日本緑内障学会，名古屋，2015．9．11-13
16. 松崎光博，広瀬文隆，山本庄吾，吉水　聡，宇山紘史，藤原雅史，栗本康夫：Ex-PRESS® 併用濾過手術における術中OCTの有用性．第26回日本緑内障学会，名古屋，2015．9．11-13
17. 山本庄吾，藤原雅史，広瀬文隆，栗本康夫：原発閉塞隅角眼に対する水晶体再建術の５年成績．第26回日本緑内障学会，名古屋，2015．9．11-13
18. 吉水　聡，広瀬文隆，宇山紘史，藤原雅史，栗本康夫：原発閉塞隅角眼における前房体積及び虹彩体積の水晶体再建術による変化．第26回日本緑内障学会，名古屋，2015．9．11-13
19. 栗本康夫：滲出型加齢黄斑変性に対する自家iPS細胞由来網膜色素上皮細胞移植（特別講演）．下谷・浅草医師会合同学術講演会，東京，2015．9．25
20. 栗本康夫：緑内障チューブシャント手術のUpdate（講演）．第52回大阪眼科手術の会，大阪，2015. 10. 3
21. 栗本康夫：原発閉塞隅角症／緑内障の治療戦略（特別講演）．第５回沼津ベイエリア眼科フォーラム，沼津，2015. 10. 8
22. 平見恭彦：再生医療と視覚リハビリテーション－神戸アイセンター（仮称）計画－（講演）．アイライトフェア2015，神戸，2015. 10. 11
23. 平見恭彦：神戸アイセンターの目指すもの－治療から就労支援まで－（講演）．日本ライトハウス展　全国ロービジョンフェア2015，大阪，2015. 10. 18
24. 平見恭彦，荒井優気，高橋政代，栗本康夫：遺伝性網膜疾患の罹患者とその家族への遺伝カウンセリング．第69回日本臨床眼科学会，名古屋，2015. 10. 22-25
25. 宮本紀子，万代道子，下園正剛，亀田隆範，西田明弘，栗本康夫：加齢黄斑変性における維持療法後のアフリベルセプトに対する依存性の検討．第69回日本臨床眼科学会，名古屋，2015. 10. 22-25
26. 栗本康夫：原発閉塞隅角緑内障の治験戦略－中級編－（インストラクションコース）．第69回日本臨床眼科学会，名古屋，2015. 10. 22-25
27. 松崎光博，下園正剛，平見恭彦，広瀬文隆，宮本紀子，西田明弘，菊地雅史，栗本康夫：急性視神経炎における造影MRI所見と疼痛及び視力予後との関連．第69回日本臨床眼科学会，名古屋，2015. 10. 22-25
28. 西田明弘，下園正剛，亀田隆範，宮本紀子，万代道子，栗本康夫：網膜中心静脈閉塞症に対する他剤からアフリベルセプトへの切り替え例．第69回日本臨床眼科学会，名古屋，2015. 10. 22-25
29. 中村隆宏，平見恭彦，藤原雅史，山本庄吾，外園千恵，木下　茂，栗本康夫：DSAEK術後の高眼圧に対する緑内障チューブシャント手術の治療経過報告．第69回日本臨床眼科学会，名古屋，2015. 10. 22-25
30. 大家義則，奥村直毅，平見恭彦，羽藤　晋：再生医療ナナメヨミ2015（インストラクションコース）．第69回日本臨床眼科学会，名古屋，2015. 10. 22-25
31. 高木誠二，万代道子，宇山紘史，平見恭彦，宮本紀子，西田明弘，栗本康夫：抗VEGF治療を行った脈絡膜新生血管を伴う疾患におけるouter retinal tubulation．第54回日本網膜硝子体学会，第32回日本眼循環学会合同学会，東京，2015. 12. 4－6
32. 栗本康夫，平見恭彦，藤原雅史，森永千佳子，山本　翠，藤田佳奈子，杉田　直，万代道子，高橋政代：滲出型加齢黄斑変性に対する自家iPS細胞由来網膜色素上皮シート移植症例の臨床経過．第54回日本網膜硝子体学会，第32回日本眼循環学会合同学会，東京，2015. 12. 4－6
33. 松崎光博，西田明弘，宇山紘史，高木誠二，宮本紀子，万代道子，栗本康夫：網膜静脈分枝閉塞症に対するラニビズマブの再投与の有無による６ケ月成績の比較．第54回日本網膜硝子体学会，第32回日本眼循環学会合同学会，東京，2015. 12. 4－6

34. 宇山紘史，宮本紀子，山本庄吾，藤原雅史，石田和寛，栗本康夫：糖尿病黄斑浮腫に対するアフリベルセプト硝子体内注射の短期治療成績．第54回日本網膜硝子体学会，第32回日本眼循環学会合同学会，東京，2015. 12. 4－6
35. 山本庄吾，高木誠二，平見恭彦，高橋政代，栗本康夫：色素性傍静脈網脈絡膜萎縮の１例．第54回日本網膜硝子体学会，第32回日本眼循環学会合同学会，東京，2015. 12. 4－6
36. 平見恭彦：iPS細胞による網膜疾患治療の展開（シンポジウム）．第54回日本網膜硝子体学会，第32回日本眼循環学会合同学会，東京，2015. 12. 4－6
37. 平見恭彦：再生医療と視覚リハビリテーション（講演）．神戸市難病団体連絡協議会　第64回医療相談会，神戸，2015. 12. 6
38. 平見恭彦：再生医療と視覚リハビリテーション（講演）．兵庫県視覚障害者福祉協会　第４回県視協まつり，神戸，2015. 12. 11
39. 平見恭彦：加齢黄斑変性に対するiPS細胞を用いた治療と今後の展望（特別講演）．豊中市眼科医会学術研究会，豊中，2016. １．９
40. 平見恭彦：網膜変性疾患に対するiPS細胞を用いた治療と今後の展望（講演）．第２回横浜先端医療研究会，横浜，2016. １．21
41. 栗本康夫：滲出型加齢黄斑変性に対する自家iPS細胞由来網膜色素上皮細胞移植（特別講演）．第13回福島糖尿病眼研究会－生涯教育講座学術講演会－，福島，2016. １．23
42. 栗本康夫：滲出型加齢黄斑変性に対する自家iPS細胞由来網膜色素上皮シート移植（シンポジウム）．第39回日本眼科手術学会，福岡，2016. １．29-31
43. 許沢尚弘，藤原雅史，吉水　聡，宇山紘史，高木誠二，広瀬文隆，栗本康夫：術前眼圧14㎜Hg以下の開放隅角緑内障におけるEX-PRESS® とLECの比較．第39回日本眼科手術学会，福岡，2016. １．29-31
44. 山本庄吾，宮本紀子，藤原雅史，石田和寛，栗本康夫：糖尿病黄斑浮腫に対する硝子体手術後のSD-OCTにおける網膜形態学的特徴の５年経過．第39回日本眼科手術学会，福岡，2016. １．29-31
45. 堂ヶ崎夕夏，平見恭彦，広瀬文隆，藤原雅史，高木誠二，宇山紘史，富田剛司，栗本康夫：前眼部光干渉断層計によるバルベルト緑内障インプラントのチューブの観察．第39回日本眼科手術学会，福岡，2016. １．29-31
46. 栗本康夫：iPS細胞と硝子体手術による網膜の再生医療（総会長特別企画・講演）．第39回日本眼科手術学会，福岡，2016. １．29-31
47. 栗本康夫：iPS細胞を用いた網膜の再生医療の現況と展望（講演）．第20回東京都眼科医会学術講演会，東京，2016. ３．５
48. 許沢尚弘，藤原雅史，吉水　聡，宇山紘史，高木誠二，広瀬文隆，栗本康夫：毛様体扁平部挿入型バルベルト緑内障インプラント手術の術後中期成績．第35回神戸市立医療センター中央市民病院眼科オープンカンファレンス，神戸，2016. ３．11
49. 栗本康夫，平見恭彦，藤原雅史，森永千佳子，山本　翠，藤田佳奈子，杉田　直，万代道子，高橋政代：加齢黄斑変性に対する自家iPS細胞由来網膜色素上皮細胞シート移植１年の臨床経過．第15回日本再生医療学会総会，大阪，2016. ３．17-19
50. Kurimoto Y：Subretinal implantation of iPS-derived RPE sheets（Symposium，invited）．The 30th Asia-Pacific Academy of Ophthalmology Congress held in conjunction. The 20th Congress of the Chinese Ophthalmological Society in Guangzhou，China，2015. ４．１－４
51. Hirami Y：A pilot safety study of iPSC-derived RPE cell sheet transplantation for wet-type AMD（Symposium，invited）．The 30th Asia-Pacific Academy of Ophthalmology Congress held in conjunction, The 20th Congress of the Chinese Ophthalmological Society in Guangzhou，China，2015. ４．１－４
52. Miyamoto N，Mandai M，Shimozono M，Kameda T，Nishida A，Kurimoto Y：Efficacy of intravitreal aflibercept up to 1 year．2015 Association for Research in Vision and Ophthalmology Annual Meeting, Denver，Colorado，2015. ５．３－７

53. Kurimoto Y：Lens extraction as a treatment tool of primary angle closure（Courses・invited）. The 6th World Glaucoma Congress, Hong Kong, 2015. 6．6－9
54. Yoshimizu S, Hirose F, Fujihara M, Kurimoto Y：Measurement of the anterior chamber and iris volume in eyes with angle closure using anterior segment optical coherence tomography. The 6th World Glaucoma Congress, Hong Kong, 2015. 6．6－9
55. Kurimoto Y：Organaizer Remark（Symposium I）Glaucoma Summer Camp 2015 in Kyoto, Kyoto, 2015. 7．17
56. Hirami Y：A pilot safety study of iPSC-derived RPE cell sheet transplantation for wet-type AMD（Symposium）. The 9th Congress of Asia-Pacific Vitreo-retina Society, Sydney, Australia, 2015. 7．31－8．2
57. Uyama H, Kameda T, Fujihara M, Hirose F, Kurimoto Y：Anterior segment OCT imaging after ex-press filtering surgery combined with deep sclerectomy. AAO 2015, Las Vegas, 2015. 11. 14-17
58. Kurimoto Y：Induced pluripotent stem cell derived retinal pigment epithelium transplantation（Subspeciality Day）. AAO 2015, Las Vegas, 2015. 11. 14-17

Ⅷ. 4．4　耳鼻いんこう科

1．Kikuchi M, Shinohara S, Suehiro A, Hino M, Ito K, Tona R, Kishimoto I, Harada H, Kuwata F, Fujiwara K, Naito Y：Detection of subclinical recurrence or second primary cancer using FDG PET/CT in patients treated curatively for head and neck squamous cell carcinoma. AHNS 2015 ANNUAL MEETING held during the COSM, Boston, Massachusetts, 2015. 4．22-26
2．Harada H, Kikuchi M, Shinohara S, Suehiro A, Tona R, Kishimoto I, Fujiwara K, Kuwata F, Naito Y：Effectiveness of one course of neoadjuvant chemotherapy using S-1 and nedaplatin in patients with head and neck squamous cell carcinoma. AHNS 2015 ANNUAL MEETING held during the COSM, Boston, Massachusetts, 2015. 4．22-26
3．内藤　泰：小児側頭骨CTの読み方（教育セミナー）. 第10回日本小児耳鼻咽喉科学会, 北佐久郡軽井沢町, 2015. 5．8－9
4．岸本逸平, 内藤　泰, 諸頭三郎：小児両側人工内耳埋め込み症例に対する術中EABR結果の検討. 第10回日本小児耳鼻咽喉科学会, 北佐久郡軽井沢町, 2015. 5．8－9
5．原田博之, 菊地正弘, 篠原尚吾, 藤原敬三, 十名理紗, 岸本逸平, 桑田文彦, 末廣　篤, 内藤　泰：頭頸部扁平上皮癌に対するS-1とネダプラチンを用いたNAC1コースの有用性の検討. 第116回日本耳鼻咽喉科学会, 東京, 2015. 5．20-23
6．内藤　泰：各先進医療実施施設からの症例報告とQ&A（II）（セミナー）. 第５回EAS講習会, 東京, 2015. 5．23
7．Kikuchi M, Shinohara S, Suehiro A, Harada H, Kishimoto I, Kuwata F：Detection of subclinicallesion using FDG PET/CT in curatively treated HNSCC patients. 第39回日本頭頸部癌学会 第４回アジア頭頸部癌学会, 神戸, 2015. 6．3－6
8．Shinohara S, Kikuchi M, Suehiro A, Kishimoto I, Harada H, Kuwata F, Hino M, Ishihara T：Prognosis of Ratients with Tg positive/RAI scan negative differentiated thyroid carcinoma. 第39回日本頭頸部癌学会 第４回アジア頭頸部癌学会, 神戸, 2015. 6．3－6
9．Shinohara S, Kikuchi M, Suehiro A, Harada H, Takenobu T, Kishimoto I, Kuwata F：Invasion to buccal muscle is the worst prognostic factor for lower gingival cancer. 第39回日本頭頸部癌学会 第４回アジア頭頸部癌学会, 神戸, 2015. 6．3－6
10. Shinohara S, Kikuchi M, Suehiro A, Takenobu T, Kishimoto I, Harada H, Kuwata F, Tona R：The efficacy of excisional-curative biopsy under general anesthesia for oral leukoplakia. 第39回日本頭頸部癌学会 第４回アジア頭頸部癌学会, 神戸, 2015. 6．3－6
11. Kuwata F, Kikuchi M, Kishimoto I, Harada H, Suehiro A, Shinohara S：Three cases of angiosarcoma

arising from head and neck regions. 第39回日本頭頸部癌学会 第４回アジア頭頸部癌学会，神戸，2015. ６．３－６

12. Suehiro A，Shinohara S，Kuwata F，Harada H，Kishimoto I，Kikuchi M：Parotid mucoepidermoid carcinoma developing after radioactive iodine therapy for thyroid carcinoma. 第39回日本頭頸部癌学会 第４回アジア頭頸部癌学会，神戸，2015. ６．３－６
13. Harada H，Kikuchi M，Shinohara S，Suehiro A，Kishimoto I，Kuwata F：Effectiveness of one cycle of NAC using S-1 and nedaplatin in patients with HNSCC. 第39回日本頭頸部癌学会 第４回アジア頭頸部癌学会，神戸，2015. ６．３－６
14. 内藤　泰：めまいに関連する画像診断（特別講演）．第24回城東ブロックめまいときこえの懇話会，東京，2015. ６．18
15. 藤原敬三，内藤　泰，篠原尚吾，菊地正弘，末廣　篤，岸本逸平，脇坂仁美，原田博之，桑田文彦：人工内耳手術後の残存聴力保存成績．第77回耳鼻咽喉科臨床学会，浜松，2015. ６．25-26
16. 桑田文彦，篠原尚吾，原田博之，岸本逸平，脇坂仁美，末廣　篤，菊地正弘，藤原敬三，内藤　泰：intersinus septal cellに発生したと考えられた原発性前頭洞嚢胞の２例．第77回耳鼻咽喉科臨床学会，浜松，2015. ６．25-26
17. 篠原尚吾，菊地正弘，末廣　篤，原田博之，内藤　泰，藤原敬三，岸本逸平，脇坂仁美，桑田文彦：下顎歯肉癌の生存率に影響を及ぼす因子について．第77回耳鼻咽喉科臨床学会，浜松，2015. ６．25-26
18. Naito Y：Pediatric Cholesteatoma（Round Table Session，Speaker）．The 30th Politzer Society Meeting in Niigata，Niigata，2015. ６．30-７．３
19. 内藤　泰：耳～難聴～（テレビ出演）．MBS毎日放送 医のココロ，2015. ７．11
20. 藤原敬三，内藤　泰，篠原尚吾，菊地正弘，末廣　篤，岸本逸平，原田博之，桑田文彦，山本亮介，林　一樹：小児真珠腫手術例の検討．第180回日耳鼻兵庫県地方部会，神戸，2015. ７．11
21. 岸本逸平，篠原尚吾，藤原敬三，菊地正弘，末廣　篤，原田博之，林　一樹，山本亮介，内藤　泰：有効な人工内耳装用効果を認めた両側重複内耳道の一例．第180回日耳鼻兵庫県地方部会，神戸，2015. ７．11
22. 山本亮介，藤原敬三，岸本逸平，林　一樹，桑田文彦，原田博之，末廣　篤，篠原尚吾，内藤　泰：残存聴力活用型人工内耳埋め込み後に機能性難聴を来した一例．第180回日耳鼻兵庫県地方部会，神戸，2015. ７．11
23. 内藤　泰：人工内耳再手術での戦略（パネルディスカッション・司会）．第25回日本耳科学会，長崎，2015. 10. ７-10
24. 内藤　泰：新しい人工聴覚機器による補聴（シンポジウム・座長）．第60回日本聴覚医学会，東京，2015. 10. 21-23
25. 松田圭二，東野哲也，神崎　晶，熊川孝三，宇佐美真一，岩崎　聡，山中　昇，土井勝美，内藤　泰，高橋晴雄，神田幸彦：伝音・混合性難聴に対するFMT正円窓留置によるVIBRANT SOUNDBRIDGの効果疾患別の有効性について．第60回日本聴覚医学会，東京，2015. 10. 21-23
26. 大西晶子，諸頭三郎，玉谷輪子，藤井直子，岸本逸平，藤原敬三，内藤　泰：人工内耳装用小児の術時年齢による語音聴取成績の検討．第60回日本聴覚医学会，東京，2015. 10. 21-23
27. 宇佐美真一，宮川麻衣子，西尾信哉，池園哲郎，石川浩太郎，岩崎　聡，岡本牧人，小川　郁，加我君孝，熊川孝三，小橋　元，坂田英明，佐藤宏昭，佐野　肇，曾根三千彦，高橋晴雄，武田英彦，東野哲也，内藤　泰，中川尚志，西﨑和則，野口佳裕，羽藤直人，原　　晃，福田　諭，松永達雄，山岨達也：若年発症型両側性感音難聴の臨床的特徴について．第60回日本聴覚医学会，東京，2015. 10. 21-23
28. 石川浩太郎，岩崎　聡，岡本牧人，小川　郁，加我君孝，熊川孝三，小橋　元，坂田英明，佐藤宏昭，佐野　肇，曾根三千彦，高橋晴雄，武田英彦，東野哲也，内藤　泰，中川尚志，西﨑和則，野口佳裕，羽藤直人，原　　晃，福田　諭，松永達雄，山岨達也，宇佐美真一：特発性両側性感音難聴患者に対する遺伝学的検査～次世代シーケンサーを用いた検査～．第60回日本聴覚医学会，東京，2015. 10. 21-23

29. 鬼頭良輔，西尾信哉，池園哲郎，石川浩太郎，岩崎　聡，岡本牧人，小川　郁，加我君孝，熊川孝三，小橋元，坂田英明，佐藤宏昭，佐野　肇，曾根三千彦，高橋晴雄，武田英彦，東野哲也，内藤　泰，中川尚志，西﨑和則，野口佳裕，羽藤直人，原　　晃，福田　諭，松永達雄，山岨達也，宇佐美真一：臨床情報調査票を用いた突発性難聴の疫学調査～難治性聴覚障害に関する調査研究班．第60回日本聴覚医学会，東京，2015. 10. 21-23
30. 岸本逸平，藤原敬三，内藤　泰：中途失聴者の人工内耳術後成績．第60回日本聴覚医学会，東京，2015. 10. 21-23
31. 内藤　泰：各先進医療実施施設からの症例報告とQ&A（II）（講師）．第６回EAS講習会，東京，2016. 10. 23
32. 脇坂仁美，篠原尚吾，菊地正弘，末廣　篤：原発性副甲状腺機能亢進症に対する手術と術後経過．第67回日本気管食道科学会，福島，2015. 11. 19-20
33. 岸本逸平，藤原敬三，原田博之，内藤　泰：小児人工内耳埋め込み術後のめまいの検討．第74回日本めまい平衡医学会，岐阜，2015. 11. 25-27
34. Naito　Y：Dizziness　and　Vestibular　Disorder（Moderator）．13th　Japan-Taiwan　Conference　on Otolaryngology Head and Neck Surgery，東京，2015. 12. ３-４
35. 内藤　泰：人工内耳医療－お父さん、お母さんからの質問に答えて－．第13回難聴と人工内耳に関する勉強会，神戸，2015. 12. ６
36. 篠原尚吾，末廣　篤，原田博之，岸本逸平，桑田文彦，山本亮介，林　一樹，藤原敬三，内藤　泰：基礎疾患により甲状腺専門病院から紹介のあった甲状腺手術症例の対策と経過．第181回日耳鼻兵庫県地方部会，西宮，2015. 12. 20
37. 末廣　篤，前川圭子，山本亮介，林　一樹，桑田文彦，原田博之，岸本逸平，藤原敬三，篠原尚吾，内藤　泰：音声障害を主訴に耳鼻咽喉科を初診した神経系疾患．第181回日耳鼻兵庫県地方部会，西宮，2015. 12. 20
38. 原田博之，篠原尚吾，末廣　篤，藤原敬三，岸本逸平，桑田文彦，林　一樹，山本亮介，内藤　泰：胸腹部原発癌の頸部リンパ節転移に対する頸部郭清術についての検討．第181回日耳鼻兵庫県地方部会，西宮，2015. 12. 20
39. 林　一樹，篠原尚吾，内藤　泰，藤原敬三，末廣　篤，岸本逸平，原田博之，桑田文彦，山本亮介，佐藤悠城，上原慶一郎：肺腫瘍血栓性微小血管症（PTTM）による呼吸不全のため急激な死の転機をたどった舌下腺腺様嚢胞癌症例．第181回日耳鼻兵庫県地方部会，西宮，2015. 12. 20
40. 篠原尚吾，菊地正弘，末廣　篤，岸本逸平，原田博之：基礎疾患により甲状腺専門病院から紹介のあった甲状腺手術症例の対策と経過．第26回日本頭頸部外科学会，名古屋，2016. １. 28-29
41. 原田博之，篠原尚吾，末廣　篤，岸本逸平，林　一樹，内藤　泰：胸腹部原発癌の頸部リンパ節転移に対する頸部郭清術についての検討．第26回日本頭頸部外科学会，名古屋，2016. １. 28-29
42. 林　一樹，篠原尚吾，末廣　篤，原田博之，岸本逸平，佐藤悠城，上原慶一郎：肺腫瘍血栓性微小血管症（PTTM）による呼吸不全のため急激に死の転機をたどった舌下腺腺様嚢胞癌症例．第26回日本頭頸部外科学会，名古屋，2016. １. 28-29
43. 大西晶子，諸頭三郎，藤井直子，前川圭子，岸本逸平，藤原敬三，篠原尚吾，内藤　泰：両側人工内耳装用小児における語音聴取成績の検討．第182回日耳鼻兵庫県地方部会，西宮，2016. ３. 27
44. 藤井直子，諸頭三郎，大西晶子，前川圭子，藤原敬三，篠原尚吾，内藤　泰：残存聴力活用型人工内耳（EAS：Electric acoustic stimulation）の小児例５例の術後成績．第182回日耳鼻兵庫県地方部会，西宮，2016. ３. 27
45. 藤原敬三，内藤　泰，篠原尚吾，末廣　篤，岸本逸平，原田博之，山本亮介，林　一樹：内服ステロイド治療による突発性難聴の治療成績．第182回日耳鼻兵庫県地方部会，西宮，2016. ３. 27
46. 前川圭子，末廣　篤，藤井直子，大西晶子，諸頭三郎，山本亮介，林　一樹，原田博之，岸本逸平，藤原敬三，篠原尚吾，内藤　泰：音声治療が奏功した音声振戦症の一例．第182回日耳鼻兵庫県地方部会，西宮，2016. ３. 27

Ⅷ. ４．５　放射線治療科

1．谷内　翔，澤田　晃，岡田雄基，田邊裕朗，末岡正輝，山根祐輝，高山賢二，小久保雅樹：ガフクロミックフィルム（EBT3）の経年変化による線量分布への影響．第109回日本医学物理学会，横浜，2015．４．16-19

2．Kokubo M，Takayama K，Tei H，Iizuka Y，Imagumbai T，Kosaka Y，Ueki N，Suginoshita Y，Inokuma T，Hiraoka M：Initial response of hepatic cancer treated with dynamic tumor-tracking stereotactic body radiotherapy．3rd European Society of Thrapeutic Radiology and Oncology Forum，Barcelona，2015．４．24-28

3．Takamiya M，Nakamura M，Akimoto M，Ueki N，Tanabe H，Matsuo Y，Mizowaki T，Kokubo M，Hiraoka M，Ito A：Characterization of Target Registration Error using Radiopaque Markers implanted in the Lung．3rd European Society of Thrapeutic Radiology and Oncology Forum，Barcelona，2015．４．24-28

4．Takayama K，Kokubo M，Tei H，Iizuka Y，Imagumbai T，Kosaka Y，Shintani T，Kimino G，Ueki K，Ueki N，Suginoshita Y，Inokuma T，Hiraoka M：Initial Experiences of Hepatocellular Carcinoma Treated with Dynamic Tumor-tracking Stereotactic Body Radiotherapy Using Vero4DRT．International Congress of Radiation Research 2015，Kyoto，2015．５．25-29

5．Kimura T，Nagata Y，Harada H，Hayashi S，Matsuo Y，Ueki N，Takanaka T，Kokubo M，Takayama K，Onishi H，Hirakawa K，Shioyama Y，Ehara T：A Phase I Study of Stereotactic Body Radiation Therapy for Centrally Located Stage IA Non-small Cell Lung Cancer：JROSG10-1．International Congress of Radiation Research 2015，Kyoto，2015．５．25-29

6．Shintani T，Masago K，Takayama K，Ueki K，Kimino G，Ueki N，Kosaka Y，Imagumbai T，Katakami N，Kokubo M：Stereotactic Body Radiotherapy for Synchronous Primary Lung Cancer．International Congress of Radiation Research 2015，Kyoto，2015．５．25-29

7．Takamiya M，Nakamura M，Akimoto M，Ueki N，Tanabe H，Matsuo Y，Mizowaki T，Kokubo M，Hiraoka M，Ito A：Evaluation of Target Registration Error for Dynamic Tumor Tracking Using a One Internal Marker．International Congress of Radiation Research 2015，Kyoto，2015．５．25-29

8．Ishihara Y，Sawada A，Nakamura A，Miyabe Y，Nakamura M，Mizowaki T，Kokubo M，Hiraoka M：Development of 4D Monte Carlo Dose Calculation System for Intensity Modulated Dynamic Tumor-tracking Radiotherapy．International Congress of Radiation Research 2015，Kyoto，2015．５．25-29

9．Iizuka Y，Matsuo Y，Ishihara Y，Akimoto M，Tanabe H，Takayama K，Ueki N，Yokota K，Nakamura M，Mizowaki T，Kokubo M，Hiraoka M：Dynamic Tumor-tracking Irradiation with Real-time Monitoring for Liver Tumors Using a Gimbal Mounted Linac．International Congress of Radiation Research 2015，Kyoto，2015．５．25-29

10．飯塚裕介，松尾幸憲，石原佳知，秋元麻未，田邊裕朗，高山賢二，植木奈美，横田憲治，溝脇尚志，小久保雅樹，平岡眞寛：肝腫瘍に対するリアルタイムモニタリング下動体追尾定位放射線治療．日本放射線腫瘍学会第28回高精度放射線外部照射研究会，京都，2015．５．30

11．山下幹子，二田水絵梨，今井雄一，小川敦久，吉田一貴，合田靖司，中井高宏，石井政男，岩元幸雄，小久保雅樹：OBI付放射線治療装置における中心座標の精度管理について．日本放射線腫瘍学会第28回高精度放射線外部照射研究会，京都，2015．５．30

12．末岡正輝，澤田　晃，田邊裕朗，岡田雄基，谷内　翔，山根祐輝，奥内　昇，高山賢二，小久保雅樹：動体追尾IMRTにおける線量検証．日本放射線腫瘍学会第28回高精度放射線外部照射研究会，京都，2015．５．30

13．田邊裕朗，末岡正輝，岡田雄基，谷内　翔，山根祐輝，植木奈美，高山賢二，澤田　晃，小久保雅樹：呼吸速度がIR式追尾照射における相関モデルの予測精度に与える影響．日本放射線腫瘍学会第28回高精度放射線外部照射研究会，京都，2015．５．30

14. Ishihara Y，Sawada A，Ueki N，Mukumoto N，Nakamura M，Miyabe Y，Matsuo Y，Mizowaki T，Kokubo M，Hiraoka M：Development of 4D actual delivered dose calculation system for dynamic tumor-tracking irradiation with a gimbaled linac．2015 World Congress of Medical Physics and Biomedical Engineering，Toronto，2015．6．7-12
15. Iizuka Y，Matsuo Y，Ishihara Y，Akimoto M，Tanabe H，Takayama K，Ueki N，Yokota K，Mizowaki T，Kokubo M，Hiraoka M：Dynamic tumor-tracking radiotherapy with real-time monitoring for liver tumors with a gimbaled linac．The 3rd Japan-Taiwan Radiation Oncology Symposium，Kofu，2015．6．27-28
16. 中川嘉宏，加藤了資，藤本大智，伊藤宗洋，伊藤次郎，古郷摩利子，佐藤悠城，寺岡俊輔，清水亮子，中川淳，大塚浩二郎，片上信之，富井啓介，小久保雅樹，今井幸弘：アレクチニブ投与下に増大する脳腫瘍が放射線壊死と考えられたALK陽性肺腺癌の２例．第102回日本肺癌学会関西支部学術集会，大阪，2015．７．４
17. 秦　明登，奥田千幸，加地玲子，真砂勝泰，藤田史郎，片上信之，高山賢二：症候性中枢神経転移への放射線治療後の逐次的ベバシズマブ投与の経験．第102回日本肺癌学会関西支部学術集会，大阪，2015．７．４
18. 中川嘉宏，大塚浩二郎，伊藤次郎，伊藤宗洋，古郷摩利子，佐藤悠城，寺岡俊輔，清水亮子，加藤了資，藤本大智，永田一真，中川　淳，富井啓介，末廣　篤，新谷　尭，小久保雅樹，今井幸弘：舌転移症状にて発症した胸腺腺癌の一例．第85回日本呼吸器学会近畿地方会，奈良，2015．７．11
19. Onishi H，Shioyama Y，Matsumoto Y，Takayama K，Matsuo Y，Miyakawa A，Yamashita H，Matsushita H，Aoki M，Nihei K，Kimura T，Ishiyama H，Murakami N，Nakata K，Takeda A，Uno T，Nomiya T：Japanese Multicenter Study of Stereotactic Body Radiotherapy for 661 Medically Operable Patients with Stage I Non-Small Cell Lung Cancer．16th World Conference on Lung Cancer，Denver，2015．9．6－9
20. 石原佳知，澤田　晃，植木奈美，椋本宜学，中村光宏，宮部結城，松尾幸憲，溝脇尚志，小久保雅樹，平岡眞寛：ジンバル機構を用いた動体追尾照射に対する四次元実投与線量計算システムの開発．第110回日本医学物理学会，札幌，2015．9．17-19
21. Kimura T，Nagata Y，Harada H，Hayashi S，Matsuo Y，Ueki N，Takanaka T，Kokubo M，Takayama K，Onishi H，Hirakawa K，Shioyama Y，Ehara T：A phase I study of stereotactic body radiation therapy for centrally located stage IA non-small cell lung cancer：Japan Radiation Oncology Study Group study（JROSG10-1）．57th American Society of Radiation Oncology，San Antonio，2015. 10. 18-21
22. Onishi H，Onimaru R，Shibata T，Hiraoka M，Ishikura S，Karasawa K，Matsuo Y，Kokubo M，Shioyama Y，Matsushita H，Ito Y，Shirato H：Dose escalation study of stereotactic body radiotherapy（SBRT）for peripheral T2N0M0 non-small cell lung cancer（NSCLC）with PTV ≥ 100 cc：Japan Clinical Oncology Group Study（JCOG0702）．57th American Society of Radiation Oncology，San Antonio，2015. 10. 18-21
23. Onishi H，Shioyama Y，Matsumoto Y，Takayama K，Matsuo Y，Miyakawa A，Yamashita H，Matsushita H，Aoki M，Nihei K，Kimura T，Ishiyama H，Murakami N，Nakata K，Takeda A，Uno T，Nomiya T：Japanese Multicenter Study of Stereotactic Body Radiotherapy for 661 Medically Operable Patients with Stage I Non-Small Cell Lung Cancer．57th American Society of Radiation Oncology，San Antonio，2015. 10. 18-21
24. Sueoka M，Sawada A，Tanabe H，Okada Y，Taniuchi S，Yamane Y，Okuuchi N，Takayama K，Kokubo M：Dosimetric verification of dynamic tumor tracking intensity modulated radiation therapy（DTT IMRT）．Asia-Oceania Congress of Medical Physics 2015，Xi'an，2015. 11. 5－8
25. Kosaka Y，Kokubo M，Takayama K，Imagumbai T，Kimino G，Ueki K：Long-term outcomes of salvage radiation therapy for prostate specific antigen relapse after radical prostatectomy．第28回日本放射線腫瘍学会，前橋，2015. 11. 19-21
26. Kimino G，Kosaka Y，Ueki K，Imagumbai T，Takayama K，Kokubo M：A Case Report of Hypofractionated Radiation Therapy with Nivolumab and Vemurafenib for Malignant Melanoma．第28回日本放射線腫瘍学会，前橋，2015. 11. 19-21

27. Yamashita M，Takahashi R，Tachibana H，Kokubo M，Takayama K，Tanabe H，Sueoka M，Ishii M，Okuuchi N，Iwamoto Y：A feasibility study of independent dose verification for Vero4DRT．第28回日本放射線腫瘍学会，前橋，2015. 11. 19-21
28. Konno M，Harada H，Okumura T，Monzen H，Tanabe H，Fujita H，Kimura T，Takayama K，Fukuda H，Nishimura Y：Multi-institutional Dummy Run Study of IMRT for Lung Cancer．第28回日本放射線腫瘍学会，前橋，2015. 11. 19-21
29. 奥田千幸，秦　明登，加地玲子，真砂勝泰，藤田史郎，片上信之，高山賢二，小久保雅樹：間質性肺炎合併肺癌患者に対し胸部に緩和的放射線治療を施行した症例の検討．第56回日本肺癌学会，横浜，2015. 11. 26-28
30. 坂之上一朗，浜川博司，南　和宏，大久保祐，高橋　豊，永田一真，中川　淳，大塚浩二郎，富井啓介，小坂恭弘，小久保雅樹，今井幸弘，片上信之：導入化学放射線療法を施行した非小細胞肺癌における病理学的効果と長期予後との関係．第56回日本肺癌学会，横浜，2015. 11. 26-28
31. 伊藤宗洋，佐藤悠城，中川嘉宏，伊藤次郎，古郷摩利子，寺岡俊輔，加藤了資，藤本大智，永田一真，中川淳，大塚浩二郎，下村良充，小坂恭弘，今井幸弘，富井啓介：広範な骨髄浸潤で著しいADL低下をきたした肺扁平上皮癌の一例．第103回日本肺癌学会関西支部学術集会，大阪，2016. 2. 20
32. 古郷摩利子，藤本大智，伊藤宗洋，中川嘉宏，伊藤次郎，佐藤悠城，寺岡俊輔，加藤了資，永田一真，中川淳，大塚浩二郎，浜川博司，小坂恭弘，高山賢二，小久保雅樹，今井幸弘，高橋　豊，富井啓介：肝臓のoligometaに対して化学療法後動体追尾照射を行い病勢コントロールが得られた肺腺癌の一例．第103回日本肺癌学会関西支部学術集会，大阪，2016. 2. 20

Ⅷ. 4. 6　薬剤科

1. 渕崎加奈絵，入江　慶，増田義雄，岡田　裕：アファチニブによる爪囲炎症対策としてフルドロキシコルチドテープ剤を用いた場合の有効性についての後ろ向き調査．第25回日本医療薬学会年会，横浜，2015. 11. 21-23
2. 辻本貴江，渡邊亜紀穂，岡田　裕，岡田　章，福島恵造，福島昭二，杉岡信幸，片上信之，久米典昭：肺がん患者におけるGPSスコアとがん悪液質病期分類の組み合わせによる予後予測因子の検討．第31回日本静脈経腸栄養学会学術集会，福岡，2016. 2. 25-26

Ⅷ. 4. 7　臨床検査技術科

1. 馬場理江，川本篤彦：オシロメトリック法およびパルスオキシメータ法による足趾血圧測定の有用性の比較．第56回日本脈管学会総会，東京，2015. 10. 29
2. 馬場理江，川本篤彦，那須浩二：透析患者の下肢血管超音波．第12回関西透析超音波研究会，大阪，2015. 12. 5

Ⅷ. 4. 8　放射線技術科

1. Ohnishi A，Akamatsu G，Nishida H，Nishio T，Ikari Y，Aita K，Sasaki M，Sasaki M：Physiological accumulation of PET tracers used in our institution．The 74th Annual Meeting of the Japan Radiological Society，Yokohama，2015. 4. 16
2. Akamatsu G，Ikari Y，Ohnishi A，Nishio T，Nishida H，Sasaki M，Senda M：A new method to calculate standardized uptake value ratio using CT images for amyloid PET/CT images．第71回日本放射線技術学会総会学術大会，横浜，2015. 4. 18
3. Taniuchi S，Sawada A，Okada Y，Tanabe H，Sueoka M，Takayama K，Kokubo M：Effects on the dose distribution due to aging of gafchromic film（EBT3）．第109回日本医学物理学会学術大会，横浜，2015. 4. 18
4. 田邊裕朗：市中病院における医学物理士の現状．第28回日本高精度放射線外部照射研究会，京都，2015. 5. 30

5．田邊裕朗，末岡正輝，岡田雄基，谷内　翔，山根祐輝，植木奈美，高山賢二，澤田　晃，小久保雅樹：呼吸速度がIR式追尾照射における相関モデルの予測精度に与える影響．第28回日本高精度放射線外部照射研究会，京都，2015．5．30

6．末岡正輝，澤田　晃，田邊裕朗，岡田雄基，谷内　翔，山根祐輝，奥内　昇，高山賢二，小久保雅樹：動体追尾IMRTにおける線量検証．第28回日本高精度放射線外部照射研究会，京都，2015．5．30

7．Tsutsui Y，Himuro K，Nagamine S，Akamine H，Tokunaga C，Hioki K，Awamoto S，Akamatsu G，Sasaki M：Edge artifacts in PSF based PET reconstruction in relation to the reconstruction parameters．62nd Annual Meeting，Society of Nuclear Medicine and Molecular Imaging，Baltimore，2015．6．7

8．Maebatake A，Morita K，Akamatsu G，Tsutsui Y，Miwa K，Himuro K，Baba S，Sasaki M：Variation of the PET count in relation to the alignment of the ^{18}F point source on PET images．62nd Annual Meeting，Society of Nuclear Medicine and Molecular Imaging，Baltimore，2015．6．7

9．Ohnishi A，Senda M，Akamatsu G，Aita K，Sasaki M，Yamamoto Y，Shukuri M，Doi H，Watanabe Y，Onoe H：Human biodistribution and dosimetry of S-enantiomer 11C-ketprofen methyl ester，a potential PET probe of neuroinflammatory processes for Alzheimer's disease．62nd Annual Meeting，Society of Nuclear Medicine and Molecular Imaging，Baltimore，2015．6．7

10. 大西章仁，赤松　剛，西田広之，相田一樹，佐々木將博，千田道雄，木川雄一郎，加藤大典，正井良和，細谷亮：ER陽性乳癌術後補助ホルモン療法後再発巣に対してFES-PETを行った２症例．第48回日本核医学会近畿地方会，大阪，2015．7．11

11. 佐々木雅之，三輪建太，赤松　剛，筒井悠治，前畠　彬：PET/CTの定量性と部分容積効果．PETサマーセミナー2015，舞浜，2015．9．5

12. 西田広之，赤松　剛，井狩彌彦，西尾知之，千田道雄：臨床試験のPET検査として必要な設備とは？　PETサマーセミナー2015，舞浜，2015．9．5

13. 赤松　剛：医療者として必要なPET装置の基礎知識．PETサマーセミナー2015，舞浜，2015．9．6

14. Akamatsu G，Ikari Y，Ohnishi A，Nishio T，Nishida H，Aita K，Yamamoto Y，Sasaki M，Sasaki M，Senda M：Automated PET-only quantification of amyloid deposition with adaptive template and amyloid-specific region-of-interest．Annual Congress of the European Association of Nuclear Medicine，Hamburg，2015. 10. 12

15. Sueoka M，Sawada A，Tanabe H，Okada Y，Taniuchi S，Yamane Y，Okuuchi N，Takayama K，Kokubo M：Dosimetric verification of dynamic tumor tracking intensity modulated radiation therapy（DTT IMRT）．The 15th Asia-Oceania Congress of Medical Physics，Xi'an，China，2015. 11. 5－8

16. 相田一樹，木本章吾，趙　　芫，大瀬祐作，山岡高章，大西章仁，赤松　剛，佐々木將博，千田道雄：固相抽出製剤化による臨床研究用PET薬剤の製造に関する検討．第55回日本核医学会学術総会，東京，2015. 11. 5

17. 大西章仁，千田道雄，赤松　剛，相田一樹，佐々木將博，山本泰司，馬渡　彩，宿里充穂，土居久志，渡辺恭良，尾上浩隆：11C-ケトプロフェンメチルエステルS体の生体内分布と被ばく線量評価．第55回日本核医学会学術総会，東京，2015. 11. 5

18. 赤松　剛，井狩彌彦，大西章仁，西尾知之，西田広之，相田一樹，佐々木將博，山本泰司，佐々木雅之，千田道雄：アダプティブテンプレート法を用いたアミロイドPET自動定量評価法の検討．第55回日本核医学会学術総会，東京，2015. 11. 5

19. 前畠　彬，筒井悠治，氷室和彦，赤松　剛，守田圭伸，三輪建太，馬場眞吾，佐々木雅之：雑音等価計数とPET画像の画質の関係に画像再構成が及ぼす影響．第35回日本核医学技術学会総会学術大会，東京，2015. 11. 6

20. 赤松　剛，三輪建太，佐々木雅之，千田道雄：PETにおける最近の話題および診療放射線技師における博士号．平成27年度神戸市技師会研究発表会，神戸．2015. 11. 14

21. 栗山　巧，坂井信幸，新井田紀光，谷内　翔，毛利友里恵，四井哲士，奥内　昇，今村博敏，別府幹生，坂井千秋：ステント併用脳動脈瘤コイル塞栓術におけるCBCTの被ばく低減．第31回NPO法人日本脳神経血管内治療学会学術総会，岡山，2015. 11. 20
22. 栗山　巧，坂井信幸，谷内　翔，毛利友里恵，四井哲士，奥内　昇，今村博敏，別府幹生，坂井千秋，ダフマニ シヘブ，小嶋　巌：syngo DynaPBV Neuroに使用する至適造影剤量の検討．第31回NPO法人日本脳神経血管内治療学会学術総会，岡山，2015. 11. 20

編　集　後　記

近年、免疫チェックポイント阻害剤やiPSをはじめとする再生医療が現実のものになり、あるいは、なりつつあり、これまで治療法のなかった難病の患者さん、通常療法では治らないがん患者さんなどにとっては医療の進歩が実感できるようになってきました。しかしながら、これらの新しい治療法はこれまでなかった種々の問題も引き起こしています。すなわち、非常に高価であるため、この医療費をどのように支えていけばよいのか。また、その安全性については未知の部分も多く、どこまでリスクを回避できるのかなどの問題です。これらを解決するためには、医師だけではなく、医療の現場にかかわるすべての人々の知恵と努力が必要とされています。

これまで、神戸市立病院紀要には医療現場のベテラン医師からコメディカル、事務、社会保険関係など多岐にわたる職種の方々からの研究報告が投稿されてきました。それらは新しい視点や、従来見落とされがちな問題を提起しており、医療現場における協業の必要性を示すものでした。

今回の神戸市立病院紀要第55巻も色々な興味深い投稿が集まりました。

まず初めに、日本心臓外科診療についての総説です。近年の日本の心臓外科が世界のトップレベルにまで発展してきた様子を詳しく説明いただいた非常に興味深い論文です。

次に、症例報告が３件あり、１件目は血漿交換まで行っても改善しない、難治性血小板減少性紫斑病に対するリツキサンの効果についての報告です。著効例と間に合わなかった例についての考察は、今後の指針制定に向けてよい情報提供となりそうです。２件目は極めてまれな嚢胞内腫瘤を呈した乳腺葉状腫瘍の１例で、異型性から悪性への境界にある腫瘍の貴重な症例です。３件目は同じく極めて珍しい病態でありながら迅速に診断治療を行えた症例で、副甲状腺がん治療後のHungry bone syndromeについての報告であり、同様の疾患の治療において非常に参考となるものです。

更に今回も医療現場関連部署より２つの研究報告がなされました。１つはセカンドオピニオンについて健常な大学生にアンケート調査を行い、日本にはまだまだ浸透していない治療の自己選択、決定権についてどのように進めていくべきかのヒントになるものでした。２つ目は産科的救急患者に対する緊急輸血の対応についての報告です。異型輸血などの医療事故を防止しつつ、超緊急時の救命のための輸血についての検証であり、医療安全と救急救命との両立についての良い例でした。

いずれの論文も大変貴重で読み応えのあるもので、今後の多種職協業による医療の質の向上が期待されました。

お忙しい中、論文や業績を投稿していただいた医師、職員の方々、膨大な編集業務にご協力いただいた事務局の皆様に心から感謝申し上げます。

先端医療センター　細胞治療科
橋　本　尚　子

神戸市立病院紀要投稿規定

1．神戸市立病院紀要は、地方独立行政法人神戸市民病院機構、西神戸医療センター及び先端医療センターに勤務する医療従事者の研究論文を掲載し、学会報告、その他の学術活動（前年度における業績）を広く記録し、年１回の発刊とする。

2．投稿者は、地方独立行政法人神戸市民病院機構、西神戸医療センター及び先端医療センターに勤務する医療従事者に限る（共著はさしつかえない）。編集委員会で依頼した原稿は、この限りでない。

3．投稿論文の内容は、他誌に未発表であり、現在投稿中ではないこと。

4．原稿の採否は、編集委員会が決定する。また、原稿の体裁、長さ、文体などについて著者に変更を求めることがある。

なお、掲載済の原稿は返却しない。

5．原稿の種類および原稿枚数

(1) 論文（総説）…… 字数制限なし
（原著）…… 16000字以内
（症例報告）…… 8000字以内
（医療研究報告） 16000字以内

(2) 医学振興事業等研究費補助による業績報告
…… 16000字以内

(3) 学会報告・論文発表（業績リスト）
……診療科ごとに提出

(4) ＣＰＣ報告…… １症例2600字以内
（所定の様式を使用）

6．執筆要領は、次による。

A．論文（総説、原著、症例報告、医療研究報告）

(1) 執筆様式は次の通りとする。

①論文表題（和文）
執筆者所属・氏名（和文）
②要　　旨（400字以内）（和文）
キーワード（５コ以内）
③論文表題（英文）
執筆者所属・氏名（英文）文頭のみ大文字の表記とする。
※英文氏名は、名を先、姓を後（フルネーム）とする。
④Abstract（200語以内）（英文）
Key words（５コ以内）（小文字）（英文）
⑤本　　論
はじめに（見出し番号は付けない）
……　大見出し番号ＩⅡⅢ～を用いる。
……　中　〃　１２３～　〃
……　小　〃　(1)(2)(3)～　〃
おわりに（必ずしも必要ない。見出し番号は付けない）
⑥文　　献

(2) 原稿は、Ａ４判用紙に34字×25行で、上下左右に約３cmの余白をとり、12ポイント以上で印字すること。数字は半角文字を用いること。

英文原稿も用紙はA4判を用い、上下左右に約３cmの余白をとること。字の大きさは12ポイントを原則として、ふさわしいピッチで、行間はダブルスペースとすること。

また、本文についてはプリントアウトしたものと同じ原稿のデータを提出すること。データの形式は、本文はWordとする。

原稿中所定の用紙のほか、タイプ用紙、方眼紙、図表は、すべてＡ４判を使用し、写真は、手札型のものをＡ４判用紙に添付する。

(3) 英文抄録は、表題、著者名、所属及び本文で構成する。本文の行間はダブルスペースとする。

(4) 表現法については、下記の点に留意する。

1）本文の中で文献を引用する際には、引用番号は本文の引用順とし、「三輪ら[1-3)]」のように右肩に番号をふる。

2）略語はできるだけ使わない。止むを得ず使う時は、初出時に正式名を記した後に（　）内に記入する。

(5) 図、表については、下記の点に留意する。

1）図は説明文を別紙に書くこととする。

2）図、表は説明も含め、英語とするのが望ましい。ただし、図、表が日本語の場合は説明も日本語とする。

3）挿入箇所を本文の欄外に指定する。

4）写真は白黒を原則とする。カラー写真は、編集委員会の承認したものに限る。提出方法は、Excel、Word等のデータも提出すること。

5）電子顕微鏡写真にはスケールを入れる。

(6) 専門用語以外は、当用漢字、新かなづかいを用い、横書とする。

(7) 文献の記載方法は次の書式による。（Index Medicus、医学中央雑誌に従う）

1）雑誌の場合
著者名：表題．雑誌名　巻:初頁－終頁，発行年

2）単行本の場合
著者名：書名，版数，発行社名，発行地名，発行年

3）分担執筆による単行本の中の分担部分の引用の場合
著者名：分担執筆部分の表題．書名，編集者名，版数，発行社名，発行地名，初頁－終頁，発行年

4）雑誌名は、その雑誌指定の略名がある場合はそれを用い、ない場合はIndex Medicusあるいは「日本医学図書館協会編、日本医学雑誌名表」にあるものを用いること。

5）発行年は西暦を用いること。

6）ページは通巻ページを用いること。

7）著者名は、３名までは全員を記載する。４名以上の場合は最初の３名を記載し、「他」あるいは外国語文献の場合は「et al」を付する。

8）実例

1）Beltramin AU, Hertzig ME：Sleep and bed-time behavior in preschool-aged children. Pediatrics 71：153-158，1983

2）鈴木義之：細胞生物学からみた遺伝性酵素欠損症の病態．日児誌　88：405-408，1984

3）Cohen MM：The child with multiple birth defects. Raven press, New York, 1982

4）松永　英：日本における遺伝性疾患の頻度．遺伝相談，日暮 眞 編，小児科Mook32，金原出版，東京，1-11,1984

5）Dorken B, Moller P, Pezzuto A, et al：CDw75. Lymphocyte typing IV: white cell differentiation antigens.In: Knapp W, Dorken B, Gilks WR, et al.eds, Oxford University Press，New York，109-110，1989

(8) 執筆者は、原稿を各施設の庶務（総務）係へ提出すること。

B．医学振興事業等研究費補助による業績報告

(1) 執筆要領は、論文（６．Ａ参照）の執筆要領に準ずる。

(2) 別冊は作成しない。

C．学会報告・論文発表（業績リスト）

(1) 以下の必要記入事項があれば提出様式は自由であるが、Word形式で提出すること。診療科ごとに提出する。

≪論文発表≫

①雑誌の場合
著者名全員（筆頭執筆者から順番に記載）：表題．雑誌名巻：初頁－終頁，発行年

②単行本（分担執筆）の場合
著者名全員（筆頭執筆者から順番に記載）：分担執筆部分の表題．書名，編集者名，版数，発行社名，発行地名，初頁－終頁，発行年

③単行本（単独での執筆）の場合
著者名全員（筆頭執筆者から順番に記載）：書名，版数，発行社名，発行地名，発行年

≪学会報告≫
発表者全員（筆頭演者から順番に記載）：表題．学会名，開催場所，発表年月日（※西暦で日にちまで記載）

(2) 学会報告等で発表した学会での研究発表、症例報告、講演などは漏れなく投稿する。

D．ＣＰＣ報告

(1) 必ず所定の様式を使用する。
（所定の様式は各施設の庶務（総務）係へ請求する）

(2) 図表を含めて2600字以内、原本とデータを提出する。

E．その他

(1) 初校は、著者校正とする。

(2) 別冊は、20部まで無料とする。これを超える場合とカラー図版の実費は原則として著者が負担するものとする。

神戸市立病院紀要編集委員

中央市民病院	副院長	内藤　泰	（委員長）
	泌尿器科部長	川喜田　睦司	
	血液内科部長	石川　隆之	
	循環器内科部長	古川　裕	
西市民病院	副院長	原田　明	
	呼吸器内科部長	冨岡　洋海	
西神戸医療センター	小児科部長	松原　康策	
	呼吸器外科医長	大政　貢	
先端医療センター	診療部長	橋本　尚子	

平成29年１月現在

神戸市立病院紀要第55巻

平成29年３月31日発行

編　集　神戸市立病院紀要編集委員会
発　行　神戸市中央区港島南町２丁目１－11
　　市民病院前ビル３階
　　地方独立行政法人　神戸市民病院機構
印　刷　地方独立行政法人　神戸市民病院機構
印刷所　興文社