ISSN 0286－455X

KOBE CITY HOSPITAL BULLETIN

Vol. 49, 2010

Public Health and Welfare Bureau, Kobe City, Japan

神戸市立病院紀要

平成22年　第49巻

中央市民病院
西市民病院
西神戸医療センター
先端医療センター

神戸市保健福祉局
地方独立行政法人　神戸市民病院機構

KOBE CITY HOSPITAL BULLETIN

An Annual Review of
Medical Science and Practice

Public Health and Welfare Bureau,
Kobe City, Japan

EDITORIAL BOARD

Toshikazu Nishio, M. D., Chairman

Takashi Ishihara, M. D.
Yasushi Naitou, M. D.
Mutsushi Kawakita, M. D.
Hiroshi Furukawa, M. D.
Ryuichi Kasai, M. D.
Hiromi Tomioka, M. D.
Tatsuya Horikawa, M. D.
Kosaku Matsubara, M. D.

「病院紀要第49巻」発刊に際して

本年３月11日、東日本大震災が発生しました。震災で被災されました方々に、心よりお見舞い申し上げますとともに、一日も早い復興をお祈りいたします。

今回の災害では、地震の揺れそのものによる建物の倒壊ではなく、津波により瞬時に多数の人々の命を奪う大災害となりました。

阪神・淡路大震災を経験した本市として、いちはやく中央市民病院のＤＭＡＴ隊を派遣するとともに、その後も、中央市民病院、西市民病院及び西神戸医療センターから医師のみならず看護師や薬剤師などのコメディカル及び事務職員がチームを組み、それぞれの立場で被災地の医療・救護活動を行いました。

今回の震災により、改めて大災害時の医療供給・支援体制について単独の市だけでなく、国レベルでの見直しが必要となったのではないかと思います。

さて、本市においては「地方独立行政法人神戸市民病院機構」が設立し、丸２年が経過しました。

法人化後も、これまでの市民病院としての基本理念を継承し、地域医療機関との連携及び役割分担のもとで、引き続き、公的使命を果たすべく、救急医療や高度・先進医療等の不採算医療及び行政的医療を提供するとともに、地方独立行政法人制度の特徴を生かし、人材の確保、市民・患者へのサービス向上、契約手法の見直しなどにより、黒字基調の経営を行っております。

昨今、病院を取り巻く環境が急激に厳しさを増す中にあって、前回の診療報酬改定では、10年ぶりのプラス改定となり、本市の各病院においても改定の好影響を受け、経営も順調にすすんでいるところです。今後も、両市民病院、西神戸医療センター、先端医療センター、神戸リハビリテーション病院も含めた市関連病院間で、医療機能に応じて患者の紹介を行うなど連携に取り組んでまいります。

新中央市民病院につきましては、７月の開院が目前となり、患者移送や外来診療のリハーサルを積み重ね、技術習得及び運用確認を進めております。

神戸市立病院紀要も回を重ね、第49巻を発刊する運びとなりました。今までの、諸先生方の貴重な業績に対し敬意と感謝の念を捧げますとともに、この紀要を引き続き発刊することで、より一層市民への医療サービスの向上・発展の一助となることを心から願いまして発刊のあいさつといたします。

神戸市保健福祉局長

雪　村　新之助

巻頭の辞

神戸市民病院紀要第49巻が刊行の運びとなりました。編集委員の皆様、さらには超多忙を極める環境の中で原稿、活動報告をお寄せいただいた全ての皆様方に感謝申し上げたいと思います。

過去の紀要を改めて読み返しますと、懐かしいお名前の数々もさることながら、その内容が年々質量ともに深化しているのに驚くとともに、その過程にわずかでも関わった一人として大きな誇りを覚える次第です。この数十年、一地方自治体である神戸市の市民病院群がかくも大きく成長し、先端医療から高度医療、さらには質の高い標準的医療の提供に貢献している現実は、諸先輩達による血のにじむような努力と確実な業績の積み上げ、また人材の養成なしにはありえなかったことを毎巻の紀要は雄弁に物語っています。

医学を含めて科学の進歩は、基礎から応用まで幅広い領域での研究活動の集積によることは言うまでもありませんが、結局は人の幸せを求めての営みにほかなりません。くわえて、医療の最前線での様々な疑問、成功体験が医学医療の進歩への出発点であることを忘れてならないでしょう。医学医療の進歩への貢献、提供する医療レベルの向上とともに、臨床の最前線では医師を含めて、医療人の教育を常に意識する事が求められています。確かに日々の臨床の積み重ねにより経験豊かな医療人は育つでしょう。しかし、臨床医学、基礎医学を俯瞰しつつ、科学的視点からそれぞれの経験をまとめ、新たな知見を言葉として、文章として世に問う事は、医療人にとって必要不可欠な知的営みであると確信しています。これなしにはより高みへの進歩は望めないでしょう。

市民病院群に勤務する人それぞれに与えられた持ち場、役割は異なりますが、いずれもかけがえのないものであり、それぞれの足跡は残したいと思います。それを確認する場の一つとしての神戸市民病院紀要が益々充実することを願ってやみません。皆様方のそれぞれのご健闘を心より期待しております。

神戸市立医療センター　西市民病院
院長　石　原　享　介

目　　次

Ⅰ．総　説
Ⅰ．1　特発性肺線維症（idiopathic pulmonary fibrosis:IPF）の管理と治療
…… 西市民　呼吸器内科　冨　岡　洋　海 …… 1

Ⅱ．原　著
Ⅱ．1　インフルエンザA（H1N1）パンデミックによる精神科患者の受診動向の変化
…… 中央市民　精神・神経科　伊　藤　篤　他
医療法人内海慈仁会有馬病院　精神科　三　田　達　雄 …… 15
Ⅱ．2　Therapy for cesarean scar pregnancy in Japan during the past five years
…… 中央市民　産婦人科　星　野　達　二　他 …… 21
Ⅱ．3　The management of vulvar Paget's disease in 376 Caucasian and 283 Japanese patients
— Analysis of patient age and interval between symptoms and treatment —
…… 中央市民　産婦人科　星　野　達　二　他
皮膚科　大　郷　典　子　他 …… 29

Ⅲ．症　例
Ⅲ．1　急性胃炎と紛らわしいクモ膜下出血の一例
…… 西神戸医療センター　脳神経外科　石　垣　里　紗　他 …… 37

Ⅳ．ＣＰＣ記録
Ⅳ．1　ＣＰＣ報告（2009年４月～2010年３月）（中央市民病院）…… 41
Ⅳ．2　ＣＰＣ報告（2009年４月～2010年３月）（西市民病院）…… 61

Ⅴ．医学振興事業等研究費補助による業績報告　笠原ガン治療研究事業
Ⅴ．1　Successful allogeneic bone marrow transplantation for myelodysplastic syndrome complicated by severe pulmonary alveolar proteinosis
…… 中央市民　免疫血液内科　田　端　淑　恵　他 …… 65
Ⅴ．2　治療抵抗性血管免疫芽球性T細胞性リンパ腫に対するCyclosporin Aの有用性
…… 中央市民　免疫血液内科　森　　美奈子　他 …… 70
Ⅴ．3　血液悪性腫瘍患者におけるBacillus cereus敗血症の治療最適化・予後予測について
…… 中央市民　免疫血液内科　井　上　大　地　他 …… 71
Ⅴ．4　術後リンパ浮腫軽減のためのリンパ節郭清術式の工夫と術中リンパ節造影の試み
…… 中央市民　産婦人科　北　　正　人　他 …… 79
Ⅴ．5　術中操作によるFrey症候群予防効果の調査
…… 中央市民　耳鼻咽喉科　篠　原　尚　吾　他 …… 79
Ⅴ．6　EVALUATION OF HYPOXIC STATE IN HEAD AND NECK SQUAMOUS CELL CARCINOMA BY FMISO-PET
…… 中央市民　耳鼻咽喉科　篠　原　尚　吾　他 …… 81
Ⅴ．7　耳下腺内嚢胞性疾患の検討
…… 中央市民　耳鼻咽喉科　菊　池　正　弘 …… 82
Ⅴ．8　FMISO-PETによる進行頭頸部癌の低酸素状態の評価と化学療法反応性の比較検討
…… 中央市民　耳鼻咽喉科　菊　池　正　弘 …… 83
Ⅴ．9　喉頭癌stageⅡの多分割照射症例における治療中の喉頭ファイバーによる効果判定の有用性についての検討
…… 中央市民　耳鼻咽喉科　十　名　洋　介　他 …… 83
Ⅴ．10　腫瘍学に関する遠隔教育システムの構築
…… 中央市民　画像診断・放射線治療科　奥　野　芳　茂　他 …… 84
Ⅴ．11　化学放射線治療後に頸椎骨髄炎を発症した頭頸部癌２例
…… 中央市民　画像診断・放射線治療科　小　坂　恭　弘　他 …… 86
Ⅴ．12　切除不能局所進行膵癌に対するGEM同時併用の外照射と術中照射
…… 中央市民　画像診断・放射線治療科　田　川　裕美子　他 …… 86
Ⅴ．13　ソラフェニブによる手足症候群予防のためのケアプランの検討
…… 中央市民　看護部　斎　藤　美智子　他 …… 87
Ⅴ．14　がん化学療法における院内制吐剤使用ガイドラインの作成および悪心・嘔吐の発現調査
…… 中央市民　薬剤部　平　畠　正　樹　他 …… 88
Ⅴ．15　マルチサイトカイン測定による造血器腫瘍に伴う数々の病態の把握
…… 中央市民　臨床検査技術部　丸岡隼人　他 …… 89

Ⅵ. 論文発表

Ⅵ. 1 感染症及び寄生虫症 …… 95
Ⅵ. 2 新　生　物 …… 97
Ⅵ. 3 血液および造血器の疾患ならびに免疫構造の障害 …… 100
Ⅵ. 4 内分泌・栄養および代謝疾患 …… 102
Ⅵ. 5 精神および行動の障害 …… 103
Ⅵ. 6 神経系の疾患 …… 104
Ⅵ. 7 眼および付属器の疾患 …… 111
Ⅵ. 8 耳および乳様突起の疾患 …… 114
Ⅵ. 9 循環器系の疾患 …… 115
Ⅵ. 10 呼吸器系の疾患 …… 120
Ⅵ. 11 消化器系の疾患 …… 122
Ⅵ. 12 皮膚および皮下組織の疾患 …… 124
Ⅵ. 13 筋骨格系および結合組織の疾患 …… 126
Ⅵ. 14 腎・尿路・生殖器系の疾患 …… 130
Ⅵ. 15 妊娠，分娩および産褥 …… 131
Ⅵ. 16 周産期に発生した病態 …… 132
Ⅵ. 20 放射線および核医学 …… 133
Ⅵ. 21 歯　　科 …… 134
Ⅵ. 22 薬　　剤 …… 137
Ⅵ. 23 臨床病理・臨床検査 …… 138
Ⅵ. 24 看　　護 …… 140
Ⅵ. 25 病院管理（クリニカルパス含む） …… 141
Ⅵ. 28 そ　の　他 …… 142

Ⅶ. 学会報告

Ⅶ. 1 感染症及び寄生虫症 …… 143
Ⅶ. 2 新　生　物 …… 147
Ⅶ. 3 血液および造血器の疾患ならびに免疫構造の障害 …… 152
Ⅶ. 4 内分泌・栄養および代謝疾患 …… 156
Ⅶ. 5 精神および行動の障害 …… 160
Ⅶ. 6 神経系の疾患 …… 163
Ⅶ. 7 眼および付属器の疾患 …… 179
Ⅶ. 8 耳および乳様突起の疾患 …… 189
Ⅶ. 9 循環器系の疾患 …… 191
Ⅶ. 10 呼吸器系の疾患 …… 202
Ⅶ. 11 消化器系の疾患 …… 206
Ⅶ. 12 皮膚および皮下組織の疾患 …… 216
Ⅶ. 13 筋骨格系および結合組織の疾患 …… 218
Ⅶ. 14 腎・尿路・生殖器系の疾患 …… 221
Ⅶ. 15 妊娠・分娩および産褥 …… 230
Ⅶ. 16 周産期に発生した病態 …… 231
Ⅵ. 18 損傷・中毒およびその他の外因の影響 …… 233
Ⅵ. 19 麻　　酔 …… 234
Ⅵ. 20 放射線および核医学 …… 235
Ⅵ. 21 歯　　科 …… 239
Ⅵ. 22 薬　　剤 …… 242
Ⅵ. 23 臨床病理・臨床検査 …… 245
Ⅵ. 24 看　　護 …… 251
Ⅵ. 26 リハビリテーション …… 257
Ⅵ. 27 病院管理（クリニカルパス含む） …… 258
Ⅵ. 28 そ　の　他 …… 261

Ⅰ．総　　説

Ⅰ．総　説

Ⅰ．1　特発性肺線維症（idiopathic pulmonary fibrosis：IPF）の管理と治療

神戸市立医療センター西市民病院　　呼吸器内科　　冨　岡　洋　海

要　旨

特発性肺線維症（IPF）は、中間生存期間平均３年、５年生存率20～40%の予後不良な疾患である。自然経過として多くの患者は経時的に比較的安定しており、死亡に直結する急性増悪が注目される。予後因子としては、胸部高分解能 CT（HRCT 上）の線維化所見、KL-6 や SP-D などの血清マーカー、肺機能の経時的変化、６分間歩行試験、肺高血圧などが重要である。現行のガイドラインにおいて経験的に推奨されているステロイド、免疫抑制剤の効果は乏しく、新しい治療薬として、抗線維化薬であるピルフェニドンや抗酸化作用を持つ N-アセチルシステインなどが期待されている。生命予後の改善には、合併症である肺癌や肺高血圧への対応も重要である。生命の量（生存期間）を延ばす治療が確立されていない現状では、生命の質（QOL）を維持、改善するアプローチが重要であり、健康関連 QOL の評価や呼吸リハビリテーションなど多面的な取り組みが行われている。

〔キーワード〕

１）特発性肺線維症，２）予後因子，３）急性増悪，４）健康関連 QOL

（神戸市立病院紀要　49：１－14，2010）

Treatment and Management of Idiopathic Pulmonary Fibrosis

Hiromi Tomioka

Department of Respiratory Medicine, Kobe City Medical Center West Hospital, Kobe, Japan

Abstract

Idiopathic pulmonary fibrosis（IPF）is a progressive disease that is severely debilitating and negatively affects quality of life（QOL）. The prognosis of IPF is very poor, with median survival of 2-4yr after the diagnosis. The natural history of this disease may involve periods of relative stability punctuated by acute exacerbations that result in substantial morbidity or death. Various clinical and radiologic variables predicting prognosis have been identified. Although currently available medications, particularly corticosteroids and immunosuppressants, are prescribed with the hope of slowing the progression of the disease, to date, no pharmacologic therapies have definitively been shown to improve survival or QOL in patients with IPF. Many new agents are being tested, some with suggestion of benefit, such as pirfenidone or N-acetylcysteine. To improve prognosis, management for complications such as lung cancer or pulmonary hypertension is also important. Patients with IPF have significantly impaired health-related QOL in both physical and psychological functions, and this disease clearly decreases the physical aspects of QOL over time. One of the primary goals in the current management of IPF is to improve quality of life, so there is much that can be done through supportive therapy.

（Kobe City Hosp Bull　49：１－14，2010）

はじめに

特発性間質性肺炎は、原因を特定しえない種々の間質性肺炎の総称であり、わが国においても「難病対策要綱」に基づいた「特定疾患」に指定され、国をあげて原因究明や治療方法の確立が取り組まれている。中でも最も頻度が高く、また最も予後不良な特発性肺線維症（idiopathic pulmonary fibrosis：IPF）については、現行のガイドラインにおいて経験的に推奨されているステロイド、免疫抑制剤などの効果は乏しく、その管理・治療には問題が多い。本稿では、最新の治療薬開発の現況も含め、この IPF への対応について解説する。

Ⅰ　IPFとは

間質性肺炎は主に肺胞隔壁を炎症の場とする疾患の総称であるが、その病理像は多彩であり、原因には薬剤、無機・有機粉じん吸入などによる場合や、膠原病やサルコイドーシスなどの全身性疾患に付随して発症する場合、さらに原因が特定できない特発性間質性肺炎などがある。特発性間質性肺炎は、表１のごとく、臨床病理学的疾患単位として、IPF をはじめとする７種の疾患に分類される[1)]。中でも IPF は最も頻度が高く、慢性かつ進行性の経過をたどり、高度の線維化が進行して不可逆性の蜂巣肺形成をきたす予後不良の疾患であり、有効な治療法が乏しいため、特別に他の特発性間質性肺炎と区別して取り上げなければならない重要な課題とされている。IPF は臨床病理学的な疾患概念であり、その病理組織パターンは usual interstitial pneumonia（UIP）に限定される。IPF の確定診断には、外科的肺生検によって UIP パターンの確認が必要であるが、進行した時期では呼吸機能障害も著しく、画像所見上も蜂巣肺の広がりも高度となるため、IPF として特徴的な臨床像と HRCT 画像所見等を満たせば外科的肺生検を行わなくとも IPF との臨床診断は可能である[1)]（図１）。2005年の特発性間質性肺炎・臨床調査個人票を用いたわが国における全国疫学調査では[2)]、特発性間質性肺炎の本邦の推定有病率は10万対3.44で、回収された個人票の85.7%が IPF であり、IPF の発症年齢は平均65.4歳、男女比は1.98対１で、病理学的診断は12%で行われていた。

表１　特発性間質性肺炎の分類（文献１より）

臨床病理学的疾患名	病理組織パターン
特発性肺線維症 idiopathic pulmonary fibrosis：IPF	UIP
非特異性間質性肺炎 nonspecific interstitial pneumonia：NSIP	NSIP
特発性器質化肺炎 cryptogenic organizing pneumonia：COP	OP
急性間質性肺炎 acute interstitial pneumonia：AIP	DAD
剥離性間質性肺炎 desquamative interstitial pneumonia：DIP	DIP
呼吸細気管支炎を伴う間質性肺疾患 respiratory bronchiolitis-associated interstitial lung disease：RB-ILD	RB-ILD
リンパ球性間質性肺炎 lymphocytic interstitial pneumonia：LIP	LIP

UIP：usual interstitial pneumonia
DAD：diffuse alveolar damage

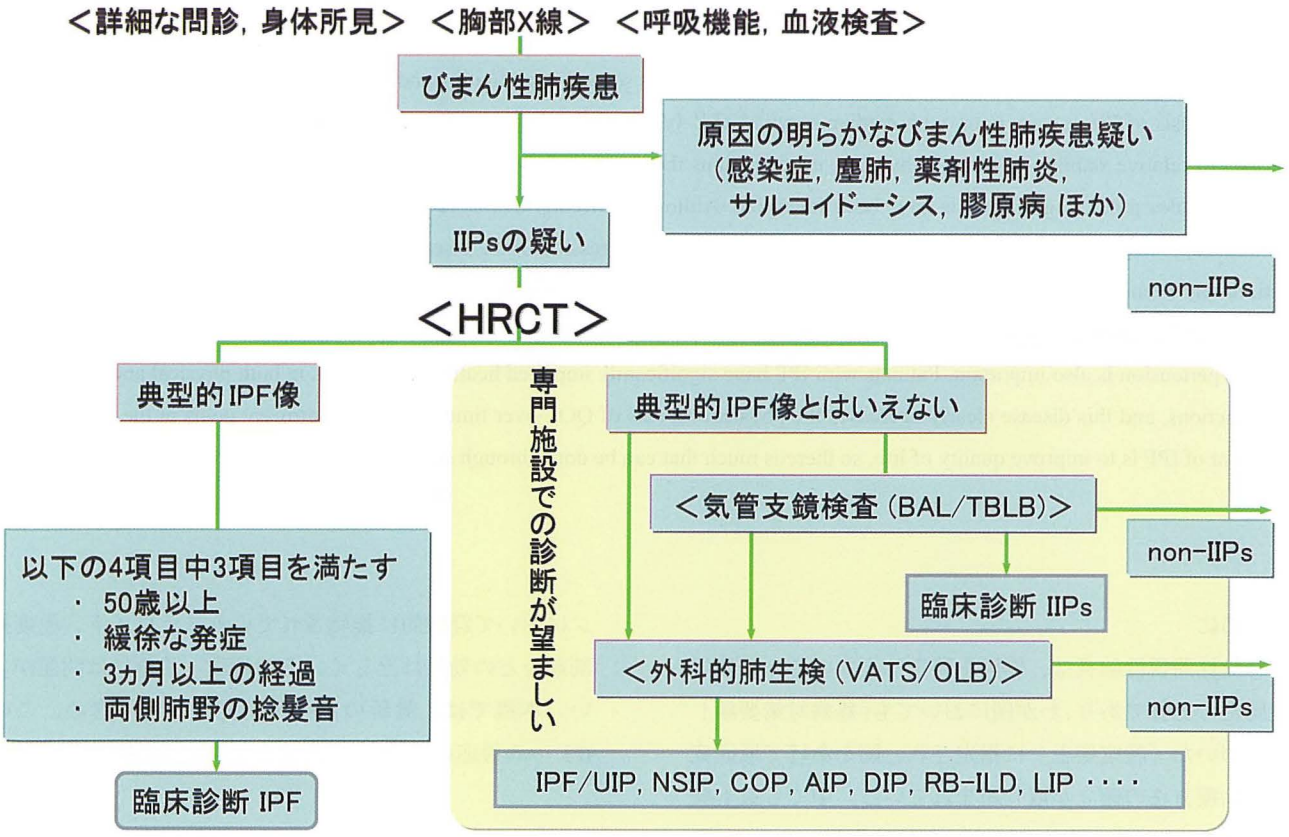

図１　特発性間質性肺炎（IIPs）診断のためのフローチャート（文献１より）

Ⅱ　IPF の臨床経過

呼吸器症状が出現する以前から胸部画像上の間質性変化が認められることがしばしばあり、わが国では、無症状で健康診断での胸部X線検査で発見されることも多い。症状は概して50から70歳で出現し、大部分の患者は60歳頃に臨床症状が出現する。症状出現から診断までの期間は平均１～２年、診断後の中間生存期間は２～４年（平均３年）、５年生存率は20～40%である[3]。英国胸部学会は、これまでの最大規模である IPF 588例の経過について報告し[4]、平均生存期間は2.43年、死因として、73%はIPFによるもの、12%は肺癌によるとしている。死因について、わが国からの報告[5]では、63.4%は IPF の進行、17.3%が肺癌、9.6%が心血管障害、1.9%が肺感染症、韓国からの報告[6]では、68%が呼吸不全で、その他、感染症14%、肺癌８%とされている。IPF の自然経過はこれまで不明な点が多かったが、国際的ガイドラインの整備によって大規模な臨床試験が行われるようになり、それらのプラセボ群は、IPF の自然経過について重要な情報を与えている。北米で行われたインターフェロンγ1b の臨床試験において軽～中等症の IPF 患者プラセボ群168例についての検討[7]では、平均76週の観察期間中に、23%が入院を要し、21%が死亡しているが、その89%は IPF が死因となっている。この報告で重要な点は、肺機能の経時的悪化や呼吸困難の増悪はそれほど顕著ではないにもかかわらず、急性増悪の頻度が予想以上に高く、死亡例の47%にみられたことである。これまで、IPF の自然経過として進行性に徐々に悪化していくパターンが一般的と考えられていたが、むしろ多くの IPF 患者は経時的に比較的安定しており、死亡に直結する急性増悪の重要性が確認された（図２）。

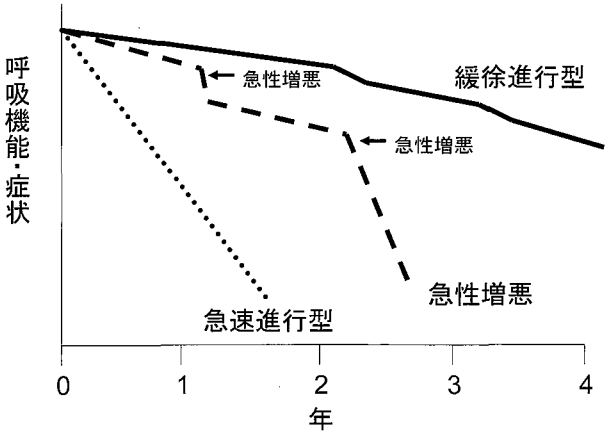

図２　IPF 患者の臨床経過（文献３より）

IPF の急性増悪とは、IPF の経過中に両肺野に新たな肺の浸潤影の出現とともに急速な呼吸不全の進行がみられる病態であり、わが国で提唱された概念である。「IPF の経過中に、１ヶ月以内の経過で、①呼吸困難の増強、② HRCT 所見で蜂巣肺所見＋新たに生じたすりガラス陰影・浸潤影、③動脈血酸素分圧の低下（同一条件下で PaO_2 10mmHg 以上）、のすべてがみられる場合を急性増悪とする。明らかな肺感染症、気胸、悪性腫瘍、心不全を除外する。」と定義される[1]。その発症頻度は、後ろ向き調査では２年間で9.6%[8]、臨床試験におけるプラセボ群の検討[9]では６ヶ月で７%などと報告されており、死亡率は概して60～100%と高く、予後を規定する重要な病態である。IPF 急性増悪27例を前向きに検討した報告[10]では、在院死亡率56%、急性増悪発症からの中間生存期間は41日、急性増悪発症から死亡までの期間は３－65日（平均23日）で、生存群と非生存群との比較からは、急性増悪受診時の PaO_2/FiO_2 が予後に関連するとされている。なお、診断のためのBAL[8,11]や外科的肺生検[8,12]が急性増悪の誘因となる場合もあり、IPF におけるこれらの適応については注意が必要である。

Ⅲ　IPF の予後因子

IPF は予後不良な疾患であり、その予後規定因子についての検討が行われてきた（表２）。本症の稀少性から臨床研究におけるアウトカムとして、「生存期間」に替わりうる予後因子が必要であり、現在のところ唯一の救命手段である肺移植のタイミングを考えるうえでも重要である。

表２　IPF の予後不良因子についての報告

ベースラインの指標	
性別	男性[4,13,14]
年齢	若年[4]
Body mass index	低値[15]
喫煙	既喫煙者・現喫煙者[22]
症状	呼吸困難感（MRC 息切れスケール）[34]
肺病理組織所見	fibroblastic foci多い[16-19]
BALF 所見	好中球増多[21]
胸部 HRCT 所見	蜂巣肺 honeycombing の存在[23]
	線維化所見の広がり[24,25]
	牽引性気管支拡張[25]
血清マーカー	KL-6高値[28] SP-D高値[26,27,29] SP-A高値[29]
肺機能	%FVC 低値[4,6,30-32]
	%DLco 低値[4-6,13,24,30,31,45]
６分間歩行試験	歩行距離[37-39]
	SpO_2 低下[38,40,41]
	歩行後の心拍数回復の遅れ[42]
肺高血圧	肺高血圧あり[5,43,44] BNP 高値[45]
複合指標	CRP スコア[35],CPI スコア[36]
経時的指標	
肺機能	%FVC の経時的低下[13,30-33,41]
	%DLco の経時的低下[30,41]
	$AaDO_2$ の経時的増大[31]
６分間歩行試験	歩行距離の減少[39]

1　年齢、性別など

年齢が若いほど[4]、男性よりも女性[4,13,14]で予後が良いとされている。また、Body mass index（BMI）が低いと予後不良との報告[15]がある。

2　肺病理組織、気管支肺胞洗浄液（BALF）所見

IPF の病理組織像である UIP パターンを診断するのに必要不可欠な所見である早期線維化巣（fibroblastic foci）が多いほど死亡率が高いとされている[16-19]。また最近、線維芽細胞の前駆体である fibrocyte を IPF 患者の血中で同定し、予後因子としての検討が報告されている[20]。BALF 所見については、かつて BALF 中リンパ球増加例は予後が良いとされていたが、NSIP などの非 UIP 型間質性肺炎が IPF と診断されていた時代を反映した報告であり、IPF に対象を限定した検討では、BALF 中好中球増加が IPF の早期死亡の予測因子であるとされている[21]。

3　喫煙

喫煙は IPF 発症の重要な環境要因と考えられており、予後にも影響を与えることが予想される。過去には、IPF 患者のうち現喫煙者は予後が良好であるとの報告もなされたが、これは比較的軽症の IPF が現喫煙者として診断される healthy smoker effect によるものであり、IPF の重症度を考慮した解析では、非喫煙者群が既喫煙者・現喫煙者群よりも有意に予後良好であった[22]。

4　胸部 CT 所見

胸部CT所見における蜂巣肺（honeycombing）の存在は、IPF の重要な予後因子であり、CT 上蜂巣肺が認められる IPF 患者は、認められない IPF 患者に対し、死亡の相対危険率3.72との報告がある[23]。また、HRCT における線維化所見（線状陰影と蜂巣肺）の広がり[24,25]や牽引性気管支拡張（traction bronchiectasis）[25]が独立した予後因子であると報告されている。

5　血清マーカー

間質性肺炎の診断に有用な血清マーカーである KL-6, サーファクタントA（SP-A）、SP-Dは、IPF の予後因子としても検討され、それぞれ高値群は有意に予後不良であるとされている[26-29]。

6　肺機能

初診時あるいは治療開始時の肺機能の指標と予後との関連についてはこれまでも多くの検討がなされてきたが、さらに、このようなベースラインの値ではなく、その経時的変化が予後を推定するうえで有用であるとの認識が確立されてきた[13,30-32]。特に経時的な努力性肺活量（FVC）の低下がきわめて重要であり[33]、治療評価の指標として採用されている。なお、呼吸困難感を定量評価した MRC（Medical Research Council）息切れスケールも独立した予後因子となると報告されている[34]。

肺機能を中心とした複合指標（composite score）も検討されている[35,36]が、CPI スコア[36]は、喫煙者の IPF に合併する気腫性変化が肺機能に与える影響をも考慮した指標である。

7　6分間歩行試験

6分間歩行試験は、簡単に、安全に、また低コストで施行できる運動アセスメントであるが、その歩行距離[37-39]や酸素飽和度（SpO_2）の低下[38,40]が独立した予後因子であるとされ、さらに、歩行距離と歩行中の SpO_2 最低値を掛け合わせた指標（distance-saturation product）がよりすぐれた予後因子であると報告されている[38]。また、肺機能指標同様に歩行距離の経時的変化が予後と関連するとも報告されている[39]。Flaherty ら[41]は、6分間歩行試験での SpO_2 が88%以下の患者では、肺拡散能（DLco）の経時的変化が、88%を超える患者では、SpO_2 低下面積の経時的変化と FVC の経時的変化が予後に最も関連すると報告しており、経過によって予後規定因子が変化してくる可能性も示唆されている。また、COPD 同様、6分間歩行試験後の心拍数の回復の遅れが、IPF においても予後因子となるとされている[42]。

8　肺高血圧

IPF の予後規定因子として肺高血圧が注目されている[5,43-45]。Lettieri ら[43]は、肺移植センターにて右心カテーテル検査を施行した IPF 患者について、31.6%に肺高血圧（平均肺動脈圧＞25mmHg）を認め、肺高血圧の存在は、FVC, DLco よりも予後因子として重要であると報告している。Hamada ら[5]は、初診時に右心カテーテル検査と肺機能検査を行った IPF 患者について、8.1%に肺高血圧を認め、初診時の DLco が唯一の予後因子であったが、さらに肺高血圧の程度が予後に大きな影響を与えたとしている。また、肺高血圧の血清マーカーとして利用されている脳性ナトリウム利尿ペプチド（BNP）がすぐれた予後因子であるとの報告[45]もある。

Ⅳ　IPF の薬物治療

1　IPF の病態からの治療戦略

かって、1980年代～90年代、IPF には、ステロイド治療に反応する NSIP や DIP などの間質性肺炎が含まれて検討されてきた経緯があり、その病態は慢性炎症により直接引き起こされる間質の線維化であると考えられていた。この慢性炎症のカスケードを止める目的で、ステロイド、免疫抑制剤による治療が経験的に行われてきたが、現在の独立した疾患概念である IPF に対しては、その効

果は乏しく、予後をかえるものではないことが検証されている[46]。現在、IPF の病態としては、繰り返される肺胞上皮障害によって肺胞上皮細胞の障害と、線維芽細胞／筋線維芽細胞の増生、細胞外基質の沈着という異常な修復を引き起こし、結果として線維化、肺の構造破壊が進行すると考えられている[16,47]。このような IPFの病態についてのパラダイムシフトを受けて、現在の治療戦略は、肺胞上皮障害を制御し、線維芽細胞の増殖を修正し、細胞外基質の吸収を促すことが提案されている。

IPF を含む特発性間質性肺炎に関するガイドラインが整備され、同一の診断基準を用いた臨床試験によるエビデンスが次第に集積されてきている。科学的根拠に基づく医学（EBM）の精度をより高めるためにも、無作為化比較対照試験（RCT）が重要であり、これまでに論文として発表された IPF の治療薬に関する RCT[9,48-60]を表3に示す。このような臨床試験の解釈において注意すべきは、特に RCT での対象例は、比較的肺機能が保たれている IPF 症例が選択されている点である。IPF 末期には肺の予備能もなく、急性増悪をおこせば、致死的となるため、安全性が確立されていない新たな薬剤治療については慎重な姿勢が必要であろう。一方で、このような対象例の選択基準からは、肺機能が比較的保たれている早期症例を積極的に治療していく方向性も考えられる[61]。新規治療薬による早期介入が患者の予後を変えうるかいなかについての検証が必要である。

表3　特発性肺線維症(IPF)治療薬に関する無作為化比較対照試験

報告年	症例数	実薬治療	対照治療	結果
1998[48]	26	コルヒチン	PSL	PFS で有意差なし
1999[49]	18	IFNγ+PSL	PSL	TLC, PaO_2 の悪化を抑制
2004[50]	330	IFNγ	プラセボ	PFS で有意差なし
2005[54]	182	プラセ+PSL+AZP	プラセ+PSL+AZP	VC,DLco の悪化を抑制
2005[55]	30	NAC 吸入	塩酸ブロムヘキシン吸入	6分間歩行中 SpO_2、KL-6、HRCT すりガラススコアの悪化を抑制
2005[58]	56	抗凝固療法+PSL	PSL	生存期間、急性増悪による死亡率に有意差
2005[9]	107	ピルフェニドン	プラセボ	6分間歩行中 SpO_2、VC の悪化、急性増悪を抑制
2006[51]	50	IFNγ+PSL	コルヒチン+PSL	生存期間に有意差
2008[56]	158	ボセンタン	プラセボ	6分間歩行距離有意差なし
2008[59]	88	エタネルセプト	プラセボ	FVC,DLco,P（A-a）O_2 有意差なし
2009[52]	826	IFNγ	プラセボ	生存期間有意差なし
2010[57]	180	シルデナフィル	プラセボ	呼吸困難感、QOL、DLco、PaO_2 の変化量で有意差
2010[53]	275	ピルフェニドン	プラセボ	VC の悪化、PFS に有意差
2010[60]	119	イマチニブ	プラセボ	PFS,FVC,DLco 有意差なし

IFN：インターフェロン、PSL：プレドニゾロン、AZP：アザチオプリン、NAC：N-アセチルシステイン
TLC：全肺気量、VC：肺活量、DLco：一酸化炭素肺拡散能
PFS：無増悪生存期間

2　新規治療薬の現況

(1)　インターフェロン（interferon-gammma：IFNγ）

IFNγは活性化された Th1 細胞より産生される細胞性免疫の活性化因子であり、線維芽細胞の増殖を促進する Th2 サイトカインや形質転換増殖因子β（transforming growth factor-β：TGF-β）遺伝子の転写を抑制する。小規模非盲検の臨床試験[49]で、IFNγ-1b とステロイド併用治療群が、ステロイド単独群に比べて全肺気量と動脈血酸素分圧の有意な改善を認めた報告を検証する目的で、北米において IPF 330例を対象に RCT（INSPIRE1）が行われた[50]。その結果、主要評価項目である無増悪生存期間や全体の死亡率について有意差は認められなかったが、%努力肺活量（FVC）＞55%のより軽症の IPF では、予後を改善する可能性が示唆された。この後解析の結果を受け、%FVC＞55%を826例エントリーした INSPIRE2 試験が実施された[52]が、生存期間にプラセボ群との有意差はなく、IFNγの有効性は否定されている。

(2)　ピルフェニドン

ピルフェニドンは、米国で開発された経口投与のピリドン誘導体であるが、線維芽細胞のコラーゲン産生抑制や線維化にかかわる TGF-βや血小板由来増殖因子（platelet-derived growth factor：PDGF）といったサイトカイン発現抑制が見いだされた。米国において、IPF 54例を対象とした非盲検オープンラベル試験[62]の結果を受け、わが国において IPF 107例を対象に無作為化二重盲検比較試験が行われた[9]が、6ヶ月の時点で中間解析が行われ、急性増悪例がすべてプラセボ群に偏っていたことから、効果・安全性評価委員会の答申を受け、試験開始9ヶ月で開鍵し、解析が行われた。その結果、主要評価項目である6分間定速歩行試験の歩行完遂例では、投与開始6ヶ月後の SpO_2 低下面積において、ピルフェニドン群がプラセボ群と比較し有意な改善を示し、また、肺活量の変化や急性増悪の頻度にも有意差を認めた（表4）。有害事象としては、約半数に光線過敏症を認め、本剤の服用に関しては日光曝露に対して十分な注意が必要とされた。さらにその再現性を検証するため、肺活量

の変化量を主要評価項目とし、低用量投与群も含めた3群間での第Ⅲ相試験が実施された[53]。高用量、低用量投与群とも、プラセボ群に比し肺活量低下が有意に抑制され、また無増悪生存期間についてもプラセボ群と有意差を認めた（図3）。わが国で、2008年世界に先駆け市場導入され、今後、市販後調査により新たな知見が集積されてくるものと期待される。なお、欧米でも追試が行われ（CAPACITY study）、有効性がほぼ確認されている。

表4　ピルフェニドン第2相無作為化二重盲検比較試験（文献9より）

	ピルフェニドン (n=72)	プラセボ (n=35)	P value
Δ 6分間歩行中最低 SpO2 (%)	0.47±3.88	−0.94±3.36	0.072
Δ VC (L)	−0.03±0.22	−0.13±0.19	0.037
Δ DLco (mL/min/mmHg)	−0.57±2.15	−1.19±2.30	0.212
Δ 安静時 PaO2 (Torr)	−2.48±10.30	−3.66±10.43	0.598
有害事象による治療中止	11 (15.1%)	2 (5.6%)	0.213
IPF 急性増悪	0 (0.0%)	5 (13.9%)	0.003

VC：肺活量、DLco：一酸化炭素肺拡散能

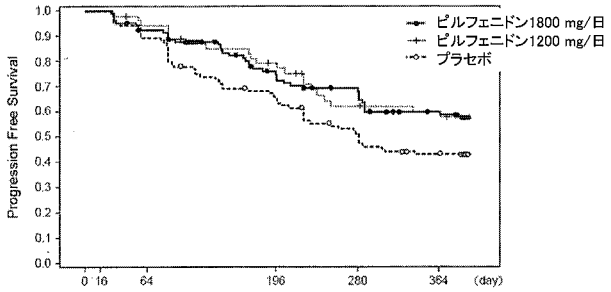

図3　ピルフェニドン第Ⅲ相試験における無増悪生存期間の比較（文献53より）
無増悪生存曲線についてのログランク検定によりピルフェニドン投与群はプラセボ群と比較し無増悪率の低下を抑制した（ピルフェニドン1800 mg/日群 vs プラセボ群：p=0.0280、ピルフェニドン1200mg/日群 vs プラセボ群：p=0.0655）

(3)　N-アセチルシステイン（N-acetylcysteine : NAC）

IPF ではオキシダントによる肺胞上皮障害の関与が報告されており、抗酸化作用を有する薬剤の有効性が検討されている。還元型グルタチオン（GSH）とこれに関連する酸化還元酵素は、肺における主要な抗酸化機構であり、GSH は IPF 患者の肺において有意に低下していることが示されている[63]。NAC は GSH 合成の前駆体であり、抗酸化作用を有する。IPF 患者を対象に、高用量経口 NAC 投与により、気管支肺胞洗浄液中および気道上皮被覆液中の GSH の有意な上昇が確認され[64]、無作為化大規模臨床試験が行われた[54]。IPF 患者182例を NAC 投与群（1800mg/day）とプラセボ群に分け、現行のガイドライン推奨治療であるステロイドと免疫抑制剤（PSL 0.5mg/kg/day より開始し漸減＋アザチオプリン 2mg/kg/day）に併用した。生命予後の改善にはいたらなかったが、12ヶ月後に NAC 投与群で肺活量、一酸化炭素肺拡散能の低下が有意に抑制された。

一方、わが国では、NAC の経口剤はなく、吸入去痰剤（ムコフィリン[R]）として長年使用されてきた経緯があり、NAC 吸入療法が検討されている。30例の IPF 患者を対象に行われた RCT[55]では、NAC 群（NAC 352 mg/day 吸入）と対照群（塩酸ブロムヘキシン 4 mg/day 吸入）との比較で、6分間歩行中の SpO_2 最低値、血清KL-6、HRCT すりガラス状陰影スコアの各変化量について有意差を認め、NAC 吸入療法は IPF の進行を遅らせる可能性が示唆された。経口剤ではなく吸入薬を用いることで、抗酸化作用が期待される肺局所への drug delivery の利点からもこの吸入療法が期待されている[65]。厚生労働科学研究として早期 IPF（重症度がⅠ度～Ⅱ度、かつ6分間歩行時 SpO_2 が90%以上）を対象とした NAC 吸入療法の多施設共同試験が実施され、層別解析にて NAC 吸入療法が FVC の悪化を抑制する結果が報告される予定である。

(4)　ボセンタン（トラクリア[R]）

エンドセリン-1（ET-1）は、肺動脈の血管を収縮し、肺動脈平滑筋細胞の増殖を促進することが知られている。さらに、ET-1はマトリックスの産生と分解に影響し線維化を促進する作用を持ち、IPF 患者の肺ではET-1とET-1転写酵素の発現が亢進している。ブレオマイシンによるラット肺線維症モデルにおいてエンドセリン受容体拮抗薬（ERA）は肺のコラーゲン沈着を抑制し、抗線維化薬として ERA の IPF に対する治療効果が期待されている。ERA であるボセンタンは肺動脈性肺高血圧症の治療薬としてすでに臨床の場に導入されているが、肺高血圧合併例を除外した IPF に対する無作為化二重盲検比較試験（BUILD-1）が行われた[56]。主要評価項目である6分間歩行距離についてはプラセボ群と有意差はみられなかったが、非進行期間、生存期間の延長、呼吸困難、健康関連 quality of life（QOL）の改善が示唆された。特に、外科的肺生検例99例に限っての後解析では、無増悪生存期間についてボセンタン治療群とプラセボ群とで有意差が認められた。この後解析の結果を検証する目的で、外科的肺生検によって診断された IPF 症例を対象とした無作為化二重盲検比較試験（BUILD-3）が実施されたが、有効性は確認されなかったと発表されている。

また、同じく肺動脈性肺高血圧症治療薬で、ホスホジ

エステラーゼ-5阻害薬であるシルデナフィルも、その血流改善効果からIPF患者のガス交換指標の改善が期待され、RCTが行われた[57]。その結果、主要評価項目である6分間歩行距離の改善効果は認められなかったが、血液ガス、DLco、呼吸困難感、健康関連QOLの改善が示唆されている。

(5) 抗凝固療法

凝固／線溶系機能が肺障害の修復過程に関与し、肺の線維化に強く関わっていることがブレオマイシン肺線維症モデルで明らかになっている。IPFにおける抗凝固療法の意義を検証する目的でRCTが行われた[58]。ステロイド単独治療例を対照に、ステロイドに加え、抗凝固療法として経口ワーファリン、さらに呼吸不全進行のため入院となった症例では低分子ヘパリン治療が行われた。その結果、抗凝固療法併用群では、非併用群に比較し、生存期間の有意な延長を認め、また、両群で急性増悪の頻度に差はなかったものの、急性増悪をきたした場合の死亡率も、併用群で有意に低い結果であった。この結果を検証する大規模臨床試験の実施が待たれるところであるが、抗凝固・線溶療法については、今後も肺線維症治療への応用が期待される[66]。線溶系の抑制因子であるplasminogen activator inhibitor-1（PAI-1）のノックアウトマウスにおいて、肺の線維化が抑制された結果から、PAI-1を選択的に抑制する薬剤の開発も進んでいる。

(6) その他の薬剤（表5[67]）

IPFの治療薬として可能性のあるものとして、in vitroで線維芽細胞増殖抑制効果が報告されているカプトプリル、分子標的治療薬であるエタネルセプトやイマチニブなどが挙げられる。エタネルセプト[59]とイマチニブ[60]については、RCTが実施されたが、ともにnegative studyであった。結合組織増殖因子（CTGF）やTGFβに対するモノクローナル抗体による治験も進行中であり、その結果が待たれるところである。なお、わが国のガイドラインでも推奨されている免疫抑制剤のひとつであるシクロスポリンは、calcineurin pathwayを阻害することによってT cellの増殖を抑制する免疫抑制剤であるが、厚労省研究班によるステロイドとの併用療法として、シクロホスファミドを対照とした多施設共同試験が実施され、結果が報告される予定である。

V 急性増悪の治療

先に述べたとおり、IPFの経過において、死亡に直結する急性増悪への対応は重要であり、この急性増悪に対する治療法の確立は、患者の生命予後の改善を目指すうえで大きな課題である。ステロイドパルス療法、免疫抑制剤、抗凝固療法、好中球エラスターゼ阻害薬などが試みられ、ステロイドとシクロスポリンの併用療法の有効性を示唆する報告[68]があるものの、予後はきわめて不良である。一方、ポリミキシンB固着化カラム（PMX）による吸着治療は、血中のエンドトキシンを除去し、グラム陰性桿菌感染に伴う敗血症性ショックを改善させる目的で開発されたが、新たな作用機序として活性化好中球の吸着が示唆され、間質性肺炎の急性増悪に対する新たな治療法として期待されている[69,70]。また、呼吸管理に関しては、非侵襲的人工呼吸管理による肺保護戦略がIPF急性増悪の予後を改善する可能性が示唆されている[71]。

表5 IPFの臨床試験が行われている主な薬剤（文献67を一部改変）

分類	薬剤	標的	作用機序
抗線維化薬	コルヒチン	線維芽細胞	線維芽細胞増殖抑制
	ピルフェニドン	線維芽細胞	TGF-β、PDGF抑制
	GC1008	線維芽細胞	TGF-β拮抗薬
	エタネルセプト	線維芽細胞	TNF-α拮抗薬
	IFN-γ1b	線維芽細胞	線維芽細胞増殖抑制
	FG-3019	線維芽細胞	CTGF拮抗薬
受容体拮抗薬	デコリン	TGF-β	TGF-β機能抑制
	イマチニブ	PDGF	PDGF受容体拮抗薬
	ボセンタン	ET-1	ET-1受容体拮抗薬
シグナル伝達抑制薬	IFN-γ	Smad 7	Smad 7発現増強
アポトーシス抑制薬	カプトプリル	肺胞上皮細胞	ACE阻害
線維芽細胞アポトーシス誘導薬	スタチン	線維芽細胞	線維芽細胞アポトーシス誘導、CTGF発現抑制
血管形成抑制薬	IL-8抑制薬	血管内皮細胞	血管形成抑制
MMPs抑制薬	Batimastat BB-94	線維芽細胞	基底膜破壊抑制
抗酸化薬	N-アセチルシステイン	炎症細胞	肺内GSH増加
	aminoguanidine	マクロファージ	NO産生抑制
線維芽細胞分化抑制薬	PTEN	線維芽細胞	線維芽細胞増殖抑制
幹細胞	ES細胞	AEC	肺修復での細胞療法
	成人幹細胞	AEC	肺修復での細胞療法

Ⅵ　合併症への対応

1　肺癌

IPF において、肺癌の発生率は10～30%と高率で、相対リスクは7～14倍とされる[1]。先に述べたとおり、肺癌は IPF の死因として約10～20%を占めており[4-6]、予後を左右する重要な合併症である。肺癌は IPF の線維化病変部に発生することが多く、肺のびまん性陰影に隠れて発見が遅れる傾向がある。胸部単純写真では指摘できない場合もあり、IPF 患者の CT 読影においては、特に肺野末梢の結節影に注意する[72]。また、FDG-PET 検査が、肺癌の局在診断に有用である場合がある[73,74]。さらに、肺癌に対する治療は IPF のため制限される。呼吸機能障害により手術適応は限られ、また術後に急性増悪をきたすリスクがある。肺癌手術例における間質性肺炎の頻度と急性増悪の集計によると、術前の呼吸機能の状態からはほぼ自覚症状のない病態であっても、20%程度が急性増悪を生じ、その約半数が死亡しているという実態が示されている[75]。よって、IPF に肺癌を合併した症例に対する外科療法を行う場合には十分なインフォームドコンセントが必要となる。放射線治療も急性増悪を引き起こす可能性があり、また抗癌剤の使用に関しても薬剤性肺障害に注意する必要がある。抗癌剤の中では、ゲムシタビン、アムルビシンは、胸部単純写真で明らかでかつ臨床症状のある間質性肺炎例は禁忌とされている。IPF では自覚症状が出現してからの予後は不良であることを考えると、肺癌治療の選択肢をどのように考えていくかは難しい問題である。肺癌の合併とその治療に関連する急性増悪や肺障害の問題は、実地診療の場では切実な問題であり、IPF に合併した肺癌に対する治療指針の確立が望まれる。

2　肺高血圧、右心不全

二次性肺高血圧から右心不全に陥る場合がある。DLco の低下、酸素吸入が必要な状態、6分間歩行試験成績が不良であれば、肺高血圧の存在が疑われる[43]。近年、肺高血圧に対する薬物療法は大きな進歩がみられており、また、肺動脈性肺高血圧治療薬であるボセンタン[56]やシルデナフィル[57]が IPF の治療薬としても検討されており、今後この分野の研究が進展していくものと考えられる。IPF の予後規定因子として注目されている肺高血圧に対する介入が、IPF の予後に影響を与えるかいなかについての検証が必要である。

3　気胸、縦隔気腫

IPF では胸膜下の蜂巣肺（honeycomb）が破れて気胸や縦隔気腫をきたす場合がある。肺は線維化のため収縮し再膨張が難しく、またステロイド投与が行われている場合には創傷治癒が遅れ、難治性となる場合がある。

4　感染症

ステロイド、免疫抑制剤の使用に伴い感染症の発症、増悪がみられることがある。結核や非結核性抗酸菌症、ニューモシスチス肺炎、サイトメガロウイルス肺炎、アスペルギルスをはじめとする真菌症、帯状ヘルペスなどに注意する。

Ⅶ　健康関連 QOL の評価と終末期医療

健康関連 QOL は、医療評価のための QOL として、個人の健康に由来する事項に限定した概念であり、患者の視点に立脚した主観的なアウトカム指標として積極的に活用されてきている。この分野でのエビデンスが蓄積されてきた COPD や喘息と比べ、特発性間質性肺炎、特に難治性の慢性疾患である IPF における研究はいまだ乏しい。代表的なプロファイル型包括的尺度である Medical Outcome Study Short Form 36（SF-36）を用いた横断的[76-81]、また経時的検討[80]では、IPF 患者は、身体的健康のみならず、精神的健康も障害されており、さらに経時的にも身体的健康が悪化していくことが示されている（図4）。VC などの肺機能や6分間歩行試験での歩行距離、SpO_2 最低値などは、SF-36各ドメインと比較的良好な相関を認めたものの、健康関連 QOL は、呼吸機能や胸部 HRCT などの臨床的アセスメントでは推定できない領域（特に社会生活機能や日常精神役割機能）をも評価しており、IPF 患者のルーチンの評価に組み込むべきとされる[80]。また、COPD や気管支喘息における疾患特異的尺度である Chronic Respiratory Disease Questionnaire[77]や St. George's Respiratory Questionnaire[82-84]などが IPF にも応用されているが、やはり IPF の疾患特

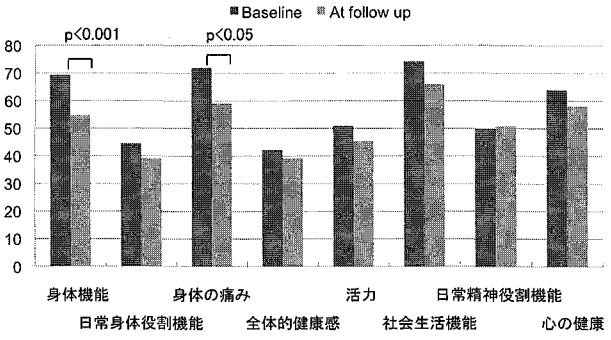

図4　初回時と follow up 時の平均 SF-36 スコア（N=32）（文献80より）
プロファイル型包括的尺度である SF-36を用いた経時的検討で、IPF 患者の健康関連 QOL は「身体機能」、「身体の痛み」の身体的健康が経時的にも悪化していくことが示された。

異的尺度の必要性が叫ばれている[85]。これらの研究から、IPF 患者の健康関連 QOL は、呼吸機能よりも、COPD 同様「息切れ」との相関が強いことが示されている[76,78,82]。また、夜間の SpO_2 の低下[77]や睡眠障害[81]などとも相関があるとの報告もある。そして、健康関連 QOL をエンドポイントに組み入れた IPF の臨床研究も展開されるようになってきている[9,49-51,54-57,59,60]。IPF 患者の生命の量(生存期間)を延ばす治療が確立されていない現状では、患者の生命の質(QOL)を維持、改善しようとするアプローチは重要である。さらには、IPF 患者と接していくうえで避けられない終末期医療の問題においても、この QOL を意識した対応が必要であろう。

Ⅷ IPF 患者への生活指導

1 息切れ、呼吸困難に対する生活指導

息切れ、呼吸困難は患者の日常生活を制限し、さらには QOL をも低下させる原因となる[76,78,82]ため、その対応は生活指導のうえで最も重要である。息切れは客観的に表現するのが難しく、患者によってその訴え方は異なるが、息切れの程度を定量化するためのスケールである修正 Borg スケールなどを用いて評価を行う。そして、患者自身が息切れを自己管理していけるように指導する[86]。

(1) 息苦しくなる動作を理解する

どんな動作で息苦しくなるのかを患者自身でリストアップし把握する。

(2) 自ら呼吸を整えることを覚える

基本的な ADL の際には呼気と動作を同調させる呼吸法を指導し、動作時に呼吸を止めることで低酸素血症に陥ることを防ぎ、可能な ADL を増やして行くことができる。強い息切れがおこった際はパニックコントロールに従って、落ち着いた呼吸とともに、安楽な姿勢、特に上肢でからだを支持するような前傾座位や前傾立位などの姿勢をとり、気持ちを落ち着かせる。

(3) 負担のかからない動作や要領を習得する

前かがみ、上肢を挙上する、などの動作は負担がかかり、息切れを強くするため、避けるように指導する。

(4) ゆっくりと動作を行う(特に入浴動作)

(5) 計画的に休息をとる

息苦しくなるまで動作を続けるのではなく、息切れが出現する前に計画的に休息をとるように指導する。

(6) 適切な酸素吸入を行う

(7) 食事は少量ずつ数回にわける

食事は1回量が多いと食後に呼吸困難をきたすため、少量ずつ数回にわける。排便も呼吸困難を増強するため、便通コントロールは重要である。

(8) 居住環境の整備

浴室脱衣所にも椅子を置き、更衣動作や休憩に使用する。和式トイレは腹部を圧迫し息切れも増強しやすく、座位で休むことができる洋式へ、寝具はベッドに、また手すりの設置など、可能な範囲で環境整備を行うよう指導する。

2 増悪予防のための生活指導

(1) 感染予防・急性増悪の予防

先に述べた IPF の急性増悪は、上気道感染症状がきっかけとなる場合も多く、手洗い、うがいの励行、インフルエンザワクチンの接種などを勧める。空気の悪い場所や人ごみを避け、感冒症状のある人との接触を避けるよう指導する。

(2) 禁煙

禁煙はすべての慢性呼吸器疾患における治療の基本である。喫煙は IPF 発症の重要な環境要因とされ、予後にも影響を与えるとされる[22]。さらに、IPF 患者は肺癌発症のリスクが高いこと、また、酸素療法を行っている患者では、喫煙は火災、火傷事故につながるため、厳重な指導が必要である。

3 治療継続のための生活指導

(1) 酸素療法

IPF をはじめとする間質性肺炎では、安静時に比べ労作時に著明な SpO_2 の低下がみられる。また、低酸素血症のわりに息切れの訴えが乏しい患者も多く、動作時の低酸素血症は身体に大きな負担を与えることを理解させる。ADL トレーニングの際には、パルスオキシメータで SpO_2 をモニターし、数値を示しながら患者に低酸素血症を認識させる。労作時に酸素を投与することで、労作により増幅される低酸素血症を軽減し、運動耐容能の向上をはかる。IPF においては、6分間歩行直後の SpO_2 値が呼吸困難と最も相関するとされ[87]、酸素吸入による SpO_2 改善が呼吸困難を軽減すると考えられる。携帯酸素を外出などの労作時に使用することを見られたくないという患者もいるので、労作時には酸素を増量して使用すべきであることをくり返し指導する。

(2) 服薬指導

ステロイドなどの免疫抑制剤を服用している場合には、その用法、用量をきちんと守るよう指導する。急な中断は急性増悪をひきおこす場合がある。また、ステロイド服用中の特に閉経後の女性では、骨粗鬆症のリスクが高まるため、転倒に注意した居住環境の整備も必要となる。

(3) 運動療法

COPD と比較すると、IPF をはじめとする間質性肺炎における呼吸リハビリテーションの意義を検討した報告

は少ない。しかし、運動訓練、教育、心理・社会的支持を組み合わせて行う包括的呼吸リハビリテーションにより、運動耐容能の改善、呼吸困難の軽減、QOL の改善、ヘルスケアサービスへの依存の減少などの効果が期待される[1]。実際、在宅酸素療法を施行されていない比較的軽症の IPF を対象とした報告ではあるが、10週間の呼吸リハビリテーションにより6分間歩行距離や健康関連 QOL について有意な効果が認められている[88]。IPF 患者においても下肢骨格筋機能が運動耐容能を規定する因子として重要であり[89]、毎日の歩行または一定負荷での自転車運動は日課として優れたものである。頸部や肩甲帯周囲筋のストレッチやマッサージは、自覚的な症状の軽減につながる可能性がある。間質性肺炎患者は胸郭の可動性が低下するため、肺活量や1回換気量の低下をきたし、その結果、少ない1回換気量で換気を維持しようとするため、代償的に呼吸数が増加する浅く早い呼吸(rapid shallow 呼吸）になっており、胸郭のストレッチなどにより可能な限り胸郭の動きを維持していく。

4　増悪時の対応について

患者の自己管理能力を向上させるためにも、増悪状態に早く気づき、対処するアクションプラン（行動計画）を作成し、実行できるように指導する。具体的には、連絡をとるべき医療関係者（訪問看護師、かかりつけ医、専門医、酸素業者）のリストをあらかじめ用意し、表6に示すような増悪の徴候があれば、対応方法を指導し、必要な連絡先にコンタクトをとれるようにしておく[90]。

表6　IPF 患者の増悪の徴候

呼吸	いつもより苦しい、安静時でも苦しい
咳	いつもより回数が多く、激しい
喀痰	粘稠で、色のついた痰がでる
体温	37.5℃以上
心拍数	安静時の脈拍が増えた、動悸がする
むくみ	足首や脚部がむくむ
体重	1～2日で2～3kgの増加
尿量	急な減少
胸痛	急な胸痛

文　献

1）日本呼吸器学会びまん性肺疾患診断・治療ガイドライン作成委員会，厚生労働科学研究特定疾患対策事業びまん性肺疾患研究班．特発性間質性肺炎の診断・治療ガイドライン．日呼吸会誌　2005；43：179－207.

2）大野彰二，中屋孝清，坂東成司，他．臨床調査個人票に基づく特発性間質性肺炎の全国疫学調査．日呼吸会誌　2007；45：759－765.

3）Kim DS, Collard HR, King TE Jr. Classification and natural history of the idiopathic interstitial pneumonias. Proc Am Thorac Soc　2006；3：285–292.

4）Rudd RM, Prescott RJ, Chalmers JC, et al. British thoracic society study on cryptogenic fibrosing alveolitis：response to treatment and survival. Thorax 2007；62：62–66.

5）Hamada K, Nagai S, Tanaka S, et al. Significance of pulmonary arterial pressure and diffusion capacity of the lung as prognosticator in patients with idiopathic pulmonary fibrosis. Chest　2007；131：650–656.

6）Jeon K, Chung MP, Lee KS, et al. Prognostic factors and causes of death in Korean patients with idiopathic pulmonary fibrosis. Respir Med　2006；100：451–457.

7）Martinez FJ, Safrin S, Weycker D, et al. The clinical course of patients with idiopathic pulmonary fibrosis. Ann Intern Med 2005；142：963–967.

8）Kim DS, Park JH, Park BK, et al. Acute exacerbation of idiopathic pulmonary fibrosis：frequency and clinical features. Eur Respir J　2006；27：143–150.

9）Azuma A, Nukiwa T, Tsuboi E, et al. Double–blind, placebo–controlled trial of pirfenidone in patients with idiopathic pulmonary fibrosis. Am J Respir Crit Care Med　2005；171：1040–1047.

10）Tomioka H, Sakurai T, Hashimoto K, et al. Acute exacerbation of idiopathic pulmonary fibrosis: Role of Chlamydophila pneumoniae infection. Respirology 2007；12：700–706.

11）須賀達夫，杉山幸比古，大野彰二，他．気管支肺胞洗浄を契機として急性悪化した IIP の2症例．日胸疾会誌　1994；32：174－178.

12）Kondoh Y, Taniguchi H, Kitaichi M, et al. Acute exacerbation of interstitial pneumonia following surgical lung biopsy. Respir Med　2006；100：1753–1759.

13）Jegal Y, Kim DS, Shim TS, et al. Physiology is a stronger predictor of survival than pathology in fibrotic interstitial

pneumonia. Am J Respir Crit Care Med 2005 ; 171 : 639–644.

14) Han MK, Murray S, Fell CD, et al. Sex differences in physiological progression of idiopathic pulmonary fibrosis. Eur Respir J. 2008 ; 31 : 1183–1188.

15) Alakhras M, Decker PA, Nadrous HF, et al. Body mass index and mortality in patients with idiopathic pulmonary fibrosis. Chest 2007 ; 131 : 1448–1453.

16) King TE Jr, Schwarz MI, Brown K, et al. Idiopathic pulmonary fibrosis: Relationship between histopathologic features and mortality. Am J Respir Crit Care Med 2001 ; 164 : 1025–1032.

17) Nicholson AG, Fulford LG, Colby TV, et al. The relationship between individual histologic features and disease progression in idiopathic pulmonary fibrosis. Am J Respir Crit Care Med 2002 ; 166 : 173–177.

18) Tiitto L, Bloigu R, Heiskanen U, et al. Relationship between histopathologic features and the course of idiopathic pulmonary fibrosis/usual interstitial pneumonia. Thorax 2006 ; 61 : 1091–1095.

19) Enomoto N, Suda T, Kato M, et al. Quantitative analysis of fibroblastic foci in usual interstitial pneumonia. Chest 2006 ; 130 : 22–29.

20) Moeller A, Gilpin SE, Ask K, et al. Circulating fibrocytes are an indicator of poor prognosis in idiopathic pulmonary fibrosis. Am J Respir Crit Care Med 2009 ; 179 : 588–594.

21) Kinder BW, Brown KK, Schwarz MI, et al. Baseline BAL neutrophilia predicts early mortality in idiopathic pulmonary fibrosis. Chest 2008 ; 133 : 226–232.

22) Antoniou KM, Hansell DM, Rubens MB, et al. Idiopathic pulmonary fibrosis. Outcome in relation to smoking status. Am J Respir Crit Care Med 2008 ; 177 : 190–194.

23) Flaherty KR, Thwaite EL, Kazerooni EA, et al. Radiological versus histological diagnosis in UIP and NSIP: survival implications. Thorax 2003 ; 58 : 143–148.

24) Lynch DA, Godwin JD, Safrin S, et al. High–resolution computed tomography in idiopathic pulmonary fibrosis. Diagnosis and prognosis. Am J Respir Crit Care Med 2005 ; 172 : 488–493.

25) Sumikawa H, Johkoh T, Colby TV et al. Computed tomography findings in pathological usual interstitial pneumonia relationship to survival. Am J Respir Crit Care Med 2008 ; 177 : 433–439.

26) Takahashi H, Fujishima T, Koba H, et al. Serum surfactant proteins A and D as prognostic factors in idiopathic pulmonary fibrosis and their relationship to disease extent, Am J Respir Crit Care Med 2000 ; 162 : 1109–1114.

27) Greene KE, King Jr TE, Kuroki Y, et al. Serum surfactant proteins-A and –D as biomarkers in idiopathic pulmonary fibrosis. Eur Respir J 2002 ; 19 : 439–446.

28) Yokoyama A, Kondo K, Nakajima M, et al. Prognostic value of circulationg KL-6 in idiopathic pulmonary fibrosis. Respirology 2006 ; 11 : 164–168.

29) Kinder BW, Brown KK, McCormack FX, et al. Serum surfactant protein–A is a strong predictor of early mortality in idiopathic pulmonary fibrosis. Chest 2009 ; 135 : 1557–1563.

30) Latsi PI, du Bois RM, Nicholson AG, et al. Fibrotic idiopathic interstitial pneumonia. The prognostic value of longitudinal functional trends. Am J Respir Crit Care Med 2003 ; 168 : 531–537.

31) Collard HR, King Jr. TE, Bartelson BB, et al. Changes in clinical and physiologic variables predict survival in idiopathic pulmonary fibrosis. Am J Respir Crit Care Med 2003 ; 168 : 538–542.

32) Flaherty KR, Mumford JA, Murray S, et al. Prognostic implications of physiologic and radiographic changes in idiopathic interstitial pneumonia. Am J Respir Crit Care Med 2003 ; 168 : 543–548.

33) King TE Jr, Safrin S, Starko KM, et al. Analyses of efficacy end points in a controlled trial of interferon–gamma 1b for idiopathic pulmonary fibrosis. Chest 2005 ; 127 : 171–177.

34) Manali ED, Stathopoulos GT, Kollintza A, et al. The medical research council chronic dyspnea score predicts the survival of patients with idiopathic pulmonary fibrosis. Respir Med. 2008 ; 102 : 586–592.

35) King Jr TE, Tooze JA, Schwarz MI, et al. Predicting survival in idiopathic pulmonary fibrosis. Scoring system and survival model. Am J Respir Crit Care Med 2001 ; 164 : 1171–1181.

36) Wells AU, Desai SR, Rubens MB, et al. Idiopathic pulmonary fibrosis. A composite physiologic index derived from disease extent observed by computed tomography. Am J Respir Crit Care Med 2003 ; 167 : 962–969.

37) Lederer DJ, Arcasoy SM, Wilt JS, et al. Six-minute-walk distance predicts waiting list survival in idiopathic pulmonary fibrosis. Am J Respir Crit Care Med 2006 ; 174 : 659-664.
38) Lettieri CJ, Nathan SD, Browning RF, et al. The distance-saturation product predicts mortality in idiopathic pulmonary fibrosis. Respir Med 2006 ; 100 : 1734-1741.
39) Caminati A, Bianchi A, Cassandro R, et al. Walking distance on 6-MWT is a prognostic factor in idiopathic pulmonary fibrosis. Respir Med 2009 ; 103 : 117-123.
40) Lama VN, Flaherty KR, Toews GB, et al. Prognostic value of desaturation during a 6-minute walk test in idiopathic pulmonary fibrosis. Am J Respir Crit Care Med 2003 ; 168 : 1084-1090.
41) Flaherty KR, Andrei A-C, Murray S, et al. Idiopathic pulmonary fibrosis. Prognostic value of changes in physiology and six-minute-walk test. Am J Respir Crit Care Med 2006 ; 174 : 803-809.
42) Swigris JJ, Swick J, Wamboldt FS, et al. Heart rate recovery after 6-min walk test predicts survival in patients with idiopathic pulmonary fibrosis. Chest 2009 ; 136 : 841-848.
43) Lettieri CJ, Nathan SD, Barnett SD, et al. Prevalence and outcomes of pulmonary arterial hypertension in advanced idiopathic pulmonary fibrosis. Chest 2006 ; 129 : 746-752.
44) Nadrous HF, Pellikka PA, Krowka MJ, et al. Pulmonary hypertension in patients with idiopathic pulmonary fibrosis. Chest 2005 ; 128 : 2393-2399.
45) Song JW, Song J-K, Kim DS. Echocardiography and brain natriuretic peptide as prognostic indicators in idiopathic pulmonary fibrosis. Respir Med 2009 ; 103 : 180-186.
46) Collard HR, Ryu JH, Douglas WW, et al. Combined corticosteroid and cyclophosphamide therapy does not alter survival in idiopathic pulmonary fibrosis. Chest 2004 ; 125 : 2169-2174.
47) Selman M, King TE Jr, Pardo A. Idiopathic pulmonary fibrosis: Prevailing and evolving hypotheses about its pathogenesis and implications for therapy. Ann Intern Med 2001 ; 134 : 136-151.
48) Douglas WW, Ryu JH, Swensen SJ, et al. Colchicine versus prednisone in the treatment of idiopathic pulmonary fibrosis. A randomized prospective study. Am J Respir Crit Care Med 1998 ; 158 : 220-225.
49) Ziesche R, Hofbauer E, Wittmann K, et al. A preliminary study of long-term treatment with interferon gamma-1b and low-dose prednisolone in patients with idiopathic pulmonary fibrosis. N Engl J Med 1999 ; 341 : 1264-1269.
50) Raghu G, Brown KK, Bradford WZ, et al. A placebo-controlled trial of interferon-gamma 1b in patients with idiopathic pulmonary fibrosis. N Engl J Med 2004 ; 350 : 125-133.
51) Antoniou KM, Nicholson AG, Dimadi M, et al. Long-term clinical effects of interferon gamma-1b and colchicines in idiopathic pulmonary fibrosis. Eur Respir J 2006 ; 28 : 496-504.
52) King TE Jr, Albera C, Bradford WZ, et al. INSPIRE Study Group. Effect of interferon-gammma-1b on survival in patients with idiopathic pulmonary fibrosis (INSPIRE) : a multicentre, randomized, placebo-controlled trial. Lancet. 2009 ; 374 : 222-228.
53) Taniguchi H, Ebina M, Kondoh Y, et al. Pirfenidone Clinical Study Group in Japan. Pirfenidone in idiopathic pulmonary fibrosis. Eur Respir J 2010 ; 35 : 821-829.
54) Demedts M, Behr J, Buhl R, et al. High-dose acetylcysteine in idiopathic pulmonary fibrosis. N Engl J Med 2005 ; 353 : 2229-2242.
55) Tomioka H, Kuwata Y, Imanaka K, et al, A pilot study of Aerosolized N-acetylcysteine for idiopathic pulmonary Fibrosis. Respirology 2005 ; 10 : 449-455.
56) King TE Jr, Behr J, Brown KK, et al. BUILD-1 : A randomized placebo-controlled trial of Bosentan in idiopathic pulmonary fibrosis. Am J Respir Crit Care Med 2008 ; 177 : 75-81.
57) The Idiopathic Pulmonary Fibrosis Clinical Research Network. A controlled trial of sildenafil in advanced idiopathic pulmonary fibrosis. N Engl J Med 2010 ; 363 : 620-628.
58) Kubo H, Nakayama K, Yanai M, et al. Anticoagulant therapy for idiopathic pulmonary fibrosis. Chest 2005 ; 128 : 1475-1482.
59) Raghu G, Brown KK, Costabel U, et al. Treatment of idiopathic pulmonary fibrosis with etanercept. An exploratory, placebo-controlled trial. Am J Respir Crit Care Med 2008 ; 178 : 948-955.
60) Craig E. Daniels, Joseph A. Lasky, Andrew H. Limper, et al. Imatinib treatment for idiopathic pulmonary fibrosis.

Randomized placebo-controlled trial results. Am J Respir Crit Care Med 2010；181：604-610.

61）冨岡洋海．特発性間質性肺炎．最新の治療薬開発―生命予後の改善を目指して―．呼吸器科 2008；14：109－114.

62）Raghu G, Johnson WC, Lockhart D, et al. Treatment of idiopathic pulmonary fibrosis with a new antifibrotic agent, pirfenidone. Results of a prospective, open-label phase II study. Am J Respir Crit Care Med 1999；159：1061-1069.

63）Beeh KM, Beier J, Haas IC, et al. Glutathione deficiency of the lower respiratory tract in patients with idiopathic pulmonary fibrosis. Eur Respir J 2002；19：1119-1123.

64）Behr J, Maier K, Degenkolb B, et al. Antioxidative and clinical effects of high-dose N-acetylcysteine in fibrosing alveolitis. Adjunctive therapy to maintenance immunosuppression. Am J Respir Crit Care Med 1997；156：1897-1901.

65）Tomioka H. Antioxidant therapy for idiopathic pulmonary fibrosis. A promising therapeutic prospect. Sarcoidosis Vasc Diffuse Lung Dis 2009；26：83-84.

66）Gharaee-Kermani M, Hu B, Phan SH, et al. The role of urokinase in idiopathic pulmonary fibrosis and implication for therapy. Expert Opin Investig Drugs 2008；17：905-916.

67）Gharaee-Kermani M, Gyetko MR, Hu B, et al. New insights into the pathogenesis and treatment of idiopathic pulmonary fibrosis: A potential role for stem cells in the lung parenchyma and implications for therapy. Pharm Res 2007；24：819-841.

68）Sakamoto S, Homma S, Miyamoto A, et al. Cyclosporin A in the treatment of acute exacerbation of idiopathic pulmonary fibrosis. Inter Med 2010；49：109-115.

69）Seo Y, Abe S, Kurahara M et al, Beneficial effect of polymyxin B-immobilized fiber column（PMX）hemoperfusion treatment on acute exacerbation of idiopathic pulmonary fibrosis. Internal Med 2006；45：1033-1038.

70）Enomoto N, Suda T, Uto T, et al. Possible therapeutic effect of direct haemoperfusion with a polymyxin B immobilized fibre column（PMX-DHP）on pulmonary oxygenation in acute exacerbations of interstitial pneumonia Respirology 2008；13：452-460.

71）Yokoyama T, Kondoh Y, Taniguchi H et al. Noninvasive ventilation in acute exacerbation of idiopathic pulmonary fibrosis. Inter Med 2010；49：1509-1514.

72）Kishi K, Homma S, Kurosaki A, et al. High-resolution computed tomography findings of lung cancer associated with idiopathic pulmonary fibrosis. J Comput Assist Tomogr 2006；30：95-99.

73）滝本宜之，笹田真滋，山鳥忠宏，他．FDG-PET にて集積亢進を認めた、特発性肺線維症（IPF）合併肺癌の１例．日呼吸会誌 2005；43：258－262.

74）冨岡洋海，奥田千幸，金田俊彦，他．FDG-PET 検査が局在診断に有用であった間質性肺炎に合併した肺癌の２例．厚生労働科学研究 特発性肺線維症の予後改善を目指したサイクロスポリン+ステロイド療法ならびにNアセチルシステイン吸入療法に関する臨床研究 平成20年度研究報書，2008：101-104.

75）田口善夫．特発性間質性肺炎に合併する肺がん治療の現状．呼吸器科 2008；14：121-125.

76）Martinez TY, Pereira CAC, dos Santos ML, et al. Evaluation of the short-form 36-item questionnaire to measure health-related quality of life in patients with idiopathic pulmonary fibrosis. Chest 2000；117：1627-1632.

77）Clark M, Cooper B, Singh S, et al. A survey of nocturnal hypoxaemia and health related quality of life in patients with cryptogenic fibrosing alveolitis. Thorax 2001；56：482-486.

78）Martinez JAB, Martinez TY, Galhardo FPL, et al. Dyspnea scales as a measure of health-related quality of life in patients with idiopathic pulmonary fibrosis. Med Sci Monit 2002；8：CR405-410.

79）Ohno S, Nakazawa S, Kobayashi A, Bando M, Sugiyama Y. Reassessment of the classification of the severity in idiopathic pulmonary fibrosis using SF-36 questionnaire. Intern Med 2005；44：196-199.

80）Tomioka H, Imanaka K, Hashimoto K, et al. Health-related quality of life in patients with idiopathic pulmonary fibrosis-Cross-sectional and longitudinal study-. Intern Med 2007；46：1533-1542.

81）Krishnan V, McCormack MC, Mathai SC, et al. Sleep quality and health-related quality of life in idiopathic pulmonary fibrosis. Chest 2008；134：693-698.

82）Nishiyama O, Taniguchi H, Kondoh Y, et al. Health-related quality of life in patients with idiopathic pulmonary fibrosis. What is the main contributing factor? Respir Med 2005；99：408-414.

83) Tzanakis N, Samiou M, Lambiri I, et al. Evaluation of health-related quality-of-life and dyspnea scales in patients with idiopathic pulmonary fibrosis. Correlation with pulmonary function tests. Eur J Intern Med 2005；16：105-112.

84) Peng S, Li Z, Kang J, et al. Cross-sectional and longitudinal construct validity of the Saint George's Respiratory Questionnaire in patients with IPF. Respirology 2008；13：871-879.

85) Swigris JJ, Gould MK, Wilson SR. Health-related quality of life among patients with idiopathic pulmonary fibrosis. Chest 2005；127：284-294.

86) 日本呼吸ケア・リハビリテーション学会呼吸リハビリテーション委員会，日本呼吸器学会ガイドライン施行管理委員会，日本リハビリテーション医学会診療ガイドライン委員会・呼吸リハビリテーションガイドライン策定委員会，日本理学療法士協会呼吸リハビリテーションガイドライン作成委員会．呼吸リハビリテーションマニュアル－患者教育の考え方と実践－．照林社，東京 2007年

87) Nishiyama O, Taniguchi H, Kondoh Y, et al. Dyspoea at 6-min walk test in idiopathic pulmonary fibrosis：comparison with COPD. Respir Med 2007；101：833-838.

88) Nishiyama O, Kondoh Y, Kimura T, et al. Effects of pulmonary rehabilitation in patients with idiopathic pulmonary fibrosis. Respirology 2008；13：394-399.

89) Nishiyama O, Taniguchi H, Kondoh Y, et al. Quadriceps weakness is related to exercise capacity in idiopathic pulmonary fibrosis. Chest 2005；127：2028-2033.

90) 冨岡洋海．間質性肺炎患者への生活指導．呼吸器ケア 2009；7：206-210.

Ⅱ. 原　　著

Ⅱ．原　著

Ⅱ．1　インフルエンザA（H1N1）パンデミックによる精神科患者の受診動向の変化

神戸市立医療センター中央市民病院　精神・神経科　伊藤　篤　松石邦隆
今井必生　北村　登
医療法人内海慈仁会　有馬病院　精神科　三田達雄

要　旨

新興感染症流行は当該地域の住民に深刻な不安、恐怖をもたらす。2009年５月16日、神戸市で国内初の新型インフルエンザ患者が確認され感染が拡大した。新型インフルエンザ流行は患者の受診行動に変化をもたらし、流行期間にあたる2009年５月の１ヶ月間に精神・神経科（以下精神科）外来を受診した患者数は流行前の４月と比較して17％減少した。また、前年同月と比較しても32％減少した。われわれはこの結果が患者の新型インフルエンザ流行への不安、恐怖を反映したものと考え、新型インフルエンザ流行期間の一般外来受診患者数の動向を調査した。また、精神科と他科で差が見られるか調査した。発生確認後、外来受診患者数の減少は他の診療科でも同様にみられた。精神科初診患者では、市外からの受診が有意に減少し、F４（神経症性障害，ストレス関連障害および身体表現性障害）が増加した。新型インフルエンザ流行による強い不安が、これらの変化の一因となったと考えられた。今後の感染症対策医療においてはこれら受診行動の変化に柔軟に対応することが求められる。

〔キーワード〕
１）H1N1 インフルエンザ，２）大流行，３）外来患者，４）受診動向，５）総合病院精神科

（神戸市立病院紀要　49：15－20，2010）

Effect of influenza pandemic on the number of psychiatric outpatients at a local public hospital

Atsushi Ito[1)], Kunitaka Matsuishi[1)], Hissei Imai[1)], Noboru Kitamura[1)], and Tatsuo Mita[2)]
Department of Psychiatry, Kobe City Medical Center General Hospital.[1)]
Department of Psychiatry, Arima Hospital.[2)]

Abstract

Outbreaks of novel infectious diseases cause great anxiety and fear in many people living in the infected area. In Japan, H1N1 was first found in Kobe on May 16, 2009, and it spread extensively. The number of psychiatric outpatients was 17% lower in May than in April. In addition, the number of new psychiatric outpatients in May 2009 was 32% lower than in May 2008. The decrease of outpatients was possibly resulted from anxiety and fear associated with H1N1. A decrease in outpatients was also seen in other departments.

The number of new psychiatric patients significantly decreased, and F4 disorders (neurotic, stress-related and somatoform) significantly increased in May 2009 compared with May 2008. In conclusion, novel infectious diseases affect the mental state of outpatients as well as their desire to seek treatment. People living in the infected area should be cared for mental health as well as for infectious disease to prevent excessive anxiety.

[Key words]
1）H1N1 influenza，2）pandemic，3）outpatient，4）number of psychiatric outpatients，
5）Department of Psychiatry in general hospital

（Kobe City Hosp Bull　49：15－20，2010）

はじめに

新興感染症の大流行は当該地域の広範囲の人々において深刻な不安、恐怖をもたらす。2003年のカナダ[1]、シンガポール[2]における SARS（重症急性呼吸器症候群）発生時の調査や、先にわれわれが報告した2009年の神戸市でのパンデミック H1N1 時の調査[3]では、感染症診療に従事する病院職員が強い不安を感じていたことが明らかにされている。また、同時期の一般患者の受診動向について、われわれが調べた範囲では、小児科等で散見される[4]ものの、精神科外来患者の動向に関する報告はなかった。

2009年４月27日メキシコなどで、新型（ブタ）インフルエンザ（パンデミック2009 H1N1）のヒトからヒトへの感染が確認された。５月16日、神戸市で国内初の新型インフルエンザ感染患者が確認された。感染症第一種指定医療機関で新型インフルエンザ対応拠点病院である神戸市立医療センター中央市民病院（当院）は、翌日から発熱外来を設置し、感染患者の入院を受け入れ、隔離下で加療を行った。また24時間の厳戒態勢の下、続々と来院する発熱患者に対応した。われわれは一般患者が病院を受診する際、感染への不安、恐怖を感じ、その程度が受診行動に影響を与えると予想し、外来患者数の調査を行った。特に、当院との治療関係がまだ確立されていない初診患者の受診動向が強く影響を受けると考えられ、初診患者の動向を中心に調査を行った。精神科外来患者と全診療科患者の動向を比較した。特に精神科初診患者については性別、疾患別、居住地別の特徴を検討した。これらをもとに感染症流行時の精神科外来診療を中心に一般外来診療のあり方について考える。

Ⅰ．パンデミック2009H1N1 の経過

新型インフルエンザ感染拡大と国・自治体の対応の経緯の概略を図１に示した。2009年４月27日、アメリカとメキシコで流行が確認された。わが国政府は対策本部を設置し、空港などで検疫体制を強化し、水際での防疫に努めたが、５月16日、神戸市でわが国最初の感染確認に至った。感染確認の一報を報道機関も大きく報道し、患者を収容した当院に多くの報道陣がつめかけることになった。一般市民が受けた衝撃は大きく、新型インフルエンザウイルスについての情報が不足、錯綜していたこともあり、様々な憶測を呼んだ。当初は致死率が高いと思われ、多くの日本人が自衛的感染防止策として、うが

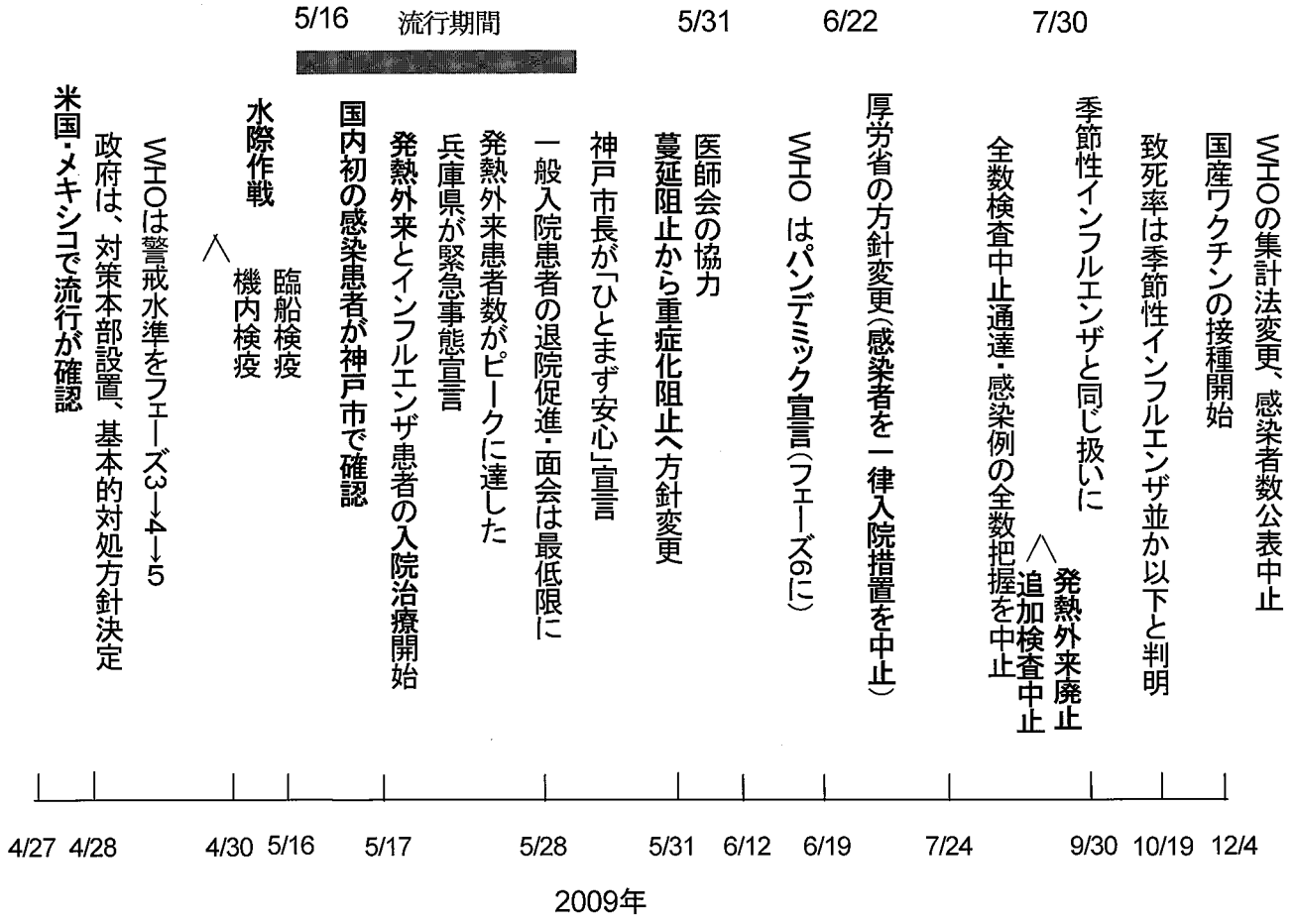

図１　新型インフルエンザ流行と対応

い、手洗いとともにマスク着用をおこなったため、マスク、消毒薬の不足や外出、旅行の自粛、当地での集会や行事の中止、延期などの現象がみられた。

当院は感染確認の初日から対策本部を立ち上げ、そこで新型インフルエンザが疑われる患者を診察する発熱外来、入院病棟の調整、職員配置、業務内容等の検討がなされた。さらに、患者に直に接する職員のうち希望者には抗インフルエンザ薬が処方された。新型インフルエンザの拡大は厳戒態勢にも関わらず、予想を上回る速度で進み、患者数の激増からすぐに病床不足に陥った。そのため、当初は感染疑いの患者まで全員入院させたが、3日目より重症者のみ入院させるよう方針転換が行われた。当院における発熱外来受診者数の推移を図2に示した。発熱外来受診者数は5月末日までに減少し、神戸市では感染拡大はピークを越えたと判断し、5月28日に市長による「ひとまず安心」宣言が出された。この5月16日から28日までの期間を神戸における「流行期間」とした。

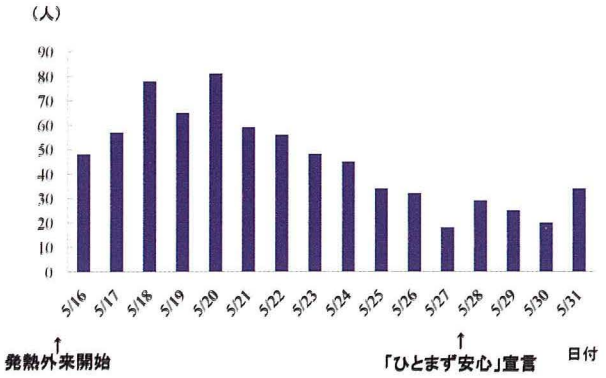

図2　発熱外来受診患者数の推移

その後、6月11日世界保健機構（WHO）は世界的大流行（パンデミック）を宣言し、警戒水準をフェーズ6に引き上げた。9月には、新型インフルエンザの致死率は季節インフルエンザ並であることが判明し、12月頃より流行は下火になり、翌年8月10日大流行の終息が宣言された。その死者数は、世界では少なくとも18,449人、日本では2010年6月末までに200人に達した。

Ⅱ．対象と方法

2008年5月1日から5月31日、2009年4月1日から6月30日までの間に当院を受診した全ての患者（救急患者を含まず）を調査対象とした。外来患者受療状況に関する電子化された資料（コンピューターのデータベース）を用いて、外来受診患者数の推移を調査した。診療日別と月別、初診患者と再診患者ごとに、それぞれ精神科と精神科以外の2群に分けて外来患者数を比較した。

精神科初診患者（他科を先に受診し、院内紹介として当科を初診した患者は当科初診患者には数えていない）については、精神科外来で作成保管している受診患者台帳から性別、診断名、居住地を調べた。前年の2008年5月及び新型インフルエンザ発生前後（2009年4月と5月）で男女別、疾患別、住居地別に比較検討した。診断名は初診時における ICD-10 に基づく暫定診断を用いた。疾患構成の集計で当っては、F2（統合失調症、統合失調型障害および妄想性障害）、F3（気分、感情障害）、F4（神経症性障害、ストレス関連障害および身体表現性障害）、その他に分数した。統計解析は χ^2 検定を用いて5％以下を有意水準とした。

Ⅲ．結果

1．流行期の外来患者数の動向

2009年4月1日から6月30日までの外来患者数の推移を図3に示した。外来患者数は新型インフルエンザ発生確認後減少し始め、精神科、他科ともに5月22日に最も減少した。また、同期間の初診患者数の推移を図4に示した。流行期間における初診患者数は精神科、他科ともに前年の平均を大きく下回る日が多かった。

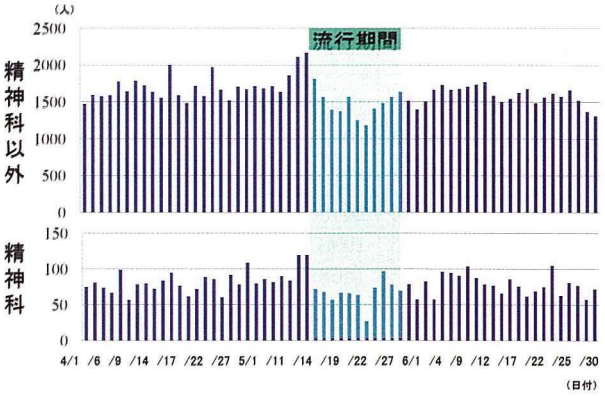

図3　外来患者数の推移

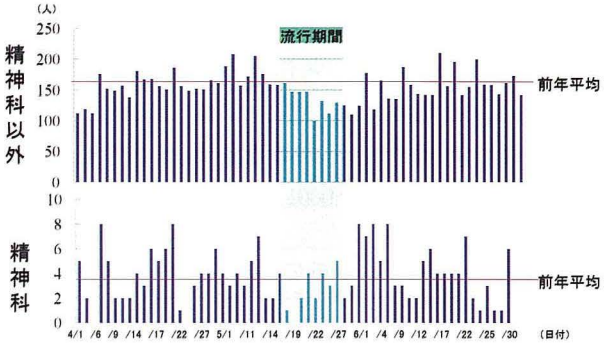

図4　外来初診患者数の推移

2．流行月と流行前月の外来患者数の比較

新型インフルエンザ発生前後の2009年４月（流行前月）、５月（流行月）各月の各診療科における受診患者数の変化を表１に示した。総受診者数は小児科、呼吸器外科において減少が特に大きく、流行前月と比較して流行月は７割以下の受診者数に留まった（小児科：0.69、呼吸器外科：0.65）。初診および再診患者数では内科、小児科、整形外科では初診患者数に比べて再診患者数が有意に減少していたが精神科では有意な差はなかった。

表１．各診療科の受診患者数の同年前月との比較

診療科	2009年４月			2009年５月			p*
	初診	再診	合計	初診	再診	合計	
内　科	1781	14002	15783	2235	11663	13898	<0.0001
精神科	99	1679	1778	68	1415	1483	n.s.
小児科	747	882	1629	630	502	1132	<0.0001
外　科	238	1889	2127	200	1603	1803	n.s.
心臓血管外科	33	858	891	33	716	749	n.s.
呼吸器外　科	22	116	138	21	69	90	n.s.
脳神経外　科	321	835	1156	232	657	889	n.s.
整　形外　科	707	1525	2232	698	1296	1994	0.023
皮膚科	368	754	1122	349	688	1037	n.s.
形　成外　科	191	434	625	159	317	476	n.s.
泌　尿器　科	251	1453	1704	197	1302	1499	n.s.
産　婦人　科	356	1801	2157	276	1562	1838	n.s.
眼　科	376	2034	2410	342	1619	1961	n.s.
耳鼻科	514	1476	1990	434	1076	1510	n.s.
歯　科	363	1105	1468	266	973	1239	n.s.
放　射線　科	34	781	815	34	599	633	n.s.
合　計	6,401	31,624	38,025	6,174	26,057	32,231	

＊2009年４月と５月、各月の総受診患者数における初診、再診の割合（χ^2検定，$p<0.05$）

3．流行月と前年同月との外来患者数の比較

精神科と他科における再診患者数、初診患者数を前年同月と比較した（表２）。精神科、他科ともに前年同月と比較して再診患者、初診患者いずれも減少したが、他科では初診患者数に比べて再診患者数が有意に減少していた（df=1, χ^2=19.1, p<0.0001）。

表２．精神科、精神科以外の診療科における外来患者数と初診患者数の前年同月との比較

期間	精神科		精神科以外	
	初診患者数(人)	再診患者数(人)	初診患者数(人)	再診患者数(人)
2008年５月	86	1562	6909	30552
2009年５月	68	1415	6139	24923

4．精神科初診患者の動向

精神科初診患者における性別・疾患・居住地についての前年同月との比較を表３に示した。2008年５月の精神科初診患者は86人で、内訳は男性37人（43.0％）、女性49人（57.0％）であった。2009年５月は68人で、男性29人（42.6％）、女性39人（57.4％）であった。居住地の内訳では2008年５月が神戸市内62人（72.0％）、神戸市外24人（28.0％）であったのに対し、2009年５月は神戸市内59人（86.8％）、神戸市外９人（13.2％）と神戸市外からの初診患者数が有意に減少した（df=1, χ^2=4.0, p<0.05）。また、疾患構成は2008年５月がF２：10人（11.6％）、F３：31人（36.0％）、F４：32人（37.2％）、その他：13人（15.2％）であったのに対し、2009年５月はF２：４人（5.9％）、F３：14人（20.1％）、F４：41人（60.3％）、その他：９人（13.7％）であった。この各年度における疾患構成の分布には有意な差が見られ（df=3, χ^2=8.8, p<0.05）、2008年５月ではF３が多く、流行期の2009年５月ではF４が多かった。

表３．精神科初診患者の性別・疾患・居住地の内訳、前年同月との比較

期間	初診患者数	n（%）							
		性別		居住地		疾患			
		男性	女性	市内	市外	F２	F３	F４	その他
2008年５月	86	37 (43.0)	49 (57.0)	62 (72.0)	24 (28.0)	10 (11.6)	31 (36.0)	32 (37.2)	13 (15.2)
2009年５月	68	29 (42.6)	39 (57.4)	59 (86.8)	9 (13.2)	4 (5.9)	14 (20.1)	41 (60.3)	9 (13.7)

Ⅳ．考察

新興感染症を含めた大規模災害時には、災害対策医療と日常医療継続の両立が求められる。しかし、災害時には人員、医療資源を災害医療に充てねばならず、日常医療はその体制の見直しを求められる。当院は阪神大震災を経験している[5]が、今回のような新興感染症は初めての経験であり、不可視であるという点で他の典型的自然災害と異なるため、被災地域の人々が感じた不安は大きく、人々の行動に大きな変化を与えた。

新型インフルエンザ流行時の患者受診動向は同年前月、前年同月と比較して大きな変化が見られた。発生確認後、精神科、他科ともに受診者数が最も減少したのは発生７日目の５月22日であり、流行の前週と比較して約40％の減少を認めた。感染確認日と受診患者数が最も落ち込んだ日に１週間程度の間隔が見られているが、これは、発熱外来受診患者数が５月16日から漸増し、５月21日に最大になっていることからも、この間新型インフルエンザが急激に拡大し、一般市民も感染拡大を強く意識するようになったことが一因にあると考えられた。絹巻は診療

所における小児科一般外来診療では受診者数は発生後２～４週の期間に、流行の前週と比較して約40％と最大の減少を示したと報告[4]しており、われわれの調査とほぼ同様であった。患者の受診行動は当院のような対策拠点病院に限らず、広範囲の医療機関において変化していたと考えられた。

受診患者数の同年前月との比較では、全ての診療科で減少が見られた。流行期間が休診日の多い５月であったことを考慮しても、前年同月との比較でも全ての診療科で再診患者、初診患者共に減少しており、新型インフルエンザ流行が受診患者数減少に大きな影響を与えていると考えられた。精神科受診患者数の減少程度は他の診療科と同程度であった。一方、内科、小児科、整形外科では前年同月との比較において初診患者に比べて再診患者の減少が有意に大きかった。内科については内科各科のデータを解析することができず、確定的なことが言えないものの、新型インフルエンザ対策拠点病院である当院への不要不急な受診を控えたことが再診患者数の減少につながった可能性がある。精神科受診患者は初診、再診に関わらず新型インフルエンザ流行の影響を受けたものの、再診患者と初診患者の間に受診行動に大きな差はなかった。当院精神科は精神科病棟を持たないため、重症、緊急初診患者の受診は少ない。この事が両者の受診行動に差がなかった一因かもしれない。精神科初診患者の内訳では、前年同月と比較して神戸市外からの受診患者が有意に減少していた。これは、流行が濃厚である地域ほど受診者数の減少は大きく、背景には受診時の感染を恐れての受診控えが存在したとの絹巻の報告[4]と同様に、当院が濃厚感染地域に存在したこと、更には最初に感染が発見された医療機関として大きくマスコミに報道されたことが影響したものと考えられた。勝田が北京での SARS 流行時、不安、強迫症状が目立ったと報告[6]するように、新興感染症流行時は、多くの人が不安を感じやすい状態にあり、われわれの調査で見られた疾患構成の変化、つまりＦ４の増加は新型インフルエンザ流行による不安も一因になっている可能性がある。先の阪神大震災時の精神科初診患者の動向でも同様に、Ｆ４の増加が見られており[5]、精神科の場合、感染症を含む大規模自然災害は、被災地域の疾患構成に影響を与える可能性があると考えられる。しかしながら、われわれの調査における診断はあくまで初診時のものであり、他疾患、例えばうつ状態にある気分障害患者が初診時に不安を強く訴え、神経症と診断されていた可能性もあるため、確定診断を用いた検証が今後必要であると考えられた。

このたびの調査で明らかになったように、新興感染症の流行は人々の受診行動に大きな変化を与える。感染症対策医療においてはこれら受診行動の変化に柔軟に対応することが求められる。具体的には、感染症罹患患者の加療を行いつつ、他の患者に対しては受診時の感染症拡大を防ぐ目的で不要不急の受診を抑制し、一方で受診が必要な患者に対しては感染症への不安のために受診機会を逸することがないように配慮することが必要であろう。古来、大規模災害時には流言が混乱、パニックを引き起こすことが知られているが、重村らの報告[6]によると感染症時には、病原体の危険性、感染性、不確実性などによって特に集団反応をより引き起こしやすい状態になる。今回、神戸において発生が確認された際に人々が過剰な防衛行動をとったことや、報道やインターネット上での書き込みが白熱したことは、集団反応の一例である。そのような不安定な状況下で適切な医療を提供するために、日頃から受診間隔や受診目的を適切にするよう促し、流行が予想されるときには、あらかじめ受診間隔の調整を行うなどの対策が必要であろう。精神科領域でも感染症流行時には通常診療に加えて対処するべき問題は多い。勝田[6]が指摘したように感染症被災者に対するグリーフケアやトラウマケアに加え、医療従事者の精神的ケアが求められる。今回の神戸での新型インフルエンザ流行は病原体が弱毒性であり、流行期間が比較的短期間であったことから被災者に対するケアの必要性は小さかったが、一方で医療従事者の精神的ストレスは大きかったことが報告されており[3]、今後の精神科領域ではより対象を拡大した包括的な感染症対策が求められる。

Ⅴ.さいごに

新型インフルエンザ流行期間、感染症対策の拠点となった当院における一般外来受診患者と精神科受診患者の動向について調査を行い、流行前後の比較からその特徴を検討し報告を行った。新興感染症流行期間は全ての診療科患者の受診行動に変化が見られた。人々の移動範囲が広範囲となった今日では世界的な感染症流行がしばしば危惧されており、精神科領域でも包括的な対策が求められる。

なお、本調査結果の一部は第106回日本精神神経学会学術総会（2010年５月、広島）において報告した。

謝辞

本調査では、当院診療情報管理室の多大なるご協力をいただきました。ここに深謝いたします。

文　献

1）Maunder R: The experience of the 2003 SARS outbreak as a traumatic stress among frontline healthcare workers in Toronto: lessons learned. Philos Trans R Soc Lond B Biol Sci　2004；359：1117–1125

2）Wong TY, Koh GC, Cheong SK, et al.：A cross-sectional study of primary-care physicians in Singapore on their concerns and preparedness for an avian influenza outbreak. Ann Acad Med Singapore, 2008；37；458–464

3）今井必生，伊藤篤，松石邦隆，北村登，三田達雄：2009年新型インフルエンザ流行の医療従事者に与えた影響．精神神経学雑誌，2010；112；111－115

4）絹巻宏：新型（A/H1N1）インフルエンザの国内初の発生が報道された地域における外来受診者数の変化について．外来小児科，2009；12；363－366

5）三田達雄：阪神大震災の精神科外来患者への影響．病院・地域精神医学，1996；38；323－324

6）勝田吉彰：精神科領域における新型インフルエンザ対策．精神科治療学，2008；23；908－911

7）重村淳，武井英理子，徳野慎一：新型インフルエンザ（H1N1型）が人々に与える心理社会的影響　リスク・コミュニケーションの観点から．日本集団災害医学会誌，2009；14：439

8）國島広之：【新型インフルエンザA（H1N1）対策　医療現場のストラテジー】現場の戦略・具体策　季節性プラスαの対策は何か　通院患者対策－ハイリスク患者の発熱対応を含めて．感染対策ICTジャーナル（1881－4964），2009；4（Suppl. 1）：67－70

Ⅱ. 原　著

Ⅱ. 2　Therapy for cesarean scar pregnancy in Japan during the past five years

Tatsuji Hoshino, Asuka Hirao, Ruriko Oyama, Noriko Ohtake,
Sachiko Kitamura, Mami Suga, Kazunao Miyamoto,
Aki Takaoka, Yuko Imamura, Yoko Yamada, Masato Kita

Department of Obstetrics and Gynecology, Kobe City Medical Center General Hospital, Kobe, Japan

Abstract

[Objectives] Cesarean scar pregnancy (CSP) is a dangerous condition that will cause uterine rupture and hemorrhagic shock. In this report, therapy for CSP was reviewed in order to obtain a consensus regarding therapy guidelines for easy reference in treating future cases.

[Methods] The cases of CSP were collected using the document retrieval system to identify cases. The management of these cases was then reviewed in detail.

[Results] There were 46 cases reported by 39 authors including 4 cases of our own. There was 1 case in which the pregnancy continued up to 24 weeks, and a baby was delivered by a cesarean section following supravaginal amputation of the uterus. There were 45 cases in which pregnancy intervention was performed. There were 5 cases in which hysterectomy were performed and 40 cases in which pregnancy contents were extracted from the uterus. In 40 patients with uterine preservation, pregnancy contents were surgically extracted with operation in 26 cases and not surgically extracted in 14 cases. The approaches in 21 cases were vaginal, in 3 cases laparoscopic, in 1 case laparotomic and in 1 case hysteroscopic. Systemic administration of MTX (methotrexate) and/or local administration of MTX and/or UAE (uterine artery embolization) were performed before extraction of the pregnancy contents and in cases in which the pregnancy contents were not extracted.

[Conclusion] It is important to recognize the disease as early as possible. If the disease is diagnosed, discontinuation of the pregnancy is the safest option. Choices of treatment modality depend on the status of diagnostic time and pregnancy viability. If it is in the early stage, a vaginal approach to extracting the pregnancy contents is easy and can be safely performed under abdominal ultrasound guidance. MTX administration and UAE are also useful in cases managed with or without surgery. Depending on the situation, laparotomic, laparoscopic or hysteroscopic surgery can also be useful. When required, doctors should not hesitate to perform prompt hysterectomy.

(Kobe City Hosp Bull 49 : 21－28, 2010)

帝王切開瘢痕部妊娠の治療について

神戸市立医療センター中央市民病院　産婦人科

星野達二　平尾明日香　小山瑠梨子
大竹紀子　北村幸子　須賀真美
宮本和尚　高岡亜妃　今村裕子
山田曜子　北　正人

要　旨

［目的］　帝王切開瘢痕部妊娠は気づかれずに妊娠が継続されると，子宮破裂が起こり出血性ショックになる危険な疾患である。また，最近の帝王切開の増加に伴って報告例も増えてきている。それに伴い，帝王切開瘢痕部妊娠という概念は周知されるようになり，治療法は確立されてきたと考えられるが，いまだコンセンサスは得られていないと考えられる。今回，医療従事者が参考にしやすい治療法のコンセンサスを得る目的で，帝王切開瘢痕部妊娠に適用された最近の治療方法について検討してみた。

［方法］　医療環境が均一であるわが国の症例を文献検索システムを使って集め，帝王切開瘢痕部妊娠の治療法について検討した。

［結果］　最近５年間のわれわれの施設と同様の状況下にある医療機関で，治療された帝王切開瘢痕部妊娠報告例は，自験例の４例を含めて39著者による46例である。24週まで妊娠継続して，帝王切開後に膣上部切断術を行い，母児ともに経過順調な例が１例ある。妊娠継続していない例は45例である。子宮を摘出した例は５例であり，子宮を摘出しなかった例は40例である。子宮を摘出した例の内訳は，子宮温存を希望せずに最初から子宮を摘出した例が３例，経膣的に内容除去を試みたが大量出血して子宮を摘出した例が１例，詳細が不明であるが子宮を摘出した例が１例である。子宮を摘出しなかった例の内訳は，妊娠内容除去術を行ったのが26例，妊娠内容除去術を行わなかったのは14例である。妊娠内容除去術は，経膣的に21例，腹腔鏡下に３例，開腹術により１例，子宮鏡下に１例が行われた。妊娠内容除去術の前後に，MTX の全身投与，局所投与，UAE などが行われていた場合もある。妊娠内容除去術を行わない場合には，MTX の全身投与，局所投与，UAE などが行われていた。前治療で hCG が下降しなかったり，出血が減少しなかったりした場合には，次の段階の治療方法が試みられている場合が多かった。MTX の投与方法は，添付文書の絨毛性疾患に対する用法の記載どおり，１クールを５日間とし，１日に15～20mgが投与されている場合が多かった。休薬期間は７～12日間としていることが多かった。局所投与する場合は，胎嚢を穿刺して，内容液を吸引した後に，50mg/2mlを局注している場合が多かった。

［結論］　帝王切開瘢痕部妊娠についてもっとも必要なことは，まず疾患の存在を認識し，疾患を疑うことである。次に，早期に診断することが大切である。診断できれば，危険を犯して妊娠継続を期待せずに，妊娠の中断をはかるのが安全である。治療は，診断時期，病巣の状態などにより異なる。初期であれば経腹的あるいは経膣的超音波観察下に経膣的な妊娠内容除去術手術が行われている。MTX の全身投与，局所投与，UAE などもよく行われている。状況によっては，開腹術，腹腔鏡手術，子宮鏡下手術も行われている。必要であれば，子宮摘除もためらうべきではない。いずれにしろ，さまざまな起こりえる状況を予測して，時機を逸することのないように治療法を選択するのがよいと考える。

（神戸市立病院紀要　49：21－28，2010）

Objectives

Cesarean scar pregnancy (CSP) is a dangerous condition that will cause uterine rupture and hemorrhagic shock, if CSP continues without being detected. Moreover, the number of reported cases has been increasing with the increased rate of cesarean section in the recent years. Although the risks of CSP have become well-known, and therapeutic modalities for CSP have been developed, a general consensus regarding therapy for CSP has not yet been established.

Generally, therapy for a disease is not universal but rather individually tailored to the medical environment, legal restrictions, ethical restrictions, medical insurance system, socioeconomic situation and time. Moreover, therapy is impacted by the wealth of residents in the area, which affects the hygiene environment and traffic environment. The cases of CSP in this series were collected from an area with a unified medical environment using the document retrieval system to identify cases treated in the past five years. In this report, therapy for CSP in Japan is reviewed in order to obtain a consensus regarding therapy for easy reference in treating future cases.

Methods

The Japanese literature between 2002 and 2007 was searched using Japan Centra Revuo Medicina (http://www.jamas.gr.jp) and the key words : cesarean scar pregnancy. There were thirty-nine papers describing cesarean scar pregnancies including our four previously published case reports. The management of these cases was then reviewed in detail.

Results

There were 46 cases reported by 39 authors (Figure 1) including our own four cases[1) 2)]. There was one case in which the pregnancy continued until 24 weeks, and a baby was delivered by a cesarean section following supravaginal amputation of the uterus. The mother and the baby followed an uneventful postoperative course. There were 45 cases in which pregnancy intervention was performed. There were five cases in which hysterectomy were performed and there were forty cases in which pregnancy contents were extracted from the uterus, allowing the uterus and fertility to be preserved. In three cases, the patients did not desire uterine or fertility preservation because they already had a sufficient number of children. In one case, dilatation and curettage was attempted but massive bleeding occurred and hysterectomy was subsequently performed[1)]. In one case, the details were not documented, but hysterectomy was performed. Among forty patients with uterine preservation, pregnancy contents were surgically extracted in twenty-six cases (surgical treatment group) and not surgically extracted in fourteen cases (medical treatment group). The most frequent therapy in CSP was pregnancy intervention and vaginal extraction of the pregnancy content. Twenty of the total 46 cases accounts for 43.5%. Forty-five of 46 cases (97.8%) failed to obtain a baby. The uterine or fertility preservation rate was 87.0% in 40 of 46 cases.

In cases of uterine preservation, surgical extraction of the pregnancy content was performed in 26 of 40 cases (65.0%) and non-surgical extraction in 14 of 40 cases (35.0%). In fourteen cases undergoing medical treatment, the weeks of gestation at the start of therapy were documented in eight cases. Medical therapy was initiated at five weeks of gestation in four cases, six weeks in one case, seven weeks in two cases and eight weeks in one case. There were 10 viable fetuses, two non-viable fetuses and viability was not documented in two cases. Fourteen cases in the medical treatment group and 26 cases in the surgical treatment group showed almost the same background with regard to mother's age, obstetrical history, timing of therapy initiation, presence of fetal heart beat (FHB) and hCG level. (Table 1)

In the medical treatment group, systemic administration of Methotrexate (MTX) was performed in only one case, in which FHB was not detected at seven weeks of gestation. Local injection of MTX was administered in thirteen cases. Only local injection of MTX was administered in eight cases. Under vaginal ultrasound guidance, the gestational sac (GS) was punctured with a 16 to 19G needle, GS fluid was aspirated and then 15 – 50mg/2ml of MTX was injected in many cases. At that time, feticide was performed in many cases. In one case, trans-arterial embolization (TAE) of the uterine arteries was performed and then systemic and local administration of MTX was performed simultaneously. In one case of massive bleeding with tumorous and hematoma-like appearance without clear GS, TAE was performed and blood transfusion was prescribed, then two courses of local injections of MTX were administered for 5 days. In cases showing enlargement at 8 weeks and 4 days of gestation, the fetus was punctured under vaginal ultrasound guidance, 2ml of saline was injected and then disappearance of FHB was observed and GS fluid was aspirated. Thereafter 30mg of MTX was injected and systemic MTX was administered for four days. In a case of bleeding, TAE was performed and local MTX was administered. In a

case at five weeks of gestation, the fetus continued to grow after systemic administration of MTX. At seven weeks of gestation under transvaginal ultrasound guidance, the GS was punctured with a 19G needle, 2ml of GS fluid was aspirated and then feticide was performed which was followed by local administration of 50mg/5ml of MTX.

In the surgical treatment group, a vaginal procedure were performed in 20 cases, laparoscopic surgery was performed in 4 cases, hysteroscopic surgery was performed in 1 case and laparotomy was performed in 1 case.

Both pre-surgical and post-surgical therapy were administered in 6 cases, only pre-surgical therapy were administered in 14 cases, only post-surgical therapy were administered in 3 cases and there was no other therapy administered in 3 cases.

In 6 cases receiving both pre-surgical and post-surgical therapy, the pre-surgical therapy was vaginal intrauterine dilatation and curettage in 2 cases, systemic MTX administration in 3 cases and a combination of local and systemic MTX administration along with TAE were performed in one case.

As post-surgical therapy, systemic MTX was administered in 2 cases, local MTX in 2 cases, a combination of local and systemic MTX in 1 case and a combination of blood transfusion, hemostatic drugs and anti-DIC drugs were administered in 1 case.

In 14 cases receiving pre-surgical therapy only, laminaria insertion was performed in 2 cases, TAE was performed in 1 case, systemic MTX was administered in 2 cases, vaginal intrauterine dilatation and curettage was performed in 1 case, local MTX was administered in 1 case, a combination of local and systemic MTX were administered in 2 cases, a combination of systemic MTX was administered in combination with TAE in 1 case, combination therapy with general and local MTX along with TAE were performed in 3 cases and local MTX was combined with TAE in 1 case. In 3 cases receiving post-surgical therapy only, general MTX were administered in 2 cases and TAE was performed in 1 case. In some cases, ligations of the uterine and internal iliac artery were performed followed by blood transfusion as well as administration of both hemostatic drugs and anti-DIC drugs. (Table 2)

Regarding chemotherapy, MTX were administered in all cases and only one case received a combination of MTX and VP-16. When the hCG value remained high, bleeding persisted after the initial therapy or mass persisted, further medical treatment was attempted in many cases. Systemic MTX at a dose of 15-20mg/day was administered for five days according to the approved usage for treatment of trophoblastic disease. The interval until administration ranged from 7 to 12 days in many cases. Local administration of MTX was 50mg/2ml in many cases after puncturing the GS and extracting the GS fluid.

Comments

Ⅰ. Incidence, diagnosis and treatment of cesarean scar pregnancy

Cesarean scar pregnancy is an ectopic pregnancy in a previous cesarean scar, it occurs in about 1 in 2000 pregnancies and accounts for 6 percent of ectopic pregnancies among women with a prior cesarean delivery in developed countries[3) 4)].

The diagnosis is made by sonographically visualizing an enlarged hysterotomy scar with an embedded mass, which may bulge beyond the anterior contour of the uterus. Many ultrasonographic photographs and magnetic resonance imaging photographs have been reported in textbooks and journals[4)-6)].

There are too few reported cases on which to base a specific treatment recommendation. Treatment should be tailored to the individual patient. Desire for future fertility, size and gestational age of the pregnancy, and hemodynamic stability should be considered when determining a treatment plan. Options include wedge resection of the ectopic pregnancy via laparotomy or laparoscopy, hysteroscopic excision, local injection of 5 mEq potassium chloride into the sac, and local or systemic methotrexate administration (local administration is preferable if fetal cardiac activity is present).[4)]

Local methotrexate injection to the gestational sac (GS), general administration of methotrexate[7) 8)] and TAE to uterine arteries[9)] are also widely used as therapeutic modalities. Medical treatment using systemic MTX therapy has been used extensively in the management of tubal and cervical ectopic pregnancies. It is well recognized that a higher failure rate of medical treatment is associated with a gestational age of ≥9 weeks, a fetal pole >10mm, the presence of embryonic cardiac activity and a serum HCG concentration of ≥10000IU/L.

Ⅱ. Surgical treatment of early CSP is easy

A vaginal procedure consisting of dilatation with laminaria tent insertion and curettage under abdominal ultrasound guidance with uterine gauze packing is considered a simple and easy method in Japan. It is widely performed as therapy for spontaneous missed abortion and pregnancy intervention before twelve weeks of gestation.[1) 2) 10) 11) 12)]

In CSP, the fertilized ovum arrives at the cesarean scar site

space via a route through the intrauterine cavity. It adheres to the endometrial membrane, and then is implanted in the lining membrane and grows. If in the early stage of pregnancy, the pregnancy content is small and the chorion has not invaded the myometrium, the pregnancy content can be easily removed from the uterus by surgery. Therefore, it is rational to approach CSP from the intrauterine side, that is to say, a vaginal approach. A vaginal approach with laminaria tent insertion under abdominal ultrasound guidance to extract the pregnancy contents is easy and can be safely performed under abdominal ultrasound guidance with ample anesthesia[2].

The uterus of adult nulliparous woman ranges from 6 to 8 cm in length compared with 9 to 10 cm in multiparous woman. Uteri of nulliparous women average 50 to 70 g, and those of parous women average 80 g or more. In nulliparous women, the body of the uterus and the cervix are about equal in length. In multiparous women, the cervix only comprises slightly more than one third of the total length of the organ[13]. The volume of GS calculated from the diameter of the GS is 0.06ml at 4 weeks of gestation, 0.78ml at five weeks, 2.98ml at six weeks, 7.84ml at seven weeks, 15.72ml at 8 weeks, 27.63ml at 9 weeks, 45.51ml at 10 weeks and 69.80ml at 11 weeks.

Surgical resection of GS appeared to be easy before seven weeks because the GS volume comprises under 10% of the uterus, but not easy after 9 weeks because the GS volume comprises over 30% of the uterus. At 8 weeks, surgical resection is controversial because the GS volume is about 20% of the uterus.

One article documented that insertion of a Shirodkar cervical suture during the evacuation of a cesarean scar pregnancy is an effective method of securing hemostasis; it minimizes the need for blood transfusion and ensures preservation of fertility. Thirty-three cesarean scar pregnancies were diagnosed, and 28 (85%) underwent surgical evacuation. A cervical suture was necessary to achieve hemostasis in 22/28 (79%) cases. In the remaining 6/28 (21%) cases, the bleeding was minimal and the suture was not tied. The median estimated intraoperative blood loss was 50 mL. Six of 28 (21%) women demonstrated blood loss > or = 300 mL and two (7%) required blood transfusion. One woman (5%) required repeat surgery because of retained products of conception. There were no other significant complications and the uterus was preserved successfully in all cases.[14]

Ⅲ. "Recent criteria for judgment of dilatation and curettage appropriate or not"

Recent criteria for judgment of dilatation and curettage appropriate or not are as follows (Figure 2)[2];① Regarding the entry course of the laminaria tent for dilatation at the time of insertion, laminaria remaining in the cervical and uterine cavity is appropriate for D&C. Laminaria perforated the uterine wall and reaching to the extra uterine space is not appropriate for D&C because of uterine perforation. ② Regarding the position of the GS after insertion of laminaria, GS remaining in the uterus is appropriate for D&C. Pushing GS into the extra uterine space is not appropriate for D&C which becauses the thinning of uterine wall. ③ Regarding the position of the GS after removing the laminaria, GS subsequently moving to the center of the uterine cavity is appropriate for D&C. GS remaining in the anterior uterine wall is not appropriate for D&C because chorionic invasion to the uterine wall is to suspected.

Conclusion

Our proposed therapy for cesarean scar pregnancy for easy reference in treating future cases is as follows:

1. To prevent a catastrophic outcome of CSP, it is important to recognize the conditions as early as possible.
2. When CSP is diagnosed, discontinuation of the pregnancy is the safest option. Choices of treatment modality depend on the status of diagnostic time and pregnancy viability.
3. If the pregnancy still in the early stage (4-8 weeks of gestation), a vaginal approach with laminaria tent insertion to extract the pregnancy contents is easy and can be safely performed under abdominal ultrasound guidance with ample anesthesia. Criteria for judging whether dilatation and curettage is appropriate or not (Figure 3)[2] are very useful.
4. Systemic and/or local MTX administration and/or UAE are also useful in cases managed with or without surgery. Systemic MTX at a dose of 15-20mg/day should be administered for five days according to the approved usage for treatment of trophoblastic disease. The interval until the next MTX administration should range from 7 to 12 days. With local MTX administration, the GS should be punctured with a 16 to 18G needle under vaginal ultrasound guidance, GS fluid should be aspirated then 50mg/2ml of MTX should be injected.
5. Depending on the situation, laparotomic, laparoscopic or hysteroscopic surgery can also be useful.
6. When required, physicians should not hesitate to perform

prompt hysterectomy.

Part of the data in this paper was presented at 14th International Conference on Prenatal Diagnosis and Therapy. 1–4 June 2008, Vancouver, Canada.

Literature

1) Hoshino T, Ihara Y et al. Management of cervical pregnancy and cesarean scar pregnancy. Practice in Obstetrics and Gynecology 2005 ; 54 : 507–514. (In Japanese)

2) Hoshino T, Ihara Y, Kita M. Dilatation with laminaria and curettage in cesarean scar pregnancy. Sanka to Fujinka 2007 ; 74 : 617–622. (In Japanese)

3) Rotas MA, Haberman S, Levgur M. Cesarean scar ectopic pregnancies : etiology, diagnosis, and management. Obstet Gynecol. 2006 ; 107 : 1373–81.

4) Molinaro TA, Barnhart KT. 2010. Cesarean scar pregnancy. ©2010 UpToDate®

5) Cunningham FG et al. Cesarean scar pregnancy. 2010. In: F. Gary Cunningham et al. (ed) Williams Obstetrics, 23th ed. New York, McGraw–Hill, 253–254.

6) Maekawa A, Tsutsumi S, Kurachi H. Three cases of cesarean scar pregnancy. J Jpn Soc Perin Neon Med 2010 ; 46 : 867–871

7) Tanaka T, Hayashi H, Kutsuzawa T, et al. Treatment of interstitial ectopic pregnancy with methotrexate: report of a successful case. Ferti Sterile 1982 ; 37 : 851–852.

8) Ichinoe K, Wake N, Shinkai n, et al. Nonsurgical therapy to preserve oviduct function in patients with tubal pregnancies. Am J Obstet Gynecol 1987 ; 156 : 484–487.

9) Sugawara, J, Senoo, M, Chisaka, H, et al. Successful conservative treatment of a cesarean scar pregnancy with uterine artery embolization. Tohoku J Exp Med 2005 ; 206 : 261.

10) Manabe Y. Laminaria tent for gradual and safe cervical dilatation. Am J Obstet Gynecol. 1971 ; 110 : 743–5.

11) Kinoshita K. Let's prevent uterine perforation in the daily D&C. JJMA 2008 : 136 : 2416–2417.

12) Hoshino T, Kita M, Imai Y, Kokeguchi S and Shinotani M. Successful pregnancy outcome in a case of heterotopic intrauterine and cervical pregnancy and a literature review. J Obstet Gynaecol Res 2009 ; 35 : 1115–1120.

13) Cunningham FG et al. Maternal anatomy. 2006. In : F. Gary Cunningham et al. (ed) Williams Obstetrics, 22th ed. New York : McGraw–Hill, 21–31.

14) Jurkovic D, Ben-Nagi J, Ofilli–Yebovi D, Sawyer E, Helmy S, Yazbek J. Efficacy of Shirodkar cervical suture in securing hemostasis following surgical evacuation of Cesarean scar ectopic pregnancy. Ultrasound Obstet Gynecol 2007 ; 30 : 95–100.

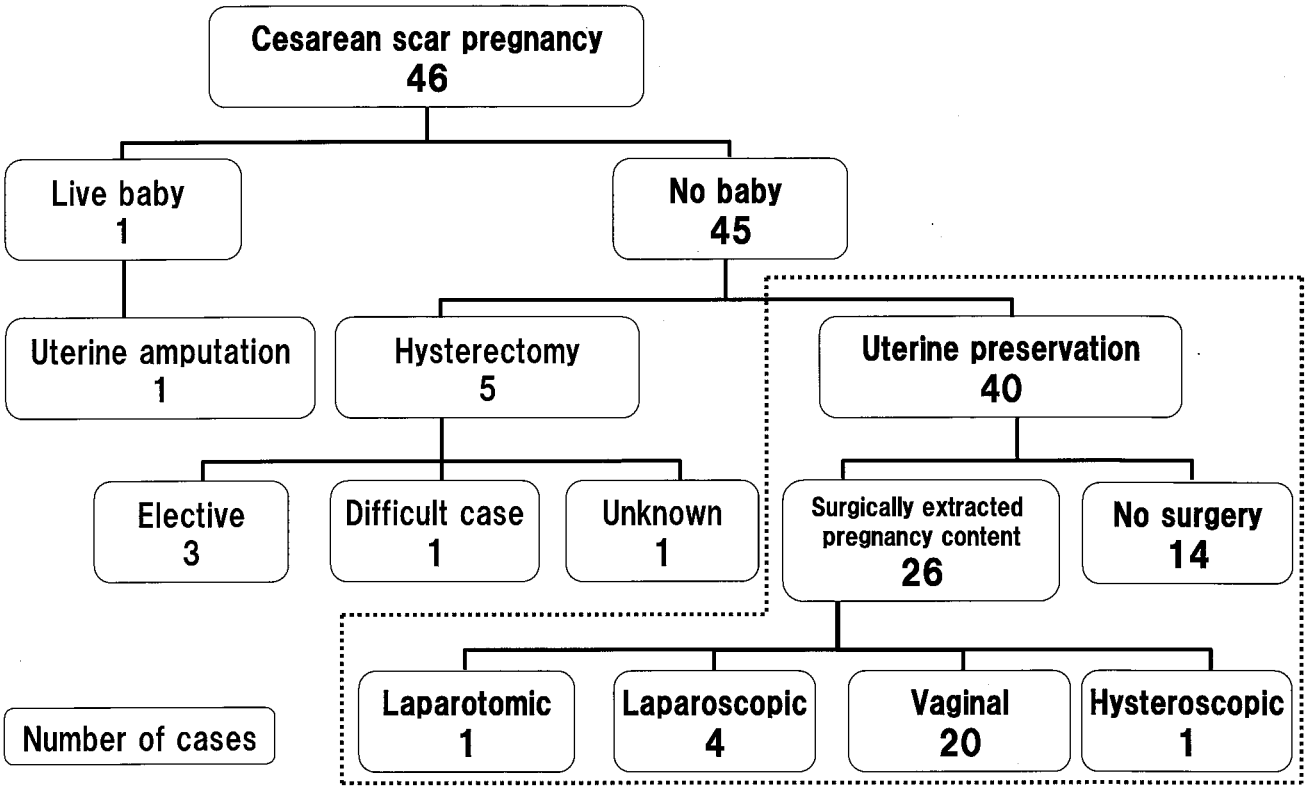

Figure1. Forty six cases of cesarean scar pregnancy in Japan
(Japan Centra Revuo Medicina, 2002～2007)

Criteria for judgment of dilatation and curettage[2)]

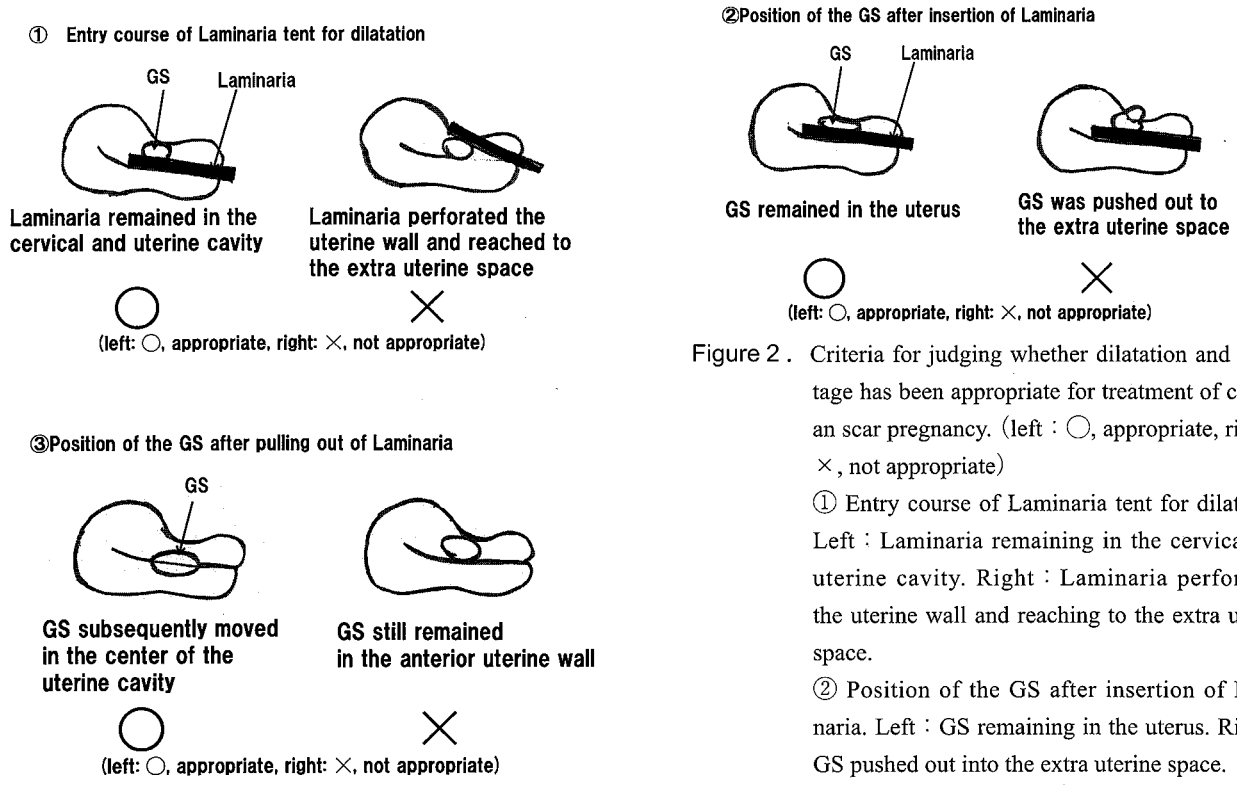

Figure 2. Criteria for judging whether dilatation and curettage has been appropriate for treatment of cesarean scar pregnancy. (left : ○, appropriate, right : ×, not appropriate)
① Entry course of Laminaria tent for dilatation. Left : Laminaria remaining in the cervical and uterine cavity. Right : Laminaria perforating the uterine wall and reaching to the extra uterine space.
② Position of the GS after insertion of Laminaria. Left : GS remaining in the uterus. Right : GS pushed out into the extra uterine space.
③ Position of the GS after removal of Laminaria. Left : GS subsequently moved into the center of the uterine cavity. Right : GS still remaining at the anterior uterine wall.

Table 1. 40 cases of uterine preservation in cesarean scar pregnancy 2002–2007 in Japan

14 cases of non–surgical extraction of pregnancy content (medical treatment group)

	documented cases	range	average
age (years)	9	24～38	32
number of previous pregnancies	9	1～4	2.56
number of previous deliveries	9	1～3	1.89
number of previous cesarean sections	6	1～3	2
timing of therapy (weeks)	8	5～7	5.75
fetal heart beat	12	positive : 10, negative : 2	
hCG(mIU/ml) in positive FHB	4	12490～80982	34819
hCG(mIU/ml) in negative FHB	1	25869	25869

26 cases of surgical extraction of pregnancy content (surgical treatment group)

	documented cases	range	average
age (years)	24	28～41	32.5
number of previous pregnancies	20	1～8	3.35
number of previous deliveries	21	1～3	1.62
number of previous cesarean sections	17	1～3	1.71
timing of therapy (weeks)	18	4～8	6.22
fetal heart beat	20	positive : 12, negative : 8	
hCG (mIU/ml) in positive FHB	10	8000 ～ 205440	62470
hCG (mIU/ml) in negative FHB	3	2304 ～ 26000	13421

Table 2. Number and type of treatment modality

Group			Average	Type
Medical treatment (14 cases)	–		1.43	Local MTX=65%, Systemic MTX=20%, TAE=15%
Surgical treatment (26 cases)	Both pre–surgical and post-surgical therapy (6 cases)	Pre	1.33	Systemic MTX=50%, D&C=25%, Local MTX=12.5%, TAE=12.5%
		Post	1.17	Local MTX=43%, Systemic MTX=43%, Other=14%
	Only pre–surgical therapy (14 cases)		1.29	Systemic MTX=28%, TAE=22%, Laminaria=11%, D&C=11%
	Only post–surgical therapy (3 cases)		1	Systemic MTX=67%, TAE=33%
	No other therapy (3 cases)		0	–

Ⅱ. 原　著

Ⅱ. 3　The management of vulvar Paget's disease in 376 Caucasian and 283 Japanese patients
—Analysis of patient age and interval between symptoms and treatment —

Kobe City Medical Center General Hospital, Kobe, Japan

Department of Obstetrics and Gynecology

Tatsuji Hoshino, Asuka Hirao, Ruriko Oyama, Noriko Ohtake, Sachiko Kitamura, Mami Suga, Kazunao Miyamoto, Aki Takaoka, Yuko Imamura, Yoko Yamada, Masato Kita

Department of Dermatology

Noriko Ogoh, Yuka Higashida, Toru Nagano

Department of Plastic Surgery

Tomio Tsukie

Department of Clinical Pathology

Yukihiro Imai

Abstract

[Introduction] Vulvar Paget's disease is difficult to diagnose early because this is rare and often ocurrs in elderly women. A randomized controlled trial, meta-analysis and evidence-based medicine are not suitable methods of improving the prognosis. Since early diagnosis and treatment is necessary to improve prognosis, we extracted the causes of late diagnosis and the proposals to improve prognosis.

[Methods] Literature review was performed through Japana Centra Revuo Medicina and PubMed. Ten articles including our study on 283 Japanese and seven articles on 363 Caucasian were collected and examined to determine patient age, interval between the initial symptom and the start of therapy, reason for delay in treatment and measures to prevent delay.

[Results] The mean age (yrs) was 69.2 and 67.8, and the interval (yrs) was 3.4 and 1.9, in Japanese and Caucasian, respectively. Most studies indicated the delay was related with patient age, slight initial symptoms of the disease, slow progression and resemblance to eczema, mycosis and dermatitis. They also indicated that awareness of the disease among patients and doctors should be increased in order to promote early diagnosis.

[Conclusion] The mean age did not significantly differ among Japanese and Caucasian women. The interval before treatment was longer for Japanese women than for Caucasian women.

[Key words] Vulvar Paget's disease, Delay to diagnosis, female, human

(Kobe City Hosp Bull　49：29－35, 2010)

Vulvar Paget's disease 発症患者の376例のコーカシア人と283例の日本人の平均年齢と症状自覚から診断・治療までの期間について

神戸市立医療センター　中央市民病院　産婦人科

星野達二　平尾明日香　小山瑠梨子
大竹紀子　北村幸子　須賀真美
宮本和尚　高岡亜妃　今村裕子
山田曜子　北　正人

皮膚科

大郷典子　東田由香　長野　徹

形成外科

月江富男

臨床病理科

今井幸弘

要　旨

［緒言］ Vulvar Paget's diseaseの早期の診断は難しい。100万人の女性1人当たり年間発生が1人という稀な疾患であり、60歳から70歳という高齢者に発症する。したがって、Randomized controlled trial（RCT）、Meta-analysis、Evidence-Based Medicine（EBM）といった方法はこの病気の予後改善に必ずしも有効ではない。しかし、Paget's diseaseは上皮内の腺癌であり、悪性の腫瘍である。早期診断と早期治療が予後改善には必要である。診断の遅れとなる原因と早期診断のための提言を文献より検討した。

［方法］ 医学中央雑誌とPubMedを通じて文献的検討を行った。われわれの検討を含めて10編の論文から283例の日本人と7編の論文から363例のコーカシア人の症例を集め、患者の年令、初発症状から診断治療までの期間、治療の遅れの原因、それを防ぐための手立てなどを検討した。

［結果］ 日本人の平均年齢は69.2歳、コーカシア人の平均年齢は67.8歳であった。初発症状発現から治療開始までの平均期間は3.4年と1.9年であった。多くの著者は初発症状発現から治療開始までの遅れの原因として、疾患の初発症状が軽微なこと、見つけにくい場所にできること、進行がゆっくりとしていること、患者が高齢であること、羞恥心のため受診がおくれること、湿疹・真菌症・接触性皮膚炎と間違えられやすいこと、合併する湿疹・真菌症・接触性皮膚炎が治療により改善することがあること、カンジダや白癬を証明されることがあることをあげている。また、この疾病を患者や医療者が十分に把握することが早期診断に寄与すると指摘している。

［結論］ 平均年齢は日本人とコーカシア人で著明な差を認めない。初発症状発現から治療開始までの期間は日本人の方がコーカシア人よりわずかに長い。

［キーワード］ 外陰ページェット病，診断の遅れ，女性，ヒト

（神戸市立病院紀要　49：29－35，2010）

Introduction

Vulvar Paget's disease is difficult to diagnose early because this is a rare disease with an incidence of 1 patient per one million females per year and often occurs in elderly women aged 60-70 years old. A randomized controlled trial, meta-analysis and evidence-based medicine are not suitable methods of improving the prognosis of this disease. Vulvar Paget's disease is an adenocarcinoma in situ and a malignant disease. Since early diagnosis and treatment is necessary to improve prognosis, we extracted the causes of late diagnosis and proposals to improve prognosis from the literature.

Methods

Literature review was performed through Japana Centra Revuo Medicina and PubMed. Literature was restricted to review articles regarding human female vulvar Paget's disease. The literatures was also restricted to those in which patient ages, the interval between symptoms and treatment, the reason for delay between symptoms and treatment and suggestions to reduce the delay were described. Ten articles[1)-10)] including our study on 283 Japanese women and seven articles[11)-17)] on 363 Caucasian women were collected and examined to determine patient age, interval between the initial symptom and the start of therapy, reason for delay in treatment and measures to prevent delay.

Results (Table1～2)

Only female patients with vulvar Paget's disease in each article were reviewed. The mean patient age was 69.2 years (41-88yrs) in 283 Japanese women and 67.8 years (35-88yrs) in 363 Caucasian women. The interval between the initial symptom and treatment was 3.4years (10～17.0yrs) in Asian women and 1.9 years (0.1～16.0yrs) in Caucasian women.

Many of the Japanese studies described reasons for the delay between the initial symptom and the start of therapy and measures to prevent delay (Table2). However, few Caucasian studies described reasons for the delay between the initial symptom and the start of therapy and measures to prevent delay. Only the report of Parker mentioned the reasons as follows : the delay may reflect the disease mainly afflicts older woman who may delay seeking medical attention or may indicate a lack of knowledge about this disease in the general medical community.

1. According to the reason for delay in treatment

① Disease-related factors

Many authors indicated that the initial symptom was slight, the exanthema was present in an area where it was difficult to detect, the progress of the disease is slow and the disease is rare as reasons for the delay in treatment.

② Patient-related factors

Many authors indicated that the patients were elderly, the patients were less concerned about disease because of advanced age, and the patient did not notice the symptom or did not consider it abnormal, the patient's consultation tended to be late because of embarrassment.

③ Doctor-related factor

Many authors indicated that the doctor may have misdiagnosed the exanthema as eczema, contact dermatitis, candidiasis or mycosis.

2. Measures suggested to prevent delay

Many authors indicated that an educational approach to both doctors and the public is necessary for this disease. Ishihara emphasized that a doctor should suspect the disease when there is no improvement for a prolonged period of time.

Comments

Japanese textbook (Iikura and Yaegashi)[18)] describes vulvar Paget's disease as follows : Patients are mostly postmenopausal women and younger patients are rare. The exanthema resembles eczema, contact dermatitis, candidal vulvovaginitis. Skin biopsy and rapid diagnosis is recommended in difficult cases of eczema-like exanthema.

English textbooks (Blaustein, Novak)[19),20)] describe the vulvar Paget's disease as follows : Pruritus was present for a median duration of 2 years before the diagnosis. Almost all patients are postmenopausal women, with a median age of 70 years. Because of its clinical resemblance to dermatitis, these patients may be treated with various topical medications for some time before an accurate diagnosis is established by biopsy.

In this review, the mean patient age did not significantly differ among Japanese and Caucasian women. The interval before treatment was longer for Japanese women than for Caucasian women, there is some possibility that red exanthema was more easily distinguished on white skin than on pigmented skin. The initial symptoms in Paget's disease are erythema and pruritus. The symptons are not severe, the exanthemas are not easy to detect because of patient's age and site of exthanthema, and the patients may be reluctant to consult doctors due to a sense of shame or embarassment.

Since the exanthemas may resemble contact dermatitis, eczema, or mycosis, the doctor may provide medical treatment for these conditions. However, to achieve early diagnosis and treatment, it is important for the initial doctor, especially gynecologists, to suspect Paget's disease in these cases and perform a biopsy or strongly recommend the consultation with a dermatologistsince. exanthema involving in the vulva causes patients to consult a gynecologist first in many cases, it is necessary for gynecologists to study color photographs and recognize exthanthemas due to vulvar Paget's disease. Gynecologists must recognize this disease as a malignancy and provide rapid diagnosis in order to begin treatment without delay. Moreover, since there are some patients who rely on self-medication or folk medicine rather than consulting a doctor, education about the existence of vulvar Paget's disease must also be provided to the general public (Hoshino, Ohgo, Fujii et al)[10].

Acknowledgement

The study reported in this paper was supported in part by Grant 2010 and 2011 "Kasahara Memorial Foundation for Medical Research" from Kobe City Medical Center General Hospital.

Literature

1) Ikeda S, Tajima K, Ishibashi Y, et al. Extramammary Paget's disease. Clinical Dermatology. 1970 ; 24 : 15-32. (In Japanese with no English summary)

2) Inaba Y, IshikawaT, Kamide R. Prognosis of extramammary Paget's disease. Clinical Dermatology. 1990 ; 44 : 1143-1147. (In Japanese with no English summary)

3) Shigeta T, Kobayashi M, Yorifuji K, et al. Treatment for genital Paget's disease. Western Japanese Dermatology. 1992 ; 54 : 1136-1140. (In Japanese with an English summary)

4) Ohara K, Onishi Y, Kawabata Y. Diagnosis and treatment of extramammary Paget's disease. Skin Cancer. 1993 ; 8 (Special Issue) : 39-59. (In Japanese with an English summary)

5) Ishihara K. National survey results of Paget's disease. Skin Cancer. 1994 ; 9 : 37-43. (In Japanese with no English summary)

6) Ueda E, Morishima Y, Nagata M, et al. Stastical Survey of 30 patients with Paget's disease since 1982 to 1991 at the department of dermatology, Kyoto prefectural University of medicine. Western Japanese Dermatology. 1996 ; 58 : 116-120. (In Japanese with an English summary)

7) Tsuruoka S, Tsuyuki S. A stastical summary of 25 patients with extramammary Paget's disease. Skin Cancer. 1996 ; 11 (2) : 248-253. (In Japanese with an English summary)

8) Asano K, Fukami Y, Tamura T, et al. A stastical survey of patients with extramammary Paget's disease seen at Department of dermatology, Asahikawa Medical College. Skin Cancer. 1998 ; 13:12-17. (In Japanese with an English summary)

9) Kikuchi H, Tsumori S, Kurokawa M, et al. Stastical survey of 58 patients with extramammary Paget's disease at the Department of Dermatology, Miyazaki University of Medicine. Western Japanese Dermatology. 2005 ; 67 : 387-391. (In Japanese with an English summary)

10) Hoshino T, Ohgo N, Imai Y, et al. Macroscopic view of vulvar Paget's disease, delay in patient consultation and establishment of a diagnosis. Journal of Hyogo medical association. 2010 ; 52 : 25-32. (In Japanese with an English summary)

11) James H, Graham JH, Elson B. Helwig EB. Extramammary Paget's disease. Cutaneous premalignant lesions. Advances in Biology of Skin. United States Public Health Service. 1966 ; 305-314.

12) Breen JL, Smith CI, Gregori CA. Extramammary Paget's disease. Clinical Obstetrics and Gynecology. 1978 ; 27 : 1107-1115.

13) Feuer GA, Shevchuk M, Calanog A. Vulvar Paget's disease : The need to exclude an Invasive lesion. Gynecologic Oncology. 1990 ; 38 : 81-89.

14) Molinie V, Paniel BJ, Leibowitch NL, et al. Paget's disease of the vulva. Ann. Dermotol. Venereol. 1993 ; 120 : 522-527. (In French with an English summary)

15) Fanning J, Lambert HCL, Hale TM, et al. Paget's disease of the vulva : Prevalence of associated vulvar adenocarcinoma, invasive Paget's disease, and recurrence after surgical excision. Am J Obstet Gynecol. 1999 ; 180 : 24-27.

16) Parker JR, Bevers DB, Deavers M, et al. Paget's disease of the Vulva : Pathology, Pattern of Involvement, and Prognosis. Gynecologic Oncology. 2000 ; 77 : 183-189.

17) Maclean AB, Makwana M, Ellis PE, et al. The manage-

ment of Paget' s disease of the vulva. Journal of Obstetrics and Gynecology. 2004 ; 24 : 124-128.

18) Niikura H, Yaegashi N. Tumors in the external genitalia. Nihon Sanka Fujinka Gakkai Zasshi. 2009 ; 61 : N77-85. (In Japanese)

19) Wilkinson EJ. Paget disease. In : Kurman RJ, ed. Blaustein' s pathology of the female genital tract, Fifth edition. New York : Springer, 2002 : 123-126.

20) Addis IB, Hatch KD, Berek JS. Paget' s disease of the Vulva. In : Berek JS, ed. Berek & Novak' s Gynecology, Fourteenth edition. Philadelphia : Lippincott Williams & Wilkins, 2007 : 592-596.

Table 1. The interval between the initial symptom and treatment and patient age

Authors	Number of Patients	The interval (years) between the initial symptom and treatment, mean (range)	The patient's age, mean (range)
IkedaSetal [1]	5	6.1 (2.5-10)	60.4 (51-67)
InabaYetal [2]	10	4.1 (0.3-13)	65 (41-86)
ShigetaTetal [3]	10	5.4 (1-17)	71.8 (55-86)
OharaKetal [4]	34	3.5 (0.3-15)	66 (44-80)
IshiharaK [5]	162	no description	no description
UedaEetal [6]	7	1.8 (0.5-4)	72.3 (58-84)
TsuruokaSetal [7]	6	2.8 (1-8)	66.3 (44-88)
AsanoKetal [8]	6	2.9 (0.4-10)	72.2 (62-85)
KikuchiHetal [9]	26	2.6 (0-15)	72.4 (46-88)
HoshinoTetal [10]	17	3 (0.5-9)	73 (59-87)
Subtotal (Japanese)	283	3.38	69.2
JamesHetal [11]	43	2 (no description)	no description (35-82)
BreenJLetal [12]	13	1 (01-3)	58.4 (46-74)
FeuerGAetal [13]	19	1.2 (0.3-5)	65.2 (44-81)
MolinieVetal [14]	36	2.5 (0.3-6)	67 (45-91)
FanningJetal [15]	100	2 (0.5-16)	70 (35-100)
ParkerJRetal [16]	76	1.9 (no description)	67.5 (no description)
MacleanABetal [17]	76		68 (47-93)
Subtotal (Caucasian)	363	1.93	67.8
Total (all)	646	2.36	68.2

Table 2. The reason for delay in treatment and measures to prevent delay in Japanese literature

Authors	The reason for delay in treatment	Suggested measures to prevent delay
Ikeda S et al [1]	(no description)	(no description)
Inaba Y et al [2]	(no description)	(no description)
Shigeta T et al [3]	The initial symptom was slight. The patient did not notice or did not consider it abnormal.	(no description)
Ohara K et al [4]	The initial symptom was slight. The exanthema was present in an area that was difficult to examine. The patient overlooked a exanthema because the symptom was slight and location was difficult to examine. The patient's consultation tended to be late because of embarrassment. The doctor tended to misdiagnose the lesion as eczema or mycosis.	The public awareness about skin cancer is low. The educational activity to the public may lead the patients to recognize skin cancer.
Ishihara K [5]	The doctor may mistake the exanthema for eczema or mycosis.	The doctor should suspect the disease in case of no signs of improvement over a long period of time.
Ueda E et al [6]	The patients were elderly.	(no description)
Tsuruoka S et al [7]	The initial symptom was slight. The exanthema was present in an area that was difficult to examine. The patient did not consult a doctor because of embarrassment. The patients less concern about disease because of advanced age. The doctors may misdiagnose the exanthema as eczema or mycosis.	Raising awareness to both doctors and the public is necessary for this disease.
Asano K et al [8]	Disease progressing is slow. The patient may not consult a doctor because of embarrassment. The doctor may misdiagnose the exanthema as eczema, candidiasis or mycosis.	Raising awareness to both doctors and the public is necessary for this disease.
Kikuchi H et al [9]	The exanthema has slight symptoms in the early stage. The exanthema was located in the area that is difficult to examine. The doctor may misdiagnose the exanthema as eczema or mycosis.	(no description)
Hoshino T et al [10]	This is a rare disease. The patients are elderly.	The doctor should suspect the disease. An educational approach to the public is necessary for this disease.

Ⅲ. 症　　例

Ⅲ. 症　例

Ⅲ. 1　急性胃炎と紛らわしいクモ膜下出血の一例

西神戸医療センター　脳神経外科　石垣里紗　西原賢在　武田直也
竹内恵美子　松尾和哉　巽　祥太郎
木戸口慶司

要　旨

33歳男性が古いフライドチキンを食べた直後に嘔吐し，拍動性頭痛と発熱を伴うために当院救急外来を独歩受診した。来院時神経学的に異常をみとめなかった。メトクロプラミドの静脈内投与とアセトアミノフェンの内服で症状が改善したので帰宅した。しかし，その9日目に同様の症状が出現し救急搬送された。頭部 Computed Tomography（CT）および CT angiography で精査をした結果，前交通動脈破裂クモ膜下出血と診断した。緊急で開頭動脈瘤頚部クリッピング術を施行し，22日目に神経症状なく独歩退院した。急性胃炎と紛らわしいクモ膜下出血の一例を経験したので文献的考察を加え報告する。

〔キーワード〕
1）クモ膜下出血，2）脳動脈瘤，3）急性胃炎

（神戸市立病院紀要　49：43－45，2010）

A case of subarachnoid hemorrhage mimicking acute gastritis

Lisa Ishigaki, Masamitsu Nishihara, Naoya Takeda, Emiko Takeuchi,
Kazuya Matsuo, Syoutarou Tatsumi, Keiji Kidoguti
Department of Neurosurgery, Nishi-Kobe Medical Center

Abstract

A 33 year old man complaining of nausea,vomiting and headache was admitted to our hospital with after he consumed rotted fried chicken. He had a fever and diagnosed acute gastritis. He was stable without complaining since then, but the same symptoms reappeared 9 days later. Further examination by using CT scan and CT angiography revealed subarachnoid hemorrhage due to rupture of the anterior communicating artery aneurysm. We performed right front-temporal craniotomy and neck clipping of ruptured aneurysm. He discharged the hospital without neurological complications. We report a case of subarachnoid hemorrhage mimicking acute gastritis.

[Key words]
1）subarachnoid hemorrhage, 2）cerebral aneurysm, 3）acute gastritis

（Kobe City Hosp Bull　49：43－45，2010）

はじめに

急性胃炎は微熱，悪心，嘔吐，腹痛などの症状で発症し，救急外来でも頻度の高い疾患である。発症初期には症状の一部のみを示し時間経過の中で症状がそろって出現してくることも多い。一方，くも膜下出血（SAH）は頭痛，悪心，嘔吐などの症状を認める致死率の高い重篤な疾患である。今回我々は，急性胃炎と紛らわしかったクモ膜下出血の一例を経験したので報告する。

症例

33歳，男性

主　訴：上腹部不快感，嘔吐

既往歴：特になし。

家族歴：祖母が脳動脈瘤破裂による SAH

現病歴：2010年12月，古いフライドチキンを食べてから４回嘔吐し，上腹部の不快感，拍動性頭痛と発熱を伴ったために当院の救急外来を独歩で受診した。

現　症：意識清明で軽度の過換気状態。血圧は131/85 mmHg，体温は39度。理学所見では明らかな異常所見を認めなかった。神経学的には，項部硬直はなく過換気によると考えられる上半身のしびれ以外は特に異常所見を認めなかった。

検査成績：血液検査ではWBC 9500/μl, RBC 464×10^4/μl, Hb 13.2 g/dl, Ht 39.4 %, CRP 0.0 mg/dl, AST 22 IU/l, ALT 15 IU/l, BUN 13 mg/dl, Cr 0.6 mg/dlと、軽度の白血球の増加を認めるのみで肝機能、腎機能などに異常を認めなかった。

経　過：これに対して生理食塩水500ml点滴し、メトクロプラミド10mgを静脈内投与し、アセトアミノフェン500mgを内服投与した。症状は数時間で軽快し、独歩で帰宅した。その後、自宅では症状の悪化なく外出や就業していたが、9日目に突然嘔吐、頭痛が出現。傾眠傾向、過換気状態で当院の救急外来に救急搬送された。搬送時の理学所見では明らかな異常は認めず、髄膜刺激徴候はなかった。頭部Computed Tomography(CT)では左後頭蓋窩腹側部、鞍上槽、大脳縦列、及び左シルビウス裂にびまん性に高信号域を認め、SAHと診断した（Fig.1）。引き続き行った CT angiography では前交通動脈瘤をみとめた（Fig.2）。緊急で開頭クリッピング術を施行した（Fig.3）。術後の経過は順調で14日間塩酸ファスジルの

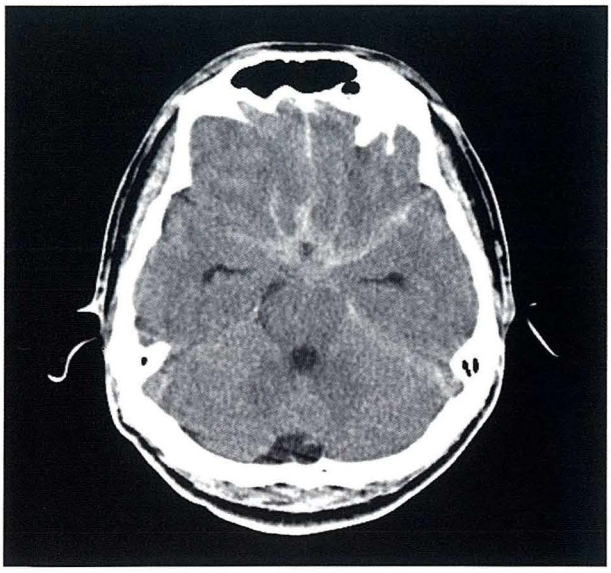

Fig.　1（頭部 CT 単純撮影写真）左後頭蓋窩腹側部,鞍上槽,大脳縦列,及び左シルビウス裂にびまん性に高信号域を認める

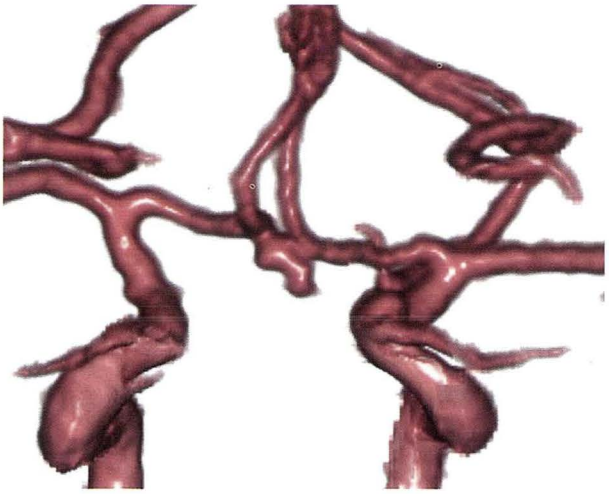

Fig.　2（CT angiography 撮影写真）　前交通動脈より左尾側に突出する約４ｍｍ 大の脳動脈瘤を認める

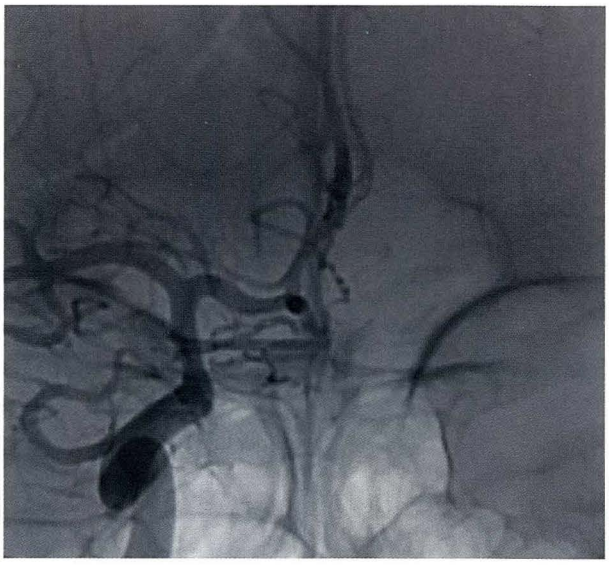

Fig.　3 A，B（脳血管撮影検査、右内頚動脈撮影）脳動脈クリッピング後、前交通動脈瘤は消失した

点滴投与を行い，脳血管撮影検査上では一過性に脳血管攣縮の所見をみとめたが，神経学的に異常なく22日目に独歩退院した。

考察

SAH の発症頻度は人口10万人に対して年間20人程度で，原因は80％が脳動脈瘤破裂，その他の原因として脳動静脈奇形破裂，もやもや病などがある[1]。年齢別では高齢になるほど頻度は増加し，特に60歳以上では女性の死亡率が急上昇する。予後によく相関するものは発症時の意識障害の程度，予後悪化因子として再出血と遅発性脳血管攣縮がある。文献によると初診で SAH と診断されなかった症例は12％であり，その場合３ヵ月後の QOL の悪化，12ヵ月後の死亡，重症後遺症と関連するため[2,7]，できる限り早期に的確な診断をする必要がある。SAH 診断の所見として参考になるのは項部硬直（感度:59%，特異度:94%），神経所見（感度:64%，特異度:89%），60歳以下（感度:86%，特異度:52%），痙攣（感度:32%，特異度：86%）であり，項部硬直（陽性尤度比＝10.3），局所神経所見の欠如（陽性尤度比＝5.9）が SAH を強く示唆し，脳梗塞や脳内出血を否定するものとして重要である[3]。明らかな症状を呈さない SAH の症例があることも考慮すれば，SAH を疑えば積極的に頭部 CT や腰椎穿刺を施行することである。SAH の危険因子として脳動脈瘤や脳動静脈奇形，喫煙習慣，高血圧，１週間で150ｇ以上の飲酒（それぞれの相対危険率は1.9，2.8，4.7）である[4,6]。また家族歴が脳動脈瘤の危険因子であり，特に１親等以内の近親者に脳動脈瘤患者を有する者の４％が脳動脈瘤を有するとの報告がある[8]。

今回の我々の症例では，33歳という年齢，古い料理を食べた後の嘔吐と発熱，上腹部の不快感，拍動性の頭痛という病歴，既往歴として高血圧などがなく神経学的に異常を認めなかったことから，当初は急性胃炎を考えた。しかし，後日の経過で，腹痛などの症状が出現することはなく，９日目に再度嘔吐と頭痛が生じたため，動脈瘤破裂による症状と考え頭部 CT を施行し SAHと 診断した。さらに，後で祖母に脳動脈瘤破裂によるくも膜下出血の家族歴があることが判明した。救急外来では，特に初診患者の場合，患者自身も知らない家族歴などの十分な情報が得られないないことも問題の一つである。来院時にいわゆるバットで殴られたような激しい頭痛がなく，高血圧や項部硬直などの神経学的異常所見がなく，若年であっても，頭痛と家族歴があれば積極的に SAH も疑う必要があると考えられた。

文　献

1）山浦晶，児玉南海雄，橋本信夫．脳神経外科学大系　出血性脳血管障害．東京中山書店．2004．142－159

2）Kowalski RG, Claassen J, Kreiter KT, Initial misdiagnosis and outcome after subarachnoid hemorrhage. JAMA　2004；291：866-869

3）Steven McGee．マクギーの身体診断学―エビデンスにもとづくグローバル・スタンダード．エルゼビア・ジャパン．2004．184－187

4）日本神経治療学会ガイドライン　脳卒中　クモ膜下出血，2009

5）Vermeulen MJ, Schull MJ, Missed diagnosis of subarachnoid hemorrhage in the emergency department. Stroke 2007；38：1216－1221

6）Feigin VL, Rinkel GJ, Lawes CM, et al. Risk factors for subarachnoid hemorrhage：An updated systematic review of epidemiological studies. Stroke　2005；36：2773－2780

7）谷川攻一，河北賢哉．救急医学 救急患者の緊急度・重症度判定　2010．34：1493－1496，1525－1528

8）Magnetic Resonance Angiography in Relatives of Patients with Subarachnoid Hemorrhage Study Group. Risks and benefits of screening for intracranial aneurysms in first-degree relatives of patients with sporadic subarachnoid hemorrhage. N Engl J Med　1999；341：1344－1350

Ⅳ. C　P　C　記　録

Ⅳ. ＣＰＣ記録

Ⅳ. 1　ＣＰＣ報告（2009年４月～ 2010年３月）（中央市民病院）

第１回中央市民病院 CPC 報告

［症例１］

1．症例テーマ：同種骨髄移植後に HHV-6 脳炎・FK 脳症を発症し，その後 急性 GVHD・微小血管障害から多臓器不全に至り死亡した一例

2．診療科，主治医・受持医：先端医療センター
細胞治療科　下地　園子，永井　雄也，
橋本　尚子，永井　謙一

3．ＣＰＣ開催日：平成21年５月13日

4．発　表　者：臨床側　下地　園子，
病理側　前田　尚子

5．患　　者：60歳　女性

6．臨 床 診 断：急性 GVHD（皮膚・腸管・肝臓），TAM

7．剖 検 診 断：肝・消化管 GVHD，iTAM

8．臨 床 情 報：

1）現 病 歴：2007年11月に右大臀筋内血腫を契機に慢性骨髄性白血病（CML）と診断。CML（移行期：AP）に対し Imatinib 内服を開始。2008年８月より WBC が２万/μl→４万/μl へ上昇した。この時耐性遺伝子検査で T315I の mutation を確認した。チロシンキナーゼ阻害薬での病勢 control は不能と判断し，同種骨髄移植を目指す方針となった。2008年９月に慢性硬膜下血腫のため穿頭術施行。HU で cytoreduction を行い，2009年１月 同種骨髄移植目的に先端医療センターに入院となった。

2）既往歴・家族歴など：特記すべきことなし

3）診療所見：2009年２月頃より見当識障害を認めた

4）主な検査データ：

＜髄液検査（２／16）＞
細胞数34/3μl（多核9%，単核91%），糖65mg/dl，
Cl 118mEq/L，　LDH 75 IU/L，　蛋白 71.5mg/dl，
CMV-DNA 100コピー未満，　EBV-DNA 100コピー未満，
HSV-DNA 100コピー未満，　VZV-DNA 100コピー未満，
HHV-6 DNA 4200コピー，　HHV-7 DNA 100コピー未満，
HHV-8 DNA 100コピー未満，
エンテロウイルス RNA（－），　パルボウイルス B-19DNA（－）

5）画像診断所見：頭部 MRI で皮質下に FLAIR で high intensity area を多数認めた。

6）経過・治療：
CY（60mg/kg×2days）＋TBI（12Gy）で前処置を行い，2009年１月 HLA8 座一致，血型一致のバンクドナーから同種骨髄移植を施行。
day18：WBC 6400/μl となり生着。
day23：右耳の聞こえにくさと耳鳴を自覚。
day26：軽度の意識障害を認める（返答に時間がかかる。何度も同じ質問をする，など）。同日，頭部 CT で右後頭葉に low density area を認め，髄液検査で HHV-6 が2800コピー /ml（外注では4200コピー /ml）検出された。さらに，頭部 MRI で皮質下に FLAIR で high intensity area を多数認め PRES と診断。
day26：FK 脳症および HHV-6 脳炎の合併と考えアシクロビルをホスカビルへ，FK506 を CyA へ変更した。
day29：微熱（+），頚部に掻痒を伴う発赤を認め皮膚 GVHD と診断。
day34：皮膚 GVHD は約70%におよび GradeⅢ。mPSL 2mg/kg（40mg×2/day）で開始。
day43：皮膚は接触により容易に剥離する状態。下痢は水様便が14回/day。
day45：全身強直間代性痙攣 ⇒ 頭部 MRI 施行
急性 GVHD と微小血管障害（TAM）の改善と増悪を繰り返し，いかなる治療にも反応しない状態となった。day74より呼吸状態が悪化し BiPAP 使用。TAM による多臓器不全が進行し，day77に死亡。

7）手術所見：なし

8）症例の問題点（剖検で解明したかった事項）：
(1)頭部 MRI 所見では FK 脳症（PRES の所見）だったが，髄液からは HHV-6が検出され，FK 脳症＋HHV-6 脳炎と考えたがそれでよかったのか？
(2)day74より呼吸状態が悪化し，両肺野に consolidation を認めた。肺胞出血と考えたが，他にも原因があるのか？
(3)腸管・肝臓は GVHD と TAM とどちらのほうが著明に障害を与えていたのか？

9．剖 検 情 報：

1）剖検診断と病理所見
主病変：慢性骨髄性白血病（同種骨髄移植後77日）
移植後臓器変化　ITAM＋急性，慢性 GVHD

脳血管　慢性 GVHD
脳細動脈内膜マクロファージ浸潤と小出血，内腔狭窄
右後頭葉梗塞（母指頭大融解壊死巣）
大脳皮質下白質，皮質深部に新旧の米粒大小梗塞多発，
皮質下白質海綿状変化
腸管　急性 GVHD＋ITAM
全長にわたり粘膜上皮剥脱
筋板直下の毛細血管拡張，固有層毛細血管壁硝子化，拡張
胃は胃底腺と腺窩深部を残しほぼ剥脱
肝　急性 GVHD　細胆管と付属腺に好酸性変性，アポトーシス
黄疸（皮膚，結膜（眼球，眼瞼），両腎，硬膜）
膵　慢性，急性 GVHD　膵管線維化，壁肥厚
肺　慢性 GVHD　細動脈内膜マクロファージ浸潤
気管支　慢性，急性 GVHD　付属腺の部分的萎縮，扁平上皮化生
皮膚　慢性，急性 GVHD
萎縮，表皮内裂隙，真皮全層性の膠原線維化
表皮剥脱，リンパ球浸潤に乏しい表皮真皮間の浮腫
腎　微小血管障害
糸球体内，皮質，髄質毛細血管に血栓
尿細管上皮細胞の脱落と再生性変化に伴う核異型

関連病変：
軽度低細胞髄（1／3）　間質マクロファージ浸潤
出血傾向　皮下，口唇，腸間膜，子宮粘膜下
ヘモジデローシス　肝，骨髄（軽度）
急性間質性肺炎　肺胞壁硝子膜形成
肝うっ血，腎うっ血
気管支肺炎　focal　軽度

偶発病変：
慢性硬膜下血腫治療後　硬膜ヘモジデリン沈着
子宮内膜ポリープ
子宮体部後壁平滑筋腫
子宮腺筋症
左傍卵巣嚢胞
腎単純嚢胞
慢性胆嚢炎
両側卵巣萎縮・子宮萎縮（年齢相当）
副脾

2）担当病理医：前田尚子，西尾真理，今井幸弘

3）病理医からのコメント：脳の病変は，上記の細動脈内膜病変によるもので，肝，腎などの臓器移植において慢性 GVHD の血管病変として記載されているものです。Transplantation vasculopathy, transplantation atherosclerosis と概念の重複があります。
脳実質の損傷という意味では，高容量ステロイド，抗癌剤投与後の可逆的，不可逆的血管障害とされている PRES（posterior reversible encephalopathysyndrome）の不可逆的損傷の部分を見ているとしても矛盾はしない所見です。
HHV-6 脳症の病理所見の記載は少なく，軽度のリンパ球浸潤が記載されているのみですが，本例では目立ちませんでした。肺細動脈にも foamy cell による内膜肥厚を認め，脾臓にはリンパ球浸潤も加えた浸潤を認めました。毛細血管内に赤血球血栓の充満，内皮細胞の消失を示す ITAM の血管病変は大腸と腎に認められました。腸の上皮は殆ど脱落し，急性 GVHD としての腺上皮傷害の有無は評価できませんでした。

10. 考察：
本症例は，HHV-6 脳炎発症を契機に急性 GVHD の増悪を認め，消化管 GVHD から iTAM へ移行し死亡したと考えた。頭部 MRI は当初，FK 脳症＋HHV-6 脳炎と考えられたが，一旦これらが改善した後に再び FLAIR で皮質下に high intensity area を多数認め，別の病態が生じていると考えられた。

[症例 2]
1．症例テーマ：若年性腎集合管（ベリニ管）癌の一例
2．診療科，主治医・受持医：泌尿器科　清川　岳彦
3．CPC開催日：平成21年5月13日
4．発　表　者：臨床側　清川　岳彦，
病理側　宇佐美　悠
5．患　　者：25歳　男性
6．臨 床 診 断：右腎集合管癌　手術・化学療法後，全身転移，高カルシウム血症
7．剖 検 診 断：右腎癌　摘出後（15ヶ月），化学療法後状態，再発・転移あり

8．臨床情報：

1）現病歴：2007年9月右腰痛を伴う肉眼的血尿を自覚。A病院にて精査を受け右腎腫瘍と診断され，2007年10月治療目的にて当院紹介受診された。CT，MRI にて腎癌 cT3b（腎静脈内腫瘍塞栓）N0M0 と診断され，腹腔鏡下根治的右腎摘除術を施行。病理組織学的に Collecting (Bellini) Duct Carcinoma, Grade3, INF beta, pVlb, ly(-), ew(-), pT3b pNx cM0 と診断された。2007年11月～Interferon α 週3回をアジュバント療法として開始。その半月後，左胸痛を自覚した。

2）既往歴・家族歴など：特記すべきことなし

3）診療所見：腫瘍の転移を疑い，画像検査を施行した

4）主な検査データ：画像診断所見参照

5）画像診断所見：Xp，骨シンチ，CT，MRI の精査にて，左第5肋骨，右腸骨，両坐骨，頚椎から仙骨にわたる脊椎の多発骨転移と，大静動脈間リンパ節の転移を認める

6）経過・治療：

2007年12月～ジェムシタビン，シスプラチンによる化学療法を6コース施行，治療効果判定は NC～PD（病勢を当初は抑えたが徐々に進行）

2008年7月～ジェムシタビン，ドセタキセル，カルボプラチンによる化学療法を開始

2008年10月～疼痛の強い右腸骨，腰椎に対して放射線療法を併用

計3コース施行 治療効果判定は多発肝転移の新たな出現を認め PD

2008年12月～分子標的療法（multi-kinase inhibitor スニチニブ）開始。1コースの治療効果判定は NC

2009年1月　休薬期間中に意識障害にて緊急入院

高 Ca 血症によるものと診断，意識障害は治療に反応するも，癌自体は急速に進行し，多発肝転移の増大，肺転移が出現。癌治療の再開ができないまま，出血傾向，呼吸困難等が出現し2009年3月永眠された。

7）手術所見：2007年10月　腹腔鏡下根治的右腎摘除術　以降はなし

8）症例の問題点（剖検で解明したかった事項）：

腫瘍の広がり，直接死因

9．剖検情報：

1）剖検診断と病理所見

主病変：

(1) 右腎癌＊摘出後（15ヶ月），化学療法後状態

＊ベリニ管癌（collecting duct carcinoma）

Grade 3, 80x70x60mm, INFb, pV1b, ly-, pT3b, pN0.

①再発

i 右後腹膜静脈断端（血管内腫瘍栓が疑われる）

②転移

i 肝臓（4200 g，多発）

ii 左副腎（多発）

iii 骨転移（多発）

iv 縦隔脂肪織

③腫瘍関連高カルシウム血症

i 異所性石灰化

a. 両肺（血管束に分布）

b. 脾臓（300 g）

④左腎代償性肥大

i 慢性腎盂腎炎

⑤左副腎代償性肥大

⑥出血傾向

i 食道潰瘍（出血性潰瘍）

ii 下咽頭粘膜下出血

iii 肺微小出血

iv 腹部皮下出血

2）担当病理医：宇佐美　悠

3）病理医からのコメント：

症例は肉眼的血尿，右側腹部痛を主訴に右腎癌の診断のもと，2年前に右腎癌を摘出されました。腫瘍は境界不明瞭な乳頭状，管状構造を主体とする腫瘍で，免疫染色では腫瘍は EMA＋，CK-M821＋，CD10－，vimentin－，CD10－で，Collecting duct carcinoma（ベリニ管癌）の診断となりました。

解剖時，断端部分には腫瘍が見られました。固定後の肉眼像から静脈断端に見え，EvG でわずかに弾性線維が残存すること，中心部で瘢痕化，硝子化が見られ，組織学的に血栓内腫瘍に見えます（断定は出来ませんが）。手術断端は陰性でしたが，静脈浸潤が見られたことと関連し，断端再発とします。

腫瘍は血行性転移を主体として肝，副腎，骨への浸潤が見られます。いずれも管状構造，スリット状の腔を形成する異形細胞からなり，ベリニ管癌の転移として矛盾しません。肉眼的に肺リンパ管症ないし，血行性の多発肺転移を疑う血管気管支束に沿っての線維化分布が見られました。しかしながら組織学的にはいずれも小血管ないし，その周囲の肺胞領域へと広がる微小石灰化物からなり，pulmonary alveolar calcinosis の像で，腫瘍関連の高カルシウム

血症による変化でした。脾臓に於は肉眼的腫大と重量増加から慢性的な脾腫と考えましたが，やはり組織学的には，石灰沈着によるもので，同様の機序と考えます。

食道に見られた潰瘍は広範なもので，辺縁では好中球浸潤とともに粘膜下，粘膜内に出血を見ます。深部では大血管が破綻しており，大量出血に繋がったものと考えます。解剖時は脾腫と，食道出血から門脈圧亢進状態の可能性を考えましたが，非特異的な潰瘍で，背景の血管に増生や拡張といった門亢症を疑う所見は確認されませんでした。

死因としては腫瘍の多臓器転移による衰弱，肝転移に伴う血液凝固能を含む肝機能不全を背景に生じた食道潰瘍からの出血を考えます。

10. 考察：

非常に稀な腎腫瘍を背景に高カルシウム血症に伴った一連の所見が得られており，ベリニ管癌における高カルシウム血症の頻度等，興味が持たれる症例である。

第2回中央市民病院 CPC 報告

[症例1]

1．症例テーマ：APL 同種骨髄移植後に慢性 GVHD と閉塞性気管支炎（BO）を合併し，呼吸性アシドーシスが進行した一例

2．診療科，主治医・受持医：免疫血液内科　田端淑恵

3．ＣＰＣ開催日：平成21年７月８日

4．発　表　者：臨床側　田端　淑恵，
病理側　西尾　真理

5．患　　者：36歳　女性

6．臨 床 診 断：閉塞性気管支炎（BO），移植後 GVHD，APL

7．剖 検 診 断：APL，化学療法・骨髄移植・臍帯血移植療法後，両肺出血

8．臨 床 情 報：

1）現 病 歴：生来健康。2003年10月に感冒様症状，全身倦怠感で近医を受診，白血球増多と血小板減少を認め，西神戸医療センター入院。急性前骨髄性白血病（AML，M3）と診断し，ATRA 療法で完全寛解（CR），地固め療法を３コース施行。維持療法を2005年２月に終了したが３月に再発。再寛解導入療法で 2nd，CR になり，2005年８月に HLA-A 一座不一致の妹より同種骨髄移植を施行した。経過良好であったが，2007年５月に右腸骨，骨髄に再発し，トリセノックス，アムノレイク等を用いて第３寛解に入る。2008年１月に臍帯血移植を施行するも生着不全で，３月に一座不一致の 1st.ドナーの妹より同種末梢血幹細胞移植を施行。CyA 脳症なども合併したが，生着した。

2008年４月中旬より皮疹，下痢，嘔吐，肝障害，口渇，ドライアイ等が出現し慢性 GVHD（grade Ⅱ（skin3,gut2,liver0））と診断。７月頃から徐々に呼吸困難，喘息様症状，低酸素血症が出現し，CT，呼吸機能検査で閉塞性細気管支炎（BO）と診断。HOT（2L/min）導入となる。12月より39度の発熱が出現，呼吸状態悪化し，緊急入院。

2）既往歴・家族歴など：特記事項なし

3）診 療 所 見：BP168/100，P170/min，RR45/min，SpO2：93%，BT38.9℃，結膜：貧血なし，肺：wheeze+，皮膚：黒色，腹部：腹水のため膨満

4）主な検査データ：WBC25.8，RBC292，Hb10.4，Ht29.7，Plt11，blast0，pro0，myel0，meta1，band28，seg28，eos0，baso0，lym2mo5，TP4.6，Alb3.1，Che60，GOT60，GPT34，LDH481，T-bil0.5，ALP833，gGTP394，AMY6，BUN15，Cre0.5，UA3.5，Na139，K3.8，Cl98，TG67，chol169，CRP4.6　<VBG>PH7.301，PCO_2：61.3，PO_2：55

5）画像診断所見：経過参照

6）経過・治療：

#BO

入院後呼吸機能検査では著明な閉塞障害に，拘束性障害と拡散障害も認め，air trapping を認めた。肺血流シンチで，換気分布は非常に不均一で，換気障害が両側びまん性に散在し，それに一致した血流分布の低下が認められた。右上葉の cavity から Aspergillus fumigatus が検出され，MCFG，ボリコナゾールを投与した。

2009年１月，血圧低下，意識レベル低下し，敗血症性ショックと，CO_2ナルコーシス増悪が考えられた。P.aeruginosa, Candida parapsilosis が度々検出され，肺炎を繰り返した。FK や VCM などによる薬剤性腎障害も加わり腎不全が進行した。

１月末には conversion が出現し，MRI で PRES と診断した。薬剤などの関与も考え各種薬剤を中止し，VRCZ のみとした。CO_2ナルコーシス増悪による呼吸性アシドーシスが進行し，４月，呼吸不全で死亡された。

#APL

経過中末梢血に芽球の出現は認めず，原疾患の

コントロールは良好と考えられた。

#cGVHD

胸腹水のコントロールがつかず，定期的に腹水ドレナージしていた。FK は PRES の一因とも考えられたため一旦中止したが，ALP 上昇，腹水の増加もあり，FK 再開となる。その後も，腹水のコントロールはつかなかった。胸水，皮膚の増悪はなかった。

7）手術所見：なし

8）症例の問題点（剖検で解明したかった事項）：

(1)CO_2 ナルコーシスを死因と考えるが，呼吸不全は cGVHD からか BO からのものか？

(2)肺アスペルギルスの状態は？呼吸状態への関与はあったのか？

(3)同一ドナーからの移植で，初回 GVHD は起こらず，二回目の移植で重篤な GVHD が起こっているが，皮膚，肝障害，胸腹水貯留は，cGVHD でよかったのか？

9．剖検情報：

1）剖検診断と病理所見：

主病変：APL，化学療法・骨髄移植・臍帯血移植療法後

関連病変：

骨髄移植後肺病変：

閉塞性細気管支炎，リンパ球性細気管支炎

細血管壁リンパ球浸潤，内膜肥厚，閉塞

巣状肺胞出血（黄色透明胸水［右250ml，左640ml］）

皮膚慢性 GVHD（色素沈着高度，びらん・痂皮形成高度，頭髪少；全層性の線維化とメラノファージを散見）

消化管慢性 GVHD（腺管の脱落と粘膜固有層のフィブリン析出と線維化）

免疫抑制剤による腎障害

薬剤性および循環障害に伴う肝障害

肝細胞脂肪変性，小葉中心性壊死，線維化，ヘモジデローシス

腹水3700ml（黄色透明）＋びまん性腹膜線維化，全身浮腫高度（腹部膨満）

慢性膵炎（膵石・線維化・ヘモジデリン沈着を伴う）

脾うっ血（ヘモジデリン沈着，石灰化を伴う）

線維素性心外膜炎（絨毛状疣贅，血性心嚢水300ml）

心筋間軽度線維化，軽度脂肪変性

偶発病変：

左肺上葉 S3 空洞状線維性瘢痕組織（ϕ 1 cm，肺アスペルギルス症治療後）

右腎下極 medullary fibroma（ϕ 2 mm）

2）担当病理医：松田　育雄，西尾　真理，今井　幸弘

3）病理医からのコメント：

肉眼的に左肺は上葉下半から下葉に地図状に，右肺は全域に数mm大の出血斑が散在していた。組織学的に肺胞内出血で，器質化性肺炎像は明らかでなかった。細気管支の線維性閉塞像が多数見られ，同心円状線維化を伴う閉塞性細気管支炎の像と考える。気管支壁に CD8 陽性 T 細胞を含む炎症細胞浸潤も散見された。明らかな病原体は指摘できなかった。以上は，骨髄移植後の idiopathic pneumonia syndrome（Bone marrow transplantation 34,753［2004］）として矛盾しない。加えて，細血管壁に CD8 陽性 T 細胞を含む炎症細胞浸潤を認め，疎な線維化で腔が閉塞する像や内膜肥厚，器質化血栓などが多数見られた。左肺上葉 S3 のアスペルギルス症治療後の空洞は瘢痕化しており，活動性炎症像を認めなかった。

明らかな APL の再発はみとめなかったが，治療に伴う GVHD，免疫抑制剤及びヘモジデローシスに伴う多臓器障害をみとめた。皮膚・消化管の GVHD は炎症所見は目立たず，線維化を主体とした組織像を示し，慢性 GVHD の像と考えられた。

両腎には硬化糸球体，尿細管の微小空胞化と縞状の間質線維化をみとめ，免疫抑制剤による腎障害の典型像と考えられた。輸血に伴うと考えられるヘモジデローシスを肝臓・脾臓・膵臓に認めた。肝臓には脂肪変性と小葉中心性の肝細胞壊死，線維化が目立ち，薬剤性肝障害と循環障害による変化と考えた。心筋変性は軽度で，有意かどうか明らかでなく薬剤の影響は不明である。

以上の多臓器障害が複合して死因となったと考えられる。

10．考察：

移植後重症 BO となる症例は，徐々に進行し，残念ながら救命できないケースも多い。全身の GVHD が合併している例が多いのもその原因と思われる。最近は，積極的に肺移植も行われつつあるようだが，GVHD や BO の病態解明，それらを発症させない工夫と，それらに対する新たな治療薬が望まれる。

[症例２]

1．症例テーマ：慢性Ｃ型肝炎，インターフェロン治療中に微熱，全身浮腫，腎不全をきたした一例

2．診療科，主治医・受持医：消化器内科　須賀　義文

3．ＣＰＣ開催日：平成21年７月８日

4．発　表　者：臨床側　須賀　義文，
病理側　森永　友紀子

5．患　　者：61歳　男性

6．臨床診断：慢性Ｃ型肝炎，肝硬変，肝不全

7．剖検診断：感染性心内膜炎，多臓器不全

8．臨床情報：

1）現病歴：平成19年12月より，Ｃ型慢性肝炎に対しIFN投与開始。29週でウイルスは消失。48週間で一旦終了としたが，本人の希望もあり72週へ延長することとなり，平成20年12月から再開。平成21年１月にウイルスの再燃認めたが，２月には消失。

平成21年３月より，夕方に微熱の訴えあり，血小板減少を認めIFN投与を中止。４月より四肢の浮腫が出現。超音波で肝臓はLC patternで，腹水・脾腫を認めた。利尿剤投与にても浮腫は増悪し，入院となった。

2）既往歴・家族歴など：糖尿病，Ｃ型慢性肝炎に対し平成９年IFN治療→無効

3）診療所見：身長：170.5cm，体重：69.65kg，意識：清，体温：37.2度，脈拍：90回/min，血圧：126/71mmHg　両下肢・上肢に浮腫　神経学的異常所見（－）

4）主な検査データ：

＜血液＞

AST：18g/dL，ALT：6g/dL，CH-E：57IU，ALP：351IU/L，LDH：205U/L，T-Bil：0.6mg/dl，TP：7.2g/dl，ALB：2.1g/dl，Cr:1.35mg/dl，BUN：25mg/dl，T-Chol：104mg/dl，HDL-CHOL：10mg/dl，LDLCHOL:70mg/dl，Na:134mEq/l，K:4.8mEq/l，Cl：104mEq/l，Ca：7.8mg/dl，CRP：6.7mg/dl，NH3：20μg/dl，

WBC：8400/ml，RBC：259×10４，Hb7.7g/dl，Ht：24.5%，PLT：6.6×10４/ml，PT：67.7%，INR：1.23，各種自己抗体陰性

5）画像診断所見：入院32日目のCTで右肺下葉・中葉に肺炎像あり。

6）経過・治療：

INFによる急性肝障害が疑われ，安静の上保存的経過観察とした。アルブミン・利尿剤投与hANP投与にても尿量少なく，血清Crが徐々に増加。貧血に対し適時輸血を行う。ステロイドパルス開始するも，呼吸困難，胸水の著明な増加あり。緊急HD施行。

36日目より39度台の熱発あり，血液培養からMRSA検出。VCM投与するもやはり，夜になると40度台の発熱あり。

50日目右頚動脈からCVline挿入。穿刺部からの出血持続。再固定・ガーゼ圧迫するもoozingとまらず。深夜CPAとなり，蘇生措置行うも反応なく，翌朝午前，死亡確認。

7）手術所見：手術なし

8）症例の問題点（剖検で解明したかった事項）：

肝臓の病理は。肝硬変への進行はあったのか。肝不全，腎不全の原因は何か。

9．剖検情報

1）剖検診断と病理所見：

主病変：

(1)Ｃ型慢性肝炎

①INF治療状態　②肝線維化（1470g）

(2)敗血症

①亜急性心内膜炎

ⅰ僧帽弁疣贅（20x15mm，後尖）

a．MRSA敗血症（血液培養）b．心筋膿瘍（心重量510g）

ⅱ線維性心外膜炎　a．心嚢水（淡血性100ml）

②肝微小膿瘍

③腹水（黄色透明8500ml）

④肺うっ血水腫（左650g，右680g）ⅰ胸水（黄色透明左400ml，右800ml）

⑤リンパ節腫大

⑥蜂窩識炎性胆嚢炎

⑦血球貪食ⅰ骨髄過形成

⑧出血傾向

⑨感染後腎炎（左190g，右160g）

⑩感染脾（230g）

副病変：

(3)糖尿病　①慢性腎盂腎炎　②腎細動脈硬化症

(4)大動脈粥状硬化症（軽度）

(5)膀胱炎（バルーン留置状態）

2）担当病理医：森永　友紀子，西尾　真理，宇佐美　悠

3）病理医からのコメント：

解剖時，腹部は著明に膨隆しており，8500mlの

黄色透明腹水が見られた。肝は表面および割面にて微細顆粒状を呈するも，肉眼的，組織学的に再生結節を伴う肝硬変には至っておらず，肝線維化の状態であった。肉眼的，臨床上も門脈血栓等は確認されなかった。

心嚢には線維素の出現を伴う心嚢水貯留が見られ，心臓は重量増加とともに表層に線維素の出現を伴う心外膜炎が見られ，背面の心外膜には出血が見られた。心臓を開けると僧帽弁背面に出血を伴う疣贅の付着が見られ，弁付着部から背面心外膜に至る膿瘍形成が見られた。組織学的に同部にはグラム陽性球菌が見られ，心筋壊死，脂肪壊死を伴った膿瘍が見られ，臨床的に検出されていたMRSAと合致する。亜急性心内膜炎と診断する。心内膜炎に伴って全身諸臓器には敗血症の所見が見られ，肝には微小膿瘍の形成が見られた。

死因としては敗血症に伴う多臓器不全と考える。経過中進行した腎不全であるが，糸球体には感染後糸球体腎炎の像と慢性腎盂腎炎，細動脈硬化症が見られるが，腎不全の進行にはIFNや全身循環の悪化など複合的な因子が関与したと考えられる。また著明に見られた腹水であるが，肉眼像より漏出性を思わせる像で敗血症，蜂窩識炎性胆嚢炎のみでは説明し難い。背景の肝不全は著しいものではなく，肝予備能の低下に敗血症による微小膿瘍が合併したためとするが，IFNの肝障害（組織学的に明らかな肝細胞障害は見られなかったが）を含め，今後の症例の蓄積が必要と考える。

10. 考察：

IFN治療中に発症し，急な進行をした肝腎不全を経験した。敗血症の原因と考えられる心内膜炎に関しては，大きさや膿瘍を形成していることを考慮すると，ある程度の日数が経過していると思われる。原因不明の発熱の場合，心内膜炎は念頭におくべき疾患であり，心エコー等の精査を行えていないことが非常に悔やまれる。

しかし，入院後からみられた全身の浮腫・多量の腹水の原因としては，心内膜炎のみでは説明がつかず，IFNによる肝機能障害，糖尿病による腎機能障害などの様々な要素が関連したものと思われる。

第3回中央市民病院CPC報告

[症例1]

1．症例テーマ：急速に進行した脳腫瘍の一例

2．診療科，主治医・受持医：脳神経外科　小柳　正臣，五百蔵　義彦

3．CPC開催日：平成21年9月9日

4．発　表　者：臨床側　五百蔵　義彦，
病理側　前田　尚子

5．患　　者：86歳　男性

6．臨床診断：神経膠腫症，症候性てんかん，誤嚥性肺炎

7．剖検診断：神経膠腫症（gliomatosis cerebri）

8．臨床情報：

1）現病歴：H21年6月頃より軽度の記憶障害や行動異常に家族が気付き，認知症の精査のために他院で頭部MRI施行された。多発脳腫瘍と考えられる病変を認めたため診断確定目的に当院紹介。画像所見と臨床経過から神経膠腫，悪性リンパ腫，転移性脳腫瘍が疑われ，外来精査予定としていたが以降来院せず，7月に痙攣発作（最終来院時には左向き共同偏視，強直間代発作）を3回生じた後，意識障害が遷延し入院。

2）既往歴・家族歴など：アルコール性肝炎，心房細動

3）診療所見：血圧：160/96，HR：120，体温：38度，SpO2100%（02 2L）。JCS 30，GCS E2VIM4。ホリゾン・アレビアチン投与後痙攣は消失。口腔内出血あり。

4）主な検査データ：
＜血液＞WBC 14600/μl，Hb 13.8g/dl，Plt 16.9万/μl，APTT 30.1secs，PT-INR 0.96
＜化学＞Glu 137mg/dl，TP 6.7g/dl，Alb 4.0g/dl，ChE 226IU，AST 21IU，ALT l0IU，LDH 292 IU，CPK 319IU，BUN 16mg/dl，Cr 0.99mg/dl，CRP 1.6mg/dl，UA 4.9mg/dl，Na l34mEq/l，K 4.3mEq/l，PHT 12.2

5）画像診断所見：
＜頭部CT＞LDAが両側大脳半球白質中心に広範囲に存在する。一部に腫瘤影を認める。
＜頭部MRI＞T1WI等～低信号，T2WI高信号を示す病変が両側大脳半球白質中心にびまん性に広がる。右前頭葉と左放線冠の領域にcystic mass lesionが認められ，Gd造影効果を受けない。Leptomeningial enhancementを認める。拡散強調画像で右大脳半球に広範な淡い高信号を認め，脳

梁膨大部には著明な高信号を認める。

＜胸腹部 CT＞悪性腫瘍疑わせる所見認めず。右下肺に肺炎像認める。

＜脳波＞background activity に乏しい。右前頭葉を中心としてδ波の混入が見られ，この領域の異常な活動が示唆される.明らかな spike or sharp wave は認められなかった。

6）経過・治療：

入院直後，呼名に反応して開眼，両上肢を動かし意識レベル改善傾向であったが，半日後に再び意識レベルが低下（JCS200）してから意識障害は改善せず，抗痙攣剤の投与で経過を見た。誤嚥性肺炎も合併し抗生剤投与するも徐々に悪化。頭部 MRI で約１ヶ月前と比べ病変の明らかな増大を認めた。頭蓋内圧亢進の可能性高く髄液検査は施行せず。原発性脳腫瘍増悪の可能性が最も高いと考えられ，腫瘍生検を予定していたが，誤嚥性肺炎で全身状態悪化し待機していたところ入院半月後に呼吸状態急変し，永眠された。

7）手術所見：手術なし

8）症例の問題点（剖検で解明したかった事項）：

①臨床経過と画像所見からは神経膠腫症，悪性神経膠腫が最も疑われるが，悪性リンパ腫や転移性脳腫瘍等の他の腫瘍，もしくは感染性疾患の可能性は？

②白質のみならず皮質や髄膜への進展の程度は？

③MRI 拡散強調画像で著明な高信号領域が脳梁膨大部に見られるが剖検での所見は？

9．剖 検 情 報：

1）剖検診断と病理所見：

主病変：

Glioblastoma

右前頭葉中心に palisading necrosis を伴う腫瘍塊

腫瘍細胞密度増加，著明な核異型・核分裂像，GFAP 陽性

前頭葉，両側頭頂葉，両側側頭葉，後頭葉，脳梁膨大部，橋白質中心に広がり，灰白質にも及ぶ gliomatosis cerebri 明らかな延髄および髄膜への進展を認めず

軽度脳浮腫

関連病変：

橋出血性梗塞（右，10mm大）

老人性大脳萎縮

偶発病変：

左殿部 soft fibroma（3 cm大）

2）担当病理医：前田　尚子，西尾　真理，今井　幸弘

3）病理医からのコメント：

認知症の進行があり約１ヶ月前に MRI にて脳多発病変を指摘され，２週間前に痙攣重積発作をきたし，入院後も意識障害が遷延して死亡した症例で，頭部のみの解剖が実施された。

剖検時，脳溝の拡大は目立たず，明らかな脳ヘルニアの所見は認めなかった。組織学的には右前頭葉の MRI で cystic lesion 認められた部位では，核の多形性が目立ち，好酸性の胞体と突起を持つ細胞の比較的密な増生からなる腫瘍塊を認め，壊死が散見され，浮腫が目立った。細血管増生が目立ち，内皮細胞増生も見られた。Glioblastoma（WHO Grade IV）と考える。また肉眼的に大脳白質全体に腫大が目立ち，組織学的には濃いクロマチンのねじれた葉巻型の大型核を持ち，胞体の目立たない腫瘍細胞が白質線維の走行にそって両側大脳半球から橋にひろがり，一部皮質にも浸潤していた。延髄，髄膜には明らかな進展を認めなかった。

腫瘍浸潤と浮腫の為に脳溝の拡大はそれほど目立たなかったが，背景に年齢相当の前頭葉優位の脳萎縮があったと考える。

また，橋に10mm大の出血性梗塞巣を認めた。腫瘍の浸潤との関係は不明であるが，最終的に状態が悪化した要因のひとつであったと考えられる。

10．考察：

徐々に進行する認知症で発症し比較的急速な経過をたどった脳腫瘍の症例である。画像上，白質のびまん性病変であり，腫瘍性疾患，感染性疾患，変性疾患等が鑑別に挙げられるが，一部に腫瘤性病変を認めることと感染症の経過には合わないことから腫瘍性疾患が考えられる。白質のびまん性病変が主体であり転移性脳腫瘍は考えにくい。cystic mass lesion が造影効果を示さないことから悪性リンパ腫の可能性も低いと考えられる。よって，神経膠腫症で部分的に悪性転化を来したものではないかと考えられる。一般的に神経膠腫症では拡散強調像で高信号を示さないが，本症例では淡い高信号を認める。痙攣後脳症による影響で修飾を受けている可能性が高いと考える。今回の経過では存命中に確定診断が得られず，治療を行える段階にまで到達しなかったが，仮に治療を開始できていたとしても非常に予後不良であったと思われる。

[症例２]

1．症例テーマ：急激な溶血性貧血を伴った肝膿瘍の一例

2．診療科，主治医・受持医：腎免疫血液内科　姚　思遠，有馬　浩史

3．CPC開催日：平成21年９月９日

4．発　表　者：臨床側　姚　思遠，有馬　浩史，病理側　西尾　真理

5．患　　者：79歳　女性

6．臨床診断：肝膿瘍からの敗血症

7．剖検診断：肝膿瘍，ガス壊疽疑い

8．臨床情報：

1）現病歴：ADL は完全に自立していた。2009年７月，夜間に腹痛を訴えたが，自宅でロキソニンを内服したところ症状は改善した。翌日の日中は元気に掃除などをして過ごしていたが，同日夜間に突然発症の腹痛があり，急病診療所を受診。胸部レントゲン上は異常なかったが，他院に転送され採血の結果，溶血性貧血が疑われ当院救急部に転送となった。

2）既往歴・家族歴など：うつ病，高血圧，家族歴なし

3）診療所見：

結膜：貧血（－）軽度黄染（＋），首：頸部硬直（－），肺：両側 rhonchi（＋），心臓：収縮期雑音（＋），腹部：心窩部～左季肋部に圧痛（＋），四肢：浮腫（－），当院来院時より全身に紫斑（＋）で急速に増大傾向，尿バルーンより明らかな肉眼的血尿（＋）

4）主な検査データ：

＜静脈血液ガス＞PH：7.198，CO 2：32.9 %，HCO3－：12.3 mmol/l，Lac：11.9 mmol/l，Hb：5.3 g/dl，Na：138 mEq/l，K：6.0 mEq/l，Glu：122 mg/dl，AG：15.1 mmol/l

＜生化学＞TP：7.4 g/dl，Alb：3.0 g/dl，AST：567 IU/l，ALT：119 IU/l，LDH：4548IU，T-Bil：3.5mg/dl，BUN：26 mg/dl，CRTN：1.50 mg/dl，Na：155 mEq/l，K：7.3 mEq/l，CRP：1.1 ng/dl

＜血液＞WBC：3700/μl，RBC：61万/μl，Hb：2.4 g/dl，Ht：3 %，Plt：25.3万/μl，PT-INR：36.9%

5）画像診断所見：

・肺野は肺水腫の状態

・肝S6～7に３cm程度のガス像。ガス産生菌による abscess 疑われる。

・左副腎、および腎に出血の可能性あり。

・上腸間膜静脈内に血栓 or ガス？

6）経過・治療：

７：19　来院。溶血強く，血液型測定不能（オモテ試験できず）。全身に紫斑（＋）

９：20　意識レベル徐々に悪化。下顎呼吸となり，挿管・人工呼吸管理とした。口腔内にも出血があり，消化管出血も疑われた。全身に紫斑広がる。

９：30　輸血開始（合計 MAP8U，FFP6U）※ labo 上>25万であったので血小板輸血は行わず

９：40　造影 CT 施行。敗血症，TTP，DIC，多臓器不全などの可能性が考えられ，フラグミン＆チエナム div 開始。

11：00　ICU 入室。JCS300。CHDF にトライするも，カテーテル挿入不可能。

11：25　心停止。４分後に薬剤投与と CPR で心拍再開。PH：7.269，Lac：29 mmol/l，Hb：4.8 g/dl，K：7.6 mEq/l, AG：32.3 mmol/l

13：12　血圧低下の後，死亡確認

7）手術所見：なし

8）症例の問題点（剖検で解明したかった事項）：

(1)死因は？

(2)Clostridium perfringens の感染の focus は？

(3)敗血症としては症状が激しいが，CRP の上昇が地味では？

9．剖検情報：

1）剖検診断と病理所見：

主病変：

ガス壊疽（グラム陽性桿菌 Clostridium perfringens による）

(1)結腸憩室炎

憩室多発，１個にびらんと内面にグラム陽性桿菌集塊，結腸間膜気腫

(2)敗血症

菌血症　諸臓器毛細血管内にグラム陽性桿菌

骨髄血球貪食像　骨髄にグラム陽性桿菌小コロニー

出血傾向　皮下，壁側胸膜，上部消化管粘膜出血斑散在

腎皮質出血，腸間膜・後腹膜血腫

血性腹水 60ml，血性心嚢水 15ml

溶血性貧血　眼瞼結膜白色調

腎糸球体、尿細管内好酸性無構造物充満

尿細管上皮に顆粒状取り込み像

(3)肝膿瘍，S6-7，φ３cm

海綿状の壊死，腐敗臭のガス貯留，壁の肉芽は一部のみ

(4)急性胆嚢炎（背景に慢性胆嚢炎）

内容物は緑褐色泥状，腐敗臭

粘膜固有層凝固壊死，巣状リンパ球浸潤

R-Asinus 内にグラム陽性桿菌

(5)右前胸部～季肋部皮下気腫（握雪感を伴う）

関連病変：

心肺蘇生後変化

右第４－６肋骨骨折，骨髄塞栓，両側急性肺うっ血，肺胞内出血

偶発病変：

(1)腺腫様甲状腺腫

(2)右腎上極単純嚢胞数個

(3)大動脈粥状硬化症（中等度）

(4)右肺線維性瘢痕（φ１cm），肺門部リンパ節石灰化・硝子化（結核初回感染の瘢痕）

２）担当病理医：西尾　真理，前田　尚子，今井　幸弘

３）病理医からのコメント：

腹痛に対し NSAIDs を内服し，一旦軽快した後，２日後に突然発症の腹痛をきたし，溶血性貧血と意識障害を認め数時間後に死亡した症例で，肝 S6-7 にガス像があり，ガス壊疽が疑われた。本症例においてこのようなガス壊疽をきたした原因として，結腸の憩室炎が最も考えられ，NSAIDs 内服により疼痛が mask されている間に，憩室内に C. perfringens が増殖し，びらんを介して bacterial translocation が生じ，門脈系を通じて肝に入り，膿瘍を形成して敗血症に至った可能性が考えられる。臨床的に指摘された著明な溶血性貧血および血小板減少は，C.Perfringens が産生するα毒素によるものであったと考えられる。

敗血症による溶血にしては CRP の上昇が顕著でなかったことが指摘されたが，膿瘍壁は主に凝固壊死した肝細胞索からなり，好中球，マクロファージの浸潤は乏しく，これが顕著な CRP の上昇を来たさなかった原因と考えられた。

10. 考察：

今症例は憩室炎から Clostridium perfringens が門脈血流に乗って肝臓に膿瘍を形成し，敗血症に至った。

臨床経過では明らかに進行した出血傾向がみられたが，血液検査では血小板が25万と出ていた。しかし末梢血の鏡検では血小板がほぼ０。計測器が赤血球と血小板の破砕物を血小板として数えていたと考える。

DIC や TTP の合併もあったと思われるが，激しい溶血と急速に進行した臨床経過を考えれば直接の死因は Clostridium perfringens によるガス壊疽だと推測される。

第４回中央市民病院 CPC 報告

［症例１］

１．症例テーマ：乳児急性脳症，急性肝障害の一例

２．診療科，主治医・受持医：小児科　吉田　健司

３．ＣＰＣ開催日：平成21年11月11日

４．発　表　者：臨床側　吉田　健司，
病理側　今井　幸弘

５．患　　者：１歳１ヶ月　男性

６．臨 床 診 断：急性脳症，急性肝障害，突然死

７．剖 検 診 断：急性脳症後脳萎縮，腸炎疑い，肺炎

８．臨 床 情 報：

１）現 病 歴：2008年６月（生後３か月１日），哺乳中に突然，非対称性の間代性けいれんが出現，持続するため近医より救急搬送となった。38.0度の体温上昇あり。

２）既往歴・家族歴など：周産期異常なし。初診までの発育・発達正常。第２子，母親が若年で育児能力不足のため保健師の定期訪問あり。

３）診療所見：JCS-300，大泉門膨隆，筋緊張低下，対光反射あり（非けいれん時）

４）主な検査データ：＜血液＞pH 6.999，pCO2 62.3 Torr，HCO3 15.3 mmol/L，WBC 13,900 /uL，CRP 0.1 mg/dL，Glu 28 mg/dL，AST 135 IU/L，ALT 69 IU/L，LDH 704 IU/L，CK 496 IU/L，NH3 160 ug/dL，D-dimmer 7.9 ug/mL。＜髄液＞正常。

５）画像診断所見：

＜頭部CT＞左半球優位に脳浮腫と皮髄境界不明瞭化を認める。

＜頭部MRI＞経過・治療の項で後述。

６）経過・治療：

【経過①】来院後，頻繁にけいれんが群発し，人工呼吸管理下にチオペンタール持続投与を行った。循環不全，DIC を認めた。頭部 MRI では中心溝周囲以外の灰白質，白質に信号異常を認めた（図A：初診時 ADC map，拡散制限あり）。単相性（サイトカインストーム型）急性脳症と判断し，ステロイドパルス，脳低体温療法，持続血液ろ過透析を行った。最終的に症候性てんかんおよび最重度の脳障害を残した（図B：慢性期 T1 強調画

像，広範な慢性硬膜下血腫および嚢胞性脳軟化症)。各種代謝系精査（アミノ酸･脂肪酸･有機酸･アシルカルニチン分析），肝生検（Reye 症候群を疑って）を行うも基礎疾患および起因微生物は同定できなかった。

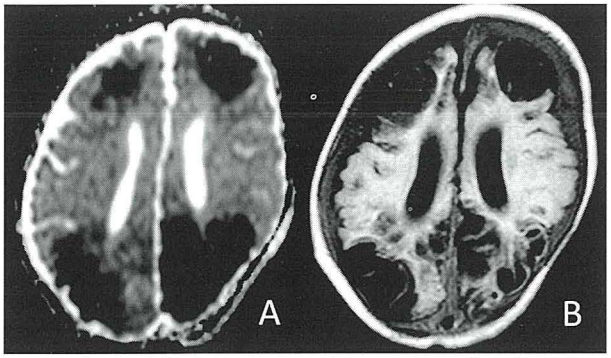

【経過②】急性脳症エピソード退院後，2008年10月（7か月時）にウイルス性胃腸炎に伴う高度肝障害を認めた。下痢，活気不良を主訴に救急外来を受診。血液検査で AST 1,923 IU/L，ALT 2,695 IU/L まで上昇。脱水やウイルス感染に伴う肝機能障害としては高度で，基礎疾患による修飾の可能性が示唆された。軽快退院。

【経過③】2009年4月（1歳1か月時），腹臥位で母と共に昼寝していた。母が呼吸していないことに気付き，当院に救急搬送された。心肺停止状態であり，蘇生に反応なく死亡を確認。外傷なし。両親の同意を得て病理解剖を行った。

7）手術所見：手術なし

8）症例の問題点（剖検で解明したかった事項）：

(1)突然死の原因は何か。乳幼児突然死症候群（定義：経過から予測できない，また病理解剖で適正な原因が同定できない乳幼児の突然死）としてよいのか。

(2)基礎疾患は何か。

9．剖検情報：

1）剖検診断と病理所見：

主病変：

心内膜炎＋血管内膜炎後

急性脳症後　瘢痕脳回　灰白質に著明な浮腫，神経細胞脱落

虚血性障害を疑う

心内膜炎

僧帽弁，大動脈弁線維性肥厚　心内膜肥厚

軽度右室拡張

肝門部血管炎

肝動脈内膜肥厚，門脈内膜肥厚

関連病変：

心肺蘇生後変化　口腔粘膜血液付着，胸腺点状出血

諸臓器うっ血：肝，脾，胸腺

偶発病変：

腸炎　下行結腸粘膜内出血

粘膜固有層深部から粘膜下層に二次濾胞を伴うリンパ濾胞，上腸間膜リンパ節炎

肺炎　右肺 肺胞間隔壁肥厚，左肺下葉 マクロファージ集簇像

上気道炎　気管支壁にリンパ球浸潤

慢性皮膚炎　皮膚真皮乳頭にリンパ球集簇

2）担当病理医：今井　幸弘，西尾　真理

3）病理医からのコメント：

大脳については前頭葉，後頭葉の血流の境界領域に皮質の消失と直下の白質の萎縮がみられる。皮質の層構造が残っている部分と，すぐ横の皮質消失部との境界が明瞭である点も，発育期の虚血性障害による瘢痕脳回の所見に合致する。近傍の血管に，血栓性閉塞，再疎通後と思われる所見を認め，てんかんの焦点部としても矛盾しない。心内膜は浮腫状の層状線維性肥厚を示し，冠動脈内膜に内膜肥厚を認めた。房室結節近傍に線維化を認めたので，不整脈の原因になった可能性もあるが断定できる所見ではない。肝実質では門脈域と小葉中心静脈の分布がやや不ぞろいであった。明らかな代謝産物の沈着は確認されなかった。肝門部では，太い門脈枝に内膜肥厚を認め，以前に門脈内膜の損傷があったことが示唆される。

以上からは，川崎病をはじめとする血管炎，リウマチ熱（+過去の血栓塞栓症）などが鑑別に挙がるが，生前，臨床的に明らかな血管炎をきたす疾患の典型的なエピソードを認めなかった。腸炎，肺炎，上気道炎はごく軽度で，死亡に直接関連する所見とは考え難かった。どの臓器に見られた血管内膜炎でも炎症細胞浸潤は残存しておらず，中膜損傷が目立たない点でも膠原病のフィブリノイド血管炎の後とは考え難い。最初に脳症（虚血性障害）をきたしていたときも，高度肝機能障害を呈した時も，川崎病に特徴的な皮膚、粘膜症状を示さなかった点からは川崎病の可能性は低いと考えられるが，約4ヶ月の間隔に関しては，約3％の症例に再発，約0.2%で複数回の再発があるとされており矛盾しないと考えられる。

組織所見としてはリウマチ熱ないし感染性心内膜炎＋心原性血栓としても矛盾はしないが，積極

的に示せるわけではなく，また，ミトコンドリア脳筋症などを背景に一時的な虚血などに伴う脳損傷が起こった可能性もあるが，生前の生検標本からのもどし電顕では明らかなミトコンドリアの異常を確認できなかった。

今回の直接死因に関しては癲癇や不整脈の可能性が考えられるが，特定し得なかった。

10. 考察：

急性脳症，肝障害，突然死といった重篤なイベントが，時相をずらしながら比較的短期間に出現した症例で，血管性虚血性イベントや血管炎では一元的には説明できない。近年の研究から，急性脳症や突然死の一部に代謝障害が関与していると報告されている。本疾患においても，基礎疾患としてエネルギー産生に関わる代謝障害が存在していた可能性がある。感染を契機に代謝障害が顕在化し，血管内皮細胞でのエネルギー枯渇から，多臓器不全，脳症，突然死となったと推測される。急性脳症初診時の低血糖も代謝障害の関与を示唆している。ただし，各種代謝スクリーニング検査では異常を指摘できず，代謝障害の関与を示唆する決定的な証拠には欠ける。

[症例２]

1．症例テーマ：出血性肺炎の一例

2．診療科，主治医・受持医：初期研修医　加藤　愛子，
呼吸器内科　永田　一真

3．CPC開催日：平成21年11月９日

4．発　表　者：臨床側　加藤　愛子，
病理側　西尾　真理

5．患　　者：44歳　女性

6．臨床診断：全身性エリテマトーデス，市中緑膿菌性肺炎，敗血症性ショック

7．剖検診断：全身性エリテマトーデス，リンパ節壊死，大葉性肺炎

8．臨床情報：

1）現病歴：受診３週間前から微熱が続き，顔面に皮疹を認めた。１週間前から咳，呼吸困難も認め，寝たきりとなっていた。全身状態悪化のため2009年７月当院救急外来へ搬送された。

2）既往歴・家族歴など：膠原病疑いで入院歴あり。無職，タバコ：20本/日，アルコール：ビール350ml　２本/日、10年以上前に韓国より来日。

3）診療所見：＜血圧＞128/70mmHg，＜脈拍＞141/分，＜体温＞38.1℃，SpO2　97－100%
意識レベル：E4VtM5～6　呼吸音：両側で coarse crackle（＋）

4）主な検査データ：
＜血液検査（10/26来院時）＞TP 7.1 g/dl ALB 1.8 g/dl CHE 112 IU GOT 1076 IU GPT 130 IU LDH 2938 IU CPK 1800 IU T-BIL 1.4 mg/dl ALP 1304 IU AMY 227 IU リパーゼ 132 IU BUN 24 mg/dl CRTN 0.64 mg/dl Na 130 mEq/l K 4.4 mEq/l CA 7.4 mg/dl CRP 1.8 mg/dl GLU 139 mg/dl WBC 11.6 10*3/μl RBC 419 10*4/μl HB 11.3 g/dl HT 35.4 % PLTC 7.4 10*4/μl PT-INR 1.09 D-Dimer 9.1 μg/ml
＜尿検査＞潜血+++　タンパク+++　白血球－　尿中肺炎球菌抗原（－），レジオネラ抗原（－）
フェリチン 18810 ng/ml　C3 26 mg/dl　C4 10 mg/dl　sIL-2R-N 3733 U/ml
ANF ハンテイ（+）INDEX 83.0　パターン DIFFU　抗 RNP 抗体（+）　抗 SM 抗体（+）　抗 DNA 抗体 7.4 IU/ml　抗 DsDNA 抗体 64.4 IU/ml

5）画像診断所見：
胸部Ｘ線では左下肺野に consolidation があり，CT でも同部位に consolidation を認めた。他，CT で傍大動脈リンパ節腫大を認めた。

6）経過・治療：
来院時，全身状態は不良で，救急外来で診療中に急速に呼吸，循環状態が悪化。低酸素血症，呼吸性代謝性アシドーシスを認め，挿管を行い人工呼吸管理とした。CT 再検で両肺に consolidation～GGO を認め ARDS と考えた。血液検査では軽度炎症反応上昇，肝機能障害，汎血球減少を認めた。肺炎による septic shock，ARDS，DIC と考えられた。翌日，気管支鏡で肺胞出血を指摘され，また経過，背景から基礎疾患検索が必要と考え，各種自己抗体やホルモン検査を行い，SLE を示唆する所見が得られた。入院時採取分の血液培養２セット，喀痰培養から Pseudomonas aeruginosa が検出された。徐々に状態悪化し，day 4 に死亡された。

7）手術所見：手術なし

8）症例の問題点（剖検で解明したかった事項）
(1)SLE の関与は？ SLE の臓器病変はあるか？
(2)P. aeruginosa の entry は肺なのか？肺以外の感染源は？
(3)CT で認められた傍大動脈リンパ節腫大は，炎症性？腫瘍？ SLE が関係しているのか？
(4)肺胞出血は SLE によるもの？肺炎によるもの？

9．剖検情報：

1）剖検診断と病理所見：

主病変：全身性エリテマトーデス（未治療）

Pseudomonas aeruginosa 敗血症

大葉性肺炎（左下葉，出血性，グラム陰性桿菌＋）

急性間質性肺炎

臓側胸膜浮腫，壁側胸膜との線維素性癒着

両側胸水貯留（左；400cc，右；500cc，黄褐色混濁）

血球貪食像（骨髄・肝臓）

出血傾向（胃・盲腸・直腸粘膜，気管粘膜，膀胱粘膜）

諸臓器うっ血（脾・腎）

ループス腎炎（ISN/RPS 分類（2004年）Class III（A））

50%未満の糸球体に active なメサンギウム増生を認める

両側肺下葉外側対称性線維化（ごく軽度）

腎髄質浮腫著明

全身浮腫　四肢末端により強い

顔面色素沈着，紫斑（小豆大，多数）

全身リンパ節腫脹・壊死

脾臓に粟粒大の白色小壊死巣散在

慢性肝炎（脂肪変性が目立つ）

2）担当病理医：西尾　真理，今井　幸弘

3）病理医からのコメント：

剖検時，顔面の色素沈着と全身の浮腫を認めた。両肺には著明な出血性肺炎を認め，好中球浸潤と壊死の目立つ部分に一致して少数のグラム陰性桿菌を認めた。その他の部分には著明な急性間質性肺炎を認めた。肝・骨髄には血球貪食像も確認され，やはり敗血症と考えられた。

SLE に関しては，両肺の背外側に対称性の線維化はごく軽度認められるのみで，腎にはループス腎炎，リンパ節と脾臓に SLE リンパ節症として矛盾しない所見を認めた。肝の所見は active な自己免疫性肝炎にはあまり合致せず，ルポイド肝炎の合併かどうかは不明である。

過去の論文等では P.aeruginosa 敗血症と neutropenia の関連がしばしば取り上げられ，本症例では neutropenia は軽度であったが，lymphocytopenia が顕著（lymphocyte が約1/10に減少）であった。lymphocytopenia のみでは易感染状態を招かないと言われてきたが，近年では SLE 症例で lymphocytopenia も感染リスク増大に関与するとも報告されている（Q J Med 2006；99：37－47）。

本症例は顕著な neutropenia を伴わずに生じたやや稀な P. aeruginosa 敗血症の症例とも解釈できるが，未治療の SLE で，著明な lymphocytopenia をきたしていたことに伴う易感染状態が背景にあったと解釈しても矛盾はなく，P. aeruginosa 肺炎から敗血症，ARDS を生じ死に至った可能性を最も考える。

10. 考察：

市中緑膿菌性肺炎から敗血症性ショック，DIC，ARDS/MOF となり，急激な経過をたどった一例と考えた。緑膿菌は，重症化しやすい院内感染の起炎菌であるが，弱毒菌であり，市中感染症の起炎菌となることはまれである。市中緑膿菌肺炎は①免疫不全患者（HIV 患者，臓器移植後等）②抗菌薬多用③嚢胞性線維症，気管支拡張症等の肺の構造異常④ COPD 増悪を繰り返し，ステロイド，抗菌薬を頻回投与している場合に主にみられる。

基礎疾患として SLE の関与が考えられたが，未治療 SLE の白血球減少はリンパ球減少が主体であり，このリンパ球減少は易感染性を招かないといわれる。軽度の好中球減少もよく伴うが，著しい減少は SLE 以外の原因が多い。まれに SLE による骨髄低形成によるものがある。

第５回中央市民病院 CPC 報告

［症例１］

1．症例テーマ：成人Ｔ細胞性白血病に進行性多巣性白質脳症を合併した一例

2．診療科，主治医・受持医：
免疫血液内科　瀧内　曜子，
神経内科　吉田　亘佑，山本　司郎，
初期研修医　松本　隆作

3．ＣＰＣ開催日：平成22年１月13日

4．発　表　者：臨床側　松本　隆作，
病理側　西尾　真理

5．患　　者：66歳　男性

6．臨床診断：進行性多巣性白質脳症（PML），成人Ｔ細胞性白血病（ATL）

7．剖検診断：慢性型成人T細胞白血病（CHOP 療法後），進行性多巣性白質脳症

8．臨床情報：

1）現病歴：慢性Ｂ型肝炎のため近医通院していたが，Ｈ17 年１月の時点で WBC7300，うち異常リ

ンパ球が22％出現し，末梢血中 flower cell の存在と HTLV-1 陽性より慢性型成人T細胞白血病/リンパ腫（ATL/L）と診断された。経過観察中徐々に末梢血中異常リンパ球増加し，治療目的でH21年２月当院紹介，エンテカビル内服併用で３コースの減量 CHOP 療法を施行。治療抵抗性でありサルベージ療法を検討されていた。

７月，入浴中気分不良を自覚し，歩いてベッドまで戻ったが下肢の脱力が強かった。翌朝階下の住人が水漏れに気付き，訪室したところ床に倒れており，当院救急外来へ搬送され入院となった。

2）既往歴・家族歴など：慢性Ｂ型肝炎（発症時期不詳、内服薬なし）　H19年７月肺クリプトコッカス症（抗真菌薬内服により軽快）

3）診療所見：

＜血圧＞128/80mmHg，＜脈拍＞60/分整，＜体温＞36.0℃，SpO_2 95％（RA）意識：JCS：2 GCS：E4V4M6　脱抑制著明　見当識：日付は正解するが場所・年齢・人物名は誤答

眼瞼結膜貧血なし。口腔内異常なし。項部硬直なし。表在リンパ節腫脹なし。呼吸音・肺音異常なし。腹部平坦軟，肝脾腫触知せず。体幹失調あり（左へ傾く）。

4）主な検査データ：

＜CBC＞ WBC 1600/μl（異常リンパ球29％）RBC 383万/μl Hb 12.3 g/dl Ht 36.0％ MCV 94 fl Plt 10.8万/μl Reti 8‰

＜生化学＞ BUN 29 mg/dl Cre 1.02 mg/dl AST 35 IUALT 38 IU LDH 210 IU TP 6.0 g/dl Alb 3.9 g/dl Glob2.1 g/dl T-Bil 0.7 mg/dl ALP 138 IU GTP 50 IU UA 8.1 mg/dl Na 143 mEq/l K 3.7 mEq/l Ca 8.9 mg/dl CRP 0.5 mg/dl Glu 115 mg/dl Hb1C 5.6 ％ sIL-2R 1932 U/ml HBV-DNA 5.9 クリプトコッカス ネオフォルマンス抗原陽性

＜凝固系＞ APTT 30.2秒 APTT% 104.2 ％ PT活性 96.4 ％ PT-INR 1.00 Fig 474 mg/dl Dダイマー 3.6μg/ml

＜髄液＞外観透明　初圧14cmH2O　細胞数２/３（単核０多核２）

蛋　白46 mg/dl　糖71 mg/dl Cl 127 mEq/l HSV・CMV・EBV・VZV-DNA感度以下

JC virus-DNA 9.25×10^4 copy BKvirus-DNA 1.9×10^2 copy ADA 1.4 IU/l

sIL-2R <50 U/ml　その他培養・細胞診異常なし

5）画像診断所見：頭部 CT で白質に一致して high density area あり

6）経過・治療：

画像所見・髄液検査結果より進行性多巣性白質脳症（PML）と診断し，メフロキン内服を開始。徐々に意識障害が進行し，画像上も白質病変が拡大し，リスペリドン内服追加。入院約半月後から JCS300 の状態が続いていた。JCvirus-DNA の高値が持続し，白質病変も拡大の一途を辿った。原疾患に関しては sobuzoxane 内服で，WBC3000～5000，異常リンパ球20％前後と安定しており，コントロール良好であった。

入院約１ヶ月後から炎症所見の乏しい37～38℃台の発熱が続き，５秒～10秒程度の無呼吸が見られるようになった。入院約２ヵ月後，HR30～40台の徐脈，嘔吐，両側瞳孔散大，対光反射消失を認め，翌日も無呼吸が続き，徐々に血圧低下，永眠された。

7）症例の問題点（剖検で解明したかった事項）：

(1)直接死因は PML を原因とする脳ヘルニアによると考えられたが，他の要因は考えられないか（感染症や ATL の浸潤による臓器障害など）。

(2)ATL/L の臓器浸潤の有無，特に中枢神経浸潤がなかったか。

9．剖検情報：

1）剖検診断と病理所見：

主病変：

慢性型成人Ｔ細胞白血病　CHOP 療法後

リンパ節，肺の小血管周囲にくびれた核を有する CD3 陽性の ATL cell 残存

肉眼的なリンパ節腫張目立たず

進行性多巣性白質脳症

血管の走行と無関係な白質に及ぶ脱髄病変，灰白質保たれる

大大脳静脈血栓疑い

脳浮腫（脳重量1470g）視床，後頭葉下面，橋梗塞

蝶形骨縁ヘルニア（圧痕あり），鳥距・橋出血

関連病変：

両側高度急性肺うっ血　肺静脈枝，毛細血管拡張目立つ

ショック腎　尿細管変性

ショック肝　肝細胞変性　脂肪変性を伴う肝細胞脱落

消化管粘膜下層小血管拡張，うっ血

終末期巣状膵炎

その他の病変：

B型肝炎　肝線維症（P-P，P-C線維化）

副腎皮質過形成（最大の結節は7mm大，ほか両側に米粒大数個）

前立腺肥大

2）担当病理医：西尾　真理，今井　幸弘

3）病理医からのコメント：

血管周囲などにみられたリンパ球の核異型は目立たじ，リンパ節腫大も目立たなかったが，CD3陽性異型Tリンパ球をリンパ節，肺の小血管周囲に散見した。肉眼的に浸潤が疑われた肝，腎，副腎にはやや大型の核を有するリンパ球の巣状の浸潤を認めたが，CD3免疫染色では明らかな核異型は確認されなかった。肝では脂肪変性の強い領域に一致して肝細胞の脱落を認め，薬剤の影響が考えられた。腎尿細管には急性尿細管壊死とはしがたいものの，尿細管上皮の変性を散見し，これも薬剤の影響が考えられた。

10. 考察：

PMLはJCVに起因する進行性で致死的な疾患であり，免疫不全における代表的な日和見感染症であるが，AIDSの増加とともに急増している。国内ではATL/LまたはHTLV-1キャリアを基礎疾患とするPMLは1～2例／2年程度（全体の10％弱）である。発症後3～6カ月で死亡の転機を辿ることがほとんどである。髄液PCRにより診断が容易になった。治療薬として，HIV関連PMLにおけるHAART療法が唯一エビデンスが確立された治療手段であり，本症例では当院でSLEを基礎疾患とするPMLにおいて有効性が認められたことのあるメフロキンを使用した。この他シタラビン・シドフォビル・インターフェロンαなどの報告も散見されるが，いずれもエビデンスは確立していない。

［症例2］

1．症例テーマ：HBV既感染者に発症した急性肝不全の一例

2．診療科，主治医・受持医：初期研修医　松本　知訓，消化器内科　堂垣　美紀，杉ノ下　与志樹

3．CPC開催日：平成22年1月13日

4．発　表　者：臨床側　松本　知訓，病理側　前田　尚子

5．患　　者：71歳　女性

6．臨床診断：B型肝炎ウイルスキャリア激症化，急性肝不全

7．剖検診断：急性肝炎，敗血症

8．臨床情報：

1）現病歴：2003年3月A病院での採血にてHBsAg（±）であったが肝機能障害は認めず，2003年10月B整形外科ではHBsAg（－）であった。B整形外科で2007年4月より関節リウマチに対しメトトレキサート・レミケード・PSLの投与開始，2008年8月以降メトトレキサート・葉酸・ヒュミラ（抗TNFα抗体）・PSLにて加療されていた。2009年7月，B整形外科の採血で肝機能障害を認め，C内科紹介。薬剤性肝障害を考えメトトレキサート・葉酸・ヒュミラを中止，PSL増量の上，グリチルリチン酸を点滴し加療していた。しかし黄疸・全身倦怠感が出現し，A病院受診。著明な肝機能障害を認め，当院転送となった。

2）既往歴・家族歴など：慢性関節リウマチ（1998年発症），左人工股関節置換術，他者からの輸血歴なし，父：胃癌　母：肺癌，肝疾患には特記すべきものなし，アルコール・タバコ（－）

3）診療所見：意識清明　HR77/min，BP 110/76mmHg，BT 36.3℃，SpO2 98%

黄疸著明。心音・呼吸音：異常なし。　腹部：平坦・軟，臍周囲に軽度圧痛あり，肝脾触知せず。四肢：浮腫なし，羽ばたき振戦なし

4）主な検査データ：

＜血液生化学＞WBC 9900/μl，Hb 10.8g/dl，Plt 3.7万/μl，PT 20.0%，HPT 11.3%，D-dimer 15.5μg/ml，TP 6.5g/dl，Alb 2.3g/dl，BUN 11mg/dl，Cr 0.94mg/dl，T-bil 14.9mg/dl，D-bil 10.1mg/dl，AST 1283IU/l，ALT 645IU/l，LDH 461IU/l，ALP 465IU/l，ChE 94IU/l，NH3 72μg/dl，Amy 78IU/l，CPK 55IU/l，Na 137 mEq/l，K 3.6 mEq/l，Ca 7.6 mEq/dl，CRP 0.5mg/dl，Glu143mg/dl，IgG 3360mg/dl，IgA 770mg/dl，IgM 132mg/dl，IgE 44.6U/ml，Fe 148μg/dl

HBsAg（+++），HBsAb（－），HBeAg（－），HBeAb（＋），HBcIgM（－），HBcAb（＋，抗体価12.70），HBV-Taq 8.9logIU/ml，HCVAb（－），HCV-Taq（－），抗ミトコンドリア抗体（－），抗平滑筋抗体（－），LEテスト（－），CMV-IgM <0.80，EBV-VC-IgG 640倍，EBV-VC-IgM <10倍，EBV-EA-IgG 10倍，EBNA 20倍

＜尿（前医）＞pH 6.0，比重1.010，潜血（－），蛋白（－），糖（－），ロビリノーゲン正常，ビリルビン（4+），ケトン体（－），RBC 0-1/HPF，WBC 1-

5HPF

5）画像診断所見：

<腹部超音波>肝表面主体に腹水あり。肝はやや bright。胆嚢壁は全周性に浮腫性変化あり。胆石・胆管拡張なし。

<腹部 CT（A病院にて）>

肝：左葉の軽度腫大あり。胆嚢：ほぼ全周性の壁の浮腫状肥厚あり。腎：腎実質の増強効果がやや不良。肝表面・Douglas 窩に少量の腹水あり。

6）経過・治療：

来院時には急性肝炎重症型の状態であった。2003年に HbsAg（±），その後 HBsAg（－）であったのが今回強陽性で，病歴からその後 HBV に感染しうる機会を認めなかったことから，既感染 HBV 既感の再活性化による de novo B 型肝炎の可能性が高いと考えられた。肝性脳症は認めないが，家族によれば入院前日に会話の辻褄が合わないなど disorientation を疑わせるエピソードもあり，亜急性型劇症肝炎もしくは遅発型肝不全に準じる病態で予後不良と予測され，de novo B 型肝炎劇症化であれば致死率がほぼ100％と極めて予後不良のため，劇症肝炎に準じ PE＋HDF，IFNβ，エンテカビルにて加療を開始，ステロイドパルス療法も併用した。採血上は徐々に GOT/GPT, T-bil, PT 値の改善を認め，脳症の出現もなく経過良好であった。尿量も確保され，Cr 値上昇も認めなかったが，体重増加を認め，HDF 時に除水をかけた。PE　day 5 の後，採血データは改善し脳症も認めなかったため，翌日は PE+HDF を行わず FFP10U 補充のみ行ったが，夜間より呼吸苦・SpO2 低下・Af tachycardia が出現した。溢水による肺水腫と考え利尿剤投与とともに，rate control としてヘルベッサー持続投与するも呼吸苦の改善なく，PE＋HDF・除水を再度施行。その途中より SpO2<90%が続き CPAP にて SpO2 90%台をキープした。その後も呼吸状態は改善せず，尿量が著明に減少し，輸液負荷・利尿剤にも反応しなかったため，Sepsis の可能性を考え血培採取後 MEPM＋VCM を開始した。翌日も状態は悪く，PE+HDF を行わず家族と相談し BSC の方針とした。徐々に浅呼吸化，死亡確認となった。

死亡前日の血培より E.coli が4本中4本より陽性と後に判明し，全身状態の急激な悪化は Sepsis の合併によるものと考えられた。

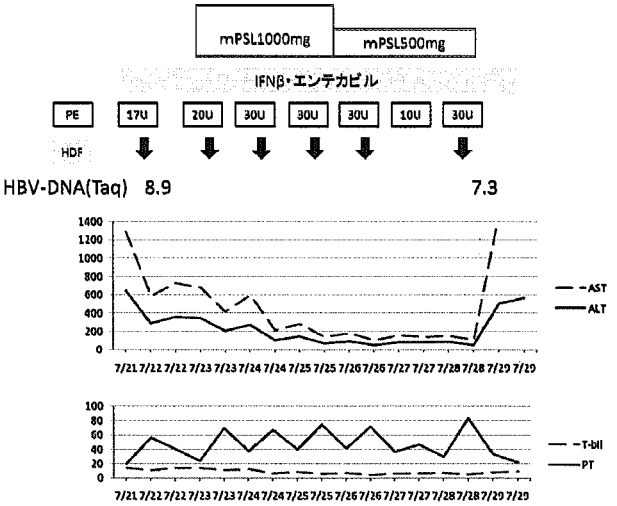

7）手術所見：手術なし

8）症例の問題点（剖検で解明したかった事項）：

・肝不全の原因は HBV 既感染からの再活性化による de novo B 型肝炎と考えているが，肝臓の病理像はどうか？

・最終的には sepsis を合併していたと考えられるが，その focus は？

・入院後より体重の増加があるが，腎不全は元々進行していたのか？

・呼吸不全の原因は？

9．剖検情報：

1）剖検診断と病理所見：

主病変：

B型肝炎ウイルスキャリア激症化（肝：360g）

Acute Hepatitis with bridging necrosis

腎尿細管変性，肺うっ血水腫（左肺:750g, 右肺:790g）

＋急性間質性肺炎（Diffuse Alveolar Damage）

出血傾向（右腸腰筋，後腹膜，腹壁，消化管，膀胱，子宮内膜）

膀胱炎・腎盂腎炎

偶発病変：

慢性関節リウマチ（四肢変形）

子宮平滑筋腫

食道びらん（再生上皮を伴う）

大動脈粥状硬化，細動脈硬化性腎症

2）担当病理医：前田　尚子，西尾　真理，今井　幸弘

3）病理医からのコメント：

肝臓は著明に萎縮し，組織学的にも大部分が壊死に陥った急性肝炎像を呈していた。B型肝炎

ウイルスキャリアからの再活性化による de novo B 型重症急性肝炎として矛盾しない。背景に線維化による小葉改築は目立たず，慢性肝障害の所見は明らかでなかった。尿培養，カテーテル培養は得られていないが，血液培養で大腸菌が検出され，敗血症の focus としては膀胱炎，腎盂腎炎が考えられる。肝不全および敗血症による血行動態悪化に伴い，急性呼吸不全，腎不全に至ったと考える。血小板減少につながる骨髄や脾臓の所見，その他 DIC の原因となるような血栓は認めなかった。類洞内の血栓が原因の一つに考えられたが，標本上は血栓は明らかではなかった。

10. 考察：

HBV 既感染者からの再活性化による de novo B 型劇症肝炎により死亡した一例である。de novo B 型肝炎は多くは HBV 既感染者に強い化学療法等を行った場合に発症することが知られているが，本症例は今回の肝炎発症まで HBV 既感染であることは認識されておらず，関節リウマチに対し長期間抗 TNF α 製剤を含む免疫抑制療法を受けていた。剖検時には360gと著明な肝萎縮を呈しており，本症例では敗血症の合併がなかったとしても救命は不可能であったと考えられる。HBV 既感染者は血中の HBsAg は陰性だが，肝組織中に HBV が潜伏感染している状態と理解されているが，剖検肝の背景肝は線維化による小葉改築などは明らかでなく，今回の肝炎発症までは HBV が潜伏感染しただけのほぼ正常肝であったところに，死亡前数ヶ月間で再活性化した HBV の急激な増殖により強い de novo 肝炎を発症し，広範な肝細胞壊死を来したものと推察される。

第6回中央市民病院 CPC 報告

[症例1]

1．症例テーマ：成人T細胞性白血病に合併した線維性心内膜炎の一例

2．診療科，主治医・受持医：

免疫血液内科　瀧内　曜子，井上　大地，
神経内科　吉田　亘佑，
循環器内科　本田　怜史，北井　豪

3．CPC開催日：平成22年3月10日

4．発　表　者：臨床側　本田　怜史
病理側　西尾　真理

5．患　　者：72歳　女性

6．臨 床 診 断：成人T細胞性白血病リンパ腫（ATLL），Löffler 心内膜炎，多発性脳梗塞

7．剖 検 診 断：成人T細胞性白血病リンパ腫，左室内大血栓，脳梗塞多発

8．臨 床 情 報：

1）現 病 歴：H20年8月，両下肢麻痺，排尿障害を認め当院神経内科で HAM と診断。その後，施設に入所。H21年7月より37度台の発熱あり。呼吸状態悪化し，近医受診。採血で好酸球優位の白血球上昇あり，収縮期血圧 80mmHg とショックを認めた。好酸球増多と臓器障害の原因精査・加療目的に当院へ転送となった。

2）既往歴・家族歴など：九州出身，HTLV1 キャリアー，HTLV1 関連脊髄症（HAM），卵巣嚢腫術後，急性虫垂炎

3）診療所見：
JCS1，BT 38.1 ℃，BP 90/60mmHg（DOA 3γ），HR 104/min，頚部に1～2 cmのリンパ節腫大あり，呼吸音：両肺野に湿性ラ音，心音：汎収縮期雑音（心尖部），腹部：平坦，軟，圧痛なし，肝・脾腫大あり，下肢浮腫あり，皮疹なし

4）主な検査データ：
WBC 29400ul/l（eosino71 %,neut19%），RBC 406×104 / μl，Hb 11.7g/dl，Ht 34.0，Plt 6.2×10^4 / μl，AST 114IU/l，ALT 36 IU/l，LDH 919IU/l，CPK 130IU/l，T-Bil 0.4mg/dl，BUN 11mg/dl，Cre 0.4mg/dl，Na 128mEq/l，K 4.7mEq/l，CRP 3.4mg/dl，BNP 839pg/ml，APTT 66sec，PT-INR 1.13，D-dimer 4.0ug/ml，TAT 15.6ng/ml，A2PI-P 1.0ug/ml，sIL2R 178850mg/dl，HTLV-Ⅰ（+）
サザンブロッティング（末梢血）：HTLV-1 clonality が陽性（2008年8月は陰性），PCR：T cell receptor γ の再構成陽性，FISH：FIP1L1-PDGFRA キメラ遺伝子検出せず，P-ANCA 陰性，C-ANCA 陰性
心電図：HR106/分，洞調律，Ⅰ・Ⅱ・Ⅲ・aVL・aVF・V4～6で ST 低下
心エコー：Dd/Ds=51/34（mm），EF=48%，左室流入血流波形：E≧A，DcT（E）；92ms，推定肺動脈圧：45mmHg，AR：trivial，MR：Ⅱ～Ⅲ度，TR：Ⅰ度，心尖部に血栓様エコーあり，心尖部の一部は壁運動低下あり

5）画像診断所見：
胸部レントゲン所見：両肺野に軽度うっ血あり
頭部 MRI：多発性脳梗塞あり

6）経過・治療：

＃ATL：末梢血 HTLV-1 clonality が陽性で ATL/L（リンパ腫型）と診断。好酸球増多は ATL に続発するものと考えられたが全身状態不良のため化学療法は施行せず。

＃好酸球増多：ATL/L により IL-5 などのサイトカインが産生され，抗酸球増多を引き起こしていると考えられた。心エコーで左室内に巨大血栓様エコーあり，Löffler 心内膜炎により心不全をきたしているものと考えられた。多発性脳梗塞の塞栓源は心尖部血栓と考えられた。好酸球増多に対し CyA+ステロイド療法を行い，以後ステロイドは漸減していった。末梢血の好酸球は速やかに減少し，肝脾腫・リンパ節腫脹も軽快し，意識障害も著明に改善した。心不全は利尿剤・β ブロッカーの併用でコントロールしていたが，抗凝固療法にても心尖部血栓は改善せず。9 月より急速に LDH が上昇，sIL2R 76700mg/dl と高値で，ATL の増悪が疑われたが血液検査，画像では確証が得られなかった。その後，急速に意識状態不良となり10月ごろより尿量低下，ほぼ無尿となり，循環動態悪化し，多臓器不全により死亡確認となった。

7）手術所見：手術なし

8）症例の問題点（剖検で解明したかった事項）：

(1)心尖部の血栓様エコーは本当に血栓であったのか？

(2)好酸球による心筋・弁障害の所見（Löffler 症候群の所見）はあったのか？

(3)最終的には腎不全が進行し死亡となったが腎不全の原因は何か？（好酸球や腫瘍細胞の浸潤はあったか）

9．剖 検 情 報：

1）剖検診断と病理所見：

主病変：

成人T細胞白血病（ATL）HTLV-1 感染に伴う

リンパ節に CD3+ 異型Tリンパ球多数（リンパ節腫大目立たず）

肝（主に類洞内，一部門脈域），脾（血管周囲線維化伴う），

骨髄，肺に CD3+ 異型Tリンパ球浸潤

HTLV-1 associated myelopathy（HAM）

髄鞘の脱落，空胞化，軸索の膨化，腫大，泡沫細胞浸浸潤

細血管周囲に GFAP 陽性グリア突起の増生

胸髄側索，前索に強く，胸髄後索や腰髄側索にも軽度認める

線維形成性心内膜炎（Löffler 心内膜炎）

左室心尖部に厚い器質化血栓

心内膜下に目立つ網目状，霜降り状の線維化

びまん性心内膜肥厚

好酸球浸潤は目立たず

血栓の内側にも異型細胞を混じるが，血栓付着部には認めず

僧帽弁，三尖弁弁尖軽度肥厚　血栓付着なし

弁 輪 径　T弁10.5cm，PA弁6.5cm，M弁10.5cm，A弁7.5cm

関連病変：

多発脳梗塞　頭頂葉に最多，その他の大脳皮質，小脳にも認める

皮質，皮質下白質に小豆大陳旧性梗塞　画像の部位に一致

近傍の小動脈に器質化フィブリン血栓，支配領域の梗塞

ショック腎（左190g，右180g）尿細管拡張，髄質うっ血，浮腫

肝うっ血　遠門脈域低潅流パターン，脂肪変性

高度肺うっ血水腫（左740g，右940g）

非うっ血部に diffuse alveolar damage（高濃度酸素投与後）

全身浮腫

その他の病変：

老人性脳萎縮　脳重量1040g　加齢性変化

側脳室周囲白質細動脈壁硝子化

基底核細血管壁鉱質沈着

子宮平滑筋腫　5 mm大　やや核密度高いが，核分裂像目立たず

副腎皮質結節状過形成

2）担当病理医：西尾　真理，今井　幸弘

3）病理医からのコメント：

剖検時点で異型Tリンパ球が多数浸潤していたのはリンパ節のみで，リンパ節の構造破壊も目立たなかった。脊髄の所見は HAM として典型的であった。HAM と ATL が合併した比較的稀な症例と考える。本例の ATL の腫瘍細胞数はそれほど多くはなく，初回のプレドニゾロン治療のみで減少し，他の合併例と同様，ATL の腫瘍細胞数は比較的少ない状態で推移していた可能性を考える。左室心尖部寄りに厚い器質化血栓，主に心内膜下の心筋に網目状，霜降り状の線維化，びまん性心内膜肥厚を認めた。剖検時点では好酸球浸潤は目

立たなかったが，好酸球が非常に増えた時期には心内膜や心筋にも好酸球浸潤があったものと推定される。骨髄に好酸球や骨髄球系の芽球の増加は目立たず，好酸球性白血病の合併を示唆する所見はみられなかった。

脳細動脈枝内に器質化フィブリン血栓，近傍の皮質，皮質下白質に融解壊死を認め，生前の画像にあった散在性の小梗塞巣の部位に一致した。皮質下の小病変は，血栓か，心臓からの塞栓かは別としても細血管の支配領域に一致した梗塞と考えられる。血管周囲性の組織破壊後変化は目立たず，好酸球増多症(HES)による変化ではないと考える。HAM として典型的な像を認めたのは錐体交差レベル以下で，HAM の脳病変の所見は認められず，本症例の大脳の病変はいずれも上記の梗塞として説明できるものと考える。

HES に伴う中枢神経症状は報告があり，好酸球が産生する neurotoxin によるものであるとする説もあるが，これらに対応する脳病変（寄生虫や，梗塞巣を除く）の組織像は報告されていないようである。

急性期の好酸球浸潤に伴う心筋破壊から回復した後も，心内膜の線維性肥厚と心筋間の線維化が進行し，また心室内を埋めるように血栓が存在したことで左室容量が減少，僧帽弁の弁尖硬化による逆流も加わって，左心不全をきたし，肺うっ血，呼吸不全，ショック状態となり死亡した可能性を最も考える。

10. 考察：

本例は Löffler 症候群により心不全，ショックを来していた。CyA+ ステロイド療法で好酸球数は速やかに低下したが，心病変は不可逆性であった 。過去にステロイドに反応し改善を認めた例も報告されているが，本例ではおそらく心筋の線維化が不可逆性に進行してしまっていたためと考えられる。

[症例 2]

1．症例テーマ：慢性間質性肺炎の経過中に合併した急性呼吸不全の一例

2．診療科，主治医・受持医：初期研修医　小山　智史，呼吸器内科　村瀬　公彦

3．CPC開催日：平成22年 3 月10日

4．発　表　者：臨床側　小山　智史，病理側　前田　尚子

5．患　　者：73歳　男性

6．臨 床 診 断：慢性間質性肺炎，急性呼吸不全，肺癌

7．剖 検 診 断：慢性間質性肺炎，肺癌，誤嚥性肺炎疑い

8．臨 床 情 報：

1）現 病 歴：2009年 1 月ごろより労作時呼吸困難を自覚。咳嗽・呼吸困難あり他院受診し，著明な低酸素血症を認め，間質性肺炎が疑われて2009年 2 月当院呼吸器内科紹介，即日入院となった。画像上，蜂巣肺著明であり間質性肺炎が疑われるも各種自己抗体等は陰性で，他の原因も指摘されず特発性肺線維症と診断した。ステロイドパルス療法でも著変なく，在宅酸素療法を導入し退院とした。また，胸部 CT で左肺門部に腫瘤影と縦隔リンパ節腫大を認め，気管支鏡生検を施行したが採取不良で診断には至らず，肺癌としても治療適応はなく経過観察とした。退院後，5 月頃より呼吸状態の悪化，下腿浮腫の出現に対しネオーラル，ラシックスを開始し経過観察していた。12月，突然呼吸困難感を生じ呼吸器内科外来受診。低酸素血症を認め緊急入院となった。

2）既往歴・家族歴など：蕁麻疹・慢性閉塞性肺疾患（未加療）既往あり，職業：電気工事業（粉塵暴露あり），飲酒：なし，喫煙：1 日20本50年（2009. 1 月より禁煙），ペット：なし，ハト暴露：なし，羽毛布団の使用：なし，アレルギー：アスピリン

3）診療所見：身長：165cm，体重：72kg，血圧：145186mmHg，脈拍：65/分，SpO2：73－93%（15L），体温：36.4℃，頭頸部：顔面の浮腫・結膜充血著明，胸部：両側下肺野に捻髪音を聴取，心雑音は聴取せず，腹部：肥満にて膨隆・軟，四肢：浮腫著明・手指にばち指認める

4）主な検査データ：

＜血液ガス分析＞pH 7.445，pCO2 34.3mmHg，pO2 60.0mmHg，HCO3− 23.0 mEq/L

＜血液検査＞TP 5.6g/dl，Alb 3.4g/dl，Glob 2.2g/dl，GOT 35IU，GPT 47IU，LDH 488IU，CPK 137IU，T−bil 1.4mg/dl，ALP 127IU，LAP 67IU，AMY 32IU，LDH 488IU，BUN 38mg/dl，Cr 1.27 mg/dl，Na 144 mEq/L，K 4.6 mEq/L，Cl 108 mEq/L，TG 100mg/dl，T−chol 163 mg/dl，CRP 0.4 mg/dl，WBC 6800/μl，Hb 18.1g/dl，Plt 159000/μl ProGRP 37.5 pg/ml，CYFRA 5.4 ng/ml，CEA 32.8 ng/ml，D−dimer 1.8μg/ml，SP−D 339ng/ml，KL−6 1304U/ml.

＜細菌学的検査＞インフルエンザ迅速診断（−），

尿中レジオネラ抗原（−），尿中肺炎球菌抗原（−），β−Dグルカン（−）　喀痰培養：細菌培養 E.coli（ESBL 産生）/MSSA（+）・貪食像（−）

5）画像診断所見：胸腹部造影 CT：間質影の悪化・浸潤影の出現なし，明らかな肺塞栓症の所見なし。左下葉の腫瘤により左下肺動脈の狭小化あり。経胸壁心エコー：右心系の拡大著明，心室中隔は左室側に圧排され，明らかな左室壁運動異常なし。

6）経過・治療：明らかな間質性肺炎増悪を示唆する所見を認めず，肺炎・肺塞栓などが鑑別に挙がるもこれらを示唆する所見は指摘されず。シクロフォスファミド・ステロイドパルス療法を施行するも改善を認めず，高濃度酸素投与を常時必要とし労作時には15L 酸素投与でも SpO2 90%台を保つことが難しい状態で経過した。入院23日目ごろより呼吸状態が悪化に転じ，25日目より呼吸困難感著明となったため御家族と相談のうえフェンタニルの持続皮下注射を開始した。26日目，夜間突然の嘔吐とともに胸痛を訴え，SpO2 低下・徐脈を経て心停止に至り死亡された。

7）症例の問題点（剖検で解明したかった事項）：

(1)肺病変は特発性間質性肺炎として病理的に妥当であるか

(2)画像上間質性肺炎の急性増悪の所見はないが，呼吸不全の進行の原因は他にないか

(3)細菌性肺炎は病態に関与していたのか

(4)心停止直前に胸痛の訴えがあったが，急性心筋梗塞や肺塞栓の発症はないか

(5)左肺門部の腫瘤影は肺癌として一致するか，その組織型

9．剖検情報：

1）剖検診断と病理所見：

主病変：

間質性肺炎

ステロイド，免疫抑制剤使用中，喫煙歴あり，塵肺曝露不明

両側下葉，特に胸膜側に強い線維化，蜂窩肺様変化

右肺－胸膜直下により強い

左肺－腹側でまだら状，UIP 様の線維化

肺動脈末梢まで粥状硬化，右房，右室拡張（慢性肺高血圧）

肺動脈枝器質化血栓　極少数

細気管支リンパ球浸潤

気道内異物認めず（胃内には粥状食渣多量にあり）

気管，主気管支粘膜充血，気管背側粘膜びらん

気管支肺炎　右下葉中心

粘液，好中球，異物型巨細胞あり，菌塊認めず

多血症

左室，右室壁肥厚（代償性）

多臓器うっ血　肝（中心静脈拡張），腎

原発性肺癌（小細胞癌　apT2N1M0）

左肺門部に壊死を伴った腫瘤

肺門部リンパ節転移（縦隔リンパ節には転移なし）

太い気管支には狭窄，閉塞なし

A8 の一部が両側から圧排され一部狭窄するも閉塞なし

明らかな臓器転移を認めず

前立腺癌

その他の病変：

両肺上葉多発ブラ（喫煙の影響）

動脈硬化症

大動脈粥状硬化　胸腹部－中等度，腎動脈より末梢－高度

腎糸球体硬化　細動脈硝子化

虫垂切除後　右下腹部手術痕　回盲部の癒着目立たず

右下腿前面皮膚に潰瘍　痂皮化

S状結腸　Ip病変　2個　tubular adenoma，low grade

終末期膵炎　膵頭部・尾部に脂肪織けん化

右腎下極単房性嚢胞　5 cm大

副腎皮質間質出血

2）担当病理医：前田　尚子，西尾　真理，今井　幸弘

3）病理医からのコメント：

死亡4日前に特に誘引なく呼吸状態が悪化し，死亡当日，突然嘔吐後に呼吸状態悪化，最後まで意識障害を伴わず心停止に至った症例で，急性心筋梗塞の所見，肺塞栓の所見を認めなかった。右下葉の一部に気管支肺炎を認めたが，生前にも剖検時にも気管内に明らかな誤嚥物は確認されなかった。

10．考察：

他に急死の原因となるような疾患がないことから，強い間質性肺炎にわずかな気管支肺炎が重なり，死に至ったものと考える。

Ⅳ. ＣＰＣ記録

Ⅳ. 2　ＣＰＣ報告（2009年４月～2010年３月）（西市民病院）

第１回西市民病院 CPC 報告

１．診療科，主治医・受持医：内科　山下・山田
２．ＣＰＣ開催日：平成21年４月28日
３．発　表　者：臨床側　山田，病理側　勝山
４．患　　者：80歳　男性
５．臨 床 診 断：肝腫瘍
６．剖 検 診 断：胃癌
７．剖 検 情 報：
　１）剖検診断と病理所見：
　(1)胃癌（胃体下部前壁大わん側，直径７ｘ３cm，Borr II 型，se，腺癌）
　①同転移
　ｉ．肝（2900g，腫瘍によりほぼ全体が置換される）
　ａ．黄疸
　(2)肺うっ血水腫（左：400，右：500g）
　(3)腔水症
　①腹水（400ml，黄色透明）
　②胸水（左：50ml，右：10ml，黄色透明）
　(4)腎嚢胞
　(5)膀胱結石
　＊胃体下部前壁大わん側に Borr II 型の腫瘍をみ，原発と考えられます。その組織所見は概して，中等度分化型の腺癌です。
　＊肝には転移性腫瘍で正常肝組織がほとんどなくなっています。
　＊腹膜はきれいで，癌性腹膜炎の所見はありません。

第２回西市民病院 CPC 報告

１．診療科，主治医・受持医：内科　三上，山田
２．CPC開催日：平成21年５月26日
３．発　表　者：臨床側　山田，病理側　勝山
４．患　　者：80歳代　女性
５．臨 床 診 断：悪性リンパ腫
６．剖 検 診 断：悪性リンパ腫
７．剖 検 情 報：
　１）剖検診断と病理所見：
　(1)悪性リンパ腫（Hodgkin リンパ腫）
　①同浸潤
　ｉ．腹部大動脈周囲リンパ節
　ii．腸管膜リンパ節
　iii．肺門部リンパ節
　iv．肝（1900g）
　ｖ．脾臓（210g）
　②血球貪食症候群
　(2)「関節リウマチ」
　①両膝人工関節置換術後状態
　(3)肝脂肪変性およびうっ血（1900g）
　(4)大動脈粥状硬化症
　(5)肺うっ血水腫（左：380，右：400g）
　(6)腔水症
　①腹水（800ml，黄色透明）
　②心嚢水（20ml，黄色透明）
　(7)出血傾向（腹部，下肢皮膚に出血斑）
　＊腹部大動脈周囲リンパ節，腸管膜周囲リンパ節を主体とした多数のリンパ節腫大をみます。最大径１cm程です。割面にて一部に壊死がみられます。その組織所見では，小型リンパ球を背景に，大型，多核異型細胞が認められます。CD30（+），Keratin（−），L26（+），CD3（−），S-100（−）より，Hodgkin's　disease の所見と考えます。
　＊左肺下葉にも壊死を伴う小硬結があり，同様の異型細胞の増生をみます。
　＊肝は変性壊死とともにうっ血があり，まだら状となります。その組織所見で，壊死とともに同様の腫瘍細胞の門脈域を中心とした増生をみます。
　＊脾臓にも血管周囲を中心に腫瘍をみます。
　＊骨髄は赤色調がよく保たれております。多数の foamy macrophage の増生がみられ，また何かを貪食した形跡があり，血球貪食症候群に一致する所見と考えられます。

第３回西市民病院 CPC 報告

１．診療科，主治医・受持医：内科　三上・山田・山下（修）
２．CPC開催日：平成21年６月30日
３．発　表　者：臨床側　山下（修），病理側　勝山
４．患　　者：30歳代　男性
５．臨 床 診 断：アルコール性肝障害，脚気心の疑い
６．剖 検 診 断：拡張型心筋症
７．剖 検 情 報：

1）剖検診断と病理所見：

(1)拡張型心筋症（450g, 手拳の1.3倍大, 左室前壁厚：1 cm）

①肝うっ血（1000g）

i．脾腫（200g，軽度）

②腔水症

i．腹水（1000ml，黄色透明）

ii．胸（左：400，右：1400ml，黄色やや血性）

iii．心嚢水（75ml，黄色透明）

(2)肺気腫および下葉無気肺（胸水による）

＊心は心室壁の菲薄化とともに拡大し，拡張性心筋症相当の所見です。心筋も弾力性に欠け，柔らかく触知します。組織所見では，心筋細胞の萎縮とともに線維化をみます。特異的な所見で，組織所見からは原因の確定は困難です。

＊肝には著しいうっ血をみます。肝硬変の所見はありません。組織では，中心静脈を中心とした鬱血が目立ち，中心静脈壁の fibrosis，中心静脈を中心とした肝細胞の萎縮をみます。

＊腔水症は心不全によるものと考えられます。

＊年齢の割に肺気腫の所見が目立ちました。有意の肺炎の所見は認められません。心不全による肺うっ血と思われます。

＊冠動脈，大動脈には粥状硬化性変化はほとんどありません。

＊消化管は内容とも著変はありません。

第4回西市民病院 CPC 報告

1．診療科，主治医・受持医：内科　富岡・中川・足立

2．CPC開催日：平成21年9月29日

3．発　表　者：臨床側　足立，病理側　勝山

4．患　　者：70歳代　男性

5．臨 床 診 断：肺癌術後

6．剖 検 診 断：肺癌術後

7．剖 検 情 報：

1）剖検診断と病理所見：

(1)肺癌術後状態（右S 2腺癌，S 6扁平上皮癌，再発なし）

①慢性間質性肺炎（左：400，右：500g）

②気管切開術後状態

(2)左心室後壁陳旧性心筋梗塞（550g）

(3)腔水症（左胸水：600ml）

(4)胃瘻増設術後状態

＊肺は硬く触知し，その組織所見では，間質部分の fibrous な肥厚が目立ち，正常肺胞構造がほとんど認められなくなっています。左上葉からの細菌培養では有意の菌は検出されませんでした。Fe染色にてもアスベスト小体は確認されません。

＊冠動脈には有意の狭窄はみませんでしたが，左心室後壁に fibrosis，菲薄化がみられ，陳旧性心筋梗塞の所見です。

第5回西市民病院 CPC 報告

1．診療科，主治医・受持医：外科　仲本・庄司

2．CPC開催日：平成21年10月27日

3．発　表　者：臨床側　庄司，病理側　勝山

4．患　　者：80歳代　男性

5．臨 床 診 断：十二指腸癌術後

6．剖 検 診 断：十二指腸癌術後

7．剖 検 情 報：

1）剖検診断と病理所見：

(1)十二指腸癌術後状態（腺癌，膵頭十二指腸切除術）

①同転移

i．肝（800g，直径1 cm以下，複数）

ii．癌性腹膜炎

iii．横隔膜

(2)冠動脈硬化症（左回旋枝，起始部から5 cmで90%の狭窄）

①良性腎硬化症（左：150，右：150g）

(3)肺気腫および水腫（左：500，右：450g）

(4)脾腫（200 g）

(5)るいそう

＊腹部は既往の手術による癒着が目立ち，腸管漿膜面に直径0.5cm以下の多数の転移巣が認められ，癌性腹膜炎の所見です。

＊その他，肝，横隔膜に転移をみました。

第6回西市民病院 CPC 報告

1．診療科，主治医・受持医：内科　金田・小野

2．CPC開催日：平成21年11月24日

3．発　表　者：臨床側　小野，病理側　勝山

4．患　　者：80歳代　男性

5．臨 床 診 断：悪性中皮腫

6．剖 検 診 断：重複癌

7．剖 検 情 報：

1）剖検診断と病理所見：

(1)重複癌

①胸膜悪性中皮腫（右，左肺重量:450，右肺重量:900g）

i．同転移

a．横隔膜

b．右肺門リンパ節

②胃癌術後状態（再発なし）

(2)求心性心肥大（350g）

①大動脈粥状硬化症（高度）

＊右胸膜には直径1cm以下，多数の白色結節の増生があり，胸膜の著しい癒着をみます。

＊横隔膜にも同様の腫瘤形成をみます。

＊組織では異型腺管の浸潤増生をみます。特染にてCalretinin（+），TTF-1（-）であり，上皮型の悪性中皮腫の所見です。

＊腹腔内は癒着がありますが，腹水はなく，また腫瘍の播種もみず，胃癌の再発所見は認められません。

第7回西市民病院 CPC 報告

1．診療科，主治医・受持医：内科　富岡・片山

2．CPC開催日：平成22年1月26日

3．発　表　者：臨床側　片山，病理側　勝山

4．患　　者：60歳代　男性

5．臨 床 診 断：特発性肺線維症

6．剖 検 診 断：特発性間質性肺炎

7．剖 検 情 報：

1）剖検診断と病理所見：

(1)特発性間質性肺炎（左：400，右：450g）

(2)心肥大（400g，手拳の1.2倍大，左心室前壁厚：2cm，右心室前壁厚：0.5cm）

(3)肝褐色変性

(4)るいそう

＊両肺とも，多数の bulla 形成があり，肺表面はいくら状となります。割面では蜂巣肺の所見をみます。

＊右心室壁の肥厚があり，右心負荷の所見をみます。

第8回西市民病院 CPC 報告

1．診療科，主治医・受持医：内科　富岡・大谷・庄司

2．CPC開催日：平成21年2月23日

3．発　表　者：臨床側（庄司）　病理側（勝山）

4．患　　者：70歳代　女性

5．臨 床 診 断：抗糸球体基底膜抗体症候群

6．剖 検 診 断：抗糸球体基底膜抗体症候群

7．剖 検 情 報：

1）剖検診断と病理所見：

(1)抗糸球体基底膜抗体症候群

①半月体形成性糸球体腎炎（左：80，右：80g）

②肺出血（左：550，右：600g）

(2)間質性肺炎

(3)冠動脈硬化症（左前下行枝起始部で，約75%の狭窄）

①心筋虚血（300g）

(4)出血傾向（両前腕の皮下出血斑）

(5)胃潰瘍

(6)肝褐色変性（850g）

(7)腔水症

①腹水（400ml，黄白色，濁）

②心嚢水（5ml，黄色透明）

＊腎はやや小さくその表面は軽度顆粒状でしたが，皮質の厚さは4mmであり，比較的保たれています。組織では生検標本と同様に半月体形成性糸球体腎炎の所見をみます。

＊肺表面は軽度ながらいくら状で，肺は充実性に触知します。割面はやや赤いです。組織では肺胞壁の肥厚，肺胞腔内の炎症性細胞浸潤，肉芽形成などの炎症性所見とともにヒアリン膜形成などみます。また一部に肺胞腔に出血をみます。凍結標本による蛍光抗体法で，IgG, C3 の陽性所見をみました。

＊胃には潰瘍形成をみ，その部分の組織では，group III あるいは adenoma 相当の異型上皮をみますが，悪性所見は認められません。

＊消化管内容は正常便であり血性ではありません。潰瘍形成などみず著変はありません。組織ではサイトメガロ感染の所見は認められません。

＊腹水が黄白色に混濁していました。

第9回西市民病院 CPC 報告

1．診療科，主治医・受持医：婦人科　森嶋・安倍・岩崎

2．CPC開催日：平成21年3月30日

3．発　表　者：臨床側　岩崎，病理側　勝山

4．患　　者：30歳代　女性

5．臨 床 診 断：羊水塞栓症

6．剖 検 診 断：羊水塞栓症

7．剖 検 情 報：

1）剖検診断と病理所見：

(1)羊水塞栓症

①出血傾向

i．肺（左：740，右：1000g）

ii．左右腎周囲後腹膜腔

iii．盲腸漿膜

iv．腎盂粘膜

(2)肺うっ血水腫，肺出血，肺炎およびAdult Respiratory Distress Syndrome

(3)脂肪肝（2600g）

(4)腔水症

①腹水（400ml，血性）

＊両肺とも著しいうっ血水腫，出血がみられ，全体が暗赤色となります。肉眼的には肺梗塞の所見はありません。

＊肺から多数切片を作製し，検討したところ，血管内に，2ヶ所，細長い異物があり，胎毛の組織と考えます。また1ヶ所の血管内において，わずかに脂肪織をみます。また別の1つの血管内に，扁平上皮がみられます。その他複数の血管内に小さな異物があり，胎児からのものと思われます。

＊その他の組織所見としては，肺胞腔内は浸出液で充満され，正常の肺胞腔をほとんどみません。また出血や好中球浸潤などをみる肺炎像が認められます。ヒアリン膜形成も目立ち，いわゆるARDSの所見です。これらの所見は二次的な変化と考えられます。

＊心から肺動脈起始部を検討しましたが，肺動脈起始部には血栓あるいは塞栓は認められません。大動脈にも硬化性変化はありません。

＊その他後腹膜腔，盲腸漿膜，腎盂粘膜に出血をみ，出血傾向があったものと考えられます。

Ⅴ．医学振興事業等研究費補助による業績報告

V．医学振興事業等研究費補助による業績報告

笠原ガン治療研究事業

V．1．Successful allogeneic bone marrow transplantation for myelodysplastic syndrome complicated by severe pulmonary alveolar proteinosis

Department of Hematology and Clinical Immunology, Kobe City Medical Center General Hospital

Sumie Tabata・Sonoko Shimoji・Yoko Takiuchi
Daichi Inoue・Takaharu Kimura・Yuya Nagai
Minako Mori・Katsuhiro Togami・Masauki Kurata
Akiko Matushita・Kenichi Nagai・Takayuki Takahashi

Depatment of Pulmonary Medicine, Kobe City Medical Center General Hospital

Kimihiko Murase

Department of Hematology, Institute of Biomedical Research nd Innovation,Kobe,Japan

Kiminari Ito・Hisako Hashimoto

骨髄異形成症候群に伴う二次性肺胞蛋白症に対し同種骨髄移植が奏効した一例について、貴重な症例であり、日本血液学会総会で発表し、International Journal of Hematology に投稿し、無事掲載されることとなりました。（Int J Hematol 2009, 90：407－412）

いただいた研究費で、学会発表の交通費、参加費、ポスター発表にかかる諸費用（インク代、紙代など）、原稿作成、英文校正、投稿料、別刷り代などに当てさせていただきました。ありがとうございました。

Abstract

Pulmonary alveolar proteinosis（PAP）is a rare disorder characterized by the abnormal accumulation of alveolar surfactant protein in alveolar spaces. We report herein a rare case of myelodysplastic syndrome（MDS-RAEB）complicated by severe PAP, and successful allogeneic bone marrow transplantation（BMT）for both disorders. An unrelated BMT was planned for a 48-year-old male with advanced MDS-RAEB. Just before the initiation of the conditioning regimen for unrelated BMT in March 2007, he developed dyspnea. A diagnosis of PAP was made based on findings of chest X-ray, CT scanning, and the fluid obtained by bronchoalveolar lavage. To improve his dyspnea and improve BMT safety, whole lung lavage（WLL）was performed twice, with the partial improvement of PAP. Unrelated allogeneic BMT was performed in September 2007. We had to perform a third WLL because of the worsening of PAP on day 26 after BMT.Despite many infectious complications after BMT, GVHD was relatively mild. PAP had almost disappeared 6 months after BMT. He was well with favorable hematopoiesis 20 months after the BMT without any specific treatment. There has been no report of an MDS patient with PAP in whom 3 WLL procedures were performed before and after allogeneic BMT.

Keywords

Pulmonary alveolarproteinosis・Myelodysplasticsyndorome・Allogenic bone marrow transplantation・Whole lung lavage

1 Introduction

Pulmonary alveolar proteinosis（PAP）is a rare disease, first reported by Rosen et al. in 1958 [1]．PAP is characterized by the abnormal accumulation of alveolar surfactant protein in alveolar spaces. PAP can be classified into 3 categories: congenital, idiopathic or primary, and secondary. These 3 subtypes comprise 2, 80, and 10% of PAP, respectively. PAP predominantly affects male sex with a male/female ratio of 2.65. The median age when a diagnosis of PAP is made is 39 [2]．A mutation in a gene encoding surfactant protein B or C, or a mutation in the βc chain of the receptor for the granulocyte macrophage colony-stimulating factor（GM-CSF）cause congenital PAP（cPAP）. Idiopathic PAP（iPAP）is the most common form, believed to be an autoimmune disorder mediated by an antibody against GM-CSF. Indeed, in the blood of patients with iPAP, anti-GM-CSF antibody is detected at high levels. Smokers comprise a majority（72%）of patients with iPAP [3-6].

Secondary PAP（sPAP）develops in association with hematologic malignancies such as lymphomas and leukemias, viral or fungal infections,and with pulmonary damage caused by the inhalation of silica or titanium. The anti-GM-CSF antibody is not detectable in patients with sPAP or cPAP. The cause of sPAP is unclear; however, some malignancy-related factors that irritate pulmonary tissues and functional defects of alveolar macrophages have been suggested as causative factors [7,8]．

Clinical symptoms of PAP include exertional dyspnea,

productive cough, and fever. The diagnosis of PAP is made based on the findings of chest X-ray, CT, bronchoalveolar lavage (BAL), and transbronchial lung biopsy (TBLB). Of these, pulmonary CT shows a characteristic feature, that is, a crazy-paving appearance, and the fluid obtained by BAL has a milky appearance and contains a large amount of surfactantprotein. The histological picture of a TBLB specimen shows periodic acid-Schiff (PAS) -positive amorphous substances in the alveoli. In addition, serum levels of LDH, sialylated carbohydrate antigen KL-6 (KL-6) and surfactant protein D (SP-D), SP-A, and carcinoembryonic antigen are high in patients with PAP. The blood concentration of KL-6 is closely correlated with disease activity [2,8-10].

We encountered a patient with myelodysplastic syndrome (MDS-RAEB by FAB classification) complicated by severe sPAP, and herein report successful allogenic bone marrow transplantation (BMT) for both disorders.

2 Case report

A 48-year-old male was diagnosed with myelodysplastic syndrome (MDS) -refractory anemia (MDS-RA by FAB Classification), because of the presence of thrombocytopenia, circulating myeloblasts, and an abnormal karyotype (47,XY,+8) of bone marrow cells, in January 2006. An allogeneic bone marrow transplantation (BMT) was planned because he required frequent platelet transfusions. He did not have an HLA-matched sibling donor, and so he registered with the Japan Marrow Donor Program (JMPD).

A total body check before allogeneic BMT was performed in February 2007. On this occasion, there were no abnormal findings on chest X-ray, and we decided to perform BMT in May 2007. Just before BMT, he developed dyspnea and fever. Physically, fine crackles were audible in the bilateral back. Arterial blood gas analysis in room air revealed hypoxemia and hypocapnea. Chest X-ray showed opaque consolidation in the bilateral lower chest. Chest CT scanning showed diffuse ground-glass opacity with interlobular septal thickening, which is termed a crazy-paving pattern (Fig.1).

Spirometry revealed a lower normal ventilatory capacity with a tendency toward restriction (%VC=91.2%, FEV1.0%=83.99%). A pulmonary diffusing capacity test with carbon monoxide showed a low gas transfer capacity (%DLCO=31.1). The effluent obtained by BAL demonstrated a milky appearance. The protein extracted from the BAL fluid was positive on PAS staining. Culture of the

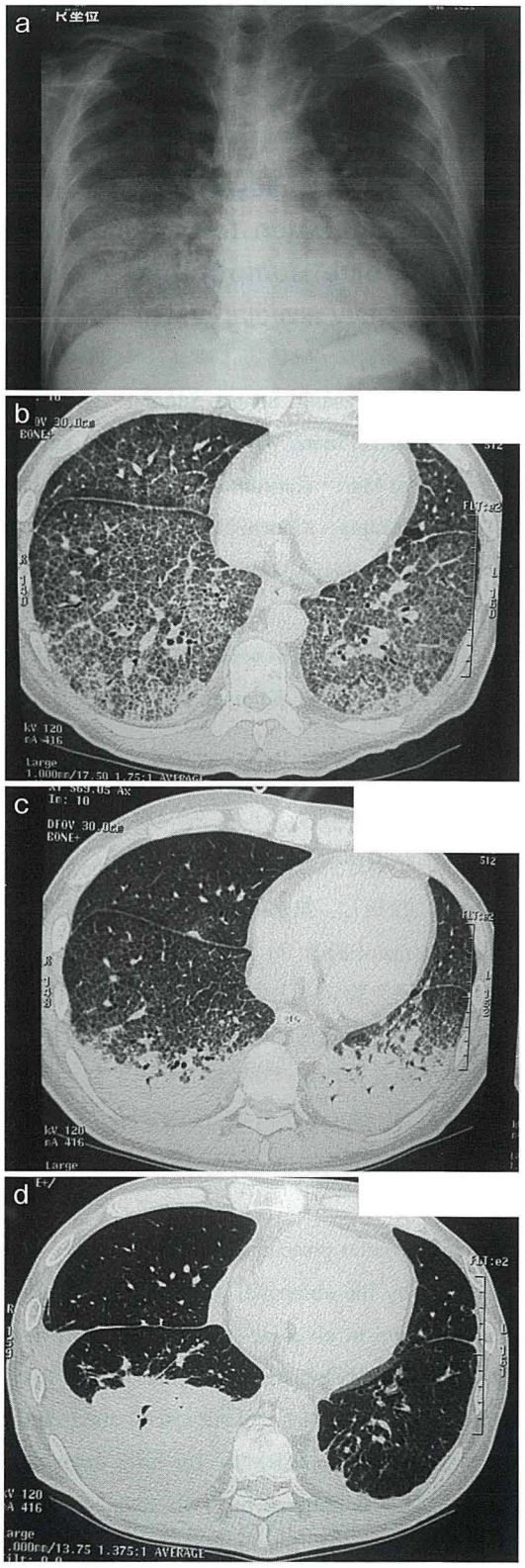

Fig.1 X-ray image and thinsection, high-resolution CT scanning of the chest.

a X-ray image when the patient developed sPAP (May 2007).

b Scan when he devloped sPAP, showing ground-glass opacity (crazy-paving pattern) (June 2007).

c After whole lung lavage (WLL) (June2007).

d Scan 18 months after BMT (January 2009). Although pleural effusions in the bilateral lower lobes are seen, crazy-paving pattern has disappeared

fluid for bacteria and fungus yielded negative results. Both Grocott-Gomorimethenaminesilver staining and Pneumocystis carinii DNA analysis (PCR) were negative. TBLB was not performed because of the presence thrombocytopenia and a bleeding tendency. Serum levels of SP-D, SP-A, and KL-6 were markedly elevated to 200ng/mL (normally below 110), 62.7 ng/mL (normally below 43.8), and 3,115 U/mL (normally 0-499), respectively. Anti-GM-CSF antibody was not detected in the serum. Based on these findings, a diagnosis of PAP secondary to MDS was made.

On day 14 after admission, his serum KL-6 concentration increased to 9,541U/mL, and the arterial partial oxygen pressure decreased to 42.4 mmHg at ambient air. Therefore, whole lung lavage (WLL) was performed in combination with fresh plasma transfusions to correct the clotting deficiency. WLL was successfully performed with the satisfactory recovery of outflow fluid (15 L for the left lung, 22 L for the right) (Fig.2). After WLL, his ventilation improved, although fever presumably due to pulmonary infection persisted. At this time, the MDS advanced to MDS-RAEB with white cell counts around 5×10^9/L and 10～38% myeloblasts.

Two months after WLL, his ventilation worsened again with a marked elevation of the serum KL-6 concentration to 3,665 U/mL; therefore, he was treated with a second WLL (15 L for the left lung, 21 L for the right) with a satisfactory recovery of the ventilatory capacity. The concentration of the KL-6 in the BAL fluid was 302,050 U/mL.

To improve both MDS and PAP, we performed allogeneic BMT in September 2007. The donor was an HLA fullmatched unrelated donor. Reduced intensity condictioning (RIC) was employed, consisting of 45 mg of fludarabine for 5 consecutive days, 100 mg of L-PAM (melphalan) for 2 days, and 2 Gy of total body irradiation. GVHD prophylaxis was performed with tacrolimus and methylprednisolone (60 mg/day, intravenously). In September 2007, 2.14×10^9 donor marrow cells (of these, CD34-positive cells comprised 3.4×10^8/kg) were infused. From day 5 after BMT, 300 μg of G-CSF was administrated daily.Because he was continuously febrile, broad-spectrum antibiotics, amphotericin B, ganciclovir, and concentrated human IgG were administrated before and after BMT. Granulocytic engraftment was achieved on day 16 after BMT. The complete donor chimerism of bone marrow cells was confirmed by a PCR method on day 27. Grade I acute GVHD involving the skin developed, and was



Fig.2 Outfluids from whole lung lavage (WLL).
a An Outfluid soon after the start of WLL. The fluid is highly opaque.
b Outfluid at the end of WLL. The fluids are almost translucent

successfully treated with 25 mg of methylprednisolone. The clinical course before and after BMT is shown in Fig.3.

On day 22, his dyspnea progressed, and a chest CT scan showed increased nodular opacities of the bilateral lungs. Therefore, a third WLL was performed on day 26 after BMT using an invasive ventilation procedure, with improvement of the arterial oxygen partial pressure and his general condition. On days 60－90 after BMT, serum SP-D, SP-A, and KL-6 levels were significantly decreased, and the crazy-paving pattern on chest CT had almost disappeared. As post-BMT complications, he had many infectious events including bacteremia with Bacillus cereus, Corynebacterium sp., Staphylococcus epidermidis, and fungemia with Trichosporon (Fig.3); however, antibiotics or antifungal agents to respective microorganism were effective. He became free of red cell and platelet transfusions on days 106 and 108, respectively. He generally became afebrile from March 2008 with lower CRP levels (Fig.3) and was discharged in

Fig.3 Clinical course before and after BMT. *WLL* whole lung lavage; *BMT* bone marrow transplantation; *CMV* cytomegalovirus; bacteremia ❶ : bacteremia with *corynebacterium* sp.; bacteremia ❷ : with *corynebacterium* sp.; bacteremia ❸ : with *Bacillus cereus*

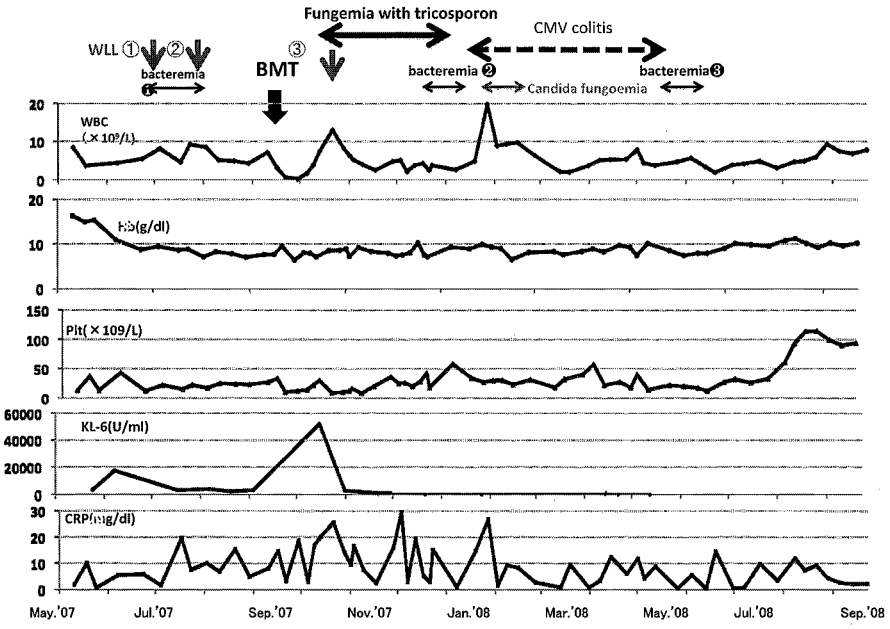

September 2008. In outpatient department, he continued to follow a relatively favorable course and exhibited no signs or symptoms of PAP and MDS, although he sometimes had febrile episodes that were improved by oral antibiotics and antifungal agents. In April 2009, he developed septicemia with Enterococcus faecium and died in next month. On this occasion, chest CT scanning did not show the crazy-paving pattern.

3 Discussion

The modality of PAP treatment depends on the type of disorder. Lung transplantation is the only potentiallycurative treatment for cPAP, but, otherwise, supportive treatments such as oxygen inhalation are employed. For iPAP, WLL, plasmapheresis, or the inhalation of GM-CSF is performed, being effective for 40－60% of patients [2, 9-11] .On the other hand, the elimination of underlying disorders or causative agents may be optimal for sPAP. Therefore, hematopoietic stem cell transplantation (HSCT) has been attempted for some sPAP patients with hematologic malignancies. Although a number of patients with hematologic malignancies, who developed sPAP after HSCT has been reported [7,12,13] , the number of transplanted patients who simultaneously had hematologic malignancies and sPAP is very few as shown in Table 1 [14-17] .

As one of the causes of sPAPin MDS, functional impairment or reduced number of alveolar macrophages has been supposed [17] . Therefore, the rationale for employing HSCT to treat such patients with MDS complicated by sPAP lies in the elimination of MDS clone by the conditioning procedure and replacement of impaired alveolar macrophages with stem cell-derived normal macrophages. As the modality of HSCT for patients with sPAP-associated hematologic malignancies, RIC as employed in the present patient, may be desirable because of minimal pulmonary damage after RIC and subsequent lower risk of pulmonary infection after HSCT. Sufficient GVHD prophylaxis using tacrolimus or cyclosporine A and short-term methotrexate may be required to avoid further pulmonary damage caused by GVHD because pulmonary function of these patients had already been impaired by sPAP involvement.

The prognosis of transplanted patients, however, has generally been poor. Of 2 patients with sPAP-associated acute leukemia, who received allogeneic HSCT, only 1 patient survived for more than 12 months [14] . Of interest, one patient with AML-M5 with sPAP survived for more than 25 months after autologous peripheral HSCT [15] . An allo-transplanted patient with chronic myeloid leukemia complicated with sPAP reportedly died soon after allogeneic HSCT [16] . Regarding MDS complicated by sPAP, only 1 patient received cord blood HSCT and survived for more than 11 months [17] . Major causes of death in these allo-transplanted patients included invasive pulmonary aspergillosis and sepsis [14,16] ,indicating that HSCT for patients with sPAP-associated hematologic malignancies is relatively risky because of susceptibility to infection and

Table 1 Patients with hematologic malignancies complicated by pulmonary alveolar proteinosis, who received HSCT reported in the literature

Author	Leukemia/ MDS	Age	Sex	HSCT	Conditioning regimen	GVHD prophylaxis	HLA disprity	No. of WLL	Outcome	Complication infection/Remarks	Reference
Driksen et al.	M4	2 months old	M	CBSCT/BMT	Myeloablative	Unclear	Unclear	0	Death	Day 19: sepsis	[14]
Driksen et al.	M5	9 months old	F	BMT	Myeloablative	Unclear	Matched unrelated	0	Alive(5 years)	None	[14]
Numata et al.	M2	43 years old	M	Auto PBSCT	BU/ETP/AraC	–	–	2	Alive(25 months)	None	[15]
Luaces et al.	CML	43 years old	F	Allo PBSCT	BU/CY	CyA+MTX	Unclear	0	Death	Day 12: invasive pulmonary aspergillosis	[16]
Fukuno et al.	MDS	45 years old	M	CBSCT	CY/AraC/TBI	CyA+MTX	2 abtigen-mismatch (B, DR)	0	Alive(11 months)	Viremia with CMV	[17]

HSCT hematopoietic stem cell transplantation, *WLL* whole lung lavage, *CBSCT* cord blood stem cell transplantation, *BMT* bone marrow transplantation, *PBSCT* peripheral blood stem cell transplantation, *BU* busulfan, *ETP* etoposide, *CY* cyclophosphamide, *MTX* methotrexate, *Ara-C* cytosine arabinoside, *CMV* cytomegalovirus, *TBI* total body irradiation

pulmonary dysfunction prior to HSCT.

In the present patient, the management of PAP employing repeated WLL may have contributed to the successful BMT. Prior to this treatment, we were afraid of the dissemination of infectious microorganism throughout the lungs, because the patient was febrile and exhibited high CRP levels. Despite this, the patient did not develop pneumonia or fever, and CRP levels declined after the procedure. In addition to dual WLL before BMT, we performed third WLL after BMT because of the worsening PAP. Because of a highly immunodeficient period, we again worried about severe pulmonary infection; however, the patient' s course was uneventful, and he showed an improvement of the respiratory function, Administration of broad-spectrum antibiotics, amphotericin B, ganciclovir, and concentrated human IgG, as described above, may have contributed to the prevention of life-threatening infection.

To our knowledge, WLL during HSCT for sPAP-associated hematologic malignancies conducted 3 times has not been reported. WLL, therefore, in our experience, can be safely performed for such patients, and should be taken into consideration as a conditioning procedure for HSCT. In addition, Chan et al. supposed indications of WLL for patients with PAP (at least one of the following) ; (1) resting PaO_2 <65 mmHg (at sea level) , (2) alveolar-arterial O_2 gradient ≧40 mmHg, (3) measured shunt fraction >10 – 12%, (4) severe dyspnea and hypoxemia at rest or on exercise [18]. We performed WLL in each occasion in the present patient according to above criteria of 1, 2, and 4.

References

1. Rosen SH, Castleman B, Liebow AA. Pulmonary alveolar proteinosis.New Engl J Med. 1958 ; 258 : 1123 –42.
2. Locachimescu OC, Kavuru MS. Pulmonary alveolar proteinosis. Chronic Respir Dis. 2006 ; 3 : 149–59.
3. Dranoff G, Crawford AD, Sadelain M, Ream B, Rashid A, Bronson RT, et al. Involvement of granulocyte-macrophage colony-stimulating factor in pulmonary homeostasis. Science. 1994 ; 264 : 713–6
4. Ikegami M, Ueda T, Hull W, Whitsett JA, Mulligan RC, Dranoff G, et al. Surfactant metabolism in transgenic mice after granulocyte macrophage-colony stimulating factor ablation. Am J Physiol. 1996 ; 270 : L650–8.
5. Kitamura T, Tanaka N, Watanabe J, Uchida K, Kanegasaki S, Yamada Y, et al. Idiopathic pulmonary

alveolar proteinosis as an autoimmune disease with neutralizing antibody against granulocyte/macrophage colony-stimulating factor. J Exp Med. 1999；190：875–80.

6. Dirksen U, Nishinakamura R, Groneck P, Hattenhorst U, Nogee L, Murray R, et al. Human pulmonary alveolar proteinosis associated with a defect in GM-CSF/IL-3/IL-5 receptor common β chain expression. J Clin Invest. 1997；100：2211–7.
7. Cordonnier C, Fleury-Feith J, Escudier E, AtassiK, Bernaudin JF. Secondery alveolar proteinosis is a reversible cause of respiratory failure in leukemic patients. Am J RespirCrit Care Med. 1994；149：788–94.
8. Johkoh T, Itoh H, Muller NL, Ichikado K, Nakamura H, Ikezoe J, et al. Crazy-paving appearance at thin-section CT: spectrum of disease and pathologic findings. Radiology.1999；211：155–60.
9. Prakash UBS, Barham SS, Carpenter HA, Dines DE, Marsh HM. Pulmonary alveolar phospholipoproteinosis: experience with 34 cases and a review. Mayo Clin Proc. 1987；62：499–518.
10. John FS, Jeffrey JP. Pulmonary alveolar proteinosis.Am J RespirCrit Care Med. 2002；166：215–35.
11. Tazawa R, Hamano E, Arai T, Ohta H, Ishimoto O, Uchida K, et al. Granulocyte-macrophage colony-stimulating factor and lung immunity in pulmonary alveolar proteinosis. Am J ResirCrit Care Med. 2005；171：1142–9.
12. Tomonari A, Shirafuji N, Iseki N, Ooi J, Nagayama H, Masunaga A, et al. Acquired pulmonary alveolar proteinosis after umbilical cord blood transplantation for acute myeloid leukemia. Am J Hemato. 2002;70:154–7.
13. Butnor KJ, Sporn TA. Human parainfluenza virus giant cell pneumonia following cord blood transplant associated with pulmonary alveolar proteinosis. Arch Pathol Lab Med. 2003；127：235–8.
14. Dirksen U, Hattenhorst U, Schneider P, Schroten H, Gobel U, Bocking, et al. Defective expression of granulocyte macrophage colony-stimulating factor/interleukin-3/interleukin-5 receptor common β chain in children with acute myeloid leukemia associated with respiratory failure. Blood. 1998；92：1097–103.
15. Numata A, Matsuishi E, Koyanogi K, Saito S, Miyamoto Y, Irie K, et al. Successful therapy with whole-lung lavage and autologous peripheral blood stem cell transplantation for pulmonary alveolar proteinosis complicating acute myelogenous leukemia. Am J Hematol. 2006；81：107–9.
16. Rodriguez-Luaces M, Lafuente A, Martin MP, Mateos P, Ojeda E, Hernandez-Navarro F. Haematopoietic transplantation in pulmonary alveolar proteinosis associated with chronic myelogenous leukemia. Bone Marrow Transplant. 1997；20：507–10.
17. Fukuno K, Tomonari A, Tsukada N, Takahashi S, Ooi J, Konuma T, et al. Successful cord blood transplantation for myelodysplasticsyndrome resulting in resolution of pulmonary alveolar proteinosis. Bone Marrow Transplant. 2006；38：581.
18. Chan ED, King TE. Pulmonary alveolar proteinosis.Up to date. MA：Waitham；2009.

V．2．治療抵抗性血管免疫芽球性T細胞性リンパ腫に対する Cyclosporin A の有用性

中央市民病院　免疫・血液内科　森　美奈子・井上　大地
有馬　浩史・瀧内　曜子
永野　誠治・木村　隆治
下地　園子・永井　雄也
田端　淑恵・柳田　宗之
松下　章子・永井　謙一
高橋　隆幸
臨床病理科　今井　幸弘

Angioimmunoblastic T cell Lymphoma（AITL）は標準的化学療法に抵抗性のため予後不良である。代替治療として Cyclosporin A（CyA）の有効性が報告されている。我々は4例の治療抵抗性 AITL に対し CyA を経口投与した。用量は CyA 血中濃度がトラフ値で 200ng/ml になるように設定した。1例目は第1寛解期に自家移植を行い移植後3ヶ月で再発したが、CyA を使用し速やかに再寛解に至った。2例目は経過中に白血化したが、CyA で完全寛解に至り、1年以上寛解を維持している。しかし、3例目は CyA は無効で早期死亡した。4例目においては CyA により末梢血中の異常リンパ球が消失し、リンパ節腫脹も改善した。これまで多剤化学療法抵抗性 AITL に対し CyA を単剤で使用し完全寛解に至った報告例は無く、また白血化 AITL に対しても有効であることが示唆された。難治性 AITL に対し CyA は有望な治療選択肢と考えられ、今後前向き臨床試験でその有用性が検

討されるべきである。

Introduction

Although an association between myelodysplastic syndrome (MDS) and autoimmune disorders (AD) is rather common, aortitis-associated MDS is very rare. Furthermore, a combination of chronic myelomonocytic leukemia (CMML) and aortitis has not been reported. As a curative treatment, allogeneic hematopoietic stem cell transplantation (HSCT) has been conducted for patients with AD-assoociated MDS. However, allogeneic HSCT either for sole aortitis or MDS-associated aortitis has not been reported.

Case

A 32-year-old male was admitted because of fever, leukocytosis, and a high C-reactive protein (CRP) in june 2004. Hematologic examination showed white cell count of 30.3×10^9/L with 64% mature neutrophils and 17% monocytes, a hemoglobin concentration of 10.1g/dl, and a platelet count of 515×10^9/L. CRP was elevated to 12.7mg/dl (normally below 0.5mg). A bone marrow aspirate showed granuloid and megakaryocytic hyperplasia without an increase in the myeloblast frequency. The karyotype was 46, XY. CT scanning and MR imaging demonstrated wall thickening and deformity of the ascending aorta, aortic arch, and right common carotid artery, and, subsequently, a diagnosis of aortitis was made. To relieve the aortitis, a combination treatment with oral prednisolone (40mg/day) and methotrexate (10mg/week) was needed, while the leukocytosis persisted. In March 2006, the while cell count increased to 52.5×10^9/L with 2% myeloblasts and 10% monocytes. On this occasion, he was afebrile and showed a negative CRP with prednisolone (25mg/day) and methotrexate (10mg/wk). The percentages of myeloblasts and monocyte in the marrow cells were 3.2 and 15%, respectively, and trilineage dysplastic features were observed. The karyotype was 47, XY, +21 in 50% of dividing cells. An additional diagnosis of CMML was made. Reevaluation of the initial bone marrow preparation revealed bilineage dysplastic features indicating the existence of CMML in june 2004. He required frequent red blood cell transfusions from May 2006, and marked hepatosplenomegaly developed. After successful treatment with hydroxyurea, he underwent allogenic bone marrow transplantation (BMT) from an HLA-matched sibling donor in September 2006. The aortitis was controlled with same 2 agents before BMT. The conditioning regimen consisted of total body irradiation of 12Gy and cyclophosphamide (60mg/kg for 2 consecutive days). Cyclosporine A and short-term methotrexate were used for the prophylaxis of graft-versus-host disease (GVHD). Acute GVHD affecting the skin and then the liver developed on days 23 and 35, respectively. Total bilirubin elevated to 15.9mg/dl. The simultaneous administration of intravenous methylprednisolone (2mg/kg per day) and oral mycophenolate mofetil (1,500mg/day) relieved the severe liver dysfunction. Complete donor chimerism was confirmed on day 97 with well-controlled acute GVHD. All immunosuppressive agents were discontinued in May 2008.

Discussion

In the treatment of refractory AD, allogeneic HSCT exhibits an effect, that is, graft versus autoimmunity. In the present patient, two factors may have contributed to the successful BMT. One was the intensive conditioning regimen which may have exhibited not only myeloablative but also potent immunosuppressive effects. The other was the severe GVHD in which donor lymphocytes may have eliminated the recipient's auto-reactive cells.

V3. 血液悪性腫瘍患者における Bacillus cereus 敗血症の治療最適化・予後予測について

Departments of Hematology and Clinical Immunology, Kobe City Medical Center General Hospital
Daichi Inoue, Yuya Nagai, Minako Mori, Seiji Nagano, Yoko Takiuchi, Hiroshi Arima, Takaharu Kimura, Sonoko Shimoji, Katsuhiro Togami, Sumie Tabata, Soshi Yanagita, Akiko Matsushita, Kenichi Nagai, Takayuki Takahashi
Clinical Pathology, Kobe City Medical Center General Hospital
Yukihiro Imai
Clinical Laboratory, Kobe City Medical Center General Hospital
Hiroshi Takegawa

① 上記内容につき、当院での過去7年以上の症例を review し、また、これまでに報告されている46例の臨床データを解析した。Fulminant Sepsis Caused by *Bacillus cereus* in patients with Hematologic Malignancies：Analysis of its Prognosis and Risk Factors として、Leukemia & Lymphoma に投稿し、

2010年２月に採択された。内容は、別紙のとおりである。

② 血液悪性腫瘍患者における *Bacillus cereus* 敗血症を防ぐべく、当院看護師や栄養士と協議を重ね、抗生剤使用や食事についての、ガイドラインを作成中である。2010年３月には、新ガイドラインが完成予定であり、今後、*Bacillus cereus* 敗血症を未然に防ぐべく検討を重ねていく予定である。

Abstract

Bacillus cereus is a growing concern as a cause of life-threatening infections in patients with hematologic malignancies. However, the risk factors for patients with unfavorable outcomes have not been fullly elucidated. At our institution, we observed the growth of *B. cereus* in blood culture in 68 patients with (23) or without (45) hematologic malignancies treated from September 2002 to November 2009. We defined a case as sepsis when more than two blood culture sets were positive for *B. cereus* or only a single set was positive in the absence of other microorganisms in patients who had definite infectious lesions. We determined 12 of 23 patients with hematologic malignancies as sepsis, while we did so 10 of 45 patients without hematologic malignancies (P=0.012). Of the 12 patients, 4 patients with acute leukemia died of *B. cereus* sepsis within a few days. In our cohort, risk factor analysis demonstrated that a neutrophil count of 0/mm^3, CV catheter insertion, and the presence of CNS symptoms were significantly associated with a fatal prognosis (P=0.010. 0.010, and 0.010, respectively). Analysis of data in conjunction with those from 46 previously reported *B. cereus* sepsis patients and from our cohort identified similar risk factors, that is, acute leukemia, extremely low neutrophil count, and CNS symptoms (P=0.044. 0.004, and 0.002, respectively). These results indicate that appropriate prophylaxis and early therapeutic intervention against possible *B. cereus* sepsis are crucially important in the treatment of hematologic malignancies.

[Keywords]

1) Bacillus cereus, 2) hematologic malignancies, 3) acute leukemia, 4) sepsis, neutrophil count, 5) CNS symptoms

1. Introduction

Bacillus cereus (*B. cereus*) is an aerobic Gram-positive, spore-forming, and rod-shaped bacterium that is widely distributed in the environment. Although *B. cereus* is a common cause of food-poisoning, the abdominal distress such as vomiting and diarrhea is usually mild and self-limiting unless the host is immunocompromised. Some patients that undergo prolonged hospitalization have *Bacillus* species as a part of the normal flora in their intestine [1]. Therefore, identification of this microorganism in clinical cultures has usually been considered as a contamination. For example, 78 patients were found to have cultures positive for *B. cereus* from a single center in the United States; however, only 6% of them resulted in clinically significant infections [2]. On the other hand, *B. cereus* occasionally causes serious infections in immunocompromised patients without distinction of Western or Eastern population, including septic shock, brain abscess, meningitis, colitis, respiratory infections, endocarditis, and infection-related coagalopathy and hemolysis. These infections generally do not respond to any antibiotics in spite of their in vitro efficacy [1]. Akiyama et al. reviewed 16 case reports of *B. cereus* sepsis in patients with leukemia showing only 3 survivors [3].

In recent years, we encountered several cases of *B. cereus* sepsis including 4 fatal cases in patients with acute leukemia in our hospital. These episodes prompted us to review all cases of *B. cereus* sepsis with hematologic malignancies. In the present study, we reviewed the data and clinical features of these patients with *B. cereus* sepsis in a retrospective fashion and identified risk factors for a fatal prognosis in these patients.

2. Patients and methods

We reviewed the microbiology records of all patients who produced a positive blood culture for *B. cereus* from September 2002 to November 2009 in our hospital. We routinely took two sets of blood culture samples from all patients with hematologic malignancies who developed a high-grade fever of over 38℃. Each set consisted of two blood culture vials for both aerobic and anaerobic cultures. Identification of *B. cereus* was made on the basis of Gram-staining, colony morphology, and analysis with NGKG agar (Nissui, Tokyo, Japan). Antimicrobial disk susceptibility tests were also undertaken with Sensi-Disc (Beckton Dickinson).

We defined a case as sepsis when more than two blood culture sets were positive for *B. cereus* or only a single set was

positive in the absence of other microorganisms in patients who had definite infectious lesions, such as brain or liver abscesses. Febrile cases that did not satisfy the above criteria were defined as unknown pathogen or contaminated culture.

With regard to sepsis patients, we also reviewed their charts to obtain clinical information, including underlying disease, insertion of a central venous (CV) catheter, nutrition route, neutrophil count, and prior chemotherapy or steroid treatment. Oral nutrition was defined only when patients were eating a regular diet without high-calorie parenteral nutrition support. We also documented clinical signs at febrile event, such as gastrointestinal (GI) and central nervous system (CNS) symptoms, antibiotic use, and the drug sensitivity of *B. cereus*. Then, we assessed the risk factors for fatal prognosis; i.e., whether the underlying disease was acute leukemia, whether a CV catheter was inserted, whether the patient was receiving oral nutrition or parenteral nutrition, whether their neutrophil count was 0/mm^3 or above 0/mm^3, and whether characteristic clinical signs were present at the time of febrile events. We also reviewed the chart of patients without hematologic malignancies who had cultures positive for *B. cereus* in the same period. Furthermore, we assessed the above data in conjunction with those from previously reported patients with *B. cereus* sepsis, who had hematologic malignancies.

The statistical tests included χ^2 tests and Fisher's exact tests. All calculations were made using the program JMP 8.0 (SAS Institute, Cary, NC, US). All P values of<0.05 were considered to be significant.

3. Results

Characteristics of sepsis patients

A total of 68 febrile patients that produced positive blood cultures for *B. cereus* were identified from September 2002 to November 2009 in our institute. Twenty-three of these patients had hematologic malignancies, including 4 patients who died of fatal sepsis. Although 11 of the 23 patients showed signs of infection such as a high-grade fever, we classified them as unknown pathogen or contaminated culture, since other causes of fever could not be totally excluded. With respect to underlying diseases, 2 of 5 cases of non-Hodgkin lymphoma (NHL), 3 of 5 cases of acute lymphoblastic leukemia (ALL), 5 of 6 cases of acute myeloid leukemia (AML), 1 of 4 cases of myelodysplastic syndrome (MDS), and 1 of 3 cases of multiple myeloma (MM) were diagnosed with *B. cereus* sepsis. Thus, we determined 12 (patients 1 to 12) of 23 patients with hematologic malignancies as *B. cereus* sepsis; whereas, 10 of 45 patients without hematologic malignancies were similarly diagnosed on the basis of the same criteria (P=0.012). All of these 10 patients recovered from *B. cereus* sepsis after treatment with appropriate antimicrobials. Their underlying diseases were as follows: chronic obstructive pulmonary disease, congestive heart failure, bronchial asthma, acute hepatitis, malnutrition, subarachnoid hemorrhage, ovarian cancer, gastric cancer and cerebral infarction in 2 patients. None of the 10 patients received chemotherapy.

Clinical characteristics of sepsis patients with hematologic malignancies

Among 12 sepsis patients with hematologic malignancies, *B. cereus* was identified from more than 2 sets of blood culture at febrile episodes in 11 patients except for patient 8. However, we considered this case as sepsis based on the fact that he developed disorientation due to multiple brain abscesses without other detectable microorganisms. As shown in Table 1, we analyzed the profiles of the 12 patients: 6 men and 6 women wih a median age of 53.5 ranging from 20 to 85 years; 8 patients with acute leukemia, 5 who were treated with a CV catheter and 12 who received oral nutrition; 5 patients with a neutrophil count of 0/mm^3; all patients, except for patients 5, 10 and 12, had undergone prior steroid treatment within 2 weeks; and 8 patients demonstrated GI symptoms including nausea, vomiting, diarrhea, and abdominal pain, and 6 patients displayed CNS symptoms ranging from disorientation to deep coma at the time of febrile episodes. Although CV catheters were removed in patients 2, 4, 6, and 12 as part of their disease management, none of them were found to be positive for *B. cereus*. One patient (patient 6) produced postmortem cultures of CSF samples, which yielded positive for *B. cereus*. Among 5 patients with CNS symptoms, lumbar puncture was performed only in patient 8 without *B. cereus* isolation. Lumbar puncture was not conducted for the remaining 4 patients because of their unstable conditions. No patient demonstrated other organisms as coisolates in their initial blood cultures.

Table 1. Clinical features of patients with *Bacillus cereus* sepsis

Patient	Age, y	Sex	Month Year	Primary diagnosis	CV catheter	Oral nutrition	ANC, cells/ μl	Chemotherapy	Corticosteroid within 14 days	GI symptoms	CNS symptoms	Administered Antibiotics	Outcome	Antibiotics sensitive to *B. cereus* in vitro
1	40	F	Jun-03	ALL	(+)	(+)	0	Reinduction (doxorubicin, methotrexate, and vindesine)	(+)	Vomiting	(+)	CFPM, ISP	Death	IPM, GM, ABK, EM, MINO, LVFX, VCM
2	42	F	May-07	ALL	(+)	(+)	0	Induction	(+)	Abdominal pain, diarrhea	(+)	MEPM, VCM, CLDM	Death	IPM, LVFX, EM, GM, CPFX, MEPM
3	58	F	May-07	MM	(-)	(+)	15200	(-)	(+)	Vomiting	(-)	IPM, MINO, LVFX	Recovery	IPM, LVFX, ABK, GM, VCM, MINO
4	49	M	Jun-07	MDS	(+)	(+)	4200	Allogeneic BMT 11 months before	(+)	Diarrhea	(-)	CAZ	Recovery	IPM, GM, ABK, EM, MINO, LVFX, VCM
5	85	F	Sep-07	NHL	(-)	(+)	8340	(-)	(-)	(-)	(-)	CLDM	Recovery	ABPC, IPM, GM, ABK, EM, MINO, LVFX, VCM
6	67	M	Apr-08	AML	(+)	(+)	0	Consolidation (cytarabine and mitoxantrone)	(+)	Vomiting, diarrhea	(+)	MEPM, VCM	Death	IPM, LVFX, EM, ABK, GM, FOM, VCM, MINO
7	67	M	Jun-08	NHL	(-)	(+)	2	High-dose etoposide	(+)	Abdominal pain, vomiting	(+)	MEPM, AMK	Recovery	IPM, GM, ABK, EM, MINO, LVFX, VCM
8	45	M	Oct-08	AML	(-)	(+)	8	Consolidation (high-dose cytarabine)	(+)	(-)	(+)	MEPM, VCM	Recovery	FMOX, IPM, GM, LVFX, VCM
9	31	F	Dec-08	ALL	(-)	(+)	0	Consolidation (cyclophosphamide, vincristine, and dexamethasone)	(+)	(-)	(-)	MEPM, VCM	Recovery	IPM, LVFX, EM, GM, FMOX, VCM
10	61	F	May-09	AML	(-)	(+)	6	Reinduction (cytarabine and idarubicin)	(-)	Diahhrea	(-)	MEPM, VCM	Recovery	IPM, GM, ABK, LVFX, VCM
11	20	M	Aug-09	AML	(-)	(+)	1	Consolidation (high-dose cytarabine)	(+)	Abdominal pain	(-)	DRPM, VCM	Recovery	IPM, GM, ABK, LVFX, VCM
12	74	M	Nov-09	AML	(+)	(+)	0	Induction (cytarabine, etoposide, and mitoxantrone)	(-)	(-)	(+)	DRPM, VCM	Death	IPM, GM, ABK, LVFX, VCM

CV catheter, central venous catheter; ANC, absolute neutrophil count; GI symptoms, gastrointestinal symptoms; CNS, central nervous system; ALL, acute lymphoblastic leukemia; AML, acute myeloid leukemia; NHL, non-Hodgkin lymphoma; MM, multiple myeloma; MDS, myelodysplastic syndrome; JALSG, Japan Adult Leukemia Study Group; BMT, bone marrow transplantation; MEPM, meropenem; VCM, vancomycin; CLDM, clindamycin; DRPM, doripenem; IPM, imipenem; LVFX, levofloxacin; EM, erythromycin; GM, gentamicin; CPFX, ciprofloxacin; ABK, arbekacin; FOM, fosfomycin; MINO, minocycline; ABPC, ampicillin; FMOX, flomoxef; CAZ, ceftazidime; CFPM, cefepime; ISP, isepamicin.

Patients 1 and 2, who had ALL, and patient 6 and 12, who had AML, developed consciousness disturbance, which resulted in deep coma and brain stem dysfunction 3 days, 6 hours, 18 hours, and 8 hours after their febrile episode and died 12 days, 7 days, 20 hours, and 15 hours after their febrile event, respectively, despite intensive antimicrobial therapy and supportive care. Of the 4 fatal cases, an autopsy in patient 2 demonstrated the presence of a small number of *B. cereus* in the subarachnoid space and venous thrombosis in the Vein of Galen and the superior sagittal sinus. In contrast, coagulation necrosis with bacterial infiltration in the liver and necrotizing leptomeningitis with subarachnoid hemorrhage (SAH) were observed in patient 6 and coagulation necrosis with *B. cereus* infilatration in the colon could be seen in patient 12. All 4 patients had received intensive chemotherapy for acute leukemia, and febrile events occurred on day 13 after re-induction chemotherapy in patient 1; on day 18 after Japan Adult Leukemia Study Group (JALSG) ALL 202-O induction chemotherapy [4] in patient 2; on day 14 after consolidation therapy in patient 6; and day 13 after induction therapy in patient 12. On the other hand, patient 7, who had received high dose etoposide for the collection of peripheral blood stem cells, similarly developed a deep coma but recovered without sequela 28 hours after the onset of consciousness disturbance. Patients 8, 9, 10, and 11 also received intensive chemotherapy preceding *B. cereus* sepsis, as shown in Table 1.-Patient 4 received methylprednisolone treatment (20 mg/day) for chronic graft- versus-host disease when sepsis developed. The remaining patients'characteristics are as shown in Table 1. In addition to patients 1, 2, 6, and 12, patient 8 died of underlying refractory AML 6 months after the onset of *B. cereus* brain abscesses despite successful treatment of the abscesses with long-term vancomycin administration, and patient 4 died of multiple organ failure caused by another bacterial infection 11 months later. No sequela or death occurred in the remaining patients, including patient 9, in whom long-term administration of vancomycin was required for liver abscesses. Patients 9 and 10 successfully received allogeneic BMT after recovering from severe *B. cereus* sepsis.

Antibiotic susceptibility

The antibiotics employed in this study included meropenem or doripenem for 8 patients (patients 2, 6-12) and vancomycin for 7 patients (patients 2 , 6, 8-12). All of the isolated *B. cereus* strains were sensitive to imipenem, vancomycin, levofloxacin, and gentamicin; whereas, no isolated *B. cereus* strains, except for that from patient 5, was sensitive to penicillins or cephalosporins in vitro.

Riskfactors for fatal prognosis in our patients

As shown in Table 1, all fatal cases shared common factors, that is, acute leukemia, insertion of a CV catheter, an extremely low neutrophil count and CNS symptoms at febrile episodes. In 12 patients, the following risk factors for death

due to *B. cereus* sepsis were identified: CV catheter insertion (P=0.010), a neutrophil count of 0/mm³ (P=0.010), and CNS symptoms at the time of febrile events (P=0.010). While acute leukemia (P=0.141), GI symptoms (P=0.594), and prior steroid treatment within 2 weeks (P=0.764) did not show a close relationship to fatal course of *B. cereus* sepsis.

Riskfactors for fatal prognosis in previously reported patients and ours

As far as we know, 46 *B. cereus* sepsis patients with hematologic malignancies have been previously reported [3, 5-35] (Table 2). As shown in Table 3, patients with acute leukemia, a neutrophil count of 0/mm³or a count below the lower limit of each institute, or CNS symptoms at febrile episodes were identified as being associated with a fatal prognosis (P=0.044, 0.004, and 0.002, respectively). Patients younger than 15 years old seemed to have a better outcome in comparison with the others (P=0.063). Male, GI symptom, corticosteroid administration, CV catheter insertion, and antimicrobial therapy except for that with vancomycin did not show a significant impact on the prognosis (Table 3).

Table 2. Previously reported *Bacillus cereus* sepsis patients with hematologic malignancies and clinical features

Reporter	Reported Year	Reference	Disease	Age	Sex	Chemotherapy Treatment process	Primary symptoms	GI symptom	CNS lesion	Other features	Corticosteroid	CV catheter	VCM	WBC (ANC), cells/mm³	Outcome
Coonrod et al.	1971	[5]	CLL	52	M	Chlorambucil	Chest pain, fever	(−)	(−)	Pneumonia	(+)	(−)	(−)	0	Death
Iide et al.	1973	[6]	AML	63	M	Induction	Cough, fever	(−)	Brain abscess	Pneumonia	(−)	(−)	(−)	400	Death
Feldman et al.	1974	[7]	ALL	17	M	Refractory, reinduction	Chest pain, fever	(−)	(−)	Hemorrhagic pneumonia	NA	(−)	(−)	900(36)	Death
Leff et al.	1977	[8]	ALL	29	M	Refractory, reinduction	Cough, fever, hemoptysis	(−)	(−)	Pneumonia	(+)	(−)	(−)	700	Recovery
Trager et al.	1979	[9]	Acute leukemia	59	M	Consolidation	Cough, chest pain	(−)	(−)	Pneumonia, groin abscess	NA	(−)	(−)	320	Recovery
Colpin et al.	1981	[10]	AML	19	M	Refractory, reinduction	Fever	(−)	(−)	CV catheter was replaced *B. cereus* from CSF	(−)	(+)	(−)	<100	Death
Garcia et al.	1984	[11]	LBL	32	M	Induction	Fever, headache, bradycardia	(−)	Meningitis	Ommaya reservoir was removed	(+)	(−)	(−)	(8,300)	Recovery
Funada et al.	1988	[12]	AML	67	F	Induction	Nausea, vomiting, diarrhea, fever	(+)	Meningoencephalitis, SAH	*B. cereus* infiltration (liver), coagulation necrosis (liver), ulceration (stomach, colon)	(+)	(−)	(−)	100	Death
Tomiyama et al.	1989	[13]	AML	50	M	Relapse, reinduction	Muscle pain, fever	(−)	(−)	Rhabdomyolysis, *B. cereus* infiltration (liver, lung, spleen)	(−)	(−)	(−)	700	Death
Jenson et al.	1989	[14]	ALL	3	M	Induction	Fever	(−)	Multiple brain abscesses	Abscesses resolved 5 months later	(+)	(−)	(+)	(20)	Recovery
Yoshida et al.	1993	[15]	AML	43	M	Consolidation	Diarrhea, epigastralgia, fever	(+)	Intracranial hemorrhage	*B. cereus* from CV catheter tip	(+)	(+)	(−)	<500	Death
Yoshida et al.	1993	[15]	AML	15	M	Induction	Diarrhea, epigastralgia, fever	(+)	Meningoencephalitis, SAH	NA	(−)	(−)	(−)	0	Death
Marley et al.	1995	[16]	AML	26	M	Reinduction	Nausea, vomiting, dizziness, blurred vision	(+)	Meningoencephalitis, SAH	*B. cereus* infiltration (liver)	(−)	(+)	(−)	40	Death
Strittmatter et al.	1996	[17]	ALL	19	F	In remission, maintenance	Fever, headache, vertigo	(−)	Multiple brain abscesses, intracerebral hemorrhage	*B. cereus* from CSF	(+)	(−)	(−)	1800	Death
Akiyama et al.	1997	[3]	AML	64	M	Induction	Nausea, vomiting, diarrhea, fever	(+)	Leptomeningitis, SAH	*B. cereus* infiltration (liver), coagulation necrosis (liver), necrotizing gastritis	(+)	(+)	(−)	300	Death
Motoi et al.	1997	[18]	AML	64	M	Induction	Fever, nausea, vomiting	(+)	SAH, meningitis	NA	(+)	(−)	(−)	80	Death
Arnaout et al.	1999	[19]	ALL	20	F	Induction	Nausea, abdominal pain	(+)	(−)	Hypotension caused by hemolysis, infiltration by colonies of *B. cereus* (liver)	(+)	(+)	(+)	200(0)	Death
Arnaout et al.	1999	[19]	ALL	10	F	Relapse, reinduction	Abdominal pain	(+)	(−)	Hypotension caused by hemolysis, CV catheter was removed	(+)	(+)	(−)	300(0)	Recovery
Christenson et al.	1999	[20]	AML	6	M	Post transplant	Abdominal pain, diarrhea	(+)	(−)	CV catheter was replaced	NA	(+)	(−)	NA	Recovery
Christenson et al.	1999	[20]	ALL	10	F	Post transplant, relapse	Abdominal pain, diarrhea, headache	(+)	(−)	Hypotension, CV catheter was removed	NA	(+)	(+)	NA	Recovery
Christenson et al.	1999	[20]	Acute leukemia	5	F	Induction	Abdominal pain	(+)	(+)	Seizures	NA	(−)	(−)	NA	Death
Musa et al.	1999	[21]	AML	30	M	Post transplant	Fever, throat and epigastric pain	(+)	Deep coma following hyperactivity	Febrile episode was 10 days after allogeneic bone marrow transplantation	(+)	(+)	(−)	(<100)	Death
Musa et al.	1999	[21]	ALL	14	M	Induction	Fever	(−)	Deep coma following hyperactivity, brain herniation	NA	(+)	(+)	(+)	(<100)	Death
Musa et al.	1999	[21]	AML	43	M	Refractory, reinduction	Fever, vomiting, diarrhea	(+)	Deep coma following hyperactivity, SAH	*B. cereus* from CV catheter tip	(−)	(+)	(+)	(<100)	Death
Sakai et al.	2001	[22]	ALL	67	F	Refractory, reinduction	Fever, diarrhea, vomiting	(+)	Multiple brain abscesses	Successfully treated by antimicrobial agents, G-CSF, and surgical drainage	(−)	(−)	(+)	200	Recovery
Gaur et al.	2001	[23]	MDS	7	M	NA	NA	(−)	(−)	NA	NA	(+)	NA	NA	Recovery
Gaur et al.	2001	[23]	NHL	17	M	NA	NA	(−)	(−)	NA	NA	(+)	NA	NA	Recovery
Gaur et al.	2001	[23]	ALL	4	M	Consolidation	NA	(+)	(−)	*B. cereus* from SLHL tip	(+)	(+)	NA	NA	Recovery
Gaur et al.	2001	[23]	ALL	15	F	Relapse, reinduction	Headache, abdominal pain, loose stool	(+)	Meningoencephalitis, diffuse cerebral edema, acute hydrocephalus	*B. cereus* from CSF, stool	(+)	(+)	NA	0	Death
Gaur et al.	2001	[23]	ALL	13	F	Induction	Fever, abdominal pain, loose stool	(+)	Meningoencephalitis, hydrocephalus	*B. cereus* from CSF, stool	(+)	(+)	NA	0	Recovery
Gaur et al.	2001	[23]	ALL	10	F	Relapse, reinduction	Altered sensorium, seizures	(+)	Multiple cortical/subcortical low density lesions on CT scan	*B. cereus* from stool	(+)	(+)	NA	NA	Recovery
Gaur et al.	2001	[23]	ALL	20	F	Relapse, reinduction	Nausea, vomiting, abdominal pain, slurred speech, altered sensorium	(+)	Right basal ganglia infarction	*B. cereus* from CSF, spleen, lung, liver	(+)	(+)	NA	0	Death
Ginsburg et al.	2003	[24]	AML	22	M	Induction	Fever, abdominal pain	(+)	Decreasing mental status	Non-inflammatory microabscesses (liver)	(−)	(−)	(+)	NA	Death
Frankard et al.	2004	[25]	ALL	37	F	Repalse, reinduction	Fever, dry cough, chest pain	(−)	(−)	Pneumonia, *B. cereus* from BAL	(+)	(−)	(+)	(<100)	Death
Cone et al.	2005	[26]	ALL	38	M	Relapse, reinduction	Fever, confusion	(−)	(+)	Endocarditis of the mitral valve	(+)	(−)	(+)	NA	Death
Kobayashi et al.	2005	[27]	ALL	25	M	Post transplant	Fever	(−)	Nuchal rigidity, hypesthesia, generalized seizure	Fulminant septicemia developed on day 1 after umbilical cord blood transplantation *B. cereus* from CSF	(−)	(+)	(+)	0	Death
Ozkocaman et al.	2006	[28]	ALL	34	F	Induction	Fever	(−)	(−)	NA	NA	NA	(+)	(3)	Recovery
Ozkocaman et al.	2006	[28]	AML	71	M	Induction	Fever	(−)	(−)	Pneumonia	NA	NA	(+)	(6)	Recovery
Ozkocaman et al.	2006	[28]	AML	23	F	Induction	Fever, abdominal pain	(+)	(−)	Deterioration of liver function, progressive pneumonia	NA	NA	(+)	(50)	Recovery
Le Scanff et al.	2006	[29]	AML	37	F	Consolidation	Fever, abdominal pain, hematemesis	(+)	(−)	Necrotizing gastritis	(−)	(+)	(+)	200	Recovery
Kuwabara et al.	2006	[30]	AML	54	F	Relapse, reinduction	Fever, joint pain, headache, vomiting	(+)	Multiple brain abscesses	Cord blood stem cell transplantation after successful treatment of brain abscesses	(−)	(−)	(+)	<100	Recovery
Dohmae et al.	2008	[31]	ALL	26	F	NA	Fever	(−)	(−)	*B. cereus* from CV catheter tip Suspected nosocomial infection	NA	(+)	(−)	NA	Recovery
Kiyomizu et al.	2008	[34]	BAL	33	M	Induction	Fever, abdominal pain	(+)	Hemorrhagic infarction in the brainstem	*B. cereus* was resistant to carbapenems in vitro	(+)	(−)	(−)	330(148)	Death
Nishikawa et al.	2009	[35]	ALL	16	F	Induction	Fever	(−)	Multiple brain abscesses	Critical illness polyneuropathy developed after the recovery of *B. cereus* sepsis	(+)	(−)	(−)	NA	Recovery
Katsuya et al.	2009	[32]	AML	60	M	Induction	Fever, cough, left pleuritic pain, diarrhea	(+)	(−)	*B. cereus* was resistant to carbapenems in vitro	(−)	(−)	(−)	0	Death
Kawatani et al.	2009	[33]	AML	64	M	Consolidation	Fever, abdominal pain	(+)	SAH	Many colonies of *B. cereus* (brain, lung, liver)	(−)	(−)	(−)	0	Death

NA means that we could not evaluate the factors from the previous reports. CLL, chronic lymphocytic leukemia; AML, acute myeloid leukemia; ALL, acute lymphoblastic leukemia; LBL, lymphoblastic lymphoma; MDS, myelodysplastic syndrome; NHL, non-Hodgkin lymphoma; BAL, biphenotypic acute leukemia; GI, gastrointestinal; CNS, central nervous system; SAH, subarachnoid hemorrhage; CV, central venous; CSF, cerebrospinal fluid; SLHL, single lumen Hickman line; G-CSF, granulocyte colony-stimulating factor; BAL, bronchoalveolar lavage; VCM, vancomycin; ANC, absolute neutrophil count.

Table 3. Univariate Analysis of Prognostic Factors

		Number (Death)	Survival Odds Ratio	Survival *P*
Age, y	≧15	48(28)	5.600	0.063
	<15	10(2)		
Sex	Male	34(21)	2.692	0.069
	Female	24(9)		
limited to ≧ 15-years-old	Male	29(20)	3.056	0.122
	Female	19(8)		
GI symptom at febrile episodes	(+)	34(19)	1.497	0.451
	(−)	24(11)		
limited to ≧ 15-years-old	(+)	27(18)	2.200	0.184
	(−)	21(10)		
CNS lesion or CNS symptoms	(+)	32(23)	6.937	0.002
	(−)	26(7)		
limited to ≧ 15-years-old	(+)	27(21)	7.000	0.005
	(−)	21(7)		
Corticosteroid use within 14 days	(+)	31(17)	0.552	0.357
	(−)	16(11)		
limited to ≧ 15-years-old	(+)	25(16)	0.808	0.754
	(−)	16(11)		
CV catheter	(+)	26(15)	1.273	0.863
	(−)	29(15)		
limited to ≧ 15-years-old	(+)	18(14)	3.250	0.149
	(−)	27(14)		
VCM therapy	(−)	29(18)	1.964	0.238
	(+)	22(10)		
limited to ≧ 15-years-old	(−)	26(17)	2.099	0.367
	(+)	19(9)		
Neutrophil count of 0 or less than the lower limit	(+)	22(18)	8.000	0.004
	(−)	25(9)		
limited to ≧ 15-years-old	(+)	19(17)	13.222	0.002
	(−)	23(9)		
Underlying disease	Acute leukemia	50(29)	9.667	0.044
	Others	8(1)		
limited to ≧ 15-years-old	Acute leukemia	41(27)	11.571	0.032
	Others	7(1)		

These date includes both previous reports and our 10 bacteremia patients. P values were calculated by $\chi 2$ tests and Fisher' s exact tests. Odds ratios give the possibility to die of *Bacillus cereus* septicemia. GI, gastrointestinal. CNS, central nerves system. CV, central vein. VCM, vancomycin.

4. Discussion

Our report contains 12 adult *B. cereus* sepsis cases of hematologic malignancies, which is, to our knowledge, the largest report of *B. cereus* sepsis in adult patients from a single center. The detection of *B. cereus* from blood culture samples from patients with hematologic malignancies should not be regarded as contamination, as demonstrated above. In our cohort, patients with a neutrophil count of 0/mm³, with CNS symptoms, or who had undergone CV catheter insertion had a significantly poor prognosis. However, we had difficulties in identifying further prognostic factors because of the small number of *B. cereus* infection cases in our instituion. Therefore, we assessed the data in conjunction with those from our 12 patients and from previously reported 46 patients including 42 patients with acute leukemia, although reporting bias may have existed because severe cases with peculiar clinical features tend to be selectively reported and some reports did not refer all factors which we consider to be important. Patients who have acute leukemia, a neutrophil count of 0/mm³ or a count below the lower limit of each institute, or CNS symptoms at febrile episodes have been identified as being associated with a fatal prognosis. Interestingly, the relative better prognosis for younger patients implies the importance of appropriate evaluation in adult patients (Table 3) .

Regarding neutrophil count, patient 7, 8, 10, and 11 fully recovered from *B. cereus* sepsis complicated with coma in clear contrast to patients 1, 2, 6, and 12 who had a neutrophil count of 0/mm³, suggesting that both immediate therapeutic intervention and even a samll number of neutrophils can effectively work against *B. cereus* sepsis. The poor outcome among acute leukemia patients may have been an indirect consequence of the greater immunosuppression following intensive chemotherapy, rather than due to the underlying disease. Regarding the relationship between *B. cereus* sepsis and treatment process of acute leukemia, 35 patients developed sepsis during remission induction or reinduction therapy, 9 consolidation therapy, 4 post-transplantation, and 1 maintenance therapy in a total of 49 acute leukemia patient whose clinical data were available [3, 5–35]. Therefore, patients under induction or reinduction therapy may be more likely to be susceptible to *B. cereus* sepsis. Also, previous studies have shown that variations in toxin and enzyme production, such as cereolysin, enterotoxin, emetic toxin, phospholipase C, and sphingomyelinase, between isolates of *B. cereus* were correlated with the reversibility of clinical courses [36, 37]. With respect to clinical symptoms related to *B. cereus* sepsis, patients with CNS disturbance mostly had a fatal outcome (P=0.005, in adult patients). Gaur et al. reported that patients with possible CNS involvement had a tendency to exhibit severe neutropenia at the onset of septicemia and to have an unfavorable outcome, although their study was conducted in a children's hospital [23]. Given that most of the patients with a fatal prognosis had GI symptoms at the time of febrile episodes, clinicians must be cautious of the early signs of CNS and GI symptoms. CV catheter insertion did not show a significant impact on prognosis (P=0.149, in adult patients), although the result was opposite to that found in our cohort.

With respect to the results of autopsy, the findings observed in patient 2 have not been reported elsewhere, although coagulation necrosis with *B. cereus* infiltration of the liver and the GI tract may not be rare in *B. cereus* sepsis as demonstrated in patient 6 and 12, respectively. The patients' condition rapidly deteriorated in spite of intensive antibiotic coverage, including carbapenems and vancomycin, which were effective against *B. cereus* in vitro, although these agents (especially meropenem and vancomycin) are still

recommended considering the inherent ability of *B. cereus* to produce β lactamases and the presence of blood brain barrier [38, 39]. Given the fact that the CNS had already been damaged by *B. cereus* before the administration of adequate antibiotic therapy in our fatal cases, delays to therapeutic intervention must be avoided. There has been no report concerning the prophylactic administration of antibiotics against *B. cereus* sepsis, such as quinolones, which may prevent the rapid production of bacterial toxins.

It is reasonable to assume that *B. cereus*, which forms spores and heat-resistant, in the environment or food entered through the GI tract or a CV catheter and passes into the circulation in our cases in accordance with previous reports [40, 41]. In these patients, the impairment of mucosal barriers due to intensive chemotherapy may have been an important factor; therefore, clinicians should pay strict attention to the foods consumed by such patients. In previous reports, inadequate sterilization of respiratory circuits [42] and contamination of hospital linen [31, 43] were also considered to be major sources of nosocomial infection.

In conclusion, we experienced fatal *B. cereus* sepsis cases, in which appropriate antibiotics treatments were not effective, and we also experienced reversible cases. This report may be the first report that has identified risk factors for fatal prognosis in combination with previous data. This report may be highly instructive for clinicians treating patients with several of the prognostic factors identified in this study for *B. cereus* sepsis with a special relevance to patients with acute leukemia, and we strongly recommend immediate initiation of treatment with meropenem and vancomycin in such situations. Similar studies with a larger cohort are necessary to establish successful therapeutic interventions.

Declaration of interest: The authors report no conflicts of interest. The authors alone are responsible for the content and writing of the paper.

References

1. Drobniewski FA. Bacillus cereus and related species. Clin Microbiol Rev 1993 ; 6 : 324–38.
2. Weber DJ, Saviteer SM, Rutala WA, Thomann CA. Clinical significance of Bacillus species isolated from blood cultures. South Med J 1989 ; 82 : 705–9.
3. Akiyama N, Mitani K, Tanaka Y, Hanazono Y, Motoi N, Zarkovic M, Tange T, Hirai H, Yazaki Y. Fulminant septicemic syndrome of Bacillus cereus in a leukemic patient. Intern Med 1997 ; 36 : 221–6.
4. Miyawaki S. [Treatment of acute myeloid leukemia-focusing on the data from JALSG studies]. Rinsho Ketsueki 2008 ; 49 : 1386–93.
5. Coonrod JD, Leadley PJ, Eickhoff TC. Bacillus cereus pneumonia and bacteremia. A case report. Am Rev Respir Dis 1971 ; 103 : 711–4.
6. Ihde DC, Armstrong D. Clinical spectrum of infection due to Bacillus species. Am J Med 1973 ; 55 : 839–45.
7. Feldman S, Pearson TA. Fatal Bacillus cereus pneumonia and sepsis in a child with cancer. Clin Pediatr (Phila) 1974 ; 13 : 649–51, 654–5.
8. Leff A, Jacobs R, Gooding V, Hauch J, Conte J, Stulbarg M. Bacillus cereus pneumonia. Survival in a patient with cavitary disease treated with gentamicin. Am Rev Respir Dis 1977 ; 115 : 151–4.
9. Trager GM, Panwalker AP. Recovery from Bacillus cereus sepsis. South Med J 1979 ; 72 : 1632–3.
10. Colpin GG, Guiot HF, Simonis RF, Zwaan FE. Bacillus cereus meningitis in a patient under gnotobiotic care. Lancet 1981 ; 2 : 694–5.
11. Garcia I, Fainstein V, McLaughlin P. Bacillus cereus meningitis and bacteremia associated with an Ommaya reservoir in a patient with lymphoma. South Med J 1984 ; 77 : 928–9.
12. Funada H, Uotani C, Machi T, Matsuda T, Nonomura A. Bacillus cereus bacteremia in an adult with acute leukemia. Jpn J Clin Oncol 1988 ; 18 : 69–74.
13. Tomiyama J, Hasegawa Y, Nagasawa T, Abe T, Horiguchi H, Ogata T. Bacillus cereus septicemia associated with rhabdomyolysis and myoglobinuric renal failure. Jpn J Med 1989 ; 28 : 247–50.
14. Jenson HB, Levy SR, Duncan C, McIntosh S. Treatment of multiple brain abscesses caused by Bacillus cereus. Pediatr Infect Dis J 1989 ; 8 : 795–8.
15. Yoshida H, Moriyama Y, Tatekawa T, Tominaga N, Teshima H, Hiraoka A, Masaoka T, Yoshinaga T. [Two cases of acute myelogenous leukemia with Bacillus cereus bacteremia resulting in fatal intracranial hemorrhage]. Rinsho Ketsueki 1993 ; 34 : 1568–72.
16. Marley EF, Saini NK, Venkatraman C, Orenstein JM. Fatal Bacillus cereus meningoencephalitis in an adult with acute myelogenous leukemia. South Med J 1995 ; 88 : 969–72.

17. Strittmatter M, Hamann G, Sahin U, Feiden W, Kohl K, Schimrigk K.[Intracerebral hemorrhage and multiple brain abscesses caused by Bacillus cereus within the scope of acute lymphatic leukemia]. Nervenarzt 1995 ; 66 : 785-8.
18. Motoi N, Ishida T, Nakano I, Akiyama N, Mitani K, Hirai H, Yazaki Y, Machinami R. Necrotizing Bacillus cereus infection of the meninges without inflammatory reaction in a patient with acute myelogenous leukemia: a case report. Acta Neurpathol 1997 ; 93 : 301-5.
19. Arnaout MK, Tamburro RF, Bodner SM, Sandlund JT, Rivera GK, Pui CH, Ribeiro RC. Bacillus cereus causing fulminant sepsis and hemolysis in two patients with acute leukemia. J Pediatr Hematol Oncol 1999 ; 21 : 431-5.
20. Christenson JC, Byington C, Korgenski EK, Adderson EE, Bruggers C, Adams RH, Jenkins E, Hohmann S, Carroll K, Daly JA and others. Bacillus cereus infections among oncology patients at a children's hospital. Am J Infect Control 1999 ; 27 : 543-6.
21. Musa MO, Al Douri M, Khan S Shafi T, Al Humaidh A, Al Rasheed AM. Fulminant septicaemic syndrome of Bacillus cereus: three case reports. J Infect 1999 ; 39 : 154-6.
22. Sakai C, Iuchi T, Ishii A, Kumagai K, Takagi T. Bacillus cereus brain abscesses occurring in a severely neutropenic patient: successful treatment with antimicrobial agents, granulocyte colony-stimulating factor and surgical drainage. Intern Med 2001 ; 40 : 654-7.
23. Gaur AH, Patrick CC, McCullers JA, Flynn PM, Pearson TA, Razzouk BI, Thompson SJ, Shenep JL. Bacillus cereus bacteremia and meningitis in immunocompromised children. Clin Infect Dis 2001 ; 32 : 1456-62.
24. Ginsburg AS, Salazar LG, True LD, Disis ML. Fatal Bacillus cereus sepsis following resolving neutropenic enterocolitis during the treatment of acute leukemia. Am J Hematol 2003 ; 72 : 204-8.
25. Frankard J, Li R, Taccone F, Struelens MJ, Jacobs F, Kentos A. Bacillus cereus pneumonia in a patient with acute lymphoblastic leukemia. Eur J Clin Microbiol Infect Dis 2004 ; 23 : 725-8.
26. Cone LA, Dreisbach L, Potts BE, Comess BE, Burleigh WA. Fatal Bacillus cereus endocarditis masquerading as an anthrax-like infection in a patient with acute lymphoblastic leukemia: case report. J Heart Valve Dis 2005 ; 14 : 37-9.
27. Kobayashi K, Kami M, Ikeda M, Kishi Y, Murashige N, Tanosaki R, Mori S, Takaue Y. Fulminant septicemia caused by Bacillus cereus following reduced-intensity umbilical cord blood transplantation. Haematologica 2005 ; 90 : ECR06.
28. Ozkocaman V, Ozcelik T, Ali R, Ozkalemkas F, Ozkan A, Ozakin C, Akalin H, Ursavas A, Coskun F, Ener B and others. Bacillus spp. among hospitalized patients with haematological malignancies: clinical features, epidemics and outcomes. J Hosp Infect 2006 ; 64 : 169-76.
29. Le Scanff J, Mohammedi I, Thiebaut A, Martin O, Argaud L, Robert D. Necrotizing gastritis due to Bacillus cereus in an immunocompromised patient. Infection 2006 ; 34 : 98-9.
30. Kuwabara H, Kawano T, Tanaka M, Kobayashi S, Okabe G, Maruta A, Nagao T, Ishigatsubo Y, Mori H. [Cord blood transplantation after successful treatment of brain abscess caused by Bacillus cereus in a patient with acute myeloid leukemia]. Rinsho Ketsueki 2006 ; 47 : 1463-8.
31. Dohmae S, Okubo T, Higuchi W, Takano T, Isobe H, Baranovich T, Kobayashi S, Uchiyama M, Tanabe Y, Itoh M and others. Bacillus cereus nosocomial infection from reused towels in Japan. J Hosp Infect 2008 ; 69 : 361-7.
32. Katsuya H, Takata T, Ishikawa T, Sasaki H Ishitsuka K, Takamatsu Y, Tamura K. A patient with acute myeloid leukemia who developed fatal pneumonia caused by carbapenem-resistant Bacillus cereus. J Infect Chemother 2009 ; 15 : 39-41.
33. Kawatani E, Kishikawa Y, Sankoda C, Kuwahara N, Mori D, Osoegawa K Matsuishi E, Gonda H. Bacillus cereus sepsis and subarachnoid hemorrhage following consolidation chemotherap for acute myelogenous leukemia. Rinsho Ktsueki 2009 ; 50 : 300-3.
34. Kiyomizu K, Yagi T, Yoshida H, Minami R, Tanimura A, Karasuno T, Hiraoka A. Fulminant septicemia of Bacillus cereus resistant to carbapenem in a patient with biphenotypic acute leukemia. J Infect Chemother 2008 ; 14 : 361-7.
35. Nishikawa T, Okamoto Y, Tanabe T, Kodama Y, Shinkoda Y, Kawano Y. Critical illness polyneuropathy after Bacillus cereus sepsis in acute lymphoblastic leukemia. Intern Med 2009 ; 48 : 1175-7.
36. Turnbull PC, Kramer JM. Non-gastrointestianl Bacillus

cereus infections: an analysis of exotoxin production by strains isolated over a two-year period. J Clin Pathol 1983；36：1091–6.
37. Turnbull PC, Jorgensen K, Kramer JM, Gilbert RJ, Parry JM. Severe clinical conditions associated with Bacillus cereus and the apparent involvement of exotoxins. J Clin Pathol 1979；32：289–93.
38. Zinner SH. Changing epidemiology of infections in patients with neutropenia and cancer: emphasis on gram-positive and resistant bacteria. Clin Infect Dis 1999；29：490–4.
39. Hasbun R, Aronin SI, Quagliarello VJ. Treatment of bacterial meningitis. Compr Ther 1999；25：73–81.
40. Banerjee C, Bustamante CI, Wharton R, Talley E, Wade JC. Bacillus infections in patients with cancer. Arch Intern Med 1988；148：1769–74.
41. Terranova W, Blake PA. Bacillus cereus food poisoning. N Engl J Med 1978；298：143–4.
42. Bryce EA, Smith JA, Tweeddale M, Andruschak BJ, Maxwell MR. Dissemination of Bacillus cereus in an intensive care unit. Infect Control Hosp Epidemiol 1993；14：459–62.
43. Barrie D, Hoffman PN, Wilson JA, Kramer JM. Contamination of hospital linen by Bacillus cereus. Epidemiol Infect 1994；113：297–306.

V 4．術後リンパ浮腫軽減のためのリンパ節郭清術式の工夫と術中リンパ節造影の試み

中央市民病院　産婦人科　北　正人・秋山　真美
坂野　彰・岡田　悠子
宮本　和尚・西村　淳一
高岡　亜妃・今村　裕子
山田　曜子・山田　聡
星野　達二

【目　的】

婦人科悪性腫瘍手術におけるリンパ節郭清手術後のリンパ浮腫軽減

【方　法】

当科施行のリンパ節郭清術において、術式の工夫と術中リンパ節造影を試みている。これは、基本的にリンパ管を残してリンパ節のみをとるもので、具体的には　①術中にルーペを装着して拡大した視野でリンパ節・リンパ管を確認し、リンパ系の解剖を意識したリンパ節郭清を行い、　②インドシアニン・グリーン（ICG）と Photo Dynamic Eye（PDE）を用いた術中リンパ節・リンパ管造影を併用している。

【成　績】

ルーペを用いてリンパ管・リンパ節の解剖を意識して郭清を行うと、リンパ管を温存しながらリンパ節の切除が可能である場合が多く、これは術後のリンパ浮腫予防につながる可能性がある。また ICG–PDE によるリンパ節・リンパ管造影は。センチネルリンパ節としての意義はまだ証明させていないが、上記リンパ節郭清に併用することで取り残しのチェックが可能である。子宮頸癌に対しては手術開始直前に経膣的に子宮頸部に局注する方法で骨盤内の所属リンパ節が選択的に良く造影される。子宮体癌・卵巣癌に対してはそれぞれ子宮筋層・卵巣皮質・場合により総腸骨リンパ節などに局注しているが、至適投与部位と投与量が難しく、安定した造影を行うための方法を検討中である。

本研究では、リンパ管を温存したリンパ節切除を65例試みた。同時期の従来法73例と比較し、リンパ節摘出数は同等で、術後の下肢リンパ浮腫発生率は、従来法24.2%　温存法8.5%　と有意な減少がみられた。リンパ節転移の見落としによると思われる再発は認めていない。

【結　論】

リンパ系の解剖を意識したリンパ節郭清を行うことと ICG と PDE を用いた術中リンパ節・リンパ管造影の併用でリンパ節郭清手術後のリンパ浮腫が軽減される可能性が示唆された。

V 5．術中操作による Frey 症候群予防効果の調査

中央市民病院　耳鼻咽喉科　篠原　尚吾・菊地　正弘
内藤　泰・藤原　敬三
堀　真也・十名　洋介
山崎　博司

【目　的】

Frey 症候群は耳下腺腫瘍の術後に、耳下腺副交感性分泌神経の過誤支配によりおこり、食事時に術側の耳下部に発赤や異常発汗をきたす。当院では予防のために耳下腺被膜の縫合や、胸鎖乳突筋弁での耳下腺の断端被覆で対応してきたが、長期的に十分に奏功しているのか、

また胸鎖乳突筋の一部を切除することで頸部の運動に異常や違和感を訴えないかにつき検討した。

【対象と方法】

対象は当科にて2002年から2007年の間に耳下腺浅葉部分切除術以上を施行し、術中 Frey 症候群予防策を講じた耳下腺良性、低悪性腫瘍患者86名である。方法は選択式のアンケート調査を行い、その結果と手術記録を照合し、検討した。

【研究に対する倫理的配慮】

患者にはアンケート用紙のほかに、研究の要旨についての説明書、同意書を郵送し、同意を得られた患者のみ同封の封書でアンケートと同意書を返送してもらう形式をとった。アンケート郵送前に各症例は症例番号により無記名化し、個人情報の保護を図った。患者の記名がある同意書はアンケートとは別に保管し、アンケート内容と連結不能とした。また、本研究は神戸市立医療センター中央市民病院の2009年１月の臨床研究審査委員会において承諾を得ている。

【結果：表１参照】

アンケートの回収率は67%（58/86）であり、29例で胸鎖乳突筋弁による断端被覆（筋弁群）、29例で被膜の縫合（縫合群）が行われていた。食事時の術部発赤については、「現在自覚なし」、「すこしあるが気にならない」、が筋弁群でおのおの66%、28%（計93%）、縫合群で79%、11%（計90%）、術部発汗については、筋弁群でおのおの72%、17%（計90%）、縫合群で81%、11%（計92%）であった。頸部運動時のつっぱり感に関しては筋弁群で17%（健側向き14%、患側向き３%で）に発生していたが、縫合群でも８%に発生していた。また、頸部の運動

表１　回答集計

質問内容	筋弁群 例数	筋弁群 比率(回答なしを除く)	縫合群 例数	縫合群 比率(回答なしを除く)
1　食事時の術側の発赤				
A　全然起こらない	19	66%	22	79%
B　少しだけあるいは時々起こるが気にならない	8	28%	3	11%
C　気になるほど赤くなる	1	3%	1	4%
D　以前は赤くなったが、今は起こらない	0	0%	1	3%
E　他	1	3%	1	4%
（回答なし）	0		1	
2　食事時の術側の発汗				
A　全然起こらない	21	72%	22	81%
B　少しだけあるいは時々起こるが気にならない	5	17%	3	11%
C　気になるほど汗が出る	1	3%	1	4%
D　以前は起こったが、今は起こらない	1	3%	1	4%
E　他	1	3%	0	0%
（回答なし）	0		2	
3　首を左右に向けたときの術部の緊張・疼痛				
A　何ともない	14	48%	15	56%
B　少しだけ起こるが気にならない	10	34%	9	33%
C　手術をした方を向くとつっぱり、痛みがある	0	0%	0	0%
D　手術をした方と反対側を向くとつっぱり、痛みがある	4	14%	1	4%
E　どちらを向いてもつっぱり、痛みがある	1	3%	2	7%
（回答なし）	0		2	
4　首の運動制限				
A　何ともない	15	56%	21	75%
B　少しだけあるが気にならない	9	33%	4	14%
C　手術をした方に向けにくい	0	0%	2	7%
D　手術をした方と反対側を向けにくい	1	4%	1	4%
E　どちらも向けにくい	2	7%	0	0%
（回答なし）	2		1	
5　術側の見た目（複数回答可）				
A　ほとんど気にならない	21	78%	26	93%
B　傷がきたないのが気になる	0	0%	0	0%
C　手術をした部位がへこんで見えるのが気になる	3	11%	2	7%
D　手術をした部位が腫れているように見えるのが気になる	3	11%	0	0%
（回答なし）	2		1	

制限も筋弁群で11%、縫合群で11%に発生していた。ただ創の陥凹、腫脹に関しては縫合群7%に対して筋弁群で21%と若干多く認められた。

【結　論】

胸鎖乳突筋弁群は被膜縫合と効果があるうえに、より広い欠損部にも応用できて有用な方法であると結論した。

V 6. EVALUATION OF HYPOXIC STATE IN HEAD AND NECK SQUAMOUS CELL CARCINOMA BY FMISO-PET (頭頸部扁平上皮がんにおける低酸素状態の評価)

中央市民病院　耳鼻咽喉科　篠原　尚吾・菊地　正弘
内藤　　泰・十名　洋介
藤原　敬三・堀　　真也
山崎　博司
先端医療センター分子イメージンググループ　千田　道雄・山根登茂彦

【目　的】

さまざまな実験や臨床所見より低酸素状態にある固形がんは放射線や化学療法の感受性が低いことが示唆されている。

がんが低酸素となるのは酸素供給に関連するさまざまな要因による。腫瘍の低酸素はブドウ糖消費に関する酸素やタンパクを誘導することからブドウ糖消費にも関与している。今回の研究の目的は頭頸部扁平上皮がんの原発巣やリンパ節における低酸素状態、血流とブドウ糖消費の関連をFMISO（^{18}F-フルオロミソニダゾール）とFDGのPETを用いることによって調べることである。

【方　法】

15名の扁平上皮がん患者の28病変（原発14病変、転移リンパ節14病変）が対象となった。これらの患者は1週間以内の日程でFMISOとFDGのPETの両方を撮影した。腫瘍の糖代謝はFDGのSUVで測定した。FMISO-PETは最初の60分間をダイナミックスキャンとし、150分後に遅延相のスキャンをおこなった。これによって得られた時間放射線活性曲線の初期相で1.5分から25分までの放射線活性の逓減率を血流index、遅発相である150分の放射線活性の腫瘍/筋肉比を低酸素indexとして、腫瘍の血流、低酸素状態を数値化した。

【結　果】

奇妙なことに原発巣と転移リンパ節のFMISOの動態がかなり異なっている症例がいくつか認められた（図1）。FDGのSUVはリンパ節より原発巣のほうが高値である傾向があったが、有意差はなかった。血流indexや低酸素indexは原発巣と転移リンパ節で有意な差はなかった。FDGと血流index、低酸素indexの相関関係をPearsonの相関検定を用いて行ったところ、血流indexと低酸素indexの間には有意な負の相関関係があったが、FDGと血流index、FDGと低酸素indexの間には有意な相関はなかった。

【結　論】

頭頸部扁平上皮がんにおいて低酸素は血流と相関があるが、FDGの取り込みから低酸素状態を判断するのは困難であることがわかった、頭頸部扁平上皮がんにおける放射線感受性や化学療法感受性の多様性は、低酸素状態の多様性を一因としていると推察された。

ポスター原稿の縮小版を別に示します。

Evaluation of Hypoxic State in Head and Neck Squamous Cell Carcinoma by FMISO-PET

Shogo Shinohara, Masahiro Kikuchi, Yasushi Naito, Keizo Fujiwara, Shin-ya Hori, Yosuke Tona, Hiroshi Yamazaki, Michio Senda*, Tomohiko Yamane*
Department of Otolaryngology , Kobe City Medical Center General Hospital Kobe, Japan
*Institute of Biomedical Research and Innovation Kobe, Japan

ABSTRACT

Twenty eight lesions (14 primary sites and 14 metastatic lymph nodes in a total of 15 patients with untreated HNSCC were examined by FMISO-PET and FDG-PET. Hypoxia, blood perfusion and glucose consumption were estimated by analyzing time activity curves (TACs) of FMISO and SUVs of FDG. Interestingly, some cases showed quite different FMISO kinetics between the primary lesion and the lymph node. Blood perfusion was shown to be related to hypoxia, on the other hand, hypoxia was not apparently related to glucose consumption in this study.

INTRODUCTION

Recent progress of chemotherapy and radiotherapy has made a modality shift from surgery to chemoradiotherapy (CRT) in the treatment of head and neck squamous cell carcinoma (HNSCC). Prediction of the sensitivity to CRT, thus, is important for choosing treatment modality

Experimental and clinical evidences suggest that hypoxia in solid tumors reduce their sensitivity to radiation and chemotherapeutic agents Regional hypoxia is common to malignant solid tumors The causes of hypoxia are multifactorial including decreased oxygen delivery, such as anemia, abnormal tumor vasculature and blood stasis, and increased oxygen consumption in tumors At the molecular level, hypoxia turns on a pathway mediated by the hypoxia-inducible factor 1 (HIF-1) in tumor cells to survive in unfavorable environments HIF-1 regulates genes that are involved in angiogenesis, invasion, apoptosis, stress responses and some cytokines (Figure 1) HIF-1 is also regulates glucose consumption by turning up anaerobic glycolysis and slowing down mitochondrial ATP production

FMISO (^{18}F-fluoromisonidazole) is used as an indicator for tissue hypoxia in PET (positron emission tomography) imaging. The aim of this study is examining the relationship among hypoxia, blood perfusion and glucose consumption in primary and metastatic tumors of HNSCC by PET with FMISO and FDG (^{18}F-fluoro-deoxy-glucose)

MATERIAL AND STUDY DESIGN

Twenty eight lesions (14 biopsy proven primary sites and 14 metastatic lymph nodes with highest FDG uptake in each case) in a total of 15 patients with untreated HNSCC were registered for the present study (Table 1) The patients underwent PET-CT scans with FDG and FMISO and an MRI scan within 1 week Tumor glucose metabolism was measured by standardized uptake value (SUV) of FDG, which is the decay-corrected activity of the lesion divided by injected activity per body weight In FMISO-PET CT scans, a dynamic measurement was carried out for 60 minutes from the tracer injection to obtain kinetics of FMISO, followed by a static scan starting at 150 minutes post injection (Figure 3). According to Thorwarth's model of FMISO dynamics in solid tumors (Figure 2), the early-phase time-activity curve (TAC) was considered to reflect tumor perfusion, and the late phase radioactivity reflects tumor hypoxia We defined two indexes for perfusion and hypoxia of minor using the FMISO data Perfusion index (PI) was defined as the washout rate in the early stage of TAC, i.e decay-corrected activity decrease from 1 5min to 25min divided by the activity at 1 5min Hypoxia index (HI) was defined as the tumor muscle activity ratio at the 150min scan, using the nuchal muscles as the reference (Figure 3)

RESULTS

The FMISO scans provided indicators of local perfusion and hypoxia of both the primary lesions and the metastatic lymph nodes. Interestingly, some cases showed quite different FMISO kinetics between the primary lesion and the lymph node (Figure 4). SUVs of FDG at primary lesions (16.05±6.32) were significantly higher than those at lymph nodes (10.95±4.95) (P=0.025), which may, at least in part, have been influenced by the partial volume effect caused by limited spatial resolution of the PET systems, while PIs or HIs did not show any difference between primary lesions and lymph nodes (PI: 0.39±0.24 v.s. 0.40±0.22 HI: 1.44±0.32 v.s. 1.25±0.36). The relationships among FDG uptake (SUV), HI and PI were evaluated using Pearson's correlation coefficient. A significant inverse correlation existed between PI and HI (P=0.010) (Figure 5C), while no significant correlation was found between FDG and PI or between FDG and HI (Figure 5A and 5B).

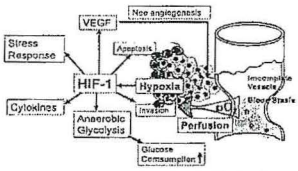

Figure 1. A scheme of functional effects of hypoxia, HIF-1, microcirculation, glucose metabolism in solid tumors

primary	age/sex	T	N	stage
Hypopharynx	44M	1	3b	IVB
Oropharynx	66F	2	2b	IVA
Oropharynx	61M	3	1	III
Oropharynx	54M	4a	2b	IVA
Oropharynx	67M	4a	2c	IVA
Hypopharynx	66M	2	0	II
Hypopharynx	44M	2	1	III
Hypopharynx	75M	2	3	IVB
Hypopharynx	67M	4a	2b	IVA
Hypopharynx	74F	4a	2c	IVA
Hypopharynx	84M	4a	2c	IVA
Hypopharynx	58M	3	2b	IVA
Hypopharynx	55M	4a	2b	IVA
Cervical Esophagus	68M	2	1	III
Unknown	72F	0	2b	-

Table 1. Primary lesion ,TN classification and stage of the patients (UICC 6th)

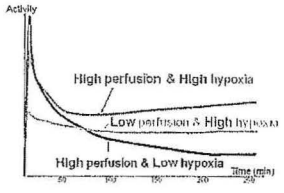

Figure 2. Typical TACs of FMISO activity in solid tumors (according to Thorwarth's model)

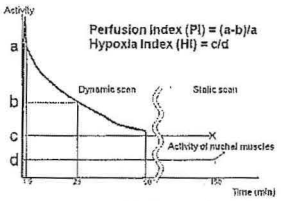

Figure 3. Calculation of Perfusion Index (PI) and Hypoxia Index (HI)

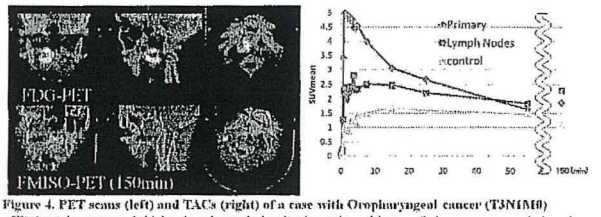

Figure 4. PET scans (left) and TACs (right) of a case with Oropharyngeal cancer (T3N1M0)
FDG uptake was much higher in primary lesion but hypoxia and low perfusion were more obvious in a metastatic lymph node. (primary :FDG(SUV)=13.54, PI=0.47, HI=1.65 , LNs :FDG(SUV)=7.54, PI= -0.10, HI=2.04)

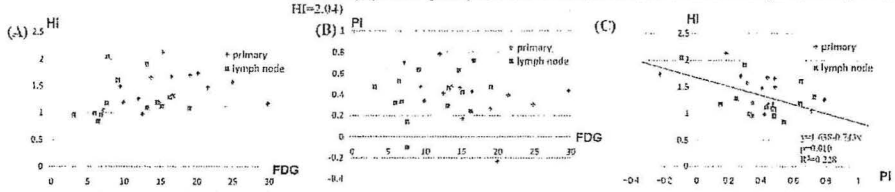

Figure 5. Relationship among FDG (SUV), PI and HI (A: FDG and PI, B: FDG and HI, C: HI and PI)
A significant inverse correlation existed between PI and HI (P=0.010) (C) while no significant correlation was found between FDG and HI (P=0.157) (A) or between FDG and PI (P=0.571) (B).

CONCLUSIONS

Tumor hypoxia inversely correlated to tumor blood perfusion, while hypoxia was not apparently related to glucose consumption. FDG, thus, may be of limited use for predicting hypoxia of the tumor. In some patient, the hypoxic state appeared quite different between primary sites and lymph nodes. The hypoxic state of HNSCCs evaluated by FMISO-PET might provide quantitative clues to the understanding of the mechanisms for their diverse responses to chemotherapy and radiotherapy.

Ｖ７．耳下腺内嚢胞性疾患の検討

中央市民病院　耳鼻咽喉科　菊地　正弘

【目　的】

耳下腺内嚢胞性疾患の鑑別診断と術前検査の有用性につき検討した。

【対　象】

2003年１月より2008年10月までに当科で手術を行った耳下腺腫瘤191例のうち、術前の画像所見にて嚢胞成分が腫瘤の大半を占めると判断され、手術にて同部に非充実性成分があると確認できた35例。

【方　法】

耳下腺内嚢胞性疾患35症例の術後病理組織診断、術前検査所見、及び嚢胞内容液の病理学的性状・MRI 所見をレトロスペクティブに検討した。

【結　果】

嚢胞性疾患35例のうち、術前画像診断にてほぼ全体が嚢胞であったもの（完全嚢胞型）は11例、一部充実性腫瘍を認めたもの（不完全嚢胞型）は24例であった。術後病理組織診断は、非腫瘍性嚢胞５例、良性腫瘍の嚢胞状変性27例、悪性腫瘍の嚢胞状変性３例であった。完全嚢胞型11例においては、FNAC、ガリウムシンチ、テクネシウムシンチを施行した症例においても有意な所見を得られず、全例で術前診断不可能であった。不完全嚢胞型24例においては、テクネシウムシンチが陽性であったワルチン腫瘍10例のみが術前診断可能であった。嚢胞内容液の病理学的性状・MRI 所見の検討からは、嚢胞液内

に出血・壊死像を認める場合は悪性腫瘍の出血性嚢胞変性が鑑別に上げられた。

【結　論】

耳下腺内の嚢胞性疾患の術前診断は困難であるが、FNAC や MRI による嚢胞内容液の性状の判断が良悪性鑑別の一助となる。

Ｖ８．FMISO-PET による進行頭頸部癌の低酸素状態の評価と化学療法反応性の比較検討

中央市民病院　耳鼻咽喉科　菊地　正弘

【要　旨】

悪性腫瘍の低酸素状態は化学療法及び放射線療法の感受性を低下させ、局所制御率の低下をきたす。今回低酸素イメージング剤である18F-フルオロミソニダゾール（^{18}F-Fluoromisonidazole, FMISO）を用いた Positron emission tomography/computed tomography（PET/CT）撮影により，頭頸部扁平上皮癌における腫瘍の低酸素状態を評価し，化学療法及び引き続いて行われる放射線療法の感受性が予測可能かを検討した。また，導入化学療法にて低酸素状態が改善するかについても検討した。対象は未治療の頭頸部扁平上皮癌14症例。全例ネダプラチンとTS-1を用いた導入化学療法を１クール施行し，その前後に FMISO-PET を撮影した。各症例，原発病変と転移性頸部リンパ節病変の計２病変，総計27病変（１症例は頸部リンパ節転移がなく原発病変のみの評価）につき評価した。頸部リンパ節転移が複数個ある際は，最長径が最大のものを代表リンパ節として評価した。低酸素指標として，FMISO 静注後50分後，150分後の SUVmax と，同時刻での対照として設定した筋への集積比（tumor to muscle ratio：TMR）を用いた。各低酸素指標において，導入化学療法前後での変化，導入化学療法の効果との関連，引き続き行った放射線療法の効果との関連につき検討した。結果，導入化学療法前後で150分後の SUVmax, 50分後，150分後の TMR が有意に低下し，低酸素状態は化学療法にて改善することが判った。化学療法の有効例，無効例の２群間で各低酸素指標に有意差はなく，導入化学療法前の低酸素指標で化学療法の効果は予測できなかった。一方で，放射線療法を行った16病変の局所制御率は治療前 FMISO-PET の50分後，150分後の TMR が高値であると有意に悪く（各々カットオフ値：1.2，1.6 P=0.02，0.04），導入化学療法前の低酸素指標で放射線療法の効果が予測できた。

Ｖ９．喉頭癌 stageⅡの多分割照射症例における治療中の喉頭ファイバーによる効果判定の有用性についての検討

中央市民病院　耳鼻咽喉科　十名　洋介・篠原　尚吾
菊地　正弘・内藤　　泰
藤原　敬三・山崎　博司
栗原　理紗・金沢　佑治
放射線治療科　奥野　芳茂・小坂　恭弘

【はじめに】

喉頭癌は、予後が比較的良好な頭頸部癌の一つである。当院では、喉頭癌 stageⅠに対しては、１日１回 2Gy の通常照射、stageⅡに対しては、１日２回1.2～1.6Gy の多分割照射、stageⅢ、Ⅳに対しては、手術・放射線・化学療法を適宜併用した集学的治療を行っている。以前、当施設での声門型喉頭癌 stageⅡの多分割照射による治療成績を報告し、５年粗生存率、疾患特異的生存率、喉頭温存率、局所制御率は、それぞれ95.8％、95.8％、82.2％、83.0％であり、多施設の成績と比べても遜色ない成績であった。しかし、一定の割合で局所再発のため喉頭摘出を余儀なくされるケースが存在する。喉頭摘出による無喉頭状態は、患者の生理的な発声を不能にし、永久気管孔の処理や管理を要するなど QOL を低下させるものであり、放射線治療中に局所再発のリスクの高低がわかれば、喉頭温存手術や再発時の早期発見にもつながる可能性があり、今後の癌診療にとって有用性が勘案される。

【方　法】

当院で喉頭癌 stageⅡ（声門、声門上、声門下型すべて含む）に対して多分割照射を行った症例について、日常的に喉頭所見をとり腫瘍が肉眼的に消失した時期と局所再発の有無を調べ、さらに局所再発したものについて再発の時期や salvage の方法、転帰などにつき詳細に検討した。

【対　象】

1996年２月から2007年12月までの間に喉頭癌 stageⅡと診断した58例のうち、レーザー使用例、通常放射症例などを除いた多分割照射症例17例であり、部位の内訳は声門型12例、声門上型５例であった。このうち２症例は化学療法を同時併用した。

【結　果】

50Gy 時点で肉眼的に腫瘍消失していたものは8/17例で、うち局所再発したのは０／８例（＝0%）であった。50Gy 時点で腫瘍の残存が見られたものは9/17例で、そのうち局所再発したのは５／９例（＝55.6%）であった。局所再発症例の検討では、局所再発５例の再発時期は、最長でも照射後330日であり、平均で照射後99.8日と比較的早期であった。５例中、治療を拒否された１症例を除く４例については喉頭摘出術が施行されており、４例とも局所制御できていた。

【結　論】

50Gy での肉眼的な腫瘍残存群は再発の割合が高い。しかし、50Gy 時点での腫瘍残存群に対し、そのまま根治照射を行うか、あるいは喉頭温存手術や化学療法の併用を行うかについては議論の余地がある。再発後に手術を行うことで局所の制御は得られることが多いことから、当院では根治照射を行った後に再発例に対して手術を行うことが多い。しかし、個々の症例でのリスクを分析し患者や家族と相談することで、希望にあわせた治療方針を検討することも可能である。また、局所再発は比較的早期に起こることが多いことから、放射線治療に対する反応不良でも根治照射を行った場合には、１年間は丹念に喉頭ファイバーを行い局所再発の有無をチェックすることが重要である。

	～40Gy	～50Gy	～60Gy	照射終了まで	照射終了時残存
腫瘍消失確認	3	5	1	4	4
うち局所再発	0	0	0	3	2

V10. 腫瘍学に関する遠隔教育システムの構築
Development of Distance Learning Systems for Resident Education on Oncology

中央市民病院　画像診断・放射線治療科　奥野　芳茂・伊藤　亨
京都大学大学院医学研究科　放射線腫瘍学　光森　通英・則久　佳毅
平岡　真宏
滋賀医科大学　放射線医学講座　邵　啓全
市立長浜病院　放射線科　伏木　雅人
天理よろづ相談所病院　放射線科　根来　慶春
北野病院　放射線科　高木　雄久

＜抄録＞

【目　的】

インターネットを介して，大学院での臨床講義を関連病院で聴講する遠隔講義システムを構築し，専攻医教育に利用する。

【方　法】

参加施設：大学病院２，関連病院４。当院における使用機器：市販の Note 型 PC１台。マイク，スピーカー，プロジェクター。使用したソフトウェア：Internet Explorer® ver.7.0（Microsoft社），3eConference®（(株)木村情報技術）。

がんプロフェッショナル養成プランのカリキュラムとして大学院で行われている臨床講義をインターネット経由でライブで聴講する。オンライン講義の特徴である，同時性，双方向性講義を実現する。講義ライブラリーを構築して，各個人がオンデマンドで学べる環境を整備する。

【結　果】

参加施設での講義の聴講は可能になっている。平成21年10月，当院において会議室でのオンライン講義が開始となり，専攻医向け教育の一環として利用している。今年度の講義を元にオンデマンド配信のための教材を作成中である。

【結　論】

インターネットに接続できる環境があれば，簡単に双方向性の遠隔講義を行うことができるシステムを構築した。今後，専攻医研修や遠隔カンファレンスなどに利用していく予定である。

＜展示原稿（スライド原稿は別紙添付）＞

演題名：腫瘍学に関する遠隔教育システムの構築

がんプロフェッショナル養成プラン「高度がん医療を先導する人材養成拠点の形成」（京都大学，三重大学，滋賀医科大学，大阪医科大学）

・がん治癒率の向上とがん患者の生活の質の改善を実現するために必要ながん医療専門職の人材育成
・自治体や地域の病院・医師会などと協力してがん医療における地域連携体制を確立

【目　的】

４大学（京都大学，三重大学，滋賀医科大学，大阪医

科大学）大学院・がんプロフェッショナル養成プランに協力して，インターネットを介する遠隔講義，カンファレンスを実施する。それらの資材を当院における専攻医並びにガン専門医の教育・研修に利用することによって，がんプロフェッショナルの育成を推進する。

【方　法】

・がんプロフェッショナル養成プランのカリキュラムとして大学院で行われている臨床講義をインターネット経由でライブで聴講する
・オンライン講義の特徴である，同時性，双方向性講義を実現する
・講義ライブラリーを構築して，各個人がオンデマンドで学べる環境を整備する

参加施設

神戸市立医療センター中央市民病院
京都大学大学院医学研究科　放射線腫瘍学
滋賀医科大学　放射線医学講座
北野病院
天理よろづ相談所病院
市立長浜市民病院

遠隔講義

「臨床腫瘍学コアカリキュラム講義」
講義は，原則　火曜日　18：00～
京都大学医学部　第一臨床研究棟　地階　第3セミナー室

【使用機器】

Hardware

・Note 型 PC 1 台
・プロジェクター
・マイク
・スピーカー

Software

・Internet Explorer® ver.7.0（Microsoft社）
・3eConference®（(株) 木村情報技術）

【臨床腫瘍学コアカリキュラム講義】

	日程	講義タイトル	担当講座／診療科	講師
第1回	2009/05/12	癌診断学（腫瘍画像診断学総論）	放射線診断科	中本　裕士
第2回	2009/05/19	癌診断学（腫瘍病理学総論）	病理学	中嶋　安彬
第3回	2009/05/26	癌放射治療総論	放射線治療科	光森　通英
第4回	2009/06/02	各論：精神腫瘍学	集学的腫瘍学	林　晶子
第5回	2009/06/08	癌の疫学・生物統計と臨床試験	医療統計学	佐藤　俊哉
第6回	2009/06/16	各論：小児がんの臨床	小児科	渡邉健一郎
第7回	2009/06/23	癌薬物療法総論と原発不明腫瘍	外来化学療法部	石黒　洋
第8回	2009/06/30	各論：頭頸部癌	耳鼻科	平野　滋
第9回	2009/07/07	各論：肺癌・中皮腫（1）	呼吸器外科	大久保憲一
第10回	2009/07/14	各論：肺癌・中皮腫（2）	呼吸器内科	三尾　直士
第11回	2009/07/21	各論：肝・胆・膵癌	肝胆膵・移植外科	波多野悦朗
夏期休暇				
第12回	2009/09/08	各論：上部消化管癌	消化器内科	武藤　学
第13回	2009/09/15	各論：下部消化管癌	消化管外科	長山　聡
第14回	2009/09/29	各論：消化管癌の内視鏡治療	消化器内科	宮本　心一
第15回	2009/10/06	各論：泌尿器科癌（1）	泌尿器科	西山　博之
第16回	2009/10/13	各論：泌尿器科癌（2）	泌尿器科	神波　大己
第17回	2009/10/20	各論：婦人科がんに対する集学的治療	産科婦人科	小西　郁生
第18回	2009/10/27	各論：婦人科癌	産科婦人科	万代　昌紀
第19回	2009/11/10	各論：乳癌（1．乳癌の局所療法）	乳腺外科	杉江　知治
第20回	2009/11/17	各論：乳癌（2．乳癌の全身療法）	乳腺外科	戸井　雅和
第21回	2009/11/24	各論：内分泌腫瘍（主に甲状腺癌）	耳鼻科	北村　守正
第22回	2009/12/01	各論：悪性黒色腫・皮膚癌	皮膚科	是枝　哲
第23回	2009/12/08	各論：骨・軟部腫瘍	整形外科	中山　富貴
第24回	2009/12/15	各論：血液腫瘍・AIDS 関連腫瘍（1）	血液内科	高折　晃史
第25回	2009/12/22	各論：血液腫瘍・AIDS 関連腫瘍（2）	血液内科	高折　晃史
冬期休暇				
第26回	2010/01/12	各論：中枢神経系腫瘍	脳神経外科	三國　信啓
第27回	2010/01/19	癌緩和医療・リハビリ（症状管理）	地域ネットワーク医療部	岸本　寛史
第28回	2010/01/26	癌緩和医療・リハビリ（コミュニケーション）	探索医療センター	成田　慶一
第29回	2010/02/02	各論：がん薬物療法の副作用対策	外来化学療法部	石黒　洋

リハーサルを繰り返し，第19回目以降，会議室にて遠隔講義を開始。会議室の関係で全10回分をオープン講義の形で視聴した。のべ62名が参加した。

【オンデマンド配信システム】

・京都大学とサイエンス・グラフィックス株式会社の共同開発
・今年度の講義のビデオをオンデマンドで受講が可能になっている。
・大学院生ならびにプロジェクト参加病院向けに ID を発行，聴講可能になる。
・大学院生に対しては聴講の有無を管理できる。
・最後に理解度チェックのための設問が用意されている。

システム構築の技術情報

ハードウェア

・サーバースペックについて
　www サーバー（Linux，MySQL，PHP5，現在標準的なレンタルサーバー）
　ストリーミングサーバー（RED5，通信帯域：共有 1 Gbps）

ソフトウェア

・ストリーミング
　FLV ストリーミングサーバー RED5 を使用
　閲覧は，Adobe Flash Player で再生可能
・聴講会員システム
　WordPress をカスタマイズ

KOMS がんプロフェッショナル養成プラン
臨床腫瘍学　e－ラーニング聴講
http://www.sgstorage.net/wp/ondemand2/

KOMS がんプロフェッショナル養成プラン
臨床腫瘍学　e－ラーニング聴講申請サイト
http://www.sgstorage.net/others/ganpro_apply/

【結　語】

・インターネットに接続できる環境があれば，簡単に双方向性の遠隔講義を行うことができるシステムを構築した
・今後，専攻医研修や遠隔カンファレンスなどに利用していく予定である

V 11. 化学放射線治療後に頸椎骨髄炎を発症した頭頸部癌 2 例

中央市民病院　画像診断・放射線治療科　小坂　恭弘

頭頸部癌に対する放射線治療において化学療法の併用と線量増加は根治率を上昇させる一つの方法であるが、有害事象の増加・生存率の低下にもつながる。今回化学療法と他分割照射の併用後に CR となったが、稀な有害事象である頸椎骨壊死をきたした頭頸部癌 2 症例を経験した。また頭頸部癌と食道癌に対して異時的に放射線治療を行い、照射野の重複した部分に頸椎骨壊死をきたした 1 例を経験した。骨壊死が頸椎で起こすことは極めて稀であるがために日常診療で注意を払われることが少ないが、近年強い治療が行われる傾向にあり、また癌治療成績の向上により別の癌が発生しそれぞれに放射線治療が行われつつあり、今後は頸椎骨壊死が問題となる可能性が高い。今回私はこれら 3 例の経験について2009年 6 月に札幌で行われた日本頭頸部癌学会で報告した。また骨壊死の統計や原因、対処法をふまえた英語論文を執筆し、現在投稿中である。

V 12. 切除不能局所進行膵癌に対する GEM 同時併用の外照射と術中照射

中央市民病院　画像診断・放射線治療科　田川裕美子

【研究の要約（再掲）】

2002～2006年に治療を開始した切除不能局所進行膵癌で、GEM 同時併用放射線治療を施行した34症例を対象とし、術中照射と外照射の併用群（22例）と外照射のみの群（12例）の成績を比較した。その結果、総生存期間、無増悪生存期間とも両群間に有意差は認められなかった。

結論として GEM 同時併用放射線治療で術中照射を併用する意義は少ないと考えられ、以後の本院での膵癌治療のプロトコール作成に寄与した。

【学会発表】

①第27回京都放射腺腫瘍研究会、2009年 3 月 7 日、京都（oral）申請時に発表済
②51st Annual meeting of American Society for Therapeutic Radiation Oncology（ASTRO）, Nov. 1–5, 2009, Chicago. USA（poster）

※②の抄録集のコピーを別紙にて添付。①については申請時に提出済。

【論文発表】

"International Journal of Radiation Oncology ＊ Biology ＊ Physics"（上記のASTROの学会誌）に"Intraoperative and external beam radiotherapy with concurrent gemcitabine for locally advanced pancreatic cancer"のタイトルで投稿準備中。

現在ほぼ完成しており、22年3月中に投稿予定。

V13. ソラフェニブによる手足症候群予防のためのケアプランの検討

中央市民病院　看護部科　斎藤美智子・岡野　京子
矢羽田由起子・浜中しつか
宮崎　温子・斎藤　園美
山口　美鈴・倉島　香織
森川奈緒美

【はじめに】

ソラフェニブは根治切除不能又は、転移性腎癌に対して、腫瘍の細胞増殖と血管新生を阻害する経口分子標的薬です。しかし、国内第Ⅱ相臨床試験において有害事象発現率は96.9%と高く、このうち手足症候群は55%と最も高い発現率でした。

手足症候群とは、手指・手掌・足底の皮膚に生じる紅斑・ヒリヒリ感などの症状の総称です。手足症候群を発症すると患者の日常生活に大きく影響を及ぼします。そのため減量や中止を余儀なくされることから、他の治療法が望めない腎癌患者にとっては病状の進行とともに希望も奪うことになります。

先行研究では、手足症候群の予防法は確立されておらず、対処療法の記載のみでした。そこで私たちは、看護介入により手足症候群の予防ができないかということに着目しました。スキンケアの実施や、症状の早期発見・対処により重症化を避け、内服継続が可能になるのではないかと考え、ソラフェニブによる手足症候群予防のためのケアプランの作成・検討を行ったので、ここに報告します。

【研究目的】

ソラフェニブによる手足症候群予防のためのケアプランを作成・実施し、その有効性を検討する。

【倫理的配慮】

研究の主旨・目的・患者個人が特定できないよう十分配慮すること、自由参加・辞退可能であること、不利益を被らないことを口頭および文書で説明し同意を得た。

【研究方法】

・研究デザイン：介入研究
・研究期間：2009年4月10日～2009年7月22日
・研究対象者：研究期間にネクサバール®の内服が開始され、本研究に参加の同意が得られた患者
・データーの収集方法：1）パンフレットの作成　2）ケアプランの作成　3）実技演習　4）看護記録から看護実践内容の収集
・分析方法：事例ごとにケアプラン実践内容と手足の皮膚状態を分析し、ケアプランの評価を行う。

ケアプランの指導面談時期は、血中濃度と発現頻度の高い時期を考慮して設定しました。

ケアプランの内容は

①投与前に、皮膚の保清・保湿・保護を基本としたパンフレットに沿ってスキンケアについて説明し、体験学習をします。
②観察した皮膚の状態や既往歴などをアセスメントして個別指導を行います。
③投与1～2週間後に皮膚の状態、ケアの実施状況を確認します。
④再アセスメント、追加指導、ケア継続の励ましを行います。
⑤投与4週間後に再度、アセスメント・追加指導・ケア継続の励ましを繰り返します。

Ⅳ. 結果

A氏の足には、投与前から角質硬化が数カ所ありました。そこで、角質除去用具を用いて足のケアを実際に行い方法と注意点を説明しました。尿素角化治療剤は、約5分かけて塗りこみ、皮膚の中に浸透した感覚を体験してもらい理解を得ました。

2週間後の面談時、手は尿素角化治療剤を1日に4～5回塗布されていましたが、発赤と痛みが出現していました。内服続行は可能でしたが、医師との相談で「1日4錠を2日間、2錠を1日間」を繰り返すことになりました。

4週後の面談時、足の角質硬化は、ほぼ同じ状態にありましたが尿素角化治療剤を1日3回塗布に増やし、毎日スキンケアを行う事で悪化することなく経過しました。

B氏、C氏

2週間後の面談時、お二人とも、症状があればスキンケアを開始すると理解されており全くケアがされていま

せんでした。再度、無症状の時からケアすることの重要性を説明しました。

4週間後の面談時、お二人ともスキンケアの実施は行えていましたが、B氏は手足に痛みが出現しており、左足母指球に角質硬化がありました。C氏は左右の母指球と右踵部に角質硬化があり痛みを伴っていました。角質ケアを実際に行い、方法と注意点を説明しました。その後の来院時には、お二人ともケアができており、角質硬化も痛みも消失していました。

V．考察

手足症候群の発生機序は不明とされていますが、皮膚基底細胞の増殖能の阻害、エクリン汗腺からの薬物分泌、物理的刺激などが原因と考えられています。皮膚の最も外側にある表皮の細胞の最も内層にある基底層の基底細胞が分裂して、最外層の角質を形成します。HFS の原因と考えられている状況が起こることにより、正常な皮膚の再生を妨げ、角質層が肥厚して亀裂を生じたり、微小な神経を刺激することにより痛みを感じます。

このため皮膚のコンディションを整える保清・保湿・保護を基本とした一般的なスキンケアを無症状な時期から開始することが手足症候群予防につながると考えました。

また、実際のケアを行う前に、副作用の受け止めや日常生活への影響などを尋ね、それぞれの背景を踏まえて、スキンケアを指導しました。患者は、自分に合ったスキンケアの方法を理解し、自ら予防のためのケアにも取り組めました。これが、皮膚症状の悪化回避につながり患者のスキンケア意欲を高める援助になったと考えます。

【結　論】

1名の患者が内服減量となりましたが、皮膚症状の重症化はなく予防的ケアの有効性が示唆されました。

【おわりに】

本研究の結果を踏まえ、ケアプランを改善して対象者数を増やし、ケアプランの有効性を明らかにする研究に着手しています。なお、本研究は「平成21年度笠原ガン治療研究事業」の助成を受けています。

V 14. がん化学療法における院内制吐剤使用ガイドラインの作成および悪心・嘔吐の発現調査

中央市民病院　薬剤部　平畠　正樹・北田　徳昭
橋田　亨

【はじめに】

がん化学療法における悪心・嘔吐は患者の訴えの最も多い副作用の一つであり，患者の quality of life（QOL）を低下させる。これまで院内の制吐剤使用ガイドラインの整備に関する報告はみられるものの，ガイドライン適用前後における評価，特に抗がん剤連日投与時における報告は少ない。本稿では，作成した院内制吐剤使用ガイドラインに基づき，抗がん剤連日投与レジメンについて制吐療法を改定し，制吐療法改定前後における悪心および嘔吐の発現状況，ならびに制吐薬の薬剤費に関して調査した。

【方　法】

ASCO，NCCN，MASCC の3つの国際的ガイドラインの制吐療法を比較検討し，院内制吐剤使用ガイドラインを作成した。作成した院内ガイドラインと当院がん化学療法レジメンの制吐療法を比較したところ，デキサメタゾン（DEX）が不足しているものが75%あった。それらのうち食道癌に対する high dose FP 療法（シスプラチン80 mg/m²；Day1，フルオロウラシル800 mg/m²；Day 1 － 5）を対象とし調査を行った。対象患者は，神戸市立医療センター中央市民病院にて high dose FP 療法を受けた食道がん患者39名（改定前20名，改定後19名）とした。制吐療法は改定前が Day 1 にグラニセトロン 3 mg，改定後が改定前に加え Day 1 ；DEX20mg，Day 2 － 5 ；DEX 4 －12mg であった。対象患者における制吐薬の使用状況および悪心・嘔吐の発現状況，制吐療法による副作用の発現状況を，診療録を基にレトロスペクティブに調査した。さらに，1クールあたりに使用された制吐薬の薬剤費を算出した。なお，本研究は神戸市立医療センター中央市民病院臨床研究倫理審査委員会の承認を得て行った。

【結果】

悪心・嘔吐発現率は制吐療法改定前後でそれぞれ80.0%，30.0%，および52.6%，15.8%であった。特に悪心が Day 2，3および5，嘔吐が Day 3 において適応後で有意に低下していた。また平均嘔吐回数は改定前で0.80±1.88回，改定後で0.21±0.54回であった。頓用制吐

薬使用率は改定後で低下し，特に３日目において有意に低値であった。

制吐療法改定前における制吐療法に起因すると考えられる副作用は認められなかった。改定後では血糖値上昇が２例あった。

１クールにおける制吐薬の合計薬剤費は改定前後でそれぞれ 16,701±15,103，9,691±3,326円であった

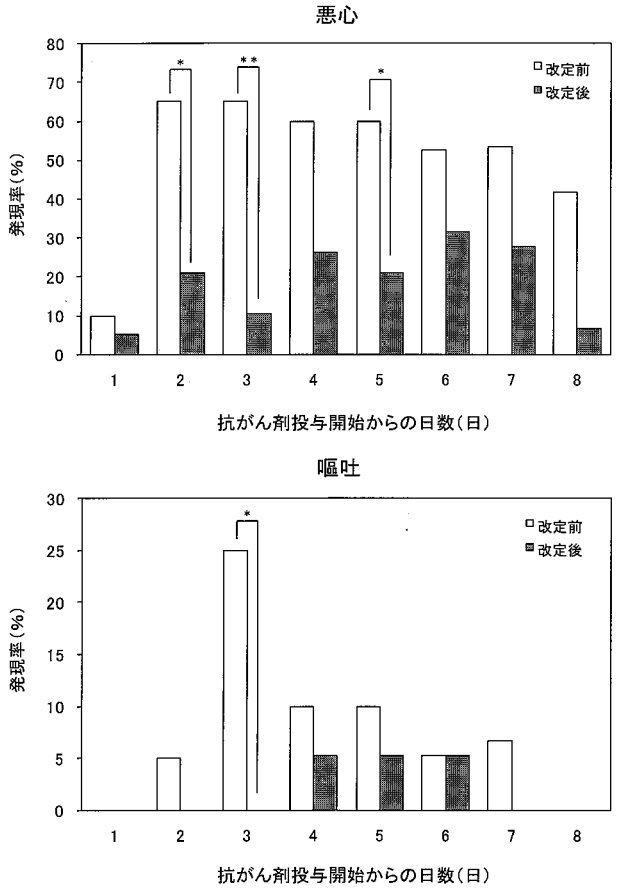

図 抗がん剤投与開始後の悪心・嘔吐発現率

*; p<0.05, **; p<0.01 (Fisherの正確確率検定)

【考　察】

Day 1 における 5-HT_3 受容体拮抗薬の使用率は，改定前後とも100%であり，悪心・嘔吐の発現率も低値であった。また，Day 2 以降の DEX の使用率は改定後で有意に高く，制吐薬（5-HT_3 受容体拮抗剤及びメトクロプラミド）の頓用使用率は改定後で低下した。このことは，ステロイドを併用した制吐療法が奏功し，Day 2 以降の悪心・嘔吐発現率が低下したことを示唆している。

一方，１クールあたりに使用した 5-HT_3 受容体拮抗薬及びメトクロプラミドの薬剤費はともに改定後で有意に減少していたのに対し，DEX では有意に増加していた。今回有意差は認められなかったが，１クールあたりの制吐薬全薬剤費は改定後で約7,000円節減することができた。このように，DEX を適正に使用することは医療経済的にも有用であると考えられる。

今回制吐療法改定により DEX 使用量が増加し，２例に血糖値上昇が認められた。この２例は糖尿病治療薬の投与を受けていた患者であり，インスリンの追加投与によって血糖コントールされた。糖尿病の既往を有する患者など一部の患者では本改定により，併発疾患に影響を与えることが考えられることから，制吐療法に関しても一律の対応ではなく，個々の患者の状況も考慮した副作用マネジメントを実施することが必要である。

以上まとめると，抗がん剤連日投与レジメンにおいても，その制吐療法を改定しがん化学療法施行後の消化器症状をコントロールすることにより悪心・嘔吐発現率を低下させ，制吐薬の薬剤費も減少させることができた。今後さらに症例数を増やして制吐療法の有用性を評価する予定である。

Ⅴ15. マルチサイトカイン測定による造血器腫瘍に伴う数々の病態の把握

中央市民病院　臨床検査技術部　丸岡　隼人・江藤　正明
那須　浩二
免疫血液内科　井上　大地・有馬　浩史
瀧内　曜子・永野　誠治
木村　隆治・下地　園子
森美　奈子・田端　淑恵
柳田　宗之・松下　章子
永井　謙一・高橋　隆幸

【緒　言】

従来、説明のつかなかった臨床症状、病態、検査データの異常を、サイトカインの測定によって明確にすることが可能となりつつある。すなわちサイトカインプロファイルにより診断、病態の把握や治療効果の判定がより的確となり、患者の予後の改善や治療コストの軽減につながる。我々は昨年度より、造血器腫瘍の合併症として特に重篤な血球貪食症候群（以下 HPS）および敗血症（以下 Sepsis）の早期発見および治療効果のモニタリングにおいて、血中サイトカイン測定が有用であるかを Cytometric Bead Array（以下 CBA）法にて検討してきたので報告する。

【対象と方法】

今回の研究には、同意書にてインフォームドコンセントの得られた HPS 発症患者18名（NHL 17名、EB

virus 感染１名)、HPS 非発症患者18名（NHL 18名)、敗血症のみを合併した造血器腫瘍患者８名（NHL２名、AML３名、ALL３名）および健常人20名を対象とした。HPS の重症度の分類は、血球数,フェリチン，sIL-2R, LDH などの検査結果、全身状態や治療薬への反応性などを基に、軽／中等症群と重症群に分類した。Human CBA Flex Set（BD 社）を用いて血清中の IL-6, IL-8, IL-10, IP-10, G-CSF, GM-CSF, IFN-γ, TNF-α, MIG, MIP-1αをFACS Cal-ibur（BD 社）にて測定し、FCAP Array ソフトウェア（BD 社）にて解析した。独立３群間の血清サイトカイン濃度の有意差検定は Kruskal-Wallis 検定後に Dunn 法による多重解析を、関連３群間は Friedman 検定後に Tukey 法による多重解析を、独立２群間の有意差検定は Mann-Whitney U 検定を用いた。

【結　果】

Fig 1 に示すように、IL-6, IL-10, IP-10, IFN-γ, MIG, MIP-1 の６種類において、HPS 発症患者群の HPS 診断時と HPS 非発症患者群の未治療時における血清サイトカイン濃度に有意差が認められた（全て $p<0.001$)。その中でも IP-10, MIG, IL-10 の３種類は HPS 発症群で異常高値であった。２群間における中央値、最小値および最大値はそれぞれ IP-10：2965pg/ml（716－32293）vs 231pg/ml（100－2051），MIG：15837pg/ml（5004－279276）vs 1388pg/ml（108－9585），IL-10：240pg/ml（5－10000）vs 9pg/ml（1－57）であった。IL-8, G-CSF は HPS 発症群と健常群との間に有意差が認められたが（両者とも $p<0.05$, data not shown)、HPS 発症群と HPS 非発症群との間には有意差を認めなかった。GM-CSF, TNF-α に関しては全群で有意差を認めなかった。HPS 重症群と軽／中等症群の２群間において血清サイトカイン濃度を比較した結果を Fig. 2 に示した。上記６種類のうち、IP-10 と MIG のみが２群間で有意差を認め、重症群で異常高値を示していた（両者とも $p<0.001$)。IP-10, MIG の２群間における中央値、最小値および最大値はそれぞれ IP-10：4842pg/ml（740－32293）vs 1230pg/ml（716－2931），MIG：53541pg/ml（9832－279276）vs 8446pg/ml（5002－11669）であった。２種類のサイトカインによる HPS の感度、特異度および診断効率を求めるため、６種類のサイトカイン全ての組み合わせで検定を行った。その結果、IP-10：500pg/ml, MIG：5000pg/ml を Cut Off 値とした場合、感度100%, 特異度94%, 診断効率97%と最大であった（Fig. 3）。18例の HPS 患者のうち、診断前後のフォローが可能であった12症例における血清サイトカイン濃度の変化を Fig. 4 に示した。HPS の診断３日以上前から各サイトカイン濃度は高値を示しており、HPS 診断時にピークを迎え、寛解時には基準値近くにまで低下していた。Fig. 5 には Sepsis 群と健常群の血清サイトカイン濃度を比較した結果を示した。10種類のサイトカインのうち、G-CSF, IL-6, IL-8, IL-10 において２群間で有意差が認められた（全て $p<0.001$)。Sepsis の診断前後における血清サイトカイン濃度の変化を検討した結果、ほとんどの症例において、Sepsis の診断３日前から各サイトカインが高値を示し、診断時にはピークを迎え、治癒後は基準値レベルに達していた。

【考　察】

HPS の発症に高サイトカイン血症が関与していることは以前から知られている事実であり、IL-6, IFN-γ など多数の炎症性サイトカインが高値である報告は既になされている。しかしながら、高値を示すサイトカインの種類および血中濃度は文献により異なっており、また HPS の早期診断および治療効果のモニタリングに有用なサイトカインプロファイルは確立されていない。我々は HPS 発症患者において IL-6, IL-10, IP-10, IFN-γ, MIG, MIP-1αが HPS 非発症群に比して、有意に高値を示していることを見い出した。IL-6, IL-10 に関しては数々の炎症性疾患で高値を示すことが知られており、HPS の特異的なマーカーとは成り難い。また、従来から HPS のマーカーとして最も有力視されている IFN-γ に関しては、高値を示さない症例があり、また HPS の比較的早期に上昇するが、持続的に高値を示さない時系列パターンを示すことから病勢のモニタリングには不向きである。MIP-1αは病態を反映している結果であったが、上昇が軽微であり、IFN-γと同じくモニタリングには不向きである。一方、IP-10 と MIG は HPS 発症群において異常高値であること、HPS の重症度を反映していること、病勢と一致した時系列変化を示すことが今回の結果から明らかとなった。また、両者を組み合わせることにより、高い診断効率（97%）を得ることが可能となった。我々の知る限り、HPS 患者で IP-10, MIG の血中濃度を検討した報告はなく、IP-10, MIG は HPS の診断マーカーとして有力な候補であることが示唆された。IP-10, MIG が HPS の発症にどのような関与をしているかは定かではないが、両者とも活性化 T-cell などから産生される IFN-γにより刺激された単球･マクロファージから産生されるケモカインであり、単球･マクロファージ，T-cell, NK-cell の遊走能をもつことが知られている。おそらく、これらのケモカインが骨髄をはじめとするリ

ンパ網内系組織で上昇することで炎症が拡大し、マクロファージの過剰活性化を引き起こすのではないかと考えられる。一方、Sepsis 患者の検討では、全例で IL-6, IL-8, IL-10, G-CSF の高値が認められ、これまでの文献報告と同様の結果となった。Sepsis の Bio-marker としては、近年 Procalcitonin が注目されており、上記のサイトカインとの有用性に関する比較検討が今後必要である。マルチサイトカインの測定により、造血器腫瘍の合併症として頻度の高い HPS および Sepsis の早期発見や治療効果のモニタリングが可能であることが今回の検討結果から示唆された。臨床の現場にサイトカイン測定が普及していくためには、迅速、安価、簡便かつ検出感度の高い測定法であることが必須であり、CBA 法はそれらの条件を満たす優れたメソッドであった。

【参考文献】

1）Roy Chen, et al. Simultaneous quantifycation of six cytokines in a single sample using microparticle-based flow cytometric technology. Clin Chem 1999. 45：9：1693.

2）Tatsuharu Ohno, et al. The serum cytokine profiles of lymphoma-associated hemophagocytic syndrome：a comparative analysis of B-cell and T-cell/Natural Killer-cell lymphomas. Int J Hematol 2003；77：286.

3）John A, et al. Understanding the inflammatory cytokine response in pneumonia and sepsis. Arch Intern Med 2007. 167：15：1655.

4）Yongmin Tang, et al. Early diagnostic and prognostic significance of a specific Th1/Th2 cytokine pattern in children with haemophagocytic syndrome. Br J Hematol 2008；143：84.

5）高橋隆幸，丸岡隼人．臨床検査としてのサイトカイン測定．臨床病理2007．55：3：272.

6）丸岡隼人, 高橋隆幸．サイトカインの新しい測定法：フローサイトメトリによる測定．臨床サイトカイン学.

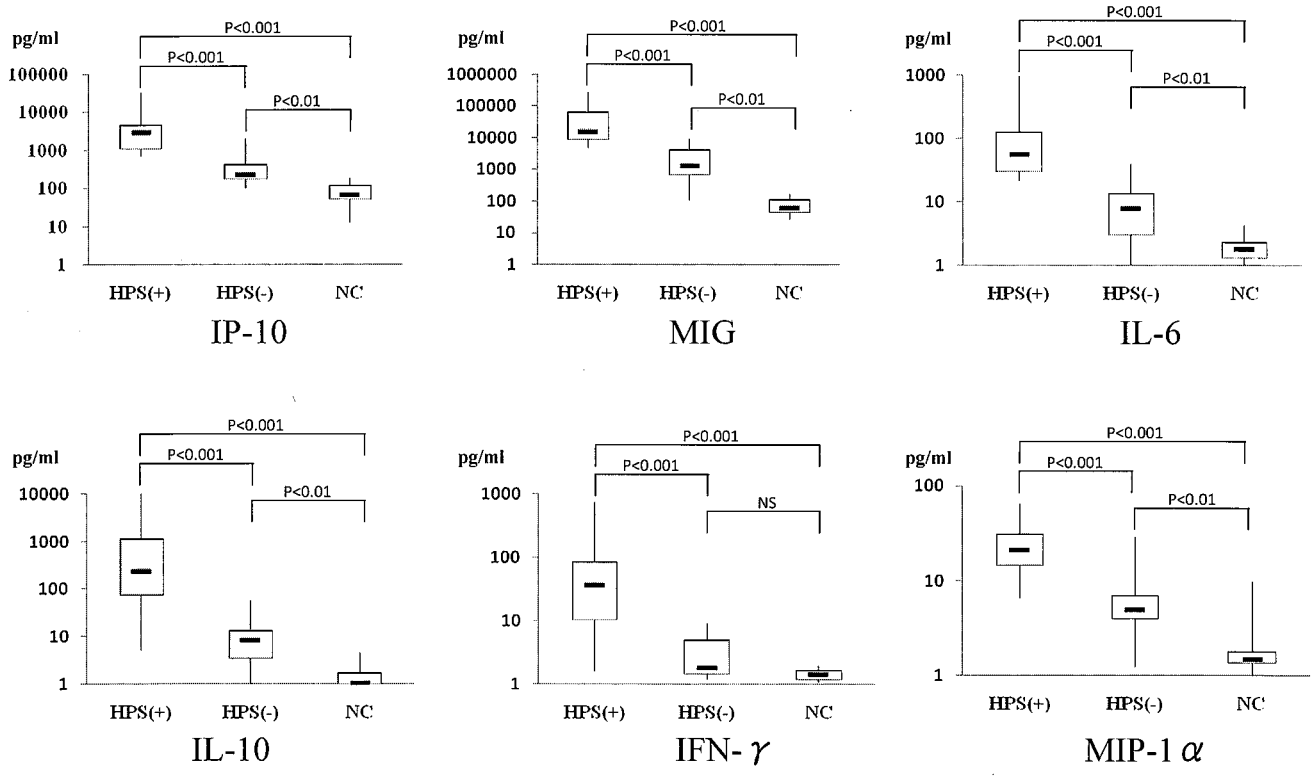

Fig. 1　HPS 発症群、非発症群、健常群における血清サイトカイン濃度

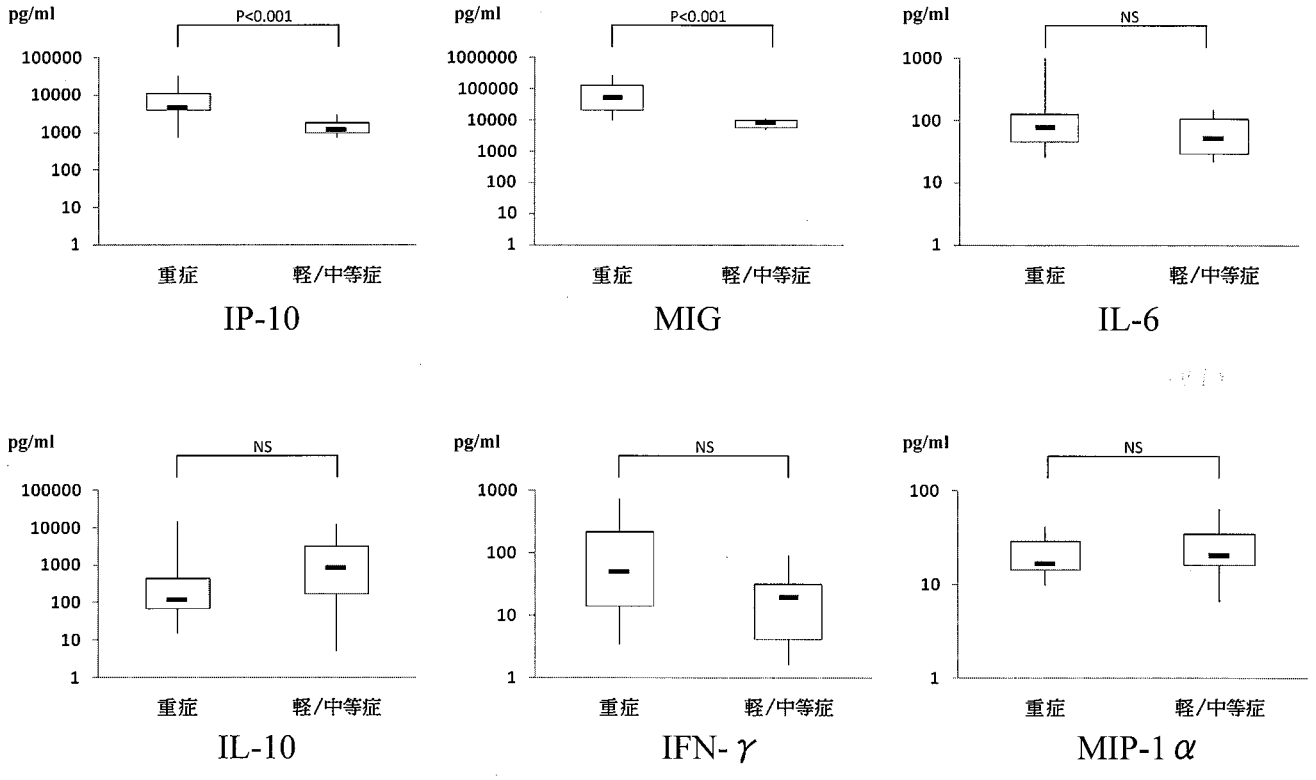

Fig. 2　HPS 重症群、軽／中等症群における血清サイトカイン濃度

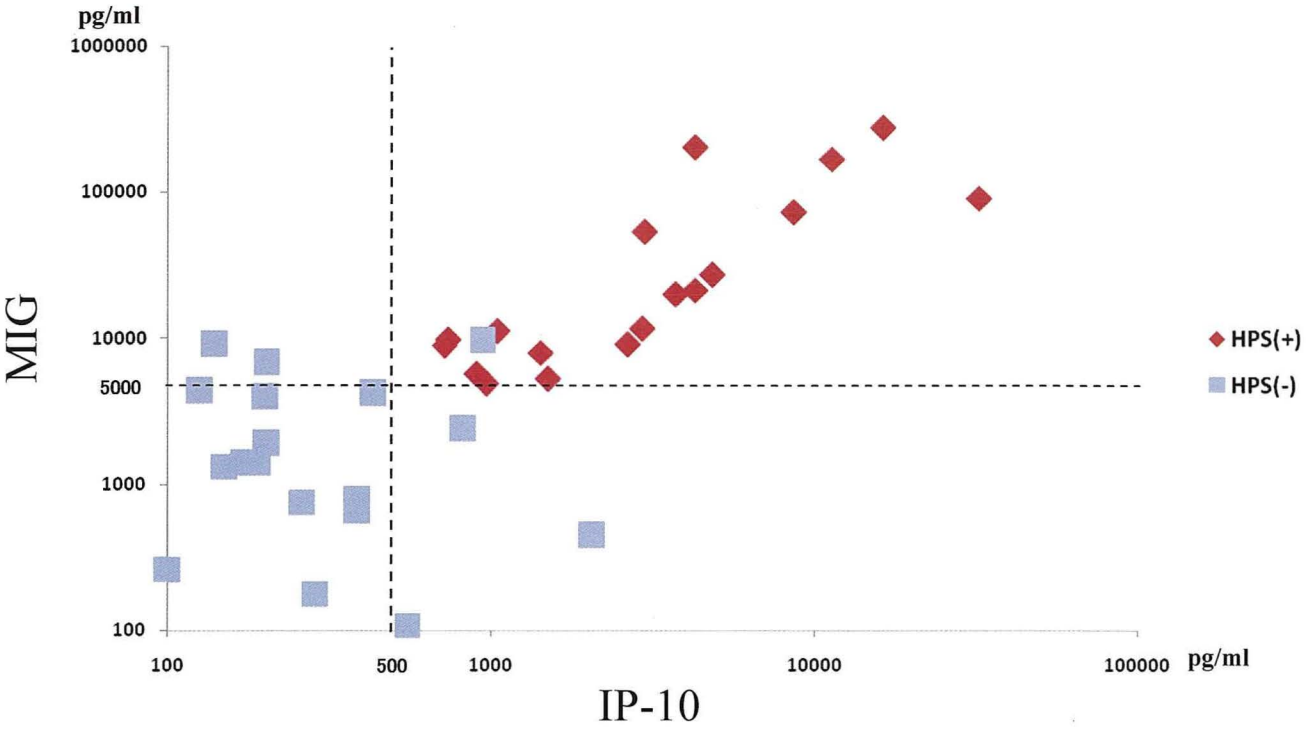

	感度(%)	特異度(%)	診断効率(%)
IP-10(500pg/ml <),MIG(5000pg/ml <)	100%(18/18)	94%(17/18)	97%(35/36)

Fig. 3　HPS 発症群、非発症群における血清 IP-10, MIG 濃度の分析

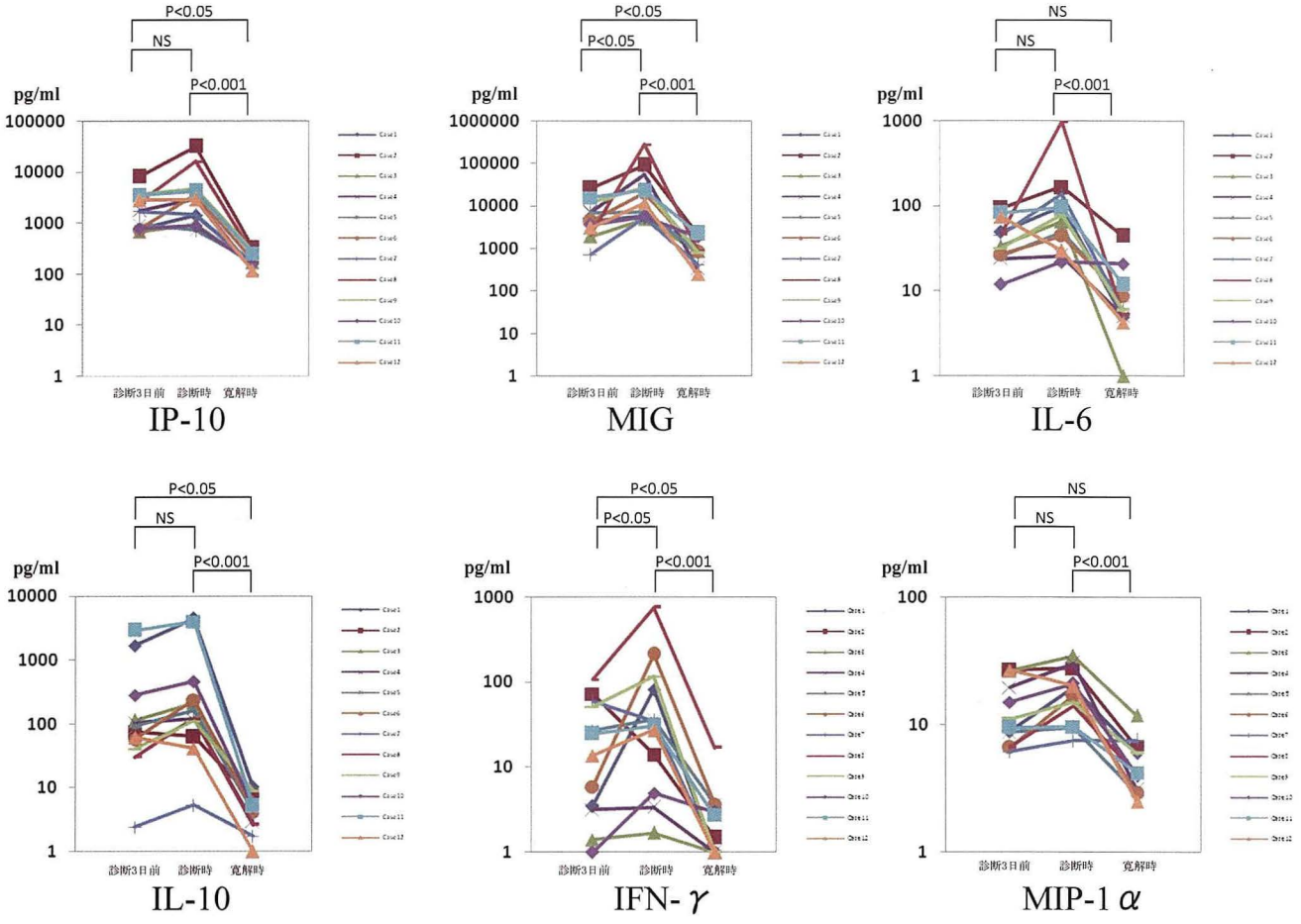

Fig. 4　HPS の診断前後における血清サイトカイン濃度

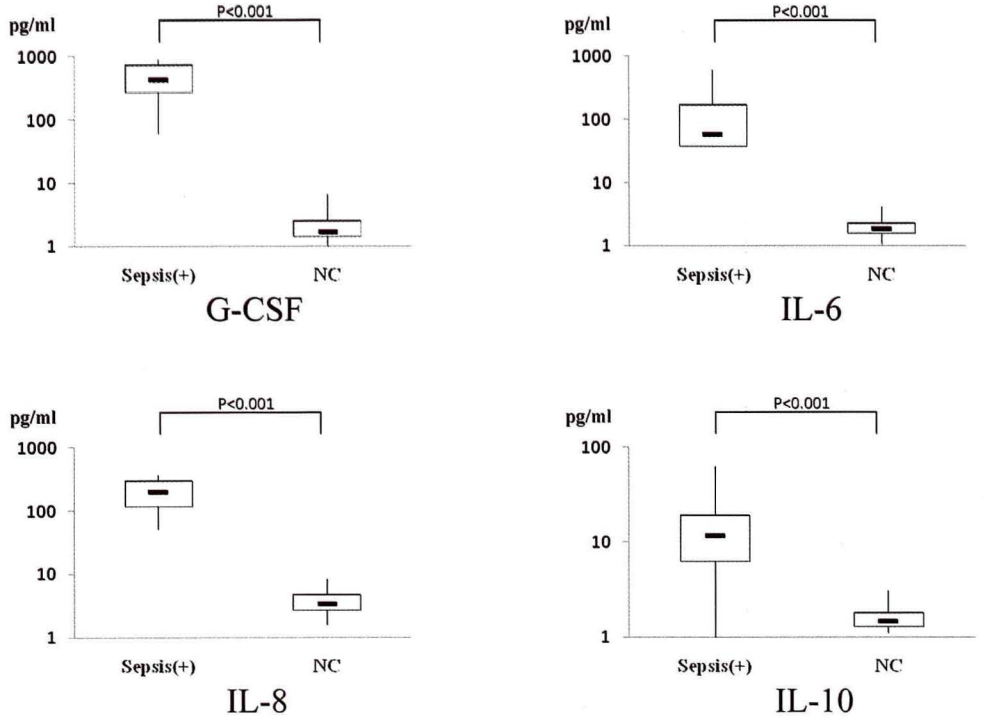

Fig. 5　Sepsis 群と健常群における血清サイトカイン濃度

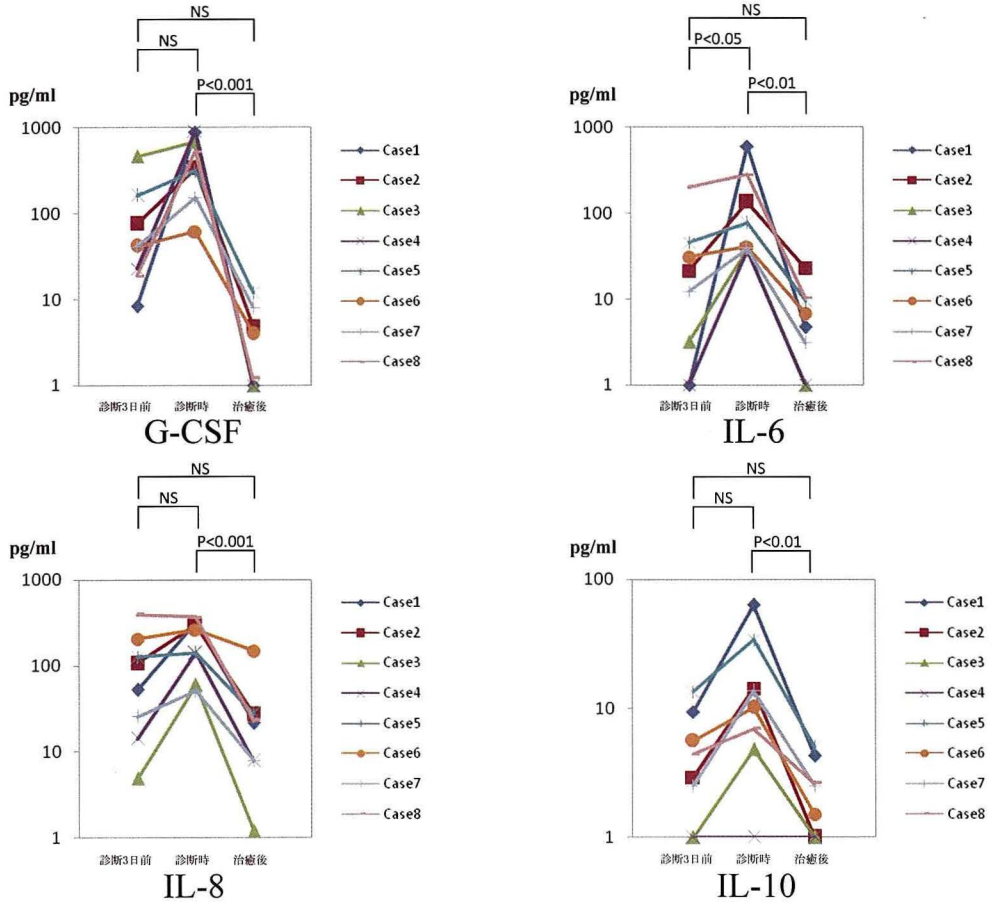

Fig. 6　Sepsis の診断前後における血清サイトカイン濃度

VI. 論　文　発　表

Ⅵ. 論 文 発 表

Ⅵ. 1 感染症および寄生虫症

Ⅵ. 1. 1 イトラコナゾール全身療法により短時間で菌球消失を認めた切除不能気管支アスペルギローマの1例

中央市民 呼吸器内科 大塚今日子
臨床病理科 今井 幸弘
(化学療法の領域, 25, 105－110, 2009. 6)

Ⅵ. 1. 2 イトラコナゾール全身療法により短時間で菌球消失を認めた切除不能気管支アスペルギローマの1例

中央市民 呼吸器内科 大塚今日子
臨床病理科 今井 幸弘
(化学療法の領域0913－2384, 25(7), 1537－1542, 2009. 6)

Ⅵ. 1. 3 エタネルセプト投与中に発症した巨大空洞形成性肺炎球菌肺炎の1例

中央市民 呼吸器内科 木田陽子
(日本呼吸器学会雑誌, 47, 320－325, 2009. 4)

Ⅵ. 1. 4 Fulminant sepsis caused by Bacillus cereus in patients with hematologic malignancies: analysis of its prognosis and risk factors

中央市民 臨床病理科 今井 幸弘
免疫血液内科 Daichi Inoue
(Leukemia & Lymphoma, Vol. 51, No. 5, 860－869, 2010. 5)

Ⅵ. 1. 5 大規模病院での対応①ー国内初発例を経験して

中央市民 感染症科 春田 恒和・林 三千雄
感染管理室 立溝江三子・坂本 悦子
新改 法子
(INFECTION CONTROL, Vol.18, 1141－1145, 2009. 11)

Ⅵ. 1. 6 座談会直面しているパンデミック（H1N1）2009

中央市民 小児科・感染症科 春田 恒和
国立国際医療センター戸山病院 国際医療センター
工藤宏一郎・池松 秀之
立川 夏夫
(Medico, Vol.41, 21－29, 2010. 1)

Ⅵ. 1. 7 新型インフルエンザ国内初発例に遭遇して

中央市民 小児科・感染症科 春田 恒和
(小児感染免疫, Vol.21, 274－276, 2009. 10)

Ⅵ. 1. 8 Invasive group B streptococcal infections in a tertiary care hospital between 1998 and 2007 in Japan

Nishi-Kobe Medical Center Department of Pediatrics
Matsubara K
Department of Clinical Laboratory Yamamoto G
(Int J Infect Dis, 13(6), 679－684, 2009. 11)

Ⅵ. 1. 9 大量喀血により死亡した Aeromonas hydrophila 劇症肺炎の一例

中央市民 麻酔科 木山 亮
臨床病理科 今井 幸弘
(日本集中治療医学会雑誌（1340-7988), 17, Suppl. Page328, 会議録/症例報告, 2010. 1)

Ⅵ. 1. 10 市中肺炎

中央市民 救命救急センター・救急部
伊原 崇晃
(救急・集中治療, 21, 652－663, 2009)

Ⅵ. 1. 11 軟部組織筋骨格系感染症の原則・診断的アプローチ

中央市民 救命救急センター・救急部
許 智栄
(救急・集中治療, 21, 713－720, 2009)

Ⅵ. 1. 12 小児科診療に強くなる - 知ってほしい診断のポイントとコツ 『細菌感染症ー重大疾患を見逃さない』

西神戸医療センター 小児科 松原 康策
(内科, 104(2), 367－372, 2009. 8)

Ⅵ. 1. 13 新型インフルエンザの西神戸医療センターからの報告

西神戸医療センター 臨床検査技術部 山本 剛
小児科 仁紙 宏之
看護部 熊木まゆ子
呼吸器科 大寺 博
(日本感染症学会 地方からの報告, 電子版, 2009)

Ⅵ. 1. 14 院内での新型インフルエンザ対策ーわが病院で行った院内感染防止対策の方法と課題ー

西神戸医療センター 臨床検査技術部 山本 剛
小児科 仁紙 宏之
看護部 熊木まゆ子
呼吸器科 大寺 博

（月刊新医療，3月号，128－132，2010）

Ⅵ. 1. 15 非結核性抗酸菌

西神戸医療センター 臨床検査技術部 山本 剛

（感染症診療ガイドライン総まとめ，38－41，2010. 3）

Ⅵ. 1. 16 Molecular characteristics of serotype 3 Streptococcus pneumoniae isolates among community-acquired pneumonia patients in Japan

Kobe City Medical Center General Hospital Respiratory Medicine

Rie Isozumi,
Michio Hayashi,
Keisuke Tomii

（Journal of Infection and Chemotherapy，14，258－261，2008）

Ⅵ. 2 新生物

Ⅵ. 2. 1 腸重積を契機にして発見された空腸 lipomatosis の一例（会議録/症例報告）

中央市民 消化器内科 福島 政司
臨床病理科 今井 幸弘
（日本消化器病学会雑誌（0446-6586），106巻臨増大会，PageA820，2009. 9）

Ⅵ. 2. 2 転移性胃腫瘍症例の検討

中央市民 消化器内科 岡本 佳子
臨床病理科 今井 幸弘
（Gastroenterological Endoscopy（0387-1207），51，Suppl.2，Page2226，2009. 9）

Ⅵ. 2. 3 Groove 膵癌 自験6例の臨床病理学的検討

中央市民 消化器内科 堂垣 美樹
臨床病理科 今井 幸弘
（日本消化器病学会雑誌(0446-6586)，106巻臨増大会，PageA926，2009. 9）

Ⅵ. 2. 4 膵管内乳頭粘液性腫瘍の経過観察中に通常型膵管癌の出現をみた1例

中央市民 消化器内科 池田 英司
臨床病理科 今井 幸弘
（肝胆膵画像（1882-5087），12，(1)，108－114，2010. 1）

Ⅵ. 2. 5 偶然発見された右房原発心臓血管肉腫に術後放射線化学療法を行った1例

中央市民 呼吸器内科 原田 有香
臨床病理科 今井 幸弘
（肺癌（0386-9628），49(2)，Page230，2009. 4）

Ⅵ. 2. 6 血性胸水貯留で発症し診断に難渋した肺横紋筋肉腫の1例

中央市民 呼吸器内科 木田 陽子
臨床病理科 今井 幸弘
（日本呼吸器学会雑誌，47，404－409，2009. 5）

Ⅵ. 2. 7 血性胸水貯留で発症し診断に難渋した肺横紋筋肉腫の1例

中央市民 呼吸器内科 木田 陽子
臨床病理科 今井 幸弘
（日本呼吸器学会雑誌（1343-3490），47(5)，404－409，2009. 5）

Ⅵ. 2. 8 アスベスト曝露歴のある患者に発症した三重癌の1例

中央市民 呼吸器内科 秦明 登
臨床病理科 今井 幸弘
（肺癌，49，303－308，2009. 6）

Ⅵ. 2. 9 アスベスト曝露歴のある患者に発症した三重癌の1例

中央市民 呼吸器内科 秦明 登
臨床病理科 今井 幸弘
（肺癌（0386-9628），49(3)，303－308，2009. 6）

Ⅵ. 2. 10 帝王切開で出産後に急激な転帰を辿った妊娠合併肺癌の1例

中央市民 呼吸器内科 秦 明登
臨床病理科 今井 幸弘
（日本呼吸器学会雑誌，47，585－590，2009）

Ⅵ. 2. 11 帝王切開で出産後に急激な転帰を辿った妊娠合併肺癌の1例

中央市民 呼吸器内科 秦 明登
臨床病理科 今井 幸弘
（日本呼吸器学会雑誌（1343-3490），47(7)，585－590，2009. 7）

Ⅵ. 2. 12 Mucoepidermoid Carcinoma の胸腺癌の1例

中央市民 呼吸器内科 櫻井 綾子
臨床病理科 今井 幸弘
（肺癌（0386-9628），49(4)，Page527，2009. 8）

Ⅵ. 2. 13 胸腔内穿破による胸背部痛で発症した成熟型縦隔奇形腫の1例

中央市民 呼吸器内科 立川 良
臨床病理科 今井 幸弘
（肺癌（0386-9628），49(4)，Page528，2009. 8）

Ⅵ. 2. 14 Medical Pictures 肺カポジ肉腫の1例

中央市民 呼吸器内科 立川 良
（THE LUNG-perspectives，16(3)，313－313，2008. 7）

Ⅵ. 2. 15 上皮成長因子受容体チロシンキナーゼ阻害薬が有効であった肺腺癌による髄膜癌腫症の3症例

中央市民・先端医療センター 呼吸器内科
木田 陽子
（肺癌，49，461－466，2009. 8）

Ⅵ. 2. 16 術後短期間で再発増大を来した肺多形癌大網転移の1例

中央市民 外科 田村 亮
臨床病理科 今井 幸弘

(日本消化器外科学会雑誌 (0386-9768), 43(3), 299－305, 2010. 3)

Ⅵ. 2. 17 術後短期間で再発増大を来した肺多形癌大網転移の1例

中央市民 外科 田村 亮・小林 裕之
三木 明
臨床病理科 今井 幸弘

(日本消化器外科学会雑誌, 43(3), 299－305, 2010. 3)

Ⅵ. 2. 18 定位放射線治療後の局所再発肺癌に対する肺葉切除

中央市民 呼吸器外科 祢里 真也・喜多村次郎
小松 輝也・高橋 豊

(胸部外科, 62, 812－815, 2009. 8)

Ⅵ. 2. 19 Long-term survival after surgical resection of primary spinal malignant melanoma.

Nishi-Kobe Medical Center neurosurgery
Nishihara Masamitsu

(Neurol Med Chir, 49(11), 546－548, 2009. 11)

Ⅵ. 2. 20 病理組織学的に稀有な小陰唇腫瘍の1例

中央市民 形成外科 澤井 誠司
臨床病理科 今井 幸弘

(日本形成外科学会会誌 (0389-4703), 29(3), Page202, 2009. 3)

Ⅵ. 2. 21 外陰 Paget 病の肉眼所見および受診と診断の遅れについて

中央市民 臨床病理科 今井 幸弘
産婦人科 星野 達二

(兵庫県医師会医学雑誌, 52(2), 25－32, 2010. 3)

Ⅵ. 2. 22 当院の癌終末期患者の管理

中央市民 産婦人科 北 正人・須賀 真美
坂野 彰・岡田 悠子
宮本 和尚・西村 淳一
高岡 亜妃・今村 裕子
山田 曜子・山田 聡
星野 達二

(産婦人科の進歩, 61, 250－251, 2009. 8. 1)

Ⅵ. 2. 23 被膜外進展した甲状腺乳頭癌に対する131I放射性ヨード治療の有効性について

中央市民 耳鼻咽喉科 篠原 尚吾・菊地 正弘
内藤 泰・藤原 敬三
堀 真也・十名 洋介
山崎 博司

(頭頸部癌, 35, 43－47, 2009. 4)

Ⅵ. 2. 24 治療難しい鼻・副鼻腔がん（予防医学協会・神戸新聞社主催の「がんをよく知るための講座」2009.7.9. 神戸市.）についての記事掲載

中央市民 耳鼻咽喉科 篠原 尚吾

(神戸新聞 2009年7月20日発行, 22, 2009. 7)

Ⅵ. 2. 25 術中操作による耳下腺腫瘍術後のフライ症候群予防効果について

中央市民 耳鼻咽喉科 篠原 尚吾・菊地 正弘
内藤 泰・藤原 敬三
十名 洋介・山崎 博司
栗原 理紗・金沢 佑治

(頭頸部癌, 35, 300－304, 2009. 10)

Ⅵ. 2. 26 Successful treatment of locally advanced anaplastic thyroid carcinoma by chemotherapy and hyperfractionated radiotherapy

Kobe City Medical Center General Hospital Department of Otolaryngology
Shinohara S, Kikuchi M,
Naito Y, Fujiwara K,
Hori S, Tona Y,
Yamazaki H
Department of Medicine Kobayashi H, Ishihara T

(Auris Nasus Larynx, 36, 729－732, 2009. 10)

Ⅵ. 2. 27 腎細胞癌の甲状腺転移の一例

中央市民 臨床検査技術部 曽我登志子・荒木 直子
黒田真百美・三羽えり子
簑輪 和士・岩崎 信広
小畑美佐子
耳鼻咽喉科 篠原 尚吾
糖尿内分泌内科 石原 隆
消化器センター内科 猪熊 哲朗

(超音波医学, 36, 365, 2009. 5)

Ⅵ. 2. 28 Phase Ⅲ study, V−15−32, of Gefitinib versus Docetaxel in previously treated Japanese patietns with non-small-cell lung cancer

Kobe City Medical Center General Hospital Respiratory Medicine

Riichiroh Maruyama
Keisuke Tomii

(Journal of Clinical Oncology, 26, 4244−4252, 2008)

Ⅵ. 2. 29 超選択的動注化学療法単独で原発巣の制御を行った舌根癌症例

西神戸医療センター 耳鼻咽喉科 山本 一宏・金 泰秀
放射線科 桑田陽一郎

(耳鼻咽喉科・頭頸部外科, 81, 945−948, 2009)

Ⅵ. 2. 30 肺芽腫による幼児突然死の一剖検例

神戸大学 浅野 水辺
中央市民 臨床病理科 今井 幸弘

(日本法医学雑誌 (0047−1887), 63(1), Page81, 2009. 4)

Ⅵ. 3　血液および造血器の疾患ならびに免疫構造の障害

Ⅵ. 3. 1　自家移植併用大量化学療法を施行し、寛解を維持している AIDS 関連リンパ腫

中央市民　免疫血液内科　永井　雄也
臨床病理科　今井　幸弘
（臨床血液（0485-1439），50(11)，1641－1646，2009. 11）

Ⅵ. 3. 2　Successful living donor liver transplantation for severe hepatic GVHD histologically resembling autoimmune hepatitis after bone marrow transplantation from the same sibling donor.

中央市民病院　免疫血液　Mori M
臨床病理科　今井　幸弘
（Transpl Int. 2010 May 1：23(5)：e1-4. Epub 2009 Dec 17，2009. 12）

Ⅵ. 3. 3　早期診断により多臓器不全から救命し得た劇症型抗リン脂質抗体症候群の１例

中央市民　免疫血液内科　井上　大地
臨床病理科　今井　幸弘
（日本臨床免疫学会会誌（0911-4300）33(1)，24－30，2010. 2）

Ⅵ. 3. 4　Successful treatment of POEMS syndrome complicated by severe congestive heart failure with thalidomide.

中央市民　免疫血液内科　Inoue D
臨床病理科　今井　幸弘
（Intern Med. 2010；49(5)：461-6，Epub 2010 Mar 1，461－466，2010. 3）

Ⅵ. 3. 5　携帯用インフュージョンポンプを用いたヘパリンの持続皮下注射が奏功した慢性播種性血管内凝固症候群の２例

中央市民　免疫血液内科　戸上　勝仁・永井　雄也
有馬　浩史・下地　園子
木村　隆治・井上　大地
森　美奈子・藤田　晴之
田端　淑恵・倉田　雅之
柳田　宗之・松下　章子
永井　謙一・加地修一郎
高橋　隆幸
（臨床血液，50，1700－1705，2009）

Ⅵ. 3. 6　小児科領域における自己炎症疾患の意味するもの

中央市民　小児科　岡藤　郁夫
（Topics in Atopy，8(3)，15－21，2009. 9）

Ⅵ. 3. 7　自己炎症疾患

中央市民　小児科　岡藤　郁夫
（日本小児皮膚科学会雑誌，28(2)，72－78，2009. 11）

Ⅵ. 3. 8　前頭部腫瘤を生じた先端巨大症に合併した多発性骨髄腫の一例

中央市民　脳神経外科　小柳　正臣
臨床病理科　今井　幸弘
（Brain Tumor Pathology（1433-7398）26，Suppl. Page77，2009. 5. 1）

Ⅵ. 3. 9　著明な浮腫性紅斑を合併し、全身性炎症反応症候群を呈した限局性全身性強皮症の１例

西市民　救急総合診療部　大倉　隆介・小縣　正明
循環器内科　白鳥　健一
新須磨病院　リウマチ科　郡山　健治
（日救急医会誌，20(6)，331－337，2009. 9）

Ⅵ. 3. 10　致死的な貧血をきたした diffuse antral vascular ectasia（DAVE）の１例

西市民　救急総合診療部　大倉　隆介
消化器内科　住友　靖彦・山下　幸政
救急総合診療部　小縣　正明
（内科，103(5)，1000－1003，2009. 5）

Ⅵ. 3. 11　Serum thrombopoietin level and thrombocytopenia during the neonatal period in infants with Down syndrome

Nishi-Kobe Medical Center Department of Pediatrics
Matsubara K，Nigami H，
Yura K，Inoue T，
Isome K，Fukaya T
（J Perinatol，30(2)，98－102，2010. 2）

Ⅵ. 3. 12 Characterization of chronic idiopathic thrombocytopenic purpura in Japanese children: a retrospective multi-center study

Nara Women's University Faculty of Human Life and Environment
Kubota M
Nishi-Kobe Medical Center Department of Pediatrics
Matsubara K
et al.

(Int J Hematol, 91(2), 252－257, 2010. 3)

Ⅵ. 4　内分泌・栄養および代謝疾患

Ⅵ. 4. 1　亜急性甲状腺炎・橋本病急性増悪・急性化膿性甲状腺炎

中央市民　糖尿病内分泌内科　石原　　隆

（甲状腺疾患診療マニュアル，69－72，2009. 4）

Ⅵ. 4. 2　下垂体機能低下症

中央市民　糖尿病内分泌内科　石原　　隆

（medicina，医学書院（東京）932－934，2009. 6）

Ⅵ. 4. 3　異所性 ACTH 産生を伴った褐色細胞腫の１例

中央市民　糖尿病内分泌内科　田原裕美子・藤本　寛太
高原　志保・岩倉　敏夫
松岡　直樹・小林　宏正
日野　　恵・石原　　隆
泌尿器科　増田　憲彦

（日本内分泌学会雑誌，85，191－193，2009. 8）

Ⅵ. 4. 4　肥満関連遺伝子にどのようなものがあるのか？

中央市民　糖尿病内分泌内科　小林　宏正

（Life Style Medicine，3，327－333，2009. 10）

Ⅵ. 4. 5　Isolated adrenocorticotropic hormone deficiency accompanied with delirium.

中央市民　精神神経科　Hissei Imai,
Kunitaka Matsuishi,
Noboru Kitamura,
Yusuke Matui,
Satoshi Tamiya,
Tatsuo Mita
糖尿病内分泌内科　Yumiko Tahara,
Takashi Ishihara

（Phychiatry and Clinical Neurosciences，63，426－431，2009. 6）

Ⅵ. 4. 6　Successful treatment of locally advanced anaplastic thyroid carcinoma by chemotherapy and hyperfractionated radiotherapy.

中央市民　耳鼻咽喉科　Shogo Shinohara,
Masahiro Kikuchi,
Yasushi Naito,
Keizo Fujiwara,
Yosuke Tona,
Hiroshi Yamazaki
糖尿病内分泌内科　Hiromasa kobayashi,
Takashi Ishihara

（Auris Nasus Larynx，36，729－732，2009. 11）

Ⅵ. 4. 7　Macroprolactinaemia：prevance and aetiologies in a large group of hospital workers.

立命館大学　薬学部　Naoki Hattori
中央市民　糖尿病内分泌内科　Yasuhiko Saiki,
Takashi Ishihara

（Clinical Endocrinology，71，702－708，2009. 11）

Ⅵ．5　精神および行動の障害

Ⅵ．5．1　総合病院におけるうつ病入院治療の実態

中央市民　精神・神経科　今井　必生

（分子精神医学，VOL．9(3)，295－297，2009．7）

Ⅵ．5．2　2009年新型インフルエンザ流行の医療従事者に与えた精神的影響

中央市民　精神・神経科　今井　必生・伊藤　篤
松石　邦隆・北村　登
三田　達雄

（精神神経学雑誌，VOL．112(2)，111－115，2010．2）

Ⅵ．5．3　双極Ⅰ型障害の経過中に解離性遁走を呈した1症例

中央市民　精神・神経科　三田　達雄・北村　登
松石　邦隆・松井　裕介
今井　必生・田宮　聡
高橋　年道

（最新精神医学，14(4)，383－388，2009．7）

Ⅵ．5．4　無床総合病院精神科合併症医療の現状―神戸市立医療センター西市民病院における精神科身体合併症治療病床について―

西市民　精神神経科　見野　耕一・秋元　啓子
奥田真紀子

（日本精神科病院協会雑誌，29(2)，31－37，2010．2）

Ⅵ．5．5　無床総合病院精神科の危機と課題

西市民　精神神経科　見野　耕一
三井記念病院　精神科　中嶋　義文

（精神医学，52(3)，211－220，2010．3）

Ⅵ．5．6　小児がん患者を持つ母親、父親の外傷後ストレス症状－出来事インパクト尺度改訂版（IES－R）による解析－

西神戸医療センター　神経科　高宮　静男・磯部　昌憲
小児科　松原　康策
心理士　川添　文子

（小児がん，47(1)，60－67，2010．2）

Ⅵ．5．7　糖尿病指導外来における心理社会的アプローチ

西神戸医療センター　神経科　川添　文子・高宮　静男

（臨床精神医学，38，1329－1334，2009．9）

Ⅵ．5．8　小児心身医療が社会に必要な連携システム

西神戸医療センター　神経科　高宮　静男・磯部　昌憲
植本　雅治・唐木美喜子
加地　啓子

（心身医学，49，1283－1285，2009．12）

Ⅵ．5．9　婦人科がん治療における心理社会的支援－婦人科と精神科の連携－

西神戸医療センター　神経科　磯部　昌憲・高宮　静男
川添　文子・井戸　りか
佐藤　倫明

（臨床精神医学，38，1551－1555，2009．9）

Ⅵ. 6　神経系の疾患

Ⅵ. 6. 1　Frequent PAC in Stroke of Undetermined Etiology

中央市民　神経内科　藤堂　謙一
国立循環器病センター　内科脳血管部門
森脇　博・成冨　博章

(European Neurology, 61(5), 285－288, 2009. 4)

Ⅵ. 6. 2　虚血性脳卒中：診断と治療の進歩 II. 診断　2. 超音波診断

中央市民　神経内科　山上　宏

(日本内科学会雑誌, 98, 20－28, 2009. 6)

Ⅵ. 6. 3　抗 GM1/GalNAc-GD1a 複合体抗体陽性で、伝導ブロックを呈した純粋運動型 Guillain-Barré 症候群の1例

防衛医科大学校　内科3　小川　剛・海田　賢一
汐崎　祐・荒木　学
木村　文彦・鎌倉　恵子

(臨床神経学, 49, 488－492, 2009. 8)

Ⅵ. 6. 4　Genetic evidence that the differential expression of the ligand-independent isoform of CTLA-4 is the molecular basis of the Idd5.1 type 1 diabetes region in Nonobese diabetic mice

Center for Neurologic Diseases, Brigham and Women's Hospital and Harvard Medical School
Manabu Araki,
Denise Chung, Sue Liu,
Lalitha Vijayakrishnan,
Mohamed Oukka,
Vijay K. Kuchroo,
Department of Pathology, Brigham and Women's Hospital and Harvard Medical School
Arlene H. Sharpe,
Juvenile Diabetes Research Foundation/Wellcome Trust Diabetes and Inflammation Laboratory
Daniel B. Rainbow,
Giselle Chamberlain,
Valerie Garner,
Kara M. D. Hunter,
Linda S. Wicker,
Department of Pharmacology, Merck Research Laboratories
Laurence B. Peterson,
Department of Pathology, Stanford University School of Medicine
Raymond Sobel,

(Journal of Immunology, 183(8), 5146－5157, 2009. 10)

Ⅵ. 6. 5　頸動脈ステント留置術前後の抗血栓療法

中央市民　神経内科　山上　宏

(日本医師会雑誌, 138, 546, 2009. 6)

Ⅵ. 6. 6　日本神経学会創立50周年記念事業「標準的な神経診察法」DVD

中央市民　神経内科　幸原　伸夫

(清水輝夫、吉井文均　監修, DVDの企画、制作、出演（運動系Ⅰ：筋力・筋萎縮、反射の担当), 2009. 5. 20)

Ⅵ. 6. 7　肥大型心筋症の診断後に筋症状を呈した顔面肩甲上腕型筋ジストロフィーの一例

中央市民　小児科　辻　雅弘
臨床病理科　今井　幸弘

(臨床神経学 (0009-918X), 50(3), Page184, 2010. 3)

Ⅵ．6．8　合併症とその対策　脳塞栓
中央市民　脳神経外科　足立　秀光
（エキスパートから学ぶ CAS 実践マニュアル，南江堂，105－107，2009．3）

Ⅵ．6．9　第２章 頚動脈狭窄症治療のための術前評価　C．頚動脈病変の評価・４血管撮影
中央市民　脳神経外科　今村　博敏
（エキスパートから学ぶ CAS 実践マニュアル，67－71，2009．3）

Ⅵ．6．10　第２章 頚動脈狭窄症治療のための術前評価　B．脳神経・脳血流の評価　4．脳動脈造影
中央市民　脳神経外科　今村　博敏
（エキスパートから学ぶ CAS 実践マニュアル，47－52，2009．3）

Ⅵ．6．11　急性期脳梗塞の実際、頭蓋外血管狭窄に対する PTA/Stenting の解析
中央市民　脳神経外科　坂井　信幸
（脳卒中データバンク，122－123，2009．3）

Ⅵ．6．12　脳梗塞急性期の外科治療ってあるの？
中央市民　脳神経外科　坂井　信幸
（別冊 ER マガジン「Brain Attack 時代の脳卒中 ER、t-PA 時代の初期診療における ER 医の役割」，6，95－99，2009．3）

Ⅵ．6．13　私の手術論　負けに不思議の負けなし、勝ちの不思議の勝ち・・・．
中央市民　脳神経外科　坂井　信幸
名古屋大学　宮地　　茂
（脳神経外科速報，19，244－254，2009．3）

Ⅵ．6．14　頚動脈狭窄症－脳血管障害の中での位置づけ
中央市民　脳神経外科　山上　　宏
（エキスパートから学ぶ CAS 実践マニュアル，南江堂，2－5，2009．3）

Ⅵ．6．15　頚動脈病変の評価　超音波
中央市民　脳神経外科　山上　　宏
（エキスパートから学ぶ CAS 実践マニュアル，南江堂，53－59，2009．3）

Ⅵ．6．16　第２章 頚動脈狭窄症治療のための術前評価　C．頚動脈病変の評価・２．CT
中央市民　脳神経外科　小柳　正臣
（エキスパートから学ぶ　CAS 実践マニュアル，南江堂，60－62，2009．3）

Ⅵ．6．17　第２章 頚動脈狭窄症治療のための術前評価　B．脳神経・脳血流の評価　3．脳血流（CBF）
中央市民　脳神経外科　上野　　泰
（エキスパートから学ぶ CAS 実践マニュアル，南江堂，45－46，2009．3）

Ⅵ．6．18　第２章 頚動脈狭窄症治療のための術前評価　B．脳神経・脳血流の評価　2．MRI・MRA
中央市民　脳神経外科　足立　秀光
（エキスパートから学ぶ CAS 実践マニュアル，南江堂，34－38，2009．3）

Ⅵ．6．19　第２章 頚動脈狭窄症治療のための術前評価　C．頚動脈病変の評価・３．MRI
中央市民　脳神経外科　足立　秀光
（エキスパートから学ぶ CAS 実践マニュアル，南江堂，63－66，2009．3）

Ⅵ．6．20　第３章 頚動脈ステント留置術の実際　C．合併症とその対策　1．脳塞栓
中央市民　脳神経外科　足立　秀光
（エキスパートから学ぶ CAS 実践マニュアル，南江堂，105－107，2009．3）

Ⅵ．6．21　CAS と CEA の適応病変の違い
中央市民　脳神経外科　坂井　信幸
（エキスパートから学ぶ CAS 実践マニュアル，南江堂，74－78，2009．3）

Ⅵ．6．22　脳卒中治療医の立場から
中央市民　脳神経外科　坂井　信幸
（エキスパートから学ぶ CAS 実践マニュアル，南江堂，151－153，2009．3）

Ⅵ．6．23　関連12学会承認 CAS 実施基準
中央市民　脳神経外科　坂井　信幸
（エキスパートから学ぶ CAS 実践マニュアル，南江堂，9－11，2009．3）

Ⅵ. 6. 24 頸動脈狭窄症ー脳血管障害の中での位置づけ

中央市民 脳神経外科 山上 宏

(エキスパートから学ぶ CAS 実践マニュアル, 南江堂, 2−5, 2009. 3)

Ⅵ. 6. 25 頸動脈病変の評価 超音波

中央市民 脳神経外科 山上 宏

(エキスパートから学ぶ CAS 実践マニュアル, 南江堂, 53−59, 2009. 3)

Ⅵ. 6. 26 MRI

中央市民 脳神経外科 足立 秀光

(エキスパートから学ぶ CAS 実践マニュアル, 南江堂, 63−66, 2009. 3)

Ⅵ. 6. 27 MRI・MRA

中央市民 脳神経外科 足立 秀光

(エキスパートから学ぶ CAS 実践マニュアル, 南江堂, 39−44, 2009. 3)

Ⅵ. 6. 28 頸動脈ステント留置術手技と術前・術後の頸動脈エコー検査

中央市民 脳神経外科 山上 宏

(Vasclar Lab, 6(2), 161−167, 2009. 5)

Ⅵ. 6. 29 Nationwide survey of antihypertensive treatment for acute intracerebral hemorrhage in Japan

Cerebrovascular Division, Department of Medicine, National Cardiovascular Center, Suita, Japan

Koga M, Toyoda K,

Naganuma M,

Minematsu K,

Division of Cardiovascular Medicine, Department of Medicine, School of Medicine, Jichi Medical University, Shimotsuke, Tochigi, Japan

Kario K,

Department of Neurosurgery and Stroke Center, Nakamura Memorial Hospital, Sapporo, Japan

Nakagawara J,

Department of Stroke Neurology, Kohnan Hospital, Sendai, Japan

Furui E,

Department of Neurosurgery, Kyorin University School of Medicine, Mitaka, Japan

Shiokawa Y,

Department of Neurology, St Marianna University School of Medicine, Kawasaki, Japan

Hasegawa Y,

Department of Neurology, National Hospital Organization Nagoya Medical Center, Nagoya, Japan

Okuda S,

Department of Neurology, Stroke Center, Kobe City Medical Center General Hospital, Kobe, Japan

Yamagami H,

Department of Stroke Medicine, Kawasaki Medical School, Kurashiki, Japan

Kimura K,

Department of Cerebrovascular Disease, National Hospital Organization Kyushu Medical Center, Fukuoka, Japan

Okada Y,

(Hypertens Res, 32, 759−764, 2009. 6)

Ⅵ. 6. 30 Routine Use of Intravenous Low-Dose Recombinant Tissue Plasminogen Activator in Japanese Patients. General Outcomes and Prognostic Factors From the SAMURAI Register.

Cerebrovascular Division, Department of Medicine, National Cardiovascular Center, Suita, Japan
Toyoda K, Koga M,
Naganuma M,
Minematsu K,
Department of Neurosurgery, Kyorin University School of Medicine, Mitaka, Japan
Shiokawa Y,
Department of Neurosurgery and Stroke Center, Nakamura Memorial Hospital, Sapporo, Japan
Nakagawara J,
Department of Stroke Neurology, Kohnan Hospital, Sendai, Japan
Furui E,
Department of Stroke Medicine, Kawasaki Medical School, Kurashiki, Japan
Kimura K,
Department of Neurology, Stroke Center, Kobe City Medical Center General Hospital, Kobe, Japan
Yamagami H,
Department of Cerebrovascular Disease, National Hospital Organization Kyushu Medical Center, Fukuoka, Japan
Okada Y,
Department of Neurology, St Marianna University School of Medicine, Kawasaki, Japan
Hasegawa Y,
Division of Cardiovascular Medicine, Department of Medicine, School of Medicine, Jichi Medical University, Shimotsuke, Tochigi, Japan
Kario K,
Department of Neurology, National Hospital Organization Nagoya Medical Center, Nagoya, Japan
Okuda S,
Cryobiofrontier Research Center, Faculty of Agriculture, Iwate University, Morioka, Iwate
Nishiyama K,
(Stroke, 40(11), 3591－3595, 2009. 10)

Ⅵ. 6. 31 第12章 鎖骨下動脈、椎骨動脈ステント留置術

中央市民 脳神経外科 坂井 信幸・今村 博敏
(合併症例から学ぶ脳神経血管内治療, メディカ出版, pp153－pp157, 2009. 5)

Ⅵ. 6. 32 第14章 脳動脈瘤 2. 巨大動脈瘤

中央市民 脳神経外科 坂井 信幸・今村 博敏
(合併症例から学ぶ脳神経血管内治療, メディカ出版, pp209－pp215, 2009. 5)

Ⅵ. 6. 33 7虚血性脳血管障害 A頸動脈狭窄症

中央市民 脳神経外科 坂井 信幸・坂井 千秋
(脳神経外科エキスパート「血管内治療」, 中外医学社, pp146－pp157, 2009. 5)

Ⅵ. 6. 34 頸動脈ステント留置術の現状、その留意点と展望

中央市民 脳神経外科 今村 博敏
(Angiology Frontier, 49－55, 2009. 6)

Ⅵ. 6. 35 頸動脈ステント留置術の現状、留意点と展望

中央市民 脳神経外科 今村 博敏・坂井 信幸
(Angiology Frontire, 49－55, 2009. 6)

Ⅵ. 6. 36 第3章 頸動脈ステント留置術の実際 A.CAS と CEA の適応病変の違い

中央市民 脳神経外科 坂井 信幸
(エキスパートから学ぶ CAS 実践マニュアル, 南江堂, 74－78, 2009)

Ⅵ. 6. 37 第3章 頸動脈ステント留置術の実際 B.CAS の基本 3. プロテクションデバイスの種類と使い方

中央市民 脳神経外科 坂井 信幸
(エキスパートから学ぶ CAS 実践マニュアル, 南江堂, 86－89, 2009)

Ⅵ. 6. 38 第4章 頸動脈ステント治療におけるチーム医療 2. 脳卒中治療医の立場から

中央市民 脳神経外科 坂井 信幸
(エキスパートから学ぶ CAS 実践マニュアル, 南江堂, 151－153, 2009)

Ⅵ. 6. 39 第1章 頚動脈狭窄症とは 2. 関連12学会 CAS 実施基準
中央市民 脳神経外科 坂井 信幸
(エキスパートから学ぶ CAS 実践マニュアル, 南江堂, 9－12, 2009)

Ⅵ. 6. 40 頚動脈用ステントシステム：頚動脈ステント留置術で変わった日本の頚動脈狭窄症の治療
中央市民 脳神経外科 坂井 信幸
(Japan Medical Society, 56－59, 2009. 6)

Ⅵ. 6. 41 頚動脈ステント留置術前後の抗血栓療法
中央市民 脳神経外科 山上 宏
(日本医師会雑誌, 138(3), 546－546, 2009. 6)

Ⅵ. 6. 42 虚血性脳卒中：診断と治療の進歩 II. 診断 2. 超音波診断
中央市民 脳神経外科 山上 宏
(日本内科学会雑誌, 98(6), 20－28, 2009. 6)

Ⅵ. 6. 43 Stroke Acute Management with Urgent Risk-factor Assessment and Improvement (SAMURAI) Study Investigators. Nationwide survey of antihypertensive treatment for acute intracerebral hemorrhage in Japan.
中央市民 脳神経外科 Yamagami H
Koga M, Toyoda K,
Naganuma M, Kario K,
Nakagawara J, Furui E,
Shiokawa Y,
Hasegawa Y,
Okuda S, Kimura K,
Okada Y, Minematsu K
(Hypertens Res, Sep；32(9), 759－64, 2009. 6)

Ⅵ. 6. 44 2頚動脈
中央市民 脳神経外科 坂井 信幸・中家 純
中村 大
(EVTスタッフマニュアル, 医学書院, pp9－pp16, 2009. 7)

Ⅵ. 6. 45 頚動脈狭窄症に対する治療選択、CAS の立場から
中央市民 脳神経外科 坂井 信幸・足立 秀光
上野 泰・國枝 武治
坂井 千秋・山上 宏
今村 博敏・小柳 正臣
藤堂 謙一・山本 司郎
蔵本 要二・菊池 晴彦
(第27回 The Mt. Fuji Workshop on CVD 講演集「脳血管内治療 vs 外科的治療・内科的治療」, 102－104, 2009. 7)

Ⅵ. 6. 46 血管内治療のフロントライン－治療材料の進歩とその将来
中央市民 脳神経外科 坂井 信幸・坂井 千秋
(分子脳血管病, 8, 259－263, 2009. 7)

Ⅵ. 6. 47 医学書院 EVT スタッフマニュアル
脳神経外科部長／先端医療センター脳血管内治療科部長
坂井 信幸
中央市民 放射線技術部 中村 大
放射線技術部主査 中屋 純
(EVT スタッフマニュアル, 9－16, 2009. 7)

Ⅵ. 6. 48 ナーシングフロンティア：頚動脈ステント留置術 (CAS)、頚動脈狭窄症の新たな治療の選択肢、頚動脈狭窄症の病態と治療選択
中央市民 脳神経外科 坂井 信幸
(看護技術, 55, 65－68, 2009. 8)

Ⅵ. 6. 49 無症候性頚動脈狭窄症に血行再建の適応はあるのか？
中央市民 脳神経外科 坂井 信幸・坂井 千秋
(EBM「循環器疾患の治療」, 中外医学社, pp168－pp172, 2009. 9)

Ⅵ. 6. 50 脳動脈ステント. 特集：脳血管障害治療の進歩.
中央市民 脳神経外科 坂井 信幸・坂井 千秋
(Brain and Nerve, 61, 1023－1028, 2009. 9)

Ⅵ. 6. 51 Ⅳ リスクファクターから疾患へ－その早期の評価－ 3. 頚動脈超音波
中央市民 脳神経外科 山上 宏
(新・心臓病診療プラクティス 14 心血管イベントのリスクファクターとその管理, 文光堂, 149－154, 2009. 9)

Ⅵ．6．52　標準手技
中央市民　脳神経外科　坂井　信幸
（頚動脈ステント留置術ハンドブック，診断と治療社，pp78－pp84，2009．10）

Ⅵ．6．53　TIA 患者における危険因子の早期管理
中央市民　脳神経外科　山上　　宏
（分子脳血管病，vol.8(4)，48－57，2009．10）

Ⅵ．6．54　5．どんな検査をするか
中央市民　脳神経外科　山上　　宏
（インフォームドコンセントのための図説シリーズ　脳梗塞の予防と再発防止　改訂版，30－37，2009．10）

Ⅵ．6．55　for the Stroke Acute Management with Urgent Risk-factor Assessment and Improvement (SAMURAI) Study Investigators. Routine Use of Intravenous Low-Dose Recombinant Tissue Plasminogen Activator in Japanese Patients. General Outcomes and Prognostic Factors From the SAMURAI Register.
中央市民　脳神経外科　Yamagami H
Toyoda K，Koga M，
Naganuma M，
Shiokawa Y，
Nakagawara J，Furui E，
Kimura K，Okada Y，
Hasegawa Y，Kario K，
Okuda S，Nishiyama K，
Minematsu K
（Stroke，2009．11）

Ⅵ．6．56　無症候性頚動脈病変はどうするか？
中央市民　脳神経外科　山上　　宏
（治療，vol.91(11)，2702－2706，2009．11）

Ⅵ．6．57　頚動脈ステント留置術と血管内治療
中央市民　脳神経外科　山上　　宏
（medicina，vol.49 no.11，1822－1826，2009．11）

Ⅵ．6．58　頚動脈ステント留置術と抗血小板療法
中央市民　脳神経外科　山上　　宏
（日本血栓止血学会誌，20(6)，602－607，2009．12）

Ⅵ．6．59　末梢血管ー頚動脈ステント留置術
中央市民　脳神経外科　坂井　信幸
（脈管専門医のための臨床脈管学（日本脈管学会編），161－162，2010．2）

Ⅵ．6．60　出血発症の左A１解離性動脈瘤に対し proximal clipping に A３-A３バイパス術を併用した一例
中央市民　脳神経外科　芝田　純也・上野　　泰
足立　秀光・國枝　武治
今村　博敏・小柳　正臣
坂井　信幸・菊池　晴彦
（脳神経外科，38(3)，259－264，2010．3）

Ⅵ．6．61　神経学的予後の判定方法に関する検討
中央市民　救命救急センター・救急部
渥美　生弘
（厚労科研事業平成20年度分担報告書，139－141，2009）

Ⅵ．6．62　ブレイン・アタック　くも膜下出血術後の急性期の看護
中央市民　看護師　橋本　加奈
山口佐緒里・奥山　拓矢
堤　　恵美・岡崎　美晴
坂井　信幸
（Brain Nursing，25，40－46，2009．1）

Ⅵ．6．63　Clinical Predictors of Transient Ischemic Attack, Stroke, or Death within 30 Days of Carotid Artery Stent Placement with Distal Balloon Protection.
浜松労災病院　脳神経外科　Kawabata Y，Sakai N，
Nagata I，Horikawa F，
Miyake H，Ueno Y，
Kikuchi H
（Journal of vascular and interventional radiology，20，9－16，2009．1）

Ⅵ. 6. 64 Endovascular trapping for vertebral artery fusiform aneurysm in a patient with idiopathic thrombocytopenic purpura.

山口大学大学院医学系研究科　脳神経外科学
Ishihara H
Sakai N, Kuroiwa T,
Kunieda T, Osaka N,
Morizane A, Sakai C,
Yano T, Kajikawa R,
Kikuchi H

(Neurol Med Chir, 49, 514－517, 2009. 11)

Ⅵ. 6. 65 気管支喘息：管理と治療の進歩「喘息維持療法のコツ」

西市民　呼吸器内科　石原　享介

(日本内科学会雑誌, 98 (12月号), 3052－3060. 2009. 12)

Ⅵ. 6. 66 Diffusion-weighted Magnetic Resonance Imaging of a Severe Heat Stroke Patient Complicated with Severe Cerebellar Ataxia

西市民　救急総合診療部　大倉　隆介
神経内科　高井
内科　高井　智子
神経内科　岡本美由紀

(Inter Med, 48(12), 1105－1108, 2009. 12)

Ⅵ. 6. 67 1　脳卒中の分類と病態生理、診断および治療の理解

先端医療センター　脳血管内治療科　坂井　千秋
中央市民　脳神経外科　坂井　信幸

(脳卒中看護実践マニュアル, メディカ出版, pp36－pp52, 2009. 4)

Ⅵ. 6. 68 2　重篤化予防のための病態生理の理解と管理

先端医療センター　脳血管内治療科　坂井　千秋
中央市民　脳神経外科　坂井　信幸

(脳卒中看護実践マニュアル, メディカ出版, pp53－pp59, 2009. 4)

Ⅵ. 6. 69 脳卒中診療における最近のトピックス

立川病院　院長　篠原　幸人
中央市民　脳神経外科　高木　誠・坂井　信幸

(成人病と生活習慣病, 39, 831－843, 2009. 8)

Ⅵ. 7 眼および付属器の疾患

Ⅵ. 7. 1 糖尿病網膜症.

中央市民 眼科 広瀬 文隆

(目でみる眼疾患, 126－131, 2009. 4)

Ⅵ. 7. 2 Generation of retinal cells from mouse and human induced pluripotent stem cells

Kobe City Medical Center General Hospital Department of Ophthalmology

Hirami Y, Takahashi M

RIKEN Center for Developmental Biology Laboratory for Retinal Regeneration

Hirami Y, Osakada F, Takahashi M

Kyoto University Graduate School of Medicine Department of Ophthalmology

Hirami Y, Ikeda H, Yoshimura N

Institute for Frontier Medical Sciences, Kyoto University Department of Stem Cell Biology

Takahashi K, Okita K, Yamanaka S

Kyoto UniversitySchool of Medicine

Center for iPS Cell Research and Application, Institute for Integrated Cell-Material Sciences

Takahashi K, Okita K, Yamanaka S

(Neurosci Lett, 458, 126－131, 2009. 5)

Ⅵ. 7. 3 Photoreceptor integrity and visual acuity in cystoid macular oedema associated with retinitis pigmentosa

Kobe City Medical Center General Hospital Department of Ophthalmology

Oishi A

Kyoto University Department of Ophthalmology

Otani A, Sasahara M, Kojima H, Nakamura H, Kurimoto M, Yoshimura N

(Eye 2009 Jun, 23, 1411－1416, 2009. 6)

Ⅵ. 7. 4 ポリープ状脈絡膜血管症における光線力学療法後に増加した出血に関する検討.

中央市民 眼科 宮本 紀子

県立尼崎病院 眼科 大音壮太郎・箔本 潤子 木村 大作・井上貴美子 椋野 洋和・秋元 正行 高木 均

(臨床眼科, 63, 1303－1306, 2009. 8)

Ⅵ. 7. 5 Association of Clinical Characteristics with Disease Subtypes, Initial Visual Acuity, and Visual Prognosis in Neovascular Age-Related Macular Degeneration.

Kobe City Medical Center General Hospital Department of Ophthalmology

HiramiY, Mandai M, Takahashi M

Kyoto University Department of Ophthalmology

HiramiY, Yoshimura N

Kyoto University Hospital Department of Experimental Therapeutics, Translational Reseach Center

Mandai M, Takahashi M

Kyoto University Hospital Department of Clinical Trial Dexign and Management, Translational Research Center

Teramukai S, Tada H

RIKEN Center fo Developmental Biology Laboratory for Retinal Regeneration

HiramiY, Mandai M, Takahashi M

Translational Reserch Informatics Center Teramukai S, Tada H

(Jpn J Ophthalmol, 53, 396－407, 2009. 9)

Ⅵ. 7. 6 Sub-Tenon's Injecton of Triamcinolone for Optic Disc Neovascularization in a Patient with Retinitis Pigmentosa

Kobe City Medical Center General Hospital Department of Ophthalmology

Kumagai K, Oishi A, Fujihara M, Takahashi M, Kurimoto Y

Center for Developmental Biology, RIKEN Laboratory for Retinal Regeneration

Takahashi M

(Jpn J Ophthalmol, 53, 433－444, 2009. 9)

Ⅵ. 7. 7 Foster 分類と AIGS 分類のグレーゾーン

中央市民 眼科 栗本 康夫

(臨床眼科 2009増刊号 第63巻第11号緑内障診療グレーゾーンを越えて, 66－67, 2009. 11)

Ⅵ. 7. 8 水晶体再建派

中央市民 眼科 栗本 康夫

(臨床眼科 2009増刊号 第63巻第11号緑内障診療グレーゾーンを越えて, 330－334, 2009. 11)

Ⅵ. 7. 9 日本人と閉塞隅角緑内障

中央市民 眼科 栗本 康夫

(医学のあゆみ, 237, 850－851, 2009. 11)

Ⅵ. 7. 10 閉塞隅角緑内障の最近の考え方
中央市民 眼科 栗本 康夫
(眼科の診断と治療シリーズ (VIDEO 教材), 2009. 11)

Ⅵ. 7. 11 頸動脈海綿静脈洞瘻
中央市民 眼科 大石 明生
(眼科, 51, 1799－1802, 2009. 12)

Ⅵ. 7. 12 5. シリコーンオイルタンポナーデ
中央市民 眼科 栗本 康夫
(眼科プラクティス 30理に適った網膜復位術, 186－190, 2009. 12)

Ⅵ. 7. 13 閉塞隅角緑内障の最近の考え方
中央市民 眼科 栗本 康夫
(眼科の診断と治療シリーズ (VIDEO 教材), 2009. 12)

Ⅵ. 7. 14 PAC と世界と日本
中央市民 眼科 栗本 康夫
(Frontiers in Glaucoma, Vol.10(3), 154－157, 2009)

Ⅵ. 7. 15 走査式周辺前房深度計
中央市民 眼科 栗本 康夫
琉球大学 眼科 新垣 淑邦・酒井 寛
(あたらしい眼科, 27, 61－62, 2010. 1)

Ⅵ. 7. 16 iPS 細胞と網膜再生
中央市民・先端医療センター 眼科
平見 恭彦・高橋 政代
(臨床眼科, 64, 7－13, 2010. 1)

Ⅵ. 7. 17 Corneal spherical aberration of eyes with cataract in a Japanese population
Kobe City Medical Center General Hospital Department of Ophthalmology
Shimozono M, Uemura A, Hirami Y, Ishida K, Kurimoto Y
先端医療センター 眼科
(Journal of refractive surgery 2010 Feb 15. (Epub ahead of print), 2010. 2)

Ⅵ. 7. 18 Comparative Assessment of Photodynamic Therapy for Typical Age-Related Macular Degeneration and Polypoidal Choroidal Vasculopathy : A Multicenter Study in Hyogo Prefecture, Japan
Kobe University Graduate School of Medicine
Department of Surgery, Division of Ophthalmology
Honda S, Imai H, Tamura Y, Yamamoto H, Negi A
Kobe City Medical Center General Hospital Department of Ophthalmology
Yamashiro K, Kurimoto Y
Ono Municipal Hospital Department of Ophthalmology
Kanamori-Matsui N, Kagotani Y
Nippon Steel Hirohata Hospital Department of Ophthalmology
Tamura Y, Yamamoto H
Hyogo Prefectural Amagasaki Hospital Department of Ophthalmology
Ohoto S, Takagi H
Mitsubishi Kobe Hospital Department of Ophthalmology
Uenishi M
(Ophthalmologica, 223, 333－338, 2009. 5)

Ⅵ. 7. 19 Photodynamic therapy for typical age-related macular degeneration and polypoidal choroidal vasculopathy : A 30-month multicenter study in Hyogo, Japan
Kobe University Graduate School of Medicine
Department of Surgery, Division of Ophthalmology
Honda S, Kagotani Y, Yamamoto H, Takagi H, Uenishi M (for the Hyogo Macular Disease Study Group)
Kobe City Medical Center General Hospital Department of Ophthalmology
Kurimoto Y
(Jpn Jophthalmol, 53, 593－597, 2009. 12)

Ⅵ. 7. 20 Bone marrow-derived cells are differentially involved in pathological and physiological retinal angiogenesis in mice.

Kyoto University Graduate School of Medicine
Department of Ophthalmology and Visual Sciences
Zou H, Otani A, Yodoi Y, Kameda T, Kojima H, Yoshimura N
Kobe City Medical Center General Hospital Department of Ophthalmology
Oishi A

(Biochem Biophys Res Commun. [Epub ahead of print], 2009. 12)

Ⅵ. 7. 21 Intramuscular Transplantation of Granulocyte Colony Stimulating Factor-Mobilized CD34-Positive Cells in Patients with Critical Limb Ischemia : A Phase I/IIa, Multi-Center, Single-Blind and Dose-Escalation Clinical Trial.

Institute of Biomedical Research and Innovation, Kobe
Division of Vascular Regeneration Therapy, Department of Translational Research
Kawamoto A, Katayama M
RIKEN Center for Developmental Biology, Kobe
Laboratory for Stem Cell Translational Research, Institute of Biomedical Research and Innovation
Kawamoto A, Kinoshita M, Takano H, Horii M, Sadamoto K, Yokoyama A, Asahara T
Institute of Biomedical Research and Innovation, Kobe
Department of Clinical Research Promotion
Katayama M, Kuroda A
Kobe City Medical Center General Hospital Department of Cardiovascular Surgery
Handa N, Okada Y
Department of Cardiology Kinoshita M, Kihara Y, Morioka S
Translational Research Informatics Center, Kobe
Yamanaka T, Onodera R, Fukushima M
Institute of Biomedical Research and Innovation, Kobe Clinical Laboratory
Baba R, Kaneko Y
Kobe City Medical Center General Hospital Department of Plastic Surgery
Tsukie T
Department of Ophthalmology Kurimoto Y
Tokai University School of Medicine, Isehara Department of Regenerative Medicine Science
Asahara T

(Stem Cells. [Epub ahead of print], 2009. 9)

Ⅵ. 7. 22 Intramuscular Transplantation of Granulocyte Colony Stimulating Factor-Mobilized CD34-Positive Cells in Patients with Critical Limb Ischemia : A Phase I/IIa, Multi-Center, Single-Blind and Dose-Escalation Clinical Trial.

Institute of Biomedical Research and Innovation, Kobe
Division of Vascular Regeneration Therapy, Department of Translational Research
Kawamoto A, Katayama M
RIKEN Center for Developmental Biology, Kobe
Laboratory for Stem Cell Translational Research, Institute of Biomedical Research and Innovation
Kawamoto A, Kinoshita M, Takano H, Horii M, Sadamoto K, Yokoyama A, Asahara T
Institute of Biomedical Research and Innovation, Kobe
Department of Clinical Research Promotion
Katayama M, Kuroda A
Kobe City Medical Center General Hospital Department of Cardiovascular Surgery
Handa N, Okada Y
Department of Cardiology Kinoshita M, Kihara Y, Morioka S
Translational Research Informatics Center, Kobe
Yamanaka T, Onodera R, Fukushima M
Institute of Biomedical Research and Innovation, Kobe Clinical Laboratory
Baba R, Kaneko Y
Kobe City Medical Center General Hospital Department of Plastic Surgery
Tsukie T
Department of Ophthalmology Kurimoto Y
Tokai University School of Medicine, Isehara Department of Regenerative Medicine Science
Asahara T

(Stem Cells, 27(11), 2857－2864, 2009)

Ⅵ．8　耳および乳様突起の疾患

Ⅵ．8．1　難聴の聴覚機能と脳のイメージング

中央市民　耳鼻咽喉科　内藤　　泰
先端医療センター　分子イメージング研究グループ
内藤　　泰
（愛媛ヒアリング研究，15，1－26，2009．4）

Ⅵ．8．2　Cortical activation during optokinetic stimulation-an fMRI study

Kobe City Medical Center General Hospital Dept. of Otolaryngology
Kikuchi M，Naito Y
Institute of Biomedical Reserch and Innovation Dept. of Molecular Imaging
Senda M
（Acta Oto-Laryngologica，129，440－443，2009．4）

Ⅵ．8．3　前庭情報の皮質処理機構（テキスト）

中央市民　耳鼻咽喉科　内藤　　泰
（第26回日本めまい平衡医学会医師講習会　2009年6月11～13日　信州大学，72－77，2009．6）

Ⅵ．8．4　電極のトラブルに対して人工内耳入れ換え手術を行った2例

中央市民　耳鼻咽喉科　堀　　真也・内藤　　泰
篠原　尚吾・藤原　敬三
菊地　正弘・十名　洋介
山崎　博司
（耳鼻臨床，102，825－829，2009．10）

Ⅵ．8．5　難聴と人工内耳ついて

中央市民　耳鼻咽喉科　内藤　　泰
（神戸市立医療センター中央市民病院　しおかぜ通信，13，1－1，2009．11）

Ⅵ．8．6　きっともっとずっと聴こう「聴く脳」大脳生理学から見た聴能

中央市民　耳鼻咽喉科　内藤　　泰
（声援隊　特別勉強会　きっともっとずっと聴こう　聴覚障害児教育を考える講演とワークショップ　報告集＋講演集，39－45，2010．2）

Ⅵ．8．7　悪性外耳道炎.

中央市民　耳鼻咽喉科　山崎　博司・内藤　　泰
篠原　尚吾・菊地　正弘
（JOHNS，26，298－300，2010．3）

Ⅵ．8．8　耳下腺内嚢胞性疾患の検討

中央市民　耳鼻咽喉科　菊地　正弘
臨床病理科　今井　幸弘
（頭頸部癌（1349-5747）35(2)，Page156，2009．5）

Ⅵ．8．9　Prognosis of sudden low-tone loss other than acute low-tone sensorineural hearing loss

University of Toyama Department of Otolaryngology, Head & Neck Surgery,
Fushiki H，Junicho M，Watanabe Y
Kobe City Medical Center General Hospital Department of Otolaryngology
Kanazawa Y
（Acta Otol. 2009 Nov 17.［Epub ahead of print］，2009．11）

Ⅵ．8．10　電極のトラブルに対して人工内耳入れ替え手術を行った2例

静岡県立総合病院　頭頸部・耳鼻咽喉科　掘　　真也
中央市民　耳鼻咽喉科　内藤　　泰・篠原　尚吾
藤原　敬三・菊地　正弘
十名　洋介・山崎　博司
（耳鼻臨床，102，825－829，2009．12）

Ⅵ. 9 循環器系の疾患

Ⅵ. 9. 1

中央市民 循環器内科 北井 豪
島根大学医学部 内科学講座第四
田邊 一明

（DVDで学ぶエコー図診断～心筋症，心筋・心膜疾患編．2008. 4. 25）

Ⅵ. 9. 2 Coronary risk factor profile and prognostic factors for young Japanese patients undergoing coronary revascularization.

中央市民 循環器内科 Furukawa Y, Ehara N, Kita T
京都大学附属病院 他 CREDO-Kyoto Investigators Taniguchi R, Haruna Y, Ozasa N, Saito N, Doi T, Hoshino K, Tamura T, Shizuta S, Abe M, Toma M, Morimoto T, Teramukai S, Fukushima M, Kimura T

（Circ J., 73(8), 1459－1465, 2009. 8）

Ⅵ. 9. 3 Clinical outcomes of medical therapy and timely operation in initially diagnosed type a aortic intramural hematoma：a 20-year experience.

中央市民 循環器内科 Kitai T, Kaji S, Yamamuro A, Tani T, Tamita K, Kinoshita M, Ehara N, Kobori A Furukawa Y
心臓血管外科 Nasu M, Okada Y

（Circ., 15；120（11 Suppl）S292－S298, 2009. 11）

Ⅵ. 9. 4 Fulminant fatal cardiotoxicity following cyclophosphamide therapy.

中央市民 循環器内科 Katayama M, Morioka S, Furukawa Y
臨床病理科 他 Imai Y, Kurata M
先端医療センター病院 細胞治療科 Hashimoto H, Nagai K,
西宮渡辺心臓血管センター 循環器内科 Tamita K

（J Cardiol., 54(2), 330－334, 2009. 10. 15）

Ⅵ. 9. 5 The efficacy of radiation monotherapy for Tolosa-Hunt syndrome.

中央市民 循環器内科 Furukawa Y
福井県立病院 呼吸器内科 Yamaguchi W, Miyaji H
金沢大学 医学系研究科 リウマチ膠原病内科 他 Ito K, Tamamura H, Yamada M
日本医科大学 Hamada T

（J Neurol., 257(2), 288－290, 2010. 2）

Ⅵ. 9. 6 Therapeutic Strategy of Acute Aortic Intramural Hematoma

中央市民 循環器内科 Kaji S

（Advances in Understanding Aortic Diseases, Jan-09, 155－162, 2009. 1）

Ⅵ. 9. 7 ペースメーカー・リード感染。

中央市民 循環器内科 安 珍守
島根大学医学部医学科 内科学第四 田邊 一明

（月刊心エコー，10(4), 396－401, 2009. 4）

Ⅵ. 9. 8 糖尿病における心筋虚血の評価

中央市民 循環器内科 加地修一郎

（Diabetes Frontier, 20(6), 643－646, 2009. 6）

Ⅵ. 9. 9 左房の大きさは何故重要か

中央市民 循環器内科 谷 知子

（月刊心エコー，10(9), 820－824, 2009. 9）

Ⅵ. 9. 10 アミオダロン静注の有用性と内服薬への切り替え効果。

中央市民 循環器内科 小堀 敦志・舟越 俊介
木村 紀遵・金 基泰
安 珍守・山根 崇史
北井 豪・片山美奈子
江原 夏彦・民田 浩一
木下 愼・加地修一郎
山室 淳・谷 知子
古川 裕

（PROGRESS IN MEDICINE, 29, 646－651, 2009. 3）

Ⅵ. 9. 11 植込み型除細動器（ICD）適応患者における不適切作動に対する薬剤の影響に関する検討。

中央市民 循環器内科 安 珍守・小堀 敦志
谷 知子・山室 淳
加地修一郎・民田 浩一
木下 慎・江原 夏彦
北井 豪・北 徹
古川 裕

（Journal of Arrhythmia, 25, 290－290, 2009）

Ⅵ. 9. 12 Popliteal venous aneurysm より肺塞栓症を発症した1例。

中央市民 循環器内科 木村 紀遵・舟越 俊介
金 基泰・安 珍守
山根 崇史・北井 豪
小堀 敦志・江原 夏彦
民田 浩一・木下 慎
加地修一郎・山室 淳
谷 知子・古川 裕
盛岡 茂文
心臓血管外科 井内 幹人・那須 通寛
岡田 行功

（Therapeutic Research, 30(5), 629－629, 2009. 5）

Ⅵ. 9. 13 エビデンスからみるこれからの降圧治療 ～JSH2009改訂をふまえて～

中央市民 循環器内科 古川 裕・黒田 祐一
大山 敦嗣・石田 達郎

（血圧, 16(13), 177－182, 2009）

Ⅵ. 9. 14 Ⅱ心疾患1. CREDO-Kyoto Registry：Better survival with statin administration after revascularization therapy in Japanese patients with coronary artery disease.

中央市民 循環器内科 古川 裕
島根大学医学部医学科 内科学第四 田邊 一明

（血栓と循環, 17(2), 131－133, 2009. 6）

Ⅵ. 9. 15 冠血行再建術後患者の予後改善のための薬物治療—CREDO-Kyoto 研究の知見から

中央市民 循環器内科 古川 裕

（MEDICAMENT NEWS, 1980, 18－19, 2009. 5）

Ⅵ. 9. 16 冠血行再建術後患者における薬物治療と予後との関係 —CREDO-Kyoto 研究より—

中央市民 循環器内科 古川 裕
島根大学医学部医学科 内科学第四 田邊 一明

（Therapeutic Research, 30(1), 39－46, 2009. 1）

Ⅵ. 9. 17 肺静脈隔離術における20極リング状カテーテルの有用性

中央市民 循環器内科 小堀 敦志・安 珍守
金 基泰・古川 裕
横須賀共済病院 循環器内科 桑原 大志・高橋 淳
筑波大学 人間総合科学研究科 循環器内科 青沼 和隆

（Journal of Arrhythmia, 25, 449－449, 2009）

Ⅵ. 9. 18 第6章 心機能の評価 1. 右心カテーテル検査の意義（Swan-Ganz を中心に）

中央市民 循環器内科 古川 裕

（確実に身につく 心臓カテーテル検査の基本とコツ, 中川義久編集 羊土社, 東京, 246－250, 2009. 6）

Ⅵ. 9. 19 ACTIVATE (ACAT Intravascular Atherosclerosis Treatment Evaluation)

中央市民 循環器内科 古川 裕・北 徹

（「DATA UPDATE 循環系 第4版」, 先端医学社, 東京, 154－155, 2009. 5）

Ⅵ. 9. 20 ACTIVATE（ACAT Intravascular Atherosclerosis Treatment Evaluation）

中央市民 循環器内科 古川 裕・北 徹

（「DATA UPDATE 循環系 第4版」, 先端医学社, 東京, 174－175, 2009. 5）

Ⅵ. 9. 21 TiNOX（Titanium Nitride Oxide）

中央市民 循環器内科 古川 裕・北 徹

（「DATA UPDATE 循環系 第4版」, 先端医学社, 東京, 242－243, 2009. 5）

Ⅵ. 9. 22 冠動脈疾患の予後改善のための薬物治療— CREDO-Kyoto 研究の知見から— PCI 後に硝酸薬は必要か

中央市民 循環器内科 古川 裕

（Therapeutic Research, 30(8), 1281－1288, 2009. 8）

Ⅵ. 9. 23 日本人における初回冠血行再建術後患者の予後：CREDO-Kyoto 研究が示すもの。

中央市民 循環器内科 古川 裕・北 徹
京都大学附属病院 循環器内科 木村 剛

（循環器専門医，特集：第73回日本循環器学会学術集会 5．冠動脈疾患の治療戦略 ― PCI か CABG かあるいは薬物治療か，17(2)，251－258，2009. 9. 25）

Ⅵ. 9. 24 基礎から学ぶ！循環器疾患への薬物療法の要点

中央市民 循環器内科 古川 裕

（呼吸器・循環器ケア，12・1月号 虚血性心疾患に対する薬物療法 基礎編，2009）

Ⅵ. 9. 25 基礎から学ぶ！循環器疾患への薬物療法の要点

中央市民 循環器内科 古川 裕

（呼吸器・循環器ケア，2・3月号 虚血性心疾患に対する薬物療法 実践編，2010. 2・3）

Ⅵ. 9. 26 編集

中央市民 循環器内科 加地修一郎

（心CT 4「MDCT で心臓を診る」，2010，2）

Ⅵ. 9. 27 急性心筋梗塞による心肺停止にて来院し、縦隔出血と冠動脈損傷を合併した1剖検例

中央市民 循環器内科 安 珍守
臨床病理科 今井 幸弘

（日本集中治療医学会雑誌（1340-7988）16巻Suppl., Page277，2009. 1）

Ⅵ. 9. 28 Successful treatment of POEMS syndrome complicated by severe congestive heart failure with thalidomide.

中央市民 免疫血液内科 Inoue D, Kato A, Tabata S, Takiuchi Y, Kimura T, Shimoji S, Mori M, Nagai Y, Togami K, Matsushita A, Nagai K, Maruoka H
循環器内科 Kitai T
臨床病理科 Imai Y

（Intern Med, 49(5), 461－466, 2010）

Ⅵ. 9. 29 ≪小児科診療に強くなる！知ってほしい診断のポイントとコツ≫ 心臓疾患ー知っておくべき重大徴候

中央市民 小児科 山川 勝

（内科，104(3)，543－550，2009. 9）

Ⅵ. 9. 30 当院における腹部内臓動脈瘤破裂9例の検討

中央市民 外科 高橋 英雄
臨床病理科 今井 幸弘

（日本臨床外科学会雑誌（1345-2843），70(8)，2303－2308，2009. 8）

Ⅵ. 9. 31 感染性心臓・大動脈疾患の治療 2．感染性心内膜炎による僧帽弁逆流に対する外科治療

中央市民 心臓血管外科 岡田 行功

（日本外科学会誌，110(1)，3－6，2009. 1）

Ⅵ. 9. 32 心房細動、脳梗塞、重症三尖弁逆流症を新たに発症した僧帽弁形成術後患者に、再開心術で.Maze 手術を施行した1例

中央市民 心臓血管外科 庄村 遊・岡田 行功
那須 通寛・藤原 洋
小森 茂・井内 幹人
小津 泰久・橋本 孝司

（循環器科，65(4)，449－451，2009. 4）

Ⅵ. 9. 33 急性期感染性心内膜炎の手術の適応

中央市民 心臓血管外科 庄村 遊・岡田 行功

（呼と循，57(6)，635－640，2009. 6）

Ⅵ. 9. 34 冠動脈再手術：アプローチとグラフトの選択

中央市民 心臓血管外科 那須 通寛

（冠疾患誌 J Jpa Coron Assac，15，67－70，2009. 4）

Ⅵ. 9. 35 金属アレルギー患者に僧帽弁人工置換術および人工弁輪による三尖弁弁輪縫縮術を施行した1例

中央市民 心臓血管外科 庄村 遊・岡田 行功
那須 通寛・藤原 洋
小森 茂・井内 幹人
小津 泰久・橋本 孝司

（日本心臓血管外科学会雑誌，38(6)，385－388，2009. 11）

Ⅵ. 9. 36 大動脈縮窄症下行置換術後吻合部仮性瘤の1手術例

中央市民 心臓血管外科 小津 泰久・那須 通寛
井内 幹人・小森 茂
庄村 遊・藤原 洋
半田 宣弘・岡田 行功

(日本心臓血管外科学会雑誌, 38(5), 322, 2009)

Ⅵ. 9. 37 虚血性僧帽弁逆流：外科治療の適応は？

中央市民 心臓血管外科 那須 通寛・岡田 行功

(J Cardiol Jpn Ed, 4(2), 158－162, 2009. 10)

Ⅵ. 9. 38 〔感染性心内膜炎のすべて〕感染性心内膜炎の治療、外科手術の実際

中央市民 心臓血管外科 岡田 行功

(心エコー, 10(4), 390－394, 2009. 4)

Ⅵ. 9. 39 〔弁膜疾患患者の手術適応を識る 2008年 AHA 改訂を受けて〕僧帽弁逆流に対して弁形成術は積極的に行われるべきである

中央市民 心臓血管外科 岡田 行功

(Heart View, 13(7), 767－771, 2009. 7)

Ⅵ. 9. 40 植込み型除細動器（ICD）植込み時における心内T波センシング評価の試み

中央市民 臨床工学室 石井 利英・吉田 哲也
吉川真由美・久保 敦子
井上 和久・筏雄 亮
坂地 一朗
循環器内科 小堀 敦志・古川 裕

(Journal of Arrhythmia, 25, 328－328. 2009)

Ⅵ. 9. 41 深部静脈血栓症をきたした孤立性腸骨動脈瘤の1例

西市民 外科 古川 公之・竹尾 正彦
山本 満雄

(日本臨床外科学会雑誌, 71(1), 239－242, 2010. 1)

Ⅵ. 9. 42 神戸市中学生から見える心臓検診の現状について －中学校心臓検診からのアプローチ－

西神戸医療センター 小児科 深谷 隆
兵庫県予防医学協会 馬場 國蔵
神戸市医師会 伊佐 秀夫・久代 英範
近藤 誠宏・浪方 由美
山崎 亨・山根 洋代
渡辺 美郎

(保健神戸, 59, 5－12, 2010)

Ⅵ. 9. 43 Acute myocardial infarction after Kawasaki disease in an infant: Treatment with coronary artery bypass grafting

国立循環器病センター 小児科 Tsuda E, Minami N, Kobayashi J, Noritake K, Echigo S
西神戸医療センター 小児科 Fukaya K, Nozaki H

(Pediatr Int, 51(3), 421－424, 2009. 6)

Ⅵ. 9. 44 Progranulin Expression in Advanced Human Atherosclerotic Plaque.

京都大学附属病院 循環器内科 神経内科 Kojima Y, Ono K, Takagi Y, Kikuta K, Nishimura M, Yoshida Y, Nakashima Y, Matsumae H, Mikuni N, Kimura T, Tanaka M.
倉敷中央病院 循環器内科 Inoue K
中央市民 循環器内科 Furukawa Y, Kita T
小倉記念病院 循環器科 Nobuyoshi M

(Atherosclerosis., 206, 102－108, 2009. 9)

Ⅵ. 9. 45 Pharmacological cardioversion preceding left atrial ablation: bepridil predicts the clinical outcome following ablation in patients with persistent atrial fibrillation.

横須賀共済病院 循環器内科 Miyazaki S, Kuwahara T, Takahashi Y, Takei A, Sato A, Isobe M, Takahashi A
中央市民 循環器内科 Kobori A

(Europace., 11(12), 1620－1623, 2009. 12)

Ⅵ. 9. 46 Incidence of and Risk Factors for Contrast-Induced Nephropathy after Cardiac Catheterization in Japanese Patients.

国立循環器センター 心臓集中治療科 Abe M
京都大学附属病院 循環器内科 Kimura T
京都大学大学院医学研究科 医学教育推進センター
Morimoto T
中央市民 循環器内科 Furukawa Y, Kita T
(Circ J., 73, 1518－1522, 2009. 8)

Ⅵ. 10　呼吸器系の疾患

Ⅵ. 10. 1　内科系患者に発症した静脈血栓塞栓症３例の検討

中央市民　呼吸器内科　瀬尾龍太郎

（Therapeutic Research, 29, 712－715, 2008. 5）

Ⅵ. 10. 2　吸入ステロイド薬の止めどきは？

中央市民　呼吸器内科　立川　　良

（Q&A でわかるアレルギー疾患, 4, 293－295. 2008. 6. 7）

Ⅵ. 10. 3　骨髄移植後の閉塞性細気管支炎を合併し非侵襲的陽圧換気が導入された３例の検討

中央市民　呼吸器内科　瀬尾龍太郎

（Therapeutic Research, 29, 1144－1147, 2008. 7）

Ⅵ. 10. 4　動脈結紮術と塞栓術後に胸壁から新生血管形成を認めた気管支動脈蔓状血管腫の１剖検例

中央市民　呼吸器内科　村瀬　公彦

臨床病理科　今井　幸弘

（日本呼吸器学会雑誌（1343-3490）, 47(1), 27－31, 2009. 1）

Ⅵ. 10. 5　肉眼的血性 BAL（気管支肺胞洗浄）液回収例の原因と予後の解析

中央市民　呼吸器内科　村瀬　公彦

（厚生労働科学研究　特発性肺線維症の予後改善を目指したサイクロスポリン＋ステロイド療法ならびにNアセチルシステイン吸入療法に関する臨床研究 平成20年度研究報告書, 146－149, 2009. 3）

Ⅵ. 10. 6　吸入ステロイド日本上陸30周年

中央市民　呼吸器内科　石原　享介

（Q&A でわかるアレルギー疾患, 5(1), 94－95. 2009. 4）

Ⅵ. 10. 7　長時間作用型吸入β２刺激薬／吸入ステロイド配合剤。

中央市民　呼吸器内科　石原　享介

（インフォームドコンセントのための図説シリーズ「喘息」足立満編集, 医薬ジャーナル, 東京, 68－73, 2009. 6）

Ⅵ. 10. 8　縦隔進展型肺癌の化学療法後に合併した気管支食道瘻に対して、cyanoacrylate を用いた内視鏡的閉鎖が奏功した１例

中央市民　呼吸器内科　立川　　良

（気管支学, 31, 207－212, 2009. 7）

Ⅵ. 10. 9　アミオダロンによる薬剤性肺炎を発症し、ステロイド治療中止後に再燃したと考えられた１例

中央市民　呼吸器内科　木田　陽子

（日本胸部臨床, 68, 757－765, 2009. 8）

Ⅵ. 10. 10　Comparative study of high-resolution CT findings between autoimmune and secondary pulmonary alveolar proteinosis

Kyorin university hospital Dept. of respiratory medicine

Haruyuki Ishii

Keisuke Tomii

（Chest, 136, 1348－1355, 2009. 11）

Ⅵ. 10. 11　在宅ピークフロー測定による喘息状態の客観的評価

中央市民　呼吸器内科　立川　　良

（よくわかる気管支喘息－その診療を極める－, 150－157, 2009. 11）

Ⅵ. 10. 12　びまん性肺胞出血症例の臨床的検討

中央市民　呼吸器内科　村瀬　公彦・櫻井　綾子

立川　　良・竹嶋　　好

富井　　啓介

（気管支学, 32, 14－21, 2010. 1）

Ⅵ. 10. 13　細径上部消化管内視鏡を気管内に挿入し切除に施行した気管発生多形腺腫の１例

中央市民　呼吸器内科　村瀬　公彦・櫻井　綾子

立川　　良・竹嶋　　好

富井　啓介

（気管支学, 32, 52－56, 2010. 1）

Ⅵ. 10. 14　咳喘息

中央市民　呼吸器内科　富井　啓介・石原　享介

（呼吸器疾患最新の治療2010－2012, 297－299, 2010. 2）

Ⅵ. 10. 15　特集　腎移植における感染症　ニューモシスチス肺炎

中央市民　呼吸器内科　富井　啓介

（腎移植・血管外科, 21, 109－115, 2009）

Ⅵ. 10. 16　ペメトレキセドによる薬剤性肺炎の２例

中央市民　呼吸器内科　永田　一真
臨床病理科　今井　幸弘

（肺癌（0386-9628），50(1)，Page93－94，2010. 2）

Ⅵ. 10. 17　Nursing home-acquired pneumonia 入院症例の検討－高齢者市中肺炎との比較－

西市民　呼吸器内科　谷　　鎮礼・冨岡　洋海
金田　俊彦・久保田未央
金子　正博・藤井　　宏

（日本呼吸器学会雑誌，47，355－361，2009. 5）

Ⅵ. 10. 18　血痰を主訴に受診した22歳女性（気管支拡張症）

西市民　呼吸器内科　冨岡　洋海

（NEW 専門医を目指すケース・メソッド・アプローチ　8呼吸器疾患，永井厚志編集，日本医事新報社，東京，103－110，2009. 6）

Ⅵ. 10. 19　Antioxidant therapy for idiopathic pulmonary fibrosis. A promising therapeutic prospect.

西市民　呼吸器内科　冨岡　洋海

（Sarcoidosis Vasculitis and Diffuse Lung Diseases，26，83－84，2009. 7）

Ⅵ. 10. 20　FDG-PET 検査が局在診断に有用であった間質性肺炎に合併した肺癌の２例

西市民　呼吸器内科　冨岡　洋海・奥田　千幸
金田　俊彦・久保田未央
金子　正博・藤井　　宏
病理科　勝山　栄治
放射線科　豊島　正実・臼杵　則朗

（厚生労働科学研究　特発性肺線維症の予後改善を目指したサイクロスポリン＋ステロイド療法ならびにNアセチルシステイン吸入療法に関する臨床研究　平成20年度研究報告書，101－104，2009. 3）

Ⅵ. 10. 21　特発性肺線維症の臨床経過、新治療に関する研究

西市民　呼吸器内科　冨岡　洋海

（厚生労働科学研究費補助金　難治性疾患克服研究事業特発性肺線維症の予後改善を目指したサイクロスポリン＋ステロイド療法ならびにNアセチルシステイン吸入療法に関する臨床研究　平成18年度～20年度総合研究報告書，102－103，2009. 3）

Ⅵ. 10. 22　急性呼吸不全で発症したサルコイドーシスの一例

西市民　呼吸器内科　坂口　恵美・冨岡　洋海
金田　俊彦・金子　正博

（日本サルコイドーシス／肉芽腫性疾患学会雑誌，2009年29(1)，55－61，2009. 10）

Ⅵ. 10. 23　肺炎になった PEG 造設患者さんの治療とケア

西市民　呼吸器内科　金田　俊彦・冨岡　洋海

（難病と在宅ケア，15(9)，51－54，2009. 12）

Ⅵ. 10. 24　喘息治療の診療現場では，段階的治療法として，ステップアップとステップダウンのどちらが勧められるか？

西市民　呼吸器内科　金子　正博・石原　享介

（EBM アレルギー疾患の治療2010－2011，中外医学社，秋山一男、他　編集，54－59，2009. 10）

Ⅵ. 10. 25　Ⅳ. 重症喘息の薬物療法　1）吸入・経口ステロイド

西市民　呼吸器内科　金子　正博・石原　享介

（アレルギー・免疫，16(10)，1528－1539，2009. 10）

Ⅵ. 10. 26　重症 RS ウイルス細気管支炎に対する非侵襲的陽圧換気療法

中央市民　小児科　田村　卓也・宮越　千智
山川　　勝・春田　恒和

（日本小児科学会誌，Vol.113，No.11，1695－1700，2009，11）

Ⅵ. 11 消化器系の疾患

Ⅵ. 11. 1 膵・胆管合流異常（先天性胆道拡張症を含む）

中央市民 外科 細谷 亮

（今日の治療指針，2010年版，461－462，2010. 1）

Ⅵ. 11. 2 Surgical Therapy for a Solitary Form of Hepatic Epithelioid Hemangioendothelioma：A Long-Term Survival Case

中央市民 外科 Nobu Oshima, Hiroaki Terajima, Ryo Hosotani

（Case Rep Gastroenterol 2009, vol.3, 214－221, 2009. 8）

Ⅵ. 11. 3 特異な形態を呈した，骨盤内に達する巨大膵仮性嚢胞の1例

中央市民 外科 大嶋 野歩・和田 道彦 高橋 英雄・田村 亮

（膵臓，24(5)，603－609，2009. 10）

Ⅵ. 11. 4 結核性腹膜炎治療中に続発し，粘膜下腫瘍形態を呈した胃結核の1例

中央市民 外科 大嶋 野歩・細谷 亮

（日本臨床外科学会雑誌，70(5)，1347－1352，2009. 5）

Ⅵ. 11. 5 Gemcitabine を用いた膵癌術後補助化学療法の有用性についての検討：生存期間延長効果の評価

中央市民 外科 大嶋 野歩・和田 道彦 細谷 亮

浜松労災 外科 梶原 建熙

（日本消化器外科学会雑誌，42(4)，347－354，2009. 4）

Ⅵ. 11. 6 術後短期間で再発増大を来した肺多形癌大網転移の1例

中央市民 外科 田村 亮・小林 裕之 今井 幸弘・三木 明

（日本消化器外科学会雑誌，43，299－305，2010. 3）

Ⅵ. 11. 7 上肢痛に対して星状神経節ブロック療法を開始した際、併発していた口内炎症状が著明に改善した1症例

中央市民 麻酔科 岡崎 俊・山崎 和夫

（ペインクリニック，30(10)，1439－1441，2009. 10）

Ⅵ. 11. 8 腹腔内穿破を認め、膵炎が疑われた膵十二指腸動脈瘤破裂の1例

中央市民 救命救急センター・救急部

水 大介・南 丈也 佐竹 悠良・鈴木 啓之 徳田 剛宏・濱里 彩子 許 智栄・林 卓郎 有吉 孝一・佐藤 慎一

（日本臨床救急医学会雑誌，12，495－500，2009. 10）

Ⅵ. 11. 9 腹部大動脈十二指腸瘻の1例

中央市民 救命救急センター・救急部

水 大介・佐竹 悠良 鈴木 啓之・徳田 剛宏 許 智栄・林 卓郎 渥美 生弘・佐藤 慎一

（日本臨床救急医学会雑誌，12，501－505，2009. 10）

Ⅵ. 11. 10 旋尾線虫幼虫 typeX による小腸病変を内視鏡で観察しえた1例

西市民 消化器内科 三上 栄・池田 英司 住友 靖彦・山下 幸政 織野 彬雄

糖尿病内科 中村 武寛

（Gastroenterological Endoscopy，51(6)，1443－1449，2009. 6）

Ⅵ. 11. 11 高齢者の注意すべき消化管運動機能障害

西市民 消化器内科 山下 幸政

（Geriatric Medicine，47(5)，607－611，2009. 5）

Ⅵ. 11. 12 当院での内視鏡外科手術～内視鏡手術のさらなる発展～

西市民 外科 仲本 嘉彦

（神戸市医師会報，12N0.588，32－34，2009. 12）

Ⅵ. 11. 13 IS LAPAROSCOPIC SURGERY APPLICABLE FOR HEPATOCELLULAR CARCINOMA WITH SEVERELY-IMPAIRED HEPATIC FUNCTION?

Kobe City Medical Center West Hospital Department of surgery

Yoshihiko Nakamoto

（Sugical Endoscopy，24(1)，119－119，2010. 1）

Ⅵ. 11. 14 Incarcerated obturator hernia: pitfalls in the application of ultrasound

西市民　救急総合診療部　小縣　正明

(Crit Ultrasound J, 1, 59－63, 2009. 12)

Ⅵ. 12 皮膚および皮下組織の疾患

Ⅵ. 12. 1 外陰 Paget 病の肉眼所見および受診と診断の遅れについて

中央市民 皮膚科 星野 達二・須賀 真美
岡田 悠子・宮本 和尚
西村 淳一・高岡 亜妃
今村 裕子・山田 曜子
山田 聡・北 正人
大郷 典子・東田 由香
藤井 秀孝・月江 富男
今井 幸弘

(兵庫県医師会医学雑誌, 52(2), 25－32, 2010)

Ⅵ. 12. 2 圧迫用イヤリングと落下防止テープによる耳垂ケロイドの治療

中央市民 皮膚科 小川真希子
三重大学医学部皮膚科学教室 皮膚科
水谷 仁
三重大学医学部皮膚科学教室
磯田 憲一

(臨床皮膚科, 63(7), 524－528, 2009. 6. 1)

Ⅵ. 12. 3 われわれの工夫 耳垂部ピアスケロイド圧迫用イヤリングの工夫 (解説)

中央市民 皮膚科 小川真希子・大郷 典子
三重大学医学部附属病院 皮膚科
磯田 憲一・水谷 仁

(形成外科, 53(3), 338－341, 2010. 3)

Ⅵ. 12. 4 Solar urticaria

西神戸医療センター 皮膚科 Horikawa T
神戸大学医学部 皮膚科 Fukunaga A, Nishigori C

(Urticaria and Angioedema, Editted by Zuberbier T, 73－80, 2010. 2)

Ⅵ. 12. 5 じんま疹

西神戸医療センター 皮膚科 堀川 達弥

(今日の治療指針、山口徹ほか編, 954－955, 2010. 1)

Ⅵ. 12. 6 じんま疹

西神戸医療センター 皮膚科 堀川 達弥

(薬局で役立つ皮膚科治療薬 FAQ, 大谷道輝ほか編, 64－68, 2010. 3)

Ⅵ. 12. 7 New concepts of hive formation in cholinergic urticaria

西神戸医療センター 皮膚科 Horikawa T
神戸大学医学部 皮膚科 Fukunaga A, Nishigori C

(Curr Allergy Asthma R, 9, 273－279, 2009. 7)

Ⅵ. 12. 8 白斑・色素失調症

西神戸医療センター 皮膚科 堀川 達弥

(Derma, 157, 94－98, 2009. 9)

Ⅵ. 12. 9 蕁麻疹・アナフィラキシーの原因検索における特異 IgE 抗体検査の意義

西神戸医療センター 皮膚科 堀川 達弥

(日本皮膚科学会雑誌, 119, 2594－2596, 2009. 12)

Ⅵ. 12. 10 薬剤によるアナフィラキシーショック

西神戸医療センター 皮膚科 堀川 達弥

(臨床研修プラクティス, 6, 12－18, 2009. 11)

Ⅵ. 12. 11 Folic acid-induced anaphylaxis showing cross-reactivity with methotrexate. A case report and review of the literature.

県立加古川医療センター 皮膚科 Nishitani N, Adachi A, Fukumoto T
西神戸医療センター 皮膚科 Horikawa T

(Int J Dermatol, 48, 522－524, 2009. 5)

Ⅵ. 12. 12 Impact of the Gly573Ser substitution in TRPV 3 on the development of allergic and pruitic dermatitis in mice

塩野義研究所 Yoshioka T, Imura K, Akasawa M
西神戸医療センター 皮膚科 Horikawa T

(J Invest Dermatol, 129, 714－722, 2009. 3)

Ⅵ. 12. 13 Soybean b-conglycinin as the main allergen in a patient with food-dependent exercise-induced anaphylaxis by tofu : Food processing alters pepsin resistance

県立加古川医療センター 皮膚科 Adachi A, Shimizu H, Sarayama Y
西神戸医療センター 皮膚科 Horikawa T

(Clin Exp Allergy, 39, 167－173, 2009. 1)

Ⅵ. 12. 14 Two novel mutations in the ED 1 gene in Japanese families with X-linked hypohidrotic ectodermal dysplasia

神戸大学 疫学 Gunadi, Miura K Ohta M
西神戸医療センター 皮膚科 Horikawa T

(Pediatrics Res, 65, 453－457, 2009. 4)

Ⅵ. 12. 15 Aquired idiopathic generalized anhidrosis：possible pathogenic role of mast cells

神戸大学医学部　皮膚科　Fukunaga A, Sato C, Nishigori C
西神戸医療センター　皮膚科　Horikawa T
(Brit J Dermatol, 160, 1337－1340, 2009. 6)

Ⅵ. 12. 16 Thioredoxin suppreses the contact hypersensitivity response by inhibiting leukocyte recruitment during elicitation phase

神戸大学医学部　皮膚科　Fukunaga A, Ogura K Nishigori C
西神戸医療センター　皮膚科　Horikawa T
(Antioxid Redox Signal, 11, 1227－1235, 2009. 4)

Ⅵ. 12. 17 シイタケ皮膚炎

神戸大学医学部　皮膚科　大野健太郎・錦織千佳子
西神戸医療センター　皮膚科　堀川　達弥
(Visual Dermatology, 8, 956－957, 2009. 9)

Ⅵ. 12. 18 小児 DLE

神戸大学医学部　皮膚科　塩見　彩子・佐々木祥人　永井　宏
西神戸医療センター　皮膚科　堀川　達弥
(皮膚診療, 31, 1189－1192, 2009. 10)

Ⅵ. 12. 19 抗 SSA/Ro 抗体陽性者におけるテガフール・ギメラシル・オテラシルカリウム（TS-1）による DLE 型薬疹の1例

神戸百年記念病院　皮膚科　米谷さおり
西神戸医療センター　皮膚科　堀川　達弥
(皮膚臨床, 51, 1259－1262, 2009. 10)

Ⅵ. 12. 20 色素沈着に対するN1901A（L-システイン、ビタミンC配合経口薬）の臨床効果

神戸大学医学部　皮膚科　船坂　陽子・岡　昌宏　錦織千佳子
西神戸医療センター　皮膚科　堀川　達弥
(日本美容皮膚科学会雑誌, 19, 358－370, 2009. 12)

Ⅵ. 12. 21 急性腎障害に合併した急性汎発性発疹性膿疱症の1例

神戸大学医学部　皮膚科　山本　篤志・後藤　典子　神吉　晴久
西神戸医療センター　皮膚科　堀川　達弥
(皮膚の科学, 8, 546－550, 2009)

Ⅵ. 13 筋骨格系および結合組織の疾患

Ⅵ. 13. 1 Refractory de novo myeloid sarcoma : a case report and therapeutic strategy based on bone marrow minimal residual disease

Kobe City Medical Center General Hospital
Department of Hematology and Clinical Immunology
Daichi Inoue,
Yuya Nagai,
Takaharu Kimura,
Sonoko Shimoji,
Minako Mori,
Katsuhiro Togami,
Sumie Tabata,
Masayuki Kurata,
Akiko Matsushita,
Kiminari Ito,
Hisako Hashimoto,
Hayato Maruoka,
Eiko Yamashita,
Kenichi Nagai,
Yukihiro Imai,
Hirofumi Shirane,
Takayuki Takahashi

(Int J Hematol, 90, 120－123, 2009. 7)

Ⅵ. 13. 2 Successful allogeneic bone marrow transplantation for myelodysplastic syndrome complicated by severe pulmonary alveolar proteinosis

Kobe City Medical Center General Hospital
Department of Hematology and Clinical Immunology
Sumie Tabata,
Sonoko Shimoji,
Kimihiko Murase,
Yoko Takiuchi,
Daichi Inoue,
Takaharu Kimura,
Yuya Nagai,
Minako Mori,
Katsuhiro Togami,
Masayuki Kurata,
Kiminari Ito,
Hisako Hashimoto,
Akiko Matsushita,
Kenichi Nagai,
Takayuki Takahashi

(Int J Hematol, 90, 407－412, 2009. 11)

Ⅵ. 13. 3 自家移植併用大量化学療法を施行し、寛解を維持維持しているAIDS 関連リンパ腫

中央市民　免疫血液内科　永井　雄也・森　美奈子
井上　大地・木村　隆治
下地　園子・戸上　勝仁
田端　淑恵・松下　章子
永井　謙一・今井　幸弘
高蓋　寿朗・高橋　隆幸

(臨床血液, 50, 1641－1646, 2009. 12)

Ⅵ. 13. 4 携帯用インフュージョンポンプを用いたヘパリンの持続皮下注射が奏功した慢性播種性血管内凝固症候群の２例

中央市民　免疫血液内科　戸上　勝仁・永井　雄也
有馬　浩史・下地　園子
木村　隆治・井上　大地
森　美奈子・藤田　晴之
田端　淑恵・倉田　雅之
柳田　宗之・松下　章子
永井　謙一・加地修一郎
高橋　隆幸

(臨床血液, 50, 1700－1705, 2009)

Ⅵ. 13. 5 早期診断により多臓器不全から救命し得た劇症型抗リン脂質抗体症候群の一例

中央市民　免疫血液内科　井上　大地・戸上　勝仁
下池　典広・田村　亮
今井　幸弘・木村　隆治
下地　園子・森　美奈子
永井　雄也・田端　淑恵
松下　章子・永井　謙一
高橋　隆幸

(日本臨床免疫学会雑誌, 33, 24－30, 2010. 2)

Ⅵ. 13. 6 Successful treatment of POEMS syndrome complicated by severe congestive heart failure with thalidomide

Kobe City Medical Center General Hospital
Department of Hematology and Clinical Immunology
Daichi Inoue,
Akiko Kato,
Sumie Tabata,
Takeshi Kitai,
Yoko Takiuchi,
Takaharu Kimura,
Sonoko Shimoji,
Minako Mori,
Yuya Nagai,
Katsuhiro Togami,
Akiko Matsushita,
Kenichi Nagai,
Hayato Maruoka,
Yukihiro Imai,
Minako Beppu,
Michi Kawamoto,
Takayuki Takahashi

(Intern Med, 49, 461－466, 2010. 2)

Ⅵ. 13. 7 Successful allogeneic bone marrow transplantation for Diamond-Blackfan anemia complicated by severe cardiac dysfunction due to transfusion-induced hemochromatosis

Kobe City Medical Center General Hospital
Department of Hematology and Clinical Immunology
Tabata S, Mori M,
Nagai Y, Hashimoto H,
Arima H, Nagano S,
Takiuchi Y, Inoue D,
Kimura T, Shimoji S,
Yanagita S, Ito K,
Matsushita A, Nagai K,
Takahashi T

(Intern Med, 49, 453－456, 2010. 3)

Ⅵ. 13. 8 Successful living donor liver transplantation for severe hepatic GVHD histologically resembling autoimmune hepatitis from the same sibling donor

Kobe City Medical Center General Hospital
Department of Hematology and Clinical Immunology
Mori M, Tabata S,
Hashimoto H, Inoue D,
Kimura T, Shimoji S,
Nagai Y, Togami K,
Ito K, Matsushita A,
Nagai K, Uryuhara K,
Kaihara S, Imai Y,
Itoh M, Takahashi T

(Transpl Int, 23, e1－e4, 2010. 3)

Ⅵ. 13. 9 生体材料を用いる手術

中央市民 整形外科 川那辺圭一
京大 整形外科 中村 孝志

(最新整形外科学体系 運動器の治療学, 3, 352－363, 2009. 2)

Ⅵ. 13. 10 人工股関節手術後の頻回脱臼に対する手術治療 OS NOW Instruction No 9 人工股関節置換術 MIS から再置換まで応用できる手技のコツ

中央市民 整形外科 川那辺圭一

(J Arthroplasty., 22, 2009. 2)

Ⅵ. 13. 11 横止め螺子付き大腿骨ステムの使用経験

中央市民 整形外科 川那辺圭一

(東海関節, 1, 1－6, 2009. 12)

Ⅵ. 13. 12 下肢打撲後血腫感染の治療経験

西市民 整形外科 藤原 弘之

(日本骨・関節感染症学会雑誌, 22, 48－50, 2009. 1. 31)

Ⅵ. 13. 13 大腿骨頭壊死を初発症状とした急性白血病の1例

西市民 整形外科 櫻木 淳史・笠井 隆一
西口 滋・藤原 弘之

(中部整災誌, 1429－1430, 2009. 12)

Ⅵ. 13. 14　股関節固定術後の人工股関節置換術の経験

西市民　整形外科　笠井　隆一・西口　滋
藤原　弘之・櫻木　淳史
中央市民　整形外科　川那辺圭一・岩城　公一

（中部整災誌，52(2)，477－478，2009. 6）

Ⅵ. 13. 15　大腿四頭筋腱皮下断裂の治療経験

西神戸医療センター　整形外科　吉田　圭二・藤原　正利
和田山文一郎・中井一成
原田　豪人・石井　達也

（中部整災誌，52，357－358. 2009）

Ⅵ. 13. 16　外反母趾の治療成績

西神戸医療センター　整形外科　和田山文一郎・藤原正利
中井　一成・吉田　圭二
原田　豪人・石井　達也

（中部整災誌，52，299－300，2009）

Ⅵ. 13. 17　化膿性膝関節炎に対する抗生剤入り持続洗浄療法の成績

西神戸医療センター　整形外科　原田　豪人・藤原　正利
和田山文一郎・中井一成
吉田　圭二

（中部整災誌，52，691－692，2009）

Ⅵ. 13. 18　深層伸筋の剥離を最小限とした頚椎椎弓切除術の手術成績

西神戸医療センター　整形外科　和田山文一郎・藤原正利
中井　一成・吉田　圭二
原田　豪人・石井　達也

（中部整災誌，52，1261－1262，2009）

Ⅵ. 13. 19　寛骨臼骨折に対する観血的整復固定術の成績不良例

西神戸医療センター　整形外科　藤原　正利・吉田　圭二
原田　豪人

（骨折，3，727－730，2009）

Ⅵ. 13. 20　特発性大腿骨頭壊死に対する血管柄付き腸骨移植術の適応と成績

西神戸医療センター　整形外科　藤原正利・和田山文一郎
中井　一成・吉田　圭二
原田　豪人・池田　登

（中部整災誌，52，1287－1288，2009）

Ⅵ. 13. 21　足部皮膚欠損に対する皮弁

京都三菱病院　整形外科　山本　博史・岡本　剛
山川　知之
西市民　整形外科　西口　滋

（日本マイクロサージャリー学会会誌，22(2)，186，2009. 9. 10）

Ⅵ. 13. 22　人工関節の感染の診断と治療

京大　整形外科　川那辺圭一

（整形外科，80(8)，835－843，2009. 7）

Ⅵ. 13. 23　A new cementless total hip arthroplasty with bioactive titanium porous-coating by alkaline and heat treatment : average 4.8 years results.

京大　整形外科　川那辺圭一

（J Biomed Mater Res B Appl Biomater，Jul，90(1)，476－481，2009. 7）

Ⅵ. 13. 24　Clinical Results of the Wear Performance of Cross-Linked Polyethylene in Total Hip Arthroplasty Prospective Randomized Trial.

京大　整形外科　伊勢健太郎
中央市民　整形外科　川那辺圭一

（J Arthroplasty，Dec，24(8)，1216－1220，2009. 12）

Ⅵ. 13. 25　Long-Term Results of Cemented Total Hip Arthroplasty for Dysplasia, With Structural Autograft Fixed With Poly-l-Lactic Acid Screws.

京大　整形外科　後藤　公志
中央市民　整形外科　川那辺圭一

（J Arthroplasty，Dec，24(8)，1146－1151，2009. 12）

Ⅵ. 13. 26　Computed Tomography-Based Navigation to Determine the Femoral Neck Osteotomy and Location of the Acetabular Socket of an Arthrodesed Hip.

京大　整形外科　秋山　治彦
中央市民　整形外科　川那辺圭一

（J Arthroplasty，Dec，24(8)，1292－1232，2009. 12）

Ⅵ. 13. 27 Bonding ability evaluation of bone cement on the cortical surface of rabbit's tibia.

京大　整形外科　後藤　公志
中央市民　整形外科　川那辺圭一

(J Mater Sci Mater Med, Jan, 21(1), 139－146, 2010. 1)

Ⅵ. 14　腎・尿路・生殖器系の疾患

Ⅵ. 14. 1　慢性腎不全と多尿

中央市民　腎臓内科　吉本　明弘・戸田　尚宏
植田　浩司・田路　佳範
鈴木　隆夫

（排尿障害プラクティス，17，113－118，2009. 6）

Ⅵ. 14. 2　急性腎傷害（AKI）の保存的診療：造影剤腎症

中央市民　腎臓内科　笠原　正登・植田　浩司
向山　政志

（Intensivist，第3号，543－550，2009. 7）

Ⅵ. 14. 3　当科の卵巣粘液性腺癌の治療成績ーリンパ節郭清の適応についての考察

中央市民　産婦人科　北　正人・大竹　紀子
北村　幸子・須賀　真美
岡田　悠子・宮本　和尚
西村　淳一・高岡　亜妃
今村　裕子・山田　曜子
山田　聡・星野　達二

（産婦の進歩，62，20－22，2010. 2. 1）

Ⅵ. 14. 4　腹腔鏡下準広汎子宮全摘出術手技の工夫　開腹術からのスムーズな移行を目指して

中央市民　産婦人科　北　正人

（産婦人科治療，100，288－291，2010. 3. 1）

Ⅵ. 14. 5　外陰 Paget 病の肉眼所見および受診と診断の遅れについて

中央市民　産婦人科　星野　達二・須賀　真美
岡田　悠子・宮本　和尚
西村　淳一・高岡　亜妃
今村　裕子・山田　曜子
山田　聡・北　正人
大郷　典子・東田　由香
藤井　秀孝・月江　富男
臨床病理科　今井　幸弘

（兵庫県医師会医学雑誌，52(2)，25－32，2010. 3. 31）

Ⅵ. 14. 6　特集1：RPLND（精巣腫瘍・尿管腫瘍）腎盂尿管癌における腹腔鏡下リンパ節郭清術

中央市民　泌尿器科　川喜田睦司

（Jpn J Endourol ESWL，22(1)，13－16，2009. 4）

Ⅵ. 14. 7　腹腔鏡下前立腺全摘除術：前立腺への到達法：各到達法の比較。

中央市民　泌尿器科　川喜田睦司

（新 Urologic Surgery シリーズNo.1 前立腺癌の手術，101－112，2009. 4）

Ⅵ. 14. 8　腹腔鏡下前立腺全摘除術：前立腺の剥離：逆行性手術。

中央市民　泌尿器科　川喜田睦司

（新 Urologic Surgery シリーズNo.1 前立腺癌の手術，135－140，2009. 4）

Ⅵ. 14. 9　特集：精巣腫瘍の診断と治療 Update。精巣腫瘍の横隔膜脚後部リンパ節転移に対する外科的　アプローチ。

中央市民　泌尿器科　川喜田睦司

（Urology View，7(3)，54－89，2009. 5）

Ⅵ. 14. 10　クリニカルパスを用いた前立腺全摘除術周術期管理標準化の多施設共同研究

国立長寿医療センター　泌尿器科　野尻　佳克
中央市民　泌尿器科　川喜田睦司
天理よろづ相談所病院ほか　泌尿器科　奥村　和弘・津島　知靖
長井　辰哉・上平　修
斉藤　史郎・寺井　章人
副島　秀久・岡村　菊夫

（日泌尿会誌，100(5)，563－569，2009. 7）

Ⅵ. 14. 11　Spontaneous rupture of benign ovarian cystic teratoma in a premenarchal girl

Nishi-Kobe Medical Center Department of Pediatrics
Iwata A，Matsubara K，Fukaya T
Department of Obstetrics and Gynecology
Umemoto Y
Department of Pathology　Hashimoto K

（J Pediatr Adolesc Gynecol，22(5)，e121－e123，2009. 10）

Ⅵ. 15　妊娠，分娩および産褥

Ⅵ. 15. 1　妊娠糖尿病を合併した高度肥満妊婦の誘発分娩の1例

中央市民　産婦人科　山田　曜子・須賀　真美
坂野　　彰・岡田　悠子
高岡　亜妃・今村　裕子
山田　　聡・星野　達二
北　　正人

（産婦人科の進歩，61，123－124，2009．5．1）

Ⅵ. 15. 2　骨盤位分娩の取り扱い方針とインフォームド・コンセント

中央市民　産婦人科　北　　正人・須賀　真美
坂野　　彰・岡田　悠子
宮本　和尚・西村　淳一
高岡　亜妃・今村　裕子
山田　曜子・山田　　聡
星野　達二

（温知会々報，21，51－57，2009．9．1）

Ⅵ. 15. 3　Successful pregnancy outcome in a case of heterotopic intrauterine and cervical pregnancy and a literature review

中央市民　産婦人科　Tatsuji Hoshino
臨床病理科　今井　幸弘

（Journal of Obstetrics and Gynaecology Research
Volume 35，Issue 6，1115－1120，2009．12）

Ⅵ. 16　周産期に発生した病態

Ⅵ. 16. 1　Successsful pregnancy outcome in a case of heterotopic intrauterine and cervical pregnancy and a literature review

中央市民　産婦人科　Tatsuji Hoshino,
Masato Kita,
Shoji Kokeguchi,
Masahide Shiotani,
臨床病理科　Yukihiro Imai

(Issue Journal of Obstetrics and Gynaecology Research
Journal of Obstetrics and Gynaecology Research,
35(6), 1115－1120, 2009. 12. 1)

Ⅵ. 16. 2　新生児搬送を必要とした早発型B群溶連菌感染症症例　―臨床的特徴と搬送の問題点の検討

名古屋市立大学　看護学部　脇本　寛子
西神戸医療センター　小児科　松原　康策・由良　和夫
他

(日本周産期・新生児医学学会雑誌, 45(4), 1398－1403, 2009. 12)

Ⅵ. 20　放射線および核医学

Ⅵ. 20. 1　移植のための肝血管解剖

中央市民　画像診断・放射線治療科　伊藤　　亨

（日獨医報，54(3,4)，125－134，2009. 12）

Ⅵ. 20. 2　20インチフラットパネル搭載血管撮影装置『Allura Xper 20/10・20/20』の使用経験

中央市民　放射線技術部　岸田　絵美・中村　　大
放射線技術部主査　中屋　　純

（映像情報 Medical 2，2010 vol.42.No2，182－187，2010. 2）

Ⅵ. 20. 3　肉腫様胆管細胞癌の１例

西市民　放射線科　臼杵　則朗・豊島　正実
臨床病理　勝山　栄治

（腹部画像診断アトラス，ⅩⅣ（第14巻），96－97，2009. 6）

Ⅵ. 20. 4　進行頭頸部癌の導入化学療法効果予測における F-18 FMISO-PET の初期検討

先端医療振興財団先端医療センター 分子イメージング研究グループ
山根登茂彦・千田　道雄
中央市民　耳鼻咽喉科　篠原　尚吾・菊地　正弘

（日本医学放射線学会学術集会抄録集68回，PageS258，2009. 2）

Ⅵ. 21　歯科

Ⅵ. 21. 1　イントロダクション

中央市民　歯科　竹信　俊彦

（EHR 実践マニュアルその成功戦略と事例研究.，1－3，2009. 2）

Ⅵ. 21. 2　第4章：アセスメントプロセス

中央市民　歯科　竹信　俊彦

（EHR 実践マニュアルその成功戦略と事例研究.，32－40，2009. 2）

Ⅵ. 21. 3　悪性腫瘍を疑った放線菌症による上顎骨骨髄炎の1例

中央市民　歯科　藤井　智子・谷池　直樹
竹信　俊彦
臨床病理科　宇佐美　悠
西市民　歯科・口腔外科　長野　紀也

（日本口腔科学会雑誌，58(2)，64－68，2009. 3）

Ⅵ. 21. 4　内視鏡支援下での顎関節突起骨折に対する観血的整復固定術の臨床的検討

中央市民　歯科　谷池　直樹・竹信　俊彦
高橋　淳・上原　京憲
朴　成泰・藤井　智子
西田　哲也・長野　紀也
田中　義弘
彦根市立病院　歯科・口腔外科　山田　剛也

（日本口腔外科学会雑誌，55(9)，440－447，2009. 9）

Ⅵ. 21. 5　インプラント診療に必要な内科的知識と投薬.

中央市民　歯科　竹信　俊彦

（日本口腔インプラント学会認定取得のための併用型100時間コース，大阪，2009. 6. 6）

Ⅵ. 21. 6　外科の基本手技

中央市民　歯科　竹信　俊彦

（日本口腔インプラント学会認定取得のための併用型100時間コース，大阪，2009. 6. 6）

Ⅵ. 21. 7　Planning and Sequencing in Orthognathic Surgery

中央市民　歯科　Toshihiko Takenobu

（AO CMF Course TOKYO 2009.，東京，2009. 7. 7－10）

Ⅵ. 21. 8　Distraction Osteogenesis, Basic principles and Clinical Applications

中央市民　歯科　Toshihiko Takenobu

（AO CMF Course TOKYO 2009.，東京，2009. 7. 7－10）

Ⅵ. 21. 9　Mandibular Reconstruction, Distraction Bone Transportation

中央市民　歯科　Toshihiko Takenobu

（AO CMF Course TOKYO 2009.，東京，2009. 7. 7－10）

Ⅵ. 21. 10　顎関節突起骨折の内視鏡支援手術

中央市民　歯科　竹信　俊彦

（第54回日本口腔外科学会総会サテライトセミナー第6回口腔疾患内視鏡治療研究会，札幌，2009. 10. 9）

Ⅵ. 21. 11　Endoscopically assisted surgery for subcondylar fracture in Kobe experience.

中央市民　歯科　竹信　俊彦

（第54回日本口腔外科学会総会イブニングセミナー　あらためて下顎骨関節突起骨折治療を考える－手術アプローチの検討－，札幌，2009. 10. 9）

Ⅵ. 21. 12　Jaw defects,-functional and esthetic aspect-

中央市民　歯科　Takenobu T

（AOCMF Focused Seminar Tokyo –Bone Transplantation in Reconstruction of Jaws，東京，2010. 2. 13－14）

Ⅵ. 21. 13　Mandibular reconstruction by distraction Osteogenesis

中央市民　歯科　Takenobu T

（AOCMF Focused Seminar Tokyo –Bone Transplantation in Reconstruction of Jaws，東京，2010. 2. 13－14）

Ⅵ. 21. 14　当科における外科矯正　IVRO

中央市民　歯科　竹信　俊彦

（矯若会研修会2010，大阪，2010. 2. 21）

Ⅵ. 21. 15　Surgical approaches to the mandible

中央市民　歯科　Takenobu T

（AOCMF Course－Principles in Cranio Maxillofacial Fracture Management，Manila，Philippine，2010. 3. 1－3）

Ⅵ. 21. 16 Overview & operative treatment of Condylar & subcondylar fractures

中央市民　歯科　Takenobu T

（AOCMF Course－Principles in Cranio Maxillofacial Fracture Management, Manila, Philippine, 2010. 3. 1－3）

Ⅵ. 21. 17 Bioresorbable devices in CMF surgery

中央市民　歯科　Takenobu T

（AOCMF Course－Principles in Cranio Maxillofacial Fracture Management, Manila, Philippine, 2010. 3. 1－3）

Ⅵ. 21. 18 Correction of dentofacial deformities

中央市民　歯科　Takenobu T

（AOCMF Course－Principles in Cranio Maxillofacial Fracture Management, Manila, Philippine, 2010. 3. 1－3）

Ⅵ. 21. 19 Fixation of transverse fracture of Mandibular angle with 2.0 miniplate

中央市民　歯科　Takenobu T

（AOCMF Course－Principles in Cranio Maxillofacial Fracture Management, Manila, Philippine, 2010. 3. 1－3）

Ⅵ. 21. 20 顎関節突起骨折における内視鏡補助下での観血的整復固定術についての臨床的検討

中央市民　歯科　谷池　直樹・竹信　俊彦
田中　義弘

（第63回日本口腔科学会総会，浜松，2009. 4. 17）

Ⅵ. 21. 21 下顎智歯部に発生した嚢胞を伴う複雑性歯牙種の1例

中央市民　歯科　足立　　淳・竹信　俊彦
上原　京憲・朴　　成泰
藤井　智子・谷池　直樹
西田　哲也・河合　峰雄
田中　義弘
臨床病理科　宇佐美　悠

（第40回日本口腔外科学会近畿地方会，伊丹市，2009. 6. 27）

Ⅵ. 21. 22 われわれの顎関節突起骨折に対する治療戦略－内視鏡支援下での観血的整復固定術－

中央市民　歯科　谷池　直樹・竹信　俊彦
上原　京憲・朴　　成泰
藤井　智子・西田　哲也
田中　義弘
彦根市立病院　歯科・口腔外科　山田　剛也
西市民　歯科・口腔外科　長野　紀也

（第54回日本口腔外科学会総会・学術大会，札幌市，2009. 10. 9－11）

Ⅵ. 21. 23 観血的治療を要した中顔面骨折の臨床的統計－併発外傷を中心に－

中央市民　歯科　谷池　直樹・竹信　俊彦
上原　京憲・朴　　成泰
藤井　智子・西田　哲也
田中　義弘
西市民　歯科・口腔外科　長野　紀也

（第54回日本口腔外科学会総会・学術大会，札幌市，2009. 10. 9－11）

Ⅵ. 21. 24 当科におけるビスフォスフォネート製剤による顎骨壊死の治療について

中央市民　歯科　藤井　智子・田中　義弘
上原　京憲・朴　　成泰
谷池　直樹・西田　哲也
竹信　俊彦・河合　峰雄
西市民　歯科・口腔外科　長野　紀也

（第54回日本口腔外科学会総会・学術大会，札幌市，2009. 10. 9－11）

Ⅵ. 21. 25 当科における唾石症の検討

中央市民　歯科　上原　京憲・竹信　俊彦
朴　　成泰・藤井　智子
谷池　直樹・西田　哲也
河合　峰雄・田中　義弘
西市民　歯科・口腔外科　長野　紀也

（第54回日本口腔外科学会総会・学術大会，札幌市，2009. 10. 9－11）

Ⅵ. 21. 26 下顎前突症例における下顎枝垂直骨切り術の術後安定性－顎間固定期間との関係－

中央市民　歯科　藤井　智子・竹信　俊彦
上原　京憲・朴　　成泰
谷池　直樹・西田　哲也
河合　峰雄・田中　義弘

（第54回日本口腔外科学会総会・学術大会，札幌市，2009. 10. 9－11）

Ⅵ. 21. 27　頬粘膜に生じた孤在性腺維性腫瘍の１例

中央市民　歯科　芝辻　豪士・竹信　俊彦
上原　京憲・藤井　智子
谷池　直樹・田中　義弘

（日本口腔科学会近畿地方会，奈良，2009. 11. 14）

Ⅵ. 21. 28　当科における顎口腔領域悪性腫瘍症例の臨床統計的比較検討

中央市民　歯科　上原　京憲・田中　義弘
内藤　俊幸・朴　成泰
藤井　智子・谷池　直樹
竹信　俊彦・長野　紀也
大西　正信

（第28回日本口腔腫瘍学会総会，東京，2010. 1. 28－29）

Ⅵ. 21. 29　上顎骨骨肉腫に対する炭素イオン線治療後の対応に難渋した一症例

中央市民　歯科　内藤　俊幸・田中　義弘
上原　京憲・藤井　智子
谷池　直樹・竹信　俊彦

（第28回日本口腔腫瘍学会総会，東京，2010. 1. 28－29）

Ⅵ. 21. 30　糖尿病患者における歯周病と動脈硬化の関係~脈波伝播速度（PWV）を用いた解析~

中央市民　歯科　岡田　達朗・西田　哲也
谷池　直樹・田中　義弘

（第18回日本有病者歯科医療学会総会，松本市，2009. 4. 25・26）

Ⅵ. 22　薬剤

Ⅵ. 22. 1　肺癌手術における予防的抗生剤投与の期間に対する検討

中央市民　呼吸器外科　高橋　　豊・寺師　卓哉
祢里　真也・浜川　博司

（日本呼吸器外科学会雑誌，23，924－927．2009．11）

Ⅵ. 22. 2　外来癌化学療法における疑義紹介事例の解析
－併用内服薬を含めた処方監査による有害事象の回避－

中央市民　薬剤部　赤瀬　博文

（医薬品情報学（Japanese Journal of Drug Informatics），
vol.11　No.3，163－167，February　2010）

Ⅵ. 23　臨床病理・臨床検査

Ⅵ. 23. 1　脾腫瘤性病変の２症例

中央市民　臨床検査部　三羽えり子
臨床病理科　今井　幸弘
（超音波医学(1346-1176), 36(3), Page359－360, 2009. 5）

Ⅵ. 23. 2　超音波ドプラ法にて動脈血流陰性・門脈血流増加を呈したB型劇症肝炎の１例　Necropsy による門脈域の動脈と門脈の組織学的検討

中央市民　臨床検査部　朽尾　人司
臨床病理科　今井　幸弘
（肝臓（0451-4203），50(8)，437－444，2009. 8）

Ⅵ. 23. 3　アルコール性肝障害時に血中 gamma-glutamyl transpeptidase（rGTP）が上昇するメカニズムについての研究(4)：ビール摂取直後の肝血流動態の変化

中央市民　臨床検査技術部　朽尾　人司・小畑美佐子
簑輪　和士・老田　達雄
松林　秀幸
（医学検査，58，217－224，2009. 2）

Ⅵ. 23. 4　肘屈曲側皮静脈からの採血が困難な場合における採血テクニック：バトンリレースタイル法の有用性について

中央市民　臨床検査技術部　朽尾　人司・伊藤　秀臣
五十嵐昭一・小畑美佐子
老田　達雄・松林　秀幸
（医学検査，59，12－15，2010. 1）

Ⅵ. 23. 5　当院外来採血室における翼状針を用いた静脈採血法：標準的手順と17のコツ

中央市民　臨床検査技術部　朽尾　人司・老田　達雄
小畑美佐子・松林　秀幸
（兵庫県臨床検査技師会誌，30，15－43，2009. 6）

Ⅵ. 23. 6　超音波ドプラ法にて動脈血流陰性・門脈血流増加を呈したＢ型劇症肝炎の一例
：Necropsy による門脈域の動脈と門脈の組織学的検討

中央市民　臨床検査技術部　朽尾　人司
臨床病理科　今井　幸弘・白根　博文
消化器内科　木本　直哉・岡田　明彦
河南　智晴・猪熊　哲朗
（肝臓，50，437－444，2009. 8）

Ⅵ. 23. 7　超音波ドプラ法にて動脈血流陰性・門脈血流増加を呈したB型劇症肝炎の１例　Necropsy による門脈域の動脈と門脈の組織学的検討

中央市民　臨床検査部　朽尾　人司
臨床病理科　今井　幸弘
（肝臓（0451-4203），50(8)，437－444，2009. 8）

Ⅵ. 23. 8　肘正中皮静脈からの採血における血管検索のテクニック：前腕内転法の有用性について

中央市民　臨床検査技術部　朽尾　人司・伊藤　秀臣
五十嵐昭一・小畑美佐子
老田　達雄・松林　秀幸
（医学検査，58，1221－1224，2009. 11）

Ⅵ. 23. 9　アルコール性肝障害時に血中 gamma-glutamyl transpeptidase（rGTP）が上昇するメカニズムについての研究(1)：アルコール性肝障害とウイルス性肝障害の肝動脈の末梢血管抵抗（Resistant Index：RI）の比較

中央市民　臨床検査技術部　朽尾　人司・小畑美佐子
簑輪　和士・老田　達雄
松林　秀幸
（医学検査，58，201－206，2009. 11）

Ⅵ. 23. 10　アルコール性肝障害時に血中 gamma-glutamyl transpeptidase（rGTP）が上昇するメカニズムについての研究(2)：アルコール性肝障害における肝動脈の末梢血管抵抗（ＲＩ）と血清 rGTP との関係

中央市民　臨床検査技術部　朽尾　人司・小畑美佐子
簑輪　和士・老田　達雄
松林　秀幸
（医学検査，58，207－212，2009. 11）

Ⅵ. 23. 11　アルコール性肝障害時に血中 gamma-glutamyl transpeptidase（rGTP）が上昇するメカニズムについての研究(3)：肝障害陰性例における肝動脈末梢血管抵抗（RI）と飲酒頻度、及び血清 rGTP 値との関係

中央市民　臨床検査技術部　朽尾　人司・小畑美佐子
簑輪　和士・老田　達雄
松林　秀幸
（医学検査，58，213－216，2009. 11）

Ⅵ. 23. 12　急性骨髄性白血病を背景に特異な肝血流を呈した劇症肝不全の一例　ドプラ所見と Biopsy による肝組織像

中央市民　臨床検査技術部　杤尾　人司
臨床病理科　今井　幸弘

（超音波医学（1346-1176）37(2), Page203, 2010. 3. 1）

Ⅵ. 23. 13　肝臓（造影）Sonazoid 造影エコーにて肝細胞癌と類似した血流動態を示し、鑑別診断に苦慮した肝結節の３例

中央市民　消化器内科　和田　将弥
臨床病理科　今井　幸弘

（超音波医学（1346-1176）37(2). Page195, 2010. 3. 1）

Ⅵ. 23. 14　新型インフルエンザのイムノクロマト検出法の感度・特異度

西神戸医療センター　臨床検査技術部　山本　剛

（Medical Technology, 38,2, 111－113, 2010. 2）

Ⅵ. 23. 15　喀痰グラム染色で診断出来る感染症

西神戸医療センター　臨床検査技術部　山本　剛

（化学療法の領域, 25,4, 454－551, 2009. 4）

Ⅵ. 23. 16　新型インフルエンザの対応と今後の課題

西神戸医療センター　臨床検査技術部　山本　剛

（全国自治体病院学会誌, ９月号, 42－46, 2009. 9）

Ⅵ. 23. 17　見直されるグラム染色　試薬・方法による差異

西神戸医療センター　臨床検査技術部　山本　剛

（Medical Technology, ９, 922－926, 2009. 9）

Ⅵ. 23. 18　パンデミックを経験した病院から

西神戸医療センター　臨床検査技術部　山本　剛

（INFECTION CONTROL, 11月号, 31－38, 2009. 11）

Ⅵ. 23. 19　検査室としてのバイオセーフティー

西神戸医療センター　臨床検査技術部　山本　剛

（日本環境感染学会新型インフルエンザ対策の提言, 電子版, 2009）

Ⅵ. 23. 20　インフルエンザ簡易キットの判定時の注意事項について

西神戸医療センター　臨床検査技術部　山本　剛

（神戸市医師会報, ９月号, 46－49, 2009）

Ⅵ. 23. 21　現場からの実践報告１

西神戸医療センター　臨床検査技術部　山本　剛

（医学検査, ９月号, 1258－1262, 2009）

Ⅵ. 23. 22　Escherichia coliによる膀胱炎

西神戸医療センター　臨床検査技術部　山本　剛

（Medical Technology 別冊　新・カラーアトラス　微生物検査, 増刊号, 148－149, 2009. 7）

Ⅵ. 23. 23　Serratia marcescens による腎盂腎炎

西神戸医療センター　臨床検査技術部　山本　剛

（Medical Technology 別冊　新・カラーアトラス　微生物検査, 増刊号, 150－151, 2009. 7）

Ⅵ. 23. 24　淋菌性骨盤内炎症性症候群

西神戸医療センター　臨床検査技術部　山本　剛

（Medical Technology別冊　新・カラーアトラス　微生物検査, 増刊号, 152－153, 2009. 7）

Ⅵ. 23. 25　腹水細胞診にみられた虫垂杯細胞カルチノイドの１例

西神戸医療センター　臨床検査技術部　粟田　千絵・毛利　衣子
中元　理絵・瀧本　美香
病理部　橋本　公夫

（日本臨床細胞学会雑誌, 第49(1), 67－68, 2010. 01. 22）

Ⅵ. 24　看護

Ⅵ. 24. 1　特集　現場に役立つ看護師をいかに確保するか　実習先病院としての看護学生の受け入れ

中央市民　看護部長　中野　悦子

（病院2009年，68(4)，304－307，2009．4）

Ⅵ. 27　病院管理（クリニカルパス含む）

Ⅵ. 27. 1　セキュアな通信環境としての VPN の信頼性とは何か

中央市民　外科　宮原　勅治

（新医療，4月号，93－95，2010. 3）

Ⅵ. 27. 2　地域医療連携における IT 化のポイント

中央市民　外科　宮原　勅治

（地域連携 network，2(6)，25－28，2010）

Ⅵ. 28　その他

Ⅵ. 28. 1　≪小児科診療に強くなる！知ってほしい診断のポイントとコツ≫ 心臓疾患ー知っておくべき重大徴候

中央市民　小児科　山川　　勝

（内科，104(3)，2009. 9）

Ⅵ. 28. 2　セキュアな通信環境としての VPN の信頼性とは何か

中央市民　外科　宮原　勅治

（新医療，2010年４月号，93－95，2010. 3）

Ⅵ. 28. 3　地域医療連携における IT 化のポイント

中央市民　外科　宮原　勅治

（地域連携 network，vol.2 No.6，25－28，2010）

Ⅵ. 28. 4　先輩・同僚・後輩から教わった言葉

中央市民　産婦人科　星野　達二

（神戸市産婦人科医会、神産婦医報，34－37，2009）

Ⅵ. 28. 5　脳血管障害と小字症

中央市民　リハビリテーション科　三宅　裕子

（脳卒中症候学，849－854，2010. 3）

Ⅵ. 28. 6　非侵襲的陽圧換気（ＮＰＰＶ）療法中のマスク装着部に対する新しい皮膚ケア法の検討

中央市民　10東　森岡香代子・豊山　梨江
山本　光恵・森瀬　澄恵
田中　明子・山本　靖子

（日本呼吸ケア・リハビリテーション学会誌，19(1)，77－82，2009. 6）

Ⅵ. 28. 7　嘔気・嘔吐

中央市民　救命救急センター・救急部
許　　智栄

（いきなり名医　もう困らない救急・当直，1，2009. 4）

Ⅵ. 28. 8　神戸市立医療センター中央市民病院 救命救急センター編（共同執筆）

中央市民　救命救急センター・救急部
有吉　孝一・黒澤　寛史
佐竹　悠良・佐藤　愼一
鈴木　啓之・田村　卓也
徳田　剛宏・林　　卓郎
許　　勝栄・許　　智栄
水　　大介・南　　丈也
柳井　真知

（神戸 ER 型救急マニュアル，㈱メディカ出版，2009. 7）

Ⅵ. 28. 9　Emergency Medicine On Call

中央市民　救命救急センター・救急部
渥美　生弘・有吉　孝一
濱里　彩子・許　　智栄
柳井　真知

（箕輪良行・藤谷茂樹監訳、ER 救急診療オンコール（丸善），2009. 7）

Ⅵ. 28. 10　特集　新型インフルエンザへの備え　当院における患者受入と対応の実際

西神戸医療センター　管理栄養室　大西　恵子
臨床検査技術部　山本　　剛

（臨床栄養，11月号，652－659，2009）

Ⅶ. 学　会　報　告

Ⅶ. 学 会 報 告

Ⅶ. 1　感染症及び寄生虫症

Ⅶ. 1. 1　新型インフルエンザを経験して-現場と行政の連携

中央市民　呼吸器内科　林　三千雄

（第73回日本呼吸器学会近畿地方会，奈良，2009. 7. 18）

Ⅶ. 1. 2　Bacillus cereus 菌血症の臨床的検討

中央市民　感染管理室　林　三千雄

（第83回日本感染症学会総会・学術講演会，東京，2009. 4. 23-25）

Ⅶ. 1. 3　耐性緑膿菌集団分離事例の経験～外部調査委員会を中心に～

中央市民　感染管理室　林　三千雄

（第83回日本感染症学会総会・学術講演会，東京，2009. 4. 23-25）

Ⅶ. 1. 4　神戸市立医療センター中央市民病院での対応の実際

中央市民　小児科・感染症科・感染管理室

春田　恒和

（第２回東北感染制御ネットワークフォーラム緊急シンポジウム「新型インフルエンザにいかに対応すべきか」，仙台市，2009. 8. 30）

Ⅶ. 1. 5　7．神戸流行時の対応

中央市民　小児科・感染症科　春田　恒和

（日本小児科学会緊急フォーラム「迫りくる新型インフルエンザ・パンデミックと小児科の臨床的課題」，東京都，2009. 9. 23）

Ⅶ. 1. 6　新型インフルエンザの国内初発例を経験して

中央市民　小児科・感染症科　春田　恒和

（第４回道北小児感染症セミナー，旭川市，2009. 9. 18）

Ⅶ. 1. 7　新型インフルエンザ国内初発例を経験して

中央市民　小児科・感染症科・感染管理室

春田　恒和

（兵庫県小児科医会第52回小児医学講座，神戸市，2009. 10. 24）

Ⅶ. 1. 8　新型インフルエンザ国内初発例に遭遇した経験から

中央市民　小児科・感染症科・感染管理室

春田　恒和

（第41回日本小児感染症学会緊急シンポジウム「新型インフルエンザ」，福井市，2009. 11. 15）

Ⅶ. 1. 9　新型インフルエンザへの対応－当院の経験を中心に－

中央市民　小児科・感染症科　春田　恒和

（第15回石川感染対策フォーラム，金沢市，2009. 12. 12）

Ⅶ. 1. 10　基調講演１：新型インフルエンザから学べること

中央市民　小児科・感染症科・感染管理室

春田　恒和

（平成21年度第４回災害対応研究会公開シンポジウム，神戸市，2010. 1. 19）

Ⅶ. 1. 11　講演４神戸で何が起こったのか先を見据えて

中央市民　小児科・感染症科　春田　恒和

（文部科学省「新興・再興感染症研究拠点形成プログラム，神戸市，2010. 1, 20）

Ⅶ. 1. 12　新型インフルエンザ国内初発例への対応と現状について

中央市民　小児科・感染症科・感染管理室

春田　恒和

（第18回横浜小児感染症懇話会，横浜市，2010. 2. 10）

Ⅶ. 1. 13　地域で取り組むインフルエンザ対策

中央市民　小児科・感染症科・感染管理室

春田　恒和

（鳥取県中部院内感染防止研究会，倉吉市，2010. 2. 27）

Ⅶ. 1. 14　化膿性髄膜炎治療の変遷

中央市民　小児科・感染症科　春田　恒和

（第６回倉敷小児感染症懇話会，倉敷市，2010. 3. 20）

Ⅶ. 1. 15　Report from KOBE　-The first case found in Japan-

中央市民　小児科・感染症科　春田　恒和

（アジア中南米協力フォーラム（FEALAC），東京都，2010. 3. 25）

Ⅶ. 1. 16　過去20年間における急性喉頭蓋炎の検討

中央市民　小児科　田村　卓也・宮越　千智
岡藤　郁夫・春田　恒和

（第41回日本小児感染症学会，福井県福井市，2009. 11. 14～15）

Ⅶ. 1. 17　当院で経験した新型インフルエンザ小児例

中央市民　小児科　宮越　千智・田村　卓也
岡藤　郁夫・春田　恒和

（第41回日本小児感染症学会，福井県福井市，2009. 11. 14～15）

Ⅶ. 1. 18　当院で経験した新型インフルエンザ小児例

中央市民　小児科　宮越　千智・田村　卓也
山川　勝・春田　恒和

（第248回日本小児化学会兵庫県地方会，兵庫県神戸市，2009. 9）

Ⅶ. 1. 19　当院で経験した新型インフルエンザ小児例

中央市民　小児科　宮越　千智・田中麻希子
米本　大貴・廣田　篤史

（第248回日本小児科学会兵庫県地方会，姫路，2009. 9）

Ⅶ. 1. 20　経母乳感染が疑われた遅発型B群溶血性連鎖球菌髄膜炎の1例

中央市民　小児科　田村　卓也・米本　大貴
山川　勝・春田　恒和

（第22回近畿小児科学会，兵庫県西宮市，2009. 3. 15）

Ⅶ. 1. 21　新型インフルエンザ来襲

中央市民　救命救急センター・救急部
林　卓郎・佐藤　慎一

（第100回近畿救急医学研究会，大阪，2009. 7. 11）

Ⅶ. 1. 22　Hemophilus influenzae Type b による敗血症で急激な経過をたどり死亡した1症例

中央市民　救命救急センター・救急部
蛯名　正智・井上　彰
谷口　雄亮・伊原　崇晃
鈴木　啓之・徳田　剛宏
水　大介・林　卓郎
渥美　生弘・佐藤　慎一

（第100回近畿救急医学研究会，大阪，2009. 7. 11）

Ⅶ. 1. 23　健常若年男性に発症したクリプトコッカス髄膜脳炎の1例

中央市民　救命救急センター・救急部
谷口　雄亮・林　卓郎
吉田　旦佑

（神戸市医師会学術集談会，神戸，2009. 10. 10）

Ⅶ. 1. 24　動物咬傷後 Capnocytophaga canimorsus 菌血症の4症例

中央市民　救命救急センター・救急部
伊原　崇晃・水　大介
渥美　生弘・蛯名　正智
井上　彰・佐藤　慎一
鈴木　啓之・徳田　剛宏
林　卓郎・許　智栄
佐藤　慎一

（第37回日本救急医学会総会，盛岡，2009. 10. 30）

Ⅶ. 1. 25　新型インフルエンザの救急対応と救命救急センターの役割

中央市民　救命救急センター・救急部
林　卓郎・水　大介
許　智栄・渥美　生弘
佐藤　慎一

（第37回日本救急医学会総会，盛岡，2009. 10. 30）

Ⅶ. 1. 26　壊死性筋膜炎における LRINEC. score の有用性について

中央市民　救命救急センター・救急部
井上　彰・許　智栄
蛯名　正智・谷口　雄亮
伊原　崇晃・鈴木　啓之
水　大介・林　卓郎
渥美　生弘・佐藤　慎一

（第37回日本救急医学会総会，盛岡，2009. 10. 31）

Ⅶ. 1. 27　救急外来での血液培養についての検討～肺炎と診断した症例について

中央市民　救命救急センター・救急部
鈴木　啓之・徳田　剛宏
水　大介・許　智栄
林　卓郎・渥美　生弘
佐藤　慎一

（第37回日本救急医学会総会，盛岡，2009. 10. 31）

Ⅶ. 1. 28 座長「MRSA」
中央市民 救命救急センター・救急部
佐藤 愼一
（第37回日本救急医学会総会，盛岡，2009. 10. 31）

Ⅶ. 1. 29 パネルディスカッション「災害医学の観点から見たパンデミック・フルー」特別発言
中央市民 救命救急センター・救急部
佐藤 愼一
（第15回日本集団災害医学会，千葉，2010. 2. 13）

Ⅶ. 1. 30 Clostridium perfringens 肝膿瘍に溶血性貧血を合併し急死した1剖検例
中央市民 救命救急センター・救急部
姚 思遠・蛯名 正智
鈴木 啓之・井上 彰
谷口 雄亮・伊原 崇晃
徳田 剛宏・水 大介
林 卓郎・渥美 生弘
佐藤 愼一
（第101回近畿救急医学研究会，大阪，2010. 3. 13）

Ⅶ. 1. 31 当院における新型インフルエンザ発熱外来設置の経験
西市民 呼吸器内科 藤井 宏・奥田 千幸
金田 俊彦・木田 陽子
金子 正博・冨岡 洋海
石原 享介
看護部 俣木 陽子・小林 佑子
（第103回日本呼吸器学会近畿地方会，奈良，2009. 7. 18）

Ⅶ. 1. 32 胸囲結核の1例
西市民 呼吸器内科 藤井 宏・奥田 千幸
金田 俊彦・木田 陽子
金子 正博・冨岡 洋海
外科 竹尾 正彦
（第74回日本呼吸器学会，第104回日本結核病学会近畿地方会，大阪，2009. 12）

Ⅶ. 1. 33 敗血症疑い症例に対するプロカルシトニン（PCT）キットの有用性の検討
西市民 呼吸器内科 藤井 宏・金田 俊彦
看護部 俣木 陽子・小林 佑子
薬剤部 岡田 裕・庄司 知世
検査部 三木 寛二
（第25回日本環境感染学会総会，東京，2010. 2. 6）

Ⅶ. 1. 34 1998-2007年に経験した小児および成人の GBS 深部感染症例
西神戸医療センター 小児科 松原 康策
臨床検査技術部 山本 剛
（第83回日本感染症学会，東京，2009. 4. 23）

Ⅶ. 1. 35 ワークショップ：産婦人科領域感染症における最近の問題点を明らかにする－GBS の垂直感染予防方法について-
西神戸医療センター 小児科 松原 康策
（第52回日本感染症学会 中日本地方会学術集会，第57回日本化学療法学会，西日本支部総会 合同学会，名古屋，2009. 11. 26-28）

Ⅶ. 1. 36 異なる起炎菌による化膿性髄膜炎を3回繰り返した一例
西神戸医療センター 小児科 和田 珠希・内田 佳子
岩田 あや・由良 和夫
上村 克徳・仁紙 宏之
松原 康策・深谷 隆
（第1回兵庫県ＰＩＤセミナー，神戸，2010. 3. 5）

Ⅶ. 1. 37 脳梁膨大部と両側皮質下白質に一過性病変を認めた新型インフルエンザ（H1N1）脳症の一例
西神戸医療センター 小児科 岩田 あや・内田 佳子
和田 珠希・由良 和夫
上村 克徳・仁紙 宏之
松原 康策・深谷 隆
（第23回近畿小児科学会，大津，2010. 3. 14）

Ⅶ. 1. 38 西神戸医療センターにおける新型インフルエンザの対応の経過報告
西神戸医療センター 小児科 上村 克徳・内田 佳子
井上 珠希・岩田 あや
由良 和夫・仁紙 宏之
松原 康策・深谷 隆
（第248回日本小児科学会兵庫県地方会，姫路，2009. 9. 26）

Ⅶ. 1. 39 Novel swine-origin influenza A (H1N1) の outbreak を経験して -市中病院での対応と問題点－
西神戸医療センター 小児科 松原 康策
（第8回京都小児科医会感染症研究会，京都，2009. 10. 31）

Ⅶ. 1. 40　新型インフルエンザの現状報告

西神戸医療センター　臨床検査技術部　山本　剛
小児科　仁紙　宏之
看護部　熊木まゆ子
呼吸器科　大寺　博

（新型インフルエンザ対策セミナー，神戸，2009. 5）

Ⅶ. 1. 41　しっておくと良い新型インフルエンザ対策について

西神戸医療センター　臨床検査技術部　山本　剛
小児科　仁紙　宏之
看護部　熊木まゆ子
呼吸器科　大寺　博

（垂水区医師会，神戸，2009. 11）

Ⅶ. 1. 42　新型インフルエンザ対策を振り返る～迅速検査から行動計画まで～

西神戸医療センター　臨床検査技術部　山本　剛
小児科　仁紙　宏之
看護部　熊木まゆ子
呼吸器科　大寺　博

（長野県臨床衛生検査技師会，松本，2009. 11）

Ⅶ. 1. 43　もう一度考えよう新型インフルエンザの感染対策－新型初の国内発生事例を受けて－

西神戸医療センター　臨床検査技術部　山本　剛
小児科　仁紙　宏之
看護部　熊木まゆ子
呼吸器科　大寺　博

（第2回院内感染対策セミナー，大阪，2009. 12）

Ⅶ. 1. 44　新型インフルエンザ対策を考える　西神戸医療センターはどうだったのか

西神戸医療センター　臨床検査技術部　山本　剛
小児科　仁紙　宏之
看護部　熊木まゆ子
呼吸器科　大寺　博

（第24回関西感染予防ネットワーク，大阪，2010. 1）

Ⅶ. 1. 45　新型インフルエンザの検査体制および患者、医療従事者の啓蒙について～発熱外来実施時の事例を含めて～

西神戸医療センター　臨床検査技術部　山本　剛
小児科　仁紙　宏之
看護部　熊木まゆ子
呼吸器科　大寺　博

（第25回日本環境感染学会総会，東京，2010. 2）

Ⅶ. 1. 46　厚生労働科学研究費補助金（新型インフルエンザ等新興・再興感染症研究事業）
「インフルエンザ脳症など重症インフルエンザの発症機序の解明とそれに基づく治療法、予防法の確立に関する研究」　生体マーカーを用いた脳炎・脳症の病態評価

福井大学医学部　小児科　塚原　宏一・川谷　正男
西神戸医療センター　小児科　岩田　あや・松原　康策

（平成21年度　新型インフルエンザ等新興・再興感染症研究事業　第2回班会議，東京，2010. 2. 9）

Ⅶ. 2 新生物

Ⅶ. 2. 1 胸腺原発 Mudoepidermoid carcinoma の1例

中央市民 呼吸器内科 立川 良

(第90回日本肺癌学会関西支部会, 大阪, 2009, 7. 25)

Ⅶ. 2. 2 胸腔内穿破による胸背部痛で発症した成熟型縦隔奇形腫の1例。

中央市民 呼吸器内科 立川 良

(第90回日本肺癌学会関西支部会, 大阪, 2009, 7. 25)

Ⅶ. 2. 3 アスベスト曝露歴を有し、間質性肺炎の経時的悪化と急性増悪が疑われた肺腺癌剖検例

中央市民 呼吸器内科 立川 良

(第74回日本呼吸器学会近畿地方会, 大阪, 2009. 12. 12)

Ⅶ. 2. 4 肺実質内に腫瘤を形成し、カルチノイドに合併した solitary fibrous tumor の1例。

中央市民 呼吸器内科 竹嶋 好

(第73回日本呼吸器学会近畿地方会, 奈良, 2009. 7. 18)

Ⅶ. 2. 5 EGFR exon 19 挿入変異を有する進行肺腺癌に EGFR-TKI が著効した1例

中央市民 呼吸器内科 村瀬 公彦

(第74回日本呼吸器学会近畿地方会, 大阪, 2009. 12. 12)

Ⅶ. 2. 6 小細胞肺癌の 2nd line 以降に行ったパクリタキセルを含む化学療法の成績

中央市民 呼吸器内科 大塚今日子

(第91回日本肺癌学会関西支部会, 大津, 2009. 1. 30)

Ⅶ. 2. 7 Treatment of leptomeningeal metastasis from non-small cell lung cancer with epidermal growth factor receptor tyrosine kinase inhibitors

Kobe City Medical Center General Hospital Dept of respiratory medicine

Shigeki Nanjo,
Nobuyuki Katakami,
Ryo Tachikawa,
Akito Hata,
Yoshimi Takeshima,
Reiko Kaji, Shiro Fujita,
Michio Hayashi,
Keisuke Tomii

(14th Congress of the Asian Pacific Society of Respirology, Seoul, 2009. 11. 17)

Ⅶ. 2. 8 病理学的 N2 を確認した ⅢA 期非小細胞癌に対する術前化学放射線療法の長期成績

中央市民 呼吸器内科 南條 成輝

(第91回日本肺癌学会関西支部会, 大津, 1. 30)

Ⅶ. 2. 9 間質性肺炎を合併した肺癌に対するカルボプラチン+パクリタキセル併用化学療法の検討

中央市民・先端医療センター 呼吸器内科
南條 成輝

(第50回日本肺癌学会総会, 東京, 2009. 11. 13)

Ⅶ. 2. 10 ペメトレキセドによる薬剤性肺炎の2例

中央市民 呼吸器内科 永田 一真

(第91回日本肺癌学会関西支部会, 大津, 1. 30)

Ⅶ. 2. 11 4組織型5重癌を伴った肺小細胞癌の1例。

中央市民 呼吸器内科 永田 一真

(第90回日本肺癌学会関西支部会, 大阪, 2009. 7月. 25)

Ⅶ. 2. 12 再発非小細胞肺癌に対する gefitinib 無効後の erlotinib 投与に関する効果予測因子の検討

中央市民・先端医療センター 呼吸器内科
秦 明登

(第50回日本肺癌学会総会, 東京, 2009. 11. 13)

Ⅶ. 2. 13　当院におけるエルロチニブの使用経験- retrospective な検討-

中央市民・先端医療センター　呼吸器内科
西村　尚志

（第49回日本呼吸器学会学術講演会，東京，2009. 6. 12-14）

Ⅶ. 2. 14　治療方針に苦慮した腹部神経節芽腫の2歳女児例

中央市民　小児科　米本　大貴・岸本　健治
宇佐美郁哉・春田　恒和

（第32回近畿小児がん研究会，京都市，2010. 3）

Ⅶ. 2. 15　当院外来化学療法センターの現状と大腸癌 FOLFOX 症例の治療成績

中央市民　外科　岡田　憲幸

（第71回日本臨床外科学会総会，京都市，2009. 11. 21）

Ⅶ. 2. 16　豊富な血流供給を伴った，巨大な横隔膜部胸膜原発 Solitary Fibrous Tumor の一例

中央市民　呼吸器外科　喜夛村次郎・祢里　真也
高橋　豊

（第26回日本呼吸器外科学会総会，小倉，2009. 5. 14）

Ⅶ. 2. 17　肺悪性黒色腫で手術を施行した2例

中央市民　呼吸器外科　祢里　真也・喜夛村次郎
高橋　豊

（第26回日本呼吸器外科学会総会，小倉，2009. 5. 15）

Ⅶ. 2. 18　c-Ⅱ期（N1）非小細胞肺癌に対する術前導入（化学放射線）療法の検討

中央市民　呼吸器外科　高橋　豊・喜夛村次郎
祢里　真也

（第26回日本呼吸器外科学会総会，小倉，2009. 5. 15）

Ⅶ. 2. 19　乳幼児期に発症した神経原生腫瘍の2切除例

中央市民　呼吸器外科　寺師　卓哉・祢里　真也
浜川　博司・高橋　豊

（京都大学呼吸器外科同門会夏季研究会，出雲，2009. 7. 25）

Ⅶ. 2. 20　定位放射線治療後の局所再発肺癌に対する手術症例の検討

中央市民　呼吸器外科　祢里　真也・寺師　卓哉
浜川　博司・高橋　豊

（第50回日本肺癌学会総会，東京，2009. 11. 13）

Ⅶ. 2. 21　転移性肺腫瘍：定位放射線治療後の局所再発に対する手術症例の検討

中央市民　呼吸器外科　祢里　真也・寺師　卓哉
浜川　博司・高橋　豊

（第33回兵庫県京大外科セミナー，神戸，2009. 11. 14）

Ⅶ. 2. 22　肺癌手術における抗凝固/抗血小板薬の検討

中央市民　呼吸器外科　寺師　卓哉・祢里　真也
浜川　博司，高橋　豊

（第38回京大呼吸器外科教室冬季研究会，京都，2010. 2. 27）

Ⅶ. 2. 23　妊娠中に手術を施行した低血糖・高インスリン血症を伴った縦隔奇形腫の1切除例

中央市民　呼吸器外科　寺師　卓哉・祢里　真也
浜川　博司・高橋　豊

（第42回兵庫呼吸器外科研究会，神戸，2010. 3. 4）

Ⅶ. 2. 24　病理組織学的に稀有な小陰唇腫瘍の1例

中央市民　形成外科　澤井　誠司
臨床病理科　今井　幸弘

（日本形成外科学会会誌（0389－4703）29(3)，202，会議録/症例報告．2009. 3）

Ⅶ. 2. 25　再発を繰り返す後腹膜原発肉腫の外科的切除に対する組織再建の経験

中央市民　形成外科　谷口　真貴・間藤　尚美
朴　諄源・月江　富男

（第94回日本形成外科学会関西支部集会，豊岡市，2010. 3）

Ⅶ. 2. 26　婦人科がんの基礎とがん化学療法

中央市民　産婦人科　北　正人

（「がん専門薬剤師研修事業」講義，神戸市，2010. 2. 2）

Ⅶ. 2. 27　弯曲型喉頭鏡を用いた内視鏡下下咽頭表在癌切除例

中央市民　耳鼻咽喉科　篠原　尚吾

（第20回近畿耳鼻咽喉科手術手技研究会，大阪市，2009. 5. 9）

Ⅶ. 2. 28 術中操作による Frey 症候群予防効果の調査

中央市民 耳鼻咽喉科 篠原 尚吾・菊地 正弘
内藤 泰・藤原 敬三
堀 真也・十名 洋介
山崎 博司

（第33回日本頭頸部癌学会、第30回頭頸部手術手技研究会，札幌市，2009. 6. 10-6. 12）

Ⅶ. 2. 29 耳下腺内嚢胞性疾患の検討

中央市民 耳鼻咽喉科 菊地 正弘・篠原 尚吾
内藤 泰・藤原 敬三
堀 真也・十名 洋介
山崎 博司
臨牀病理科 今井 幸弘・宇佐美 悠

（第33回日本頭頸部癌学会、第30回頭頸部手術手技研究会，札幌市，2009. 6. 10-6. 12）

Ⅶ. 2. 30 喉頭腫瘍 stage 2 の多分割照射症例における治療中の喉頭ファイバー所見による効果判定は有用か？

中央市民 耳鼻咽喉科 十名 洋介・篠原 尚吾
菊地 正弘・内藤 泰
藤原 敬三・堀 真也
山崎 博司
画像診断放射線治療科 奥野 芳茂・小坂 恭弘

（第33回日本頭頸部癌学会、第30回頭頸部手術手技研究会，札幌市，2009. 6. 10-6. 12）

Ⅶ. 2. 31 局所進行上顎癌に対する超選択的大量動注化学療法併用放射線療法の検討

中央市民 耳鼻咽喉科 金沢 佑治
富山大学 大学院医学薬学研究部 耳鼻咽喉科頭頸部外科
高倉 大匡・将積日出夫
十二町真樹子・西田 悠
阿部 秀晴・安村佐都紀
坪田 雅仁・渡辺 行雄

（第71回耳鼻咽喉科臨床学会，旭川市，2009. 7. 2-7. 3）

Ⅶ. 2. 32 小児巨大嚢胞状リンパ管腫に対し外科的切除を行った1例

中央市民 耳鼻咽喉科 栗原 理紗・篠原 尚吾
藤原 敬三・菊地 正弘
十名 洋介・山崎 博司
金沢 佑治・内藤 泰

（第162回日耳鼻兵庫県地方部会，神戸市，2009. 7. 4）

Ⅶ. 2. 33 鼻・副鼻腔がん（講演）

中央市民 耳鼻咽喉科 篠原 尚吾

（予防医学協会・神戸新聞社主催の「がんをよく知るための講座」，神戸市，2009. 7. 9）

Ⅶ. 2. 34 喉頭原発小細胞癌の一例

中央市民 耳鼻咽喉科 十名 洋介・篠原 尚吾
藤原 敬三・菊地 正弘

（第61回日本気管食道科学会，横浜市，2009. 11. 5）

Ⅶ. 2. 35 FDG-PET/CT にて再発を疑った頭頸部癌術後縫合糸肉芽腫の2例

中央市民 耳鼻咽喉科 菊地 正弘・篠原 尚吾
藤原 敬三・十名 洋介

（第61回日本気管食道科学会，横浜市，2009. 11. 5）

Ⅶ. 2. 36 左耳下腺腫脹を初発症状とした Wegener 肉芽腫例

中央市民 耳鼻咽喉科 金沢 佑治・篠原 尚吾
内藤 泰・藤原 敬三
菊地 正弘・十名 洋介
山崎 博司・栗原 理紗

（第164回日耳鼻兵庫県地方部会，尼崎市，2010. 3. 28）

Ⅶ. 2. 37 当科における舌白板症の治療方針について

中央市民 耳鼻咽喉科 栗原 理紗・篠原 尚吾
内藤 泰・藤原 敬三
菊地 正弘・十名 洋介
山崎 博司・金沢 佑治
臨床病理科 宇佐美 悠・今井 幸弘

（第164回日耳鼻兵庫県地方部会，尼崎市，2010. 3. 28）

Ⅶ. 2. 38 診断が困難な甲状腺濾胞性腫瘍の一例

中央市民 臨床病理科 今井 幸弘
耳鼻咽喉科 篠原 尚吾

（第14回日本外科病理学会学術集会，福島市，2009. 10）

Ⅶ. 2. 39 診断が困難な甲状腺濾胞性腫瘍の一例

中央市民 臨床病理科 今井 幸弘
耳鼻咽喉科 篠原 尚吾

（第14回日本外科病理学会学術集会，福島市，2009. 10）

Ⅶ. 2. 40 C型慢性肝炎に対してVRAD（Virus Removal and er Adication by DFPP）を施行した2症例の検討

中央市民 臨床工学室 井上 和久

（第30回日本アフェレイシス学会，京王プラザホテル札幌，2009. 9. 10）

Ⅶ. 2. 41　縦隔原発と考えられた脂肪肉腫疑い例

西市民　呼吸器内科　中川　智広・冨岡　洋海
奥田　千幸・金田　俊彦
木田　陽子・金子　正博
藤井　宏
病理科　勝山　栄治
先端医療センター　腫瘍内科　臼杵　則朗・南條　成輝
片上　信之

（第74回日本呼吸器学会第104回日本結核病学会近畿地方会，大阪，2009. 12. 12）

Ⅶ. 2. 42　皮膚筋炎を発症した若年性乳癌の1例

西市民　外科　仲本　嘉彦

（第17回日本乳癌学会学術総会，東京，2009. 7）

Ⅶ. 2. 43　当科でのトポテシンを用いた化学療法

西市民　外科　仲本　嘉彦

（トポテシン学術講演会，神戸，2009. 9）

Ⅶ. 2. 44　Cetuximab が奏効した1例

西市民　外科　仲本　嘉彦

（兵庫消化器外科オンコロジーセミナー，神戸，2009. 10. 30）

Ⅶ. 2. 45　乳房 Paget 病の一例

西神戸医療センター　外科　中川　沙織・奥野　敏隆
多根　健太・清水　華子
池野　嘉信・沢　秀博
池田　房夫・京極　高久
高峰　義和・林　雅造

（第186回近畿外科学会，神戸，2009. 6. 13）

Ⅶ. 2. 46　兵庫県における乳癌術式の実態調査報告

西神戸医療センター　外科　奥野　敏隆

（第40回兵庫乳腺疾患研究会，神戸，2009. 5. 16）

Ⅶ. 2. 47　Juvenile papillomatosis の1例

西神戸医療センター　外科　奥野　敏隆・清水　華子
今中　一文

（第17回日本乳癌学会学術研究会，東京，2009. 7. 3）

Ⅶ. 2. 48　ビスフォスフォネート製剤使用による顎骨壊死を来した2症例

西神戸医療センター　外科　清水　華子・奥野　敏隆
池田　房夫・中川　沙織
多根　健太・池野　嘉信
沢　秀博・京極　高久
高峰　義和・林　雅造

（第71回日本臨床外科学会総会，京都，2009. 11. 20）

Ⅶ. 2. 49　乳腺腺様嚢胞癌の2例

西神戸医療センター　外科　中川　沙織・奥野　敏隆
多根　健太・清水　華子
池野　嘉信・沢　秀博
池田　房夫・京極　高久
高峰　義和・林　雅造

（第71回日本臨床外科学会総会，京都，2009. 11. 21）

Ⅶ. 2. 50　Glycogen-rich clear cell carcinoma の1切除例

西神戸医療センター　外科　大中　歩・奥野　敏隆
清水　華子・門口万由子
今中　一文

（第7回日本乳癌学会近畿地方会，神戸，2009. 12. 5）

Ⅶ. 2. 51　高齢者悪性神経膠腫における治療と臨床上の問題点の検討

西神戸医療センター　脳神経外科　西原　賢在
神戸大学　脳外科　篠山　隆司・田中　宏知

（第23回老年脳神経外科学会，松山，2010. 3. 26）

Ⅶ. 2. 52　高齢者悪性神経膠腫における MGMT のプロモーターメチレーションと予後

神戸大学　脳外科　田中　宏知・篠山　隆司
西神戸医療センター　脳外科　西原　賢在

（第23回老年脳神経外科学会，松山，2010. 3. 26）

Ⅶ. 2. 53　当院における高齢者の頭蓋内原発悪性リンパ腫の治療成績の検討

神戸大学　脳外科　篠山　隆司・田中　宏知
西神戸医療センター　脳外科　西原　賢在

（第23回老年脳神経外科学会，松山，2010. 3. 26）

Ⅶ. 2. 54 外来経過観察中の小児癌経験者の疲労度のアンケートによる調査―肥満度や生活習慣との関連―

奈良女子大学 生活環境学部 久保田 優・永井亜矢子 小嶋 千明
西神戸医療センター 小児科 松原 康策
京都大学血液腫瘍研究会 足立 壮一・中畑 龍俊 谷澤 昭彦・宇佐美郁哉 濱畑 啓吾・若園 吉裕

(第51回日本小児血液学会・第25回日本小児がん研究会, 奈良, 2009. 11. 27-29)

Ⅶ. 2. 55 小児がん患児とその家族への心理・社会支援 -臨床心理士の役割―

西神戸医療センター 精神神経科 川添 文子・高宮 静男 磯部 昌憲
小児科 松原 康策

(第51回日本小児血液学会・第25回日本小児がん研究会, 東京ベイホテル東急, 2009. 11. 27-29)

Ⅶ. 2. 56 肝転移巣の腹腔内破裂にて消化管出血をきたした心臓原発の血管肉腫症例

先端医療センター 総合腫瘍科 藤田 史郎

(第90回日本肺癌学会関西支部会, 大阪, 2009. 7. 25)

Ⅶ. 2. 57 EGFR 変異を検索した非小細胞肺癌に合併した癌性髄膜炎に対する EGFR-TKI の使用経験

先端医療センター 総合腫瘍科 南條 成輝

(第90回日本肺癌学会関西支部会, 大阪, 2009. 7. 25)

Ⅶ. 2. 58 ゲフィチニブ内服にて6年間ＰＲを保ち、肺葉切除を施行した1症例

先端医療センター 総合腫瘍科 大塚今日子

(第90回日本肺癌学会関西支部会, 大阪, 2009. 7. 25)

Ⅶ. 2. 59 EGFR 遺伝子変異同時重複症例における EGFR-TKI の効果およびその予後の検討

先端医療センター 総合腫瘍科 秦 明登
中央市民 呼吸器内科 西村 尚志・富井 啓介 石原 享介

(第49回日本呼吸器学会学術講演会, 東京, 2009. 6. 12-14日)

Ⅶ. 2. 60 EGFR 遺伝子変異同時重複例における EGFR-TKI の効果およびその予後の検討

先端医療センター 総合腫瘍科 秦 明登

(第90回日本肺癌学会関西支部会, 大阪, 2009. 7. 25)

Ⅶ. 2. 61 非小細胞肺癌手術例で組織学的に切除断端が要請であった症例に関する検討

先端医療センター 総合腫瘍科 藤田 史郎

(第50回日本肺癌学会総会, 東京, 11. 13)

Ⅶ. 3　血液および造血器の疾患ならびに免疫構造の障害

Ⅶ. 3. 1　シェーグレン症候群を合併し、胸腺、肺に同一クローン性病変を認めたMALTリンパ腫の1例

中央市民　呼吸器内科　大塚今日子

（第73回日本呼吸器学会近畿地方会，奈良，2009. 7. 18）

Ⅶ. 3. 2　自家移植併用大量化学療法を施行し、寛解を維持しているAIDS関連リンパ腫

中央市民　免疫血液内科　永井　雄也・森　美奈子
井上　大地・木村　隆治
下地　園子・戸上　勝仁
田端　淑恵・松下　章子
永井　謙一・高蓋　寿朗
高橋　隆幸
臨床病理科　今井　幸弘

（臨床血液，50，1641－1646，2009. 12）

Ⅶ. 3. 3　民間臍帯血バンクを利用した造血幹細胞移植の経験

中央市民　小児科　宇佐美郁哉・廣田　篤史
岸本　健治・春田　恒和

（第120回近畿産科婦人科学会，神戸市，2009. 6）

Ⅶ. 3. 4　民間臍帯血バンクを利用した造血幹細胞移植の経験

中央市民　小児科　宇佐美郁哉・廣田　篤史
岸本　健治・春田　恒和

（第45回日本周産期・新生児医学会，名古屋市，2009. 7）

Ⅶ. 3. 5　進行性の気道狭窄をきたし、治療開始時に気管内挿管を要したBurkitt lymphomaの一例

中央市民　小児科　米本　大貴・岸本　健治
宇佐美郁哉・春田　恒和

（第25回兵庫県小児血液腫瘍症例検討会，神戸市，2009. 7）

Ⅶ. 3. 6　診断時および治療経過中にFDG-PETを施行したMM型Langerhans細胞組織球症の一例

中央市民　小児科　岸本　健治・宇佐美郁哉
春田　恒和

（第4回京都地区小児血液腫瘍研究会，京都市，2009. 7）

Ⅶ. 3. 7　治療中再発に対して非血縁者間臍帯血移植を行ったKIT変異陽性del（9q）急性骨髄性白血病の一例

中央市民　小児科　岸本　健治・吉田　健司
宇佐美郁哉・春田　恒和

（第71回日本血液学会，京都市，2009. 10. 23-25）

Ⅶ. 3. 8　中心静脈ポート造設に際し、遺伝子組み換え活性型第Ⅷ因子製剤持続投与を行ったインヒビター保有重症血友病Aの幼児例

中央市民　小児科　宮越　千智・岸本　健治
宇佐美郁哉・春田　恒和

（第6回兵庫小児血液懇話会，神戸市，2009. 11）

Ⅶ. 3. 9　中心静脈ポート造設に際し、遺伝子組み換え活性型第Ⅷ因子製剤持続投与を行ったインヒビター保有重症血友病Aの幼児例

中央市民　小児科　宮越　千智・岸本　健治
宇佐美郁哉・春田　恒和

（第51回日本小児血液学会，千葉市，2009. 11. 27-29）

Ⅶ. 3. 10　血小板減少が先行し肝機能障害の進行とともに骨髄不全に陥った最重症再生不良性貧血の一例

中央市民　小児科　岸本　健治・宮越　千智
宇佐美郁哉・春田　恒和

（第51回日本小児血液学会，千葉市，2009. 11. 27-29）

Ⅶ. 3. 11　診断時CTで膀胱異常影を認めた急性リンパ性白血病の一例

中央市民　小児科　田中麻希子・岸本　健治
宇佐美郁哉・春田　恒和

（第3回兵庫県小児Tumor Board，神戸市，2010. 1）

Ⅶ. 3. 12　骨髄移植後早期に侵襲性肺真菌感染症に伴う致死的な肺出血を来した急性骨髄性白血病の一例

中央市民　小児科　岸本　健治・宮越　千智
宇佐美郁哉・春田　恒和

（第32回日本造血細胞移植学会，浜松市，2010. 2. 19-20）

Ⅶ. 3. 13　NUP98転座を有し、化学療法による寛解導入が困難であったAML with multilineage dysplasiaの一例

中央市民　小児科　田中麻希子・岸本　健治
宇佐美郁哉・春田　恒和

（第28回京都大学血液腫瘍研究会，京都市，2010. 3）

Ⅶ. 3．14　定期検査入院により良好な喘息コントロールを得ている8歳男児例

中央市民　小児科　岡藤　郁夫
看護部　中西　萌
理学療法部　門　浄彦
薬剤部　重光　寛子

（第26回日本小児難治喘息・アレルギー疾患学会，福岡，2009．5）

Ⅶ. 3．15　ブラウ症候群/若年性サルコイドーシスの臨床像と NOD 2遺伝子型との関係

中央市民　小児科　岡藤　郁夫

（第2回自己炎症性疾患研究会，東京，2009．7）

Ⅶ. 3．16　子どものアレルギー疾患について

中央市民　小児科　岡藤　郁夫

（平成21年度兵庫県養護教諭夏期実務講習会，兵庫県神戸市，2009．8）

Ⅶ. 3．17　定期検査入院によりコントロール良好となった難治喘息学童男児例

中央市民　小児科　岡藤　郁夫・米本　大貴
清水　滋太・田村　卓也

（第15回兵庫小児喘息アレルギーカンファレンス，兵庫県神戸市，2009．9）

Ⅶ. 3．18　食物アレルギー時に対する気管支喘息二次予防

中央市民　小児科　岡藤　郁夫・清水　滋太
春田　恒和

（第53回兵庫県小児アレルギー・呼吸器懇話会，兵庫県神戸市，2009．11）

Ⅶ. 3．19　食物アレルギー児の1歳0カ月時の鼻粘膜所見とその後の喘息症状の進展について

中央市民　小児科　岡藤　郁夫・清水　滋太
春田　恒和

（近畿小児科学会，滋賀県大津市，2010．3）

Ⅶ. 3．20　学校生活管理指導表（アレルギー疾患用）を学校医としてどのように活用していくか？

中央市民　小児科　岡藤　郁夫

（兵庫県学校医実務講習会，兵庫県芦屋市，2010．3）

Ⅶ. 3．21　ガイドラインに則った食物アレルギーの診療

中央市民　小児科　岡藤　郁夫

（中央区小児科医会症例検討会，兵庫県神戸市，2010．3）

Ⅶ. 3．22　気管支喘息重積発作治療における非浸襲的陽圧換気療法での呼吸管理：小児での試み

中央市民　小児科　米本　大貴・宮越　千智
岡藤　郁夫・春田　恒和

（第21回アレルギー学会春季臨床大会，岐阜市，2009．6）

Ⅶ. 3．23　視神経脊髄炎の後にリウマトイド因子陽性多関節型若年性特発性関節炎を発症した抗 Aquaporin-4 抗体陽性女児例

中央市民　小児科　米本　大貴・岡藤　郁夫
春田　恒和
眼科　大石　明生

（第19回日本小児リウマチ学会，京都市，2009．10）

Ⅶ. 3．24　救急外来における未診断小児血液腫瘍疾患の臨床像

中央市民　小児科　宮越　千智・田村　卓也
山川　勝・春田　恒和

（第23回日本小児救急医学会，熊本県熊本市，2009．6．19～20）

Ⅶ. 3．25　卵アレルギー1歳0か月児に安全かつ確実に MR ワクチン接種を受けてもらうために

中央市民　小児科　清水　滋太・岡藤　郁夫
田中麻希子・米本　大貴

（第248回日本小児科学会兵庫県地方会，姫路，2009．9）

Ⅶ. 3．26　川崎病の病因についての一考察
—川崎病は，乳幼児の腸管免疫発達過程の，一時的な dysbiosis から生じる—

中央市民　小児科　廣田　篤史・宮越　千智
山川　勝・冨田　安彦

（第34回近畿川崎病研究会，大阪，2010．3）

Ⅶ. 3．27 septic shock と共に多発性脳梗塞が急激に発症した急性リンパ球性白血病患者の一例

中央市民 麻酔科 池内久太郎・美馬 裕之
永野 誠治・瀬尾龍太郎
内藤 慶史・木山 亮介
山崎 和夫

（第37回日本集中治療医学会学術集会，広島，2010. 3. 4）

Ⅶ. 3．28 ICU に入室を要した血液悪性疾患患者の予後とその予測

中央市民 麻酔科 佐藤 敬太・瀬尾龍太郎
美馬 裕之・宮脇 郁子
山崎 和夫

（第37回日本集中治療医学会学術集会，広島，2010. 3. 4）

Ⅶ. 3．29 成人T細胞性白血病の経過中に左室内巨大血栓をきたした一剖検例

中央市民 臨床病理科 西尾 真理・前田 尚子
今井 幸弘
免疫血液内科 瀧内 曜子・井上 大地
神経内科 吉田 亘佑
循環器内科 本田 怜史・北井 豪

（第48回日本病理学会近畿支部学術集会，大阪市，2010. 2）

Ⅶ. 3．30 上腸間膜動脈血栓症を契機に発見された血管内リンパ腫が疑われる一例

中央市民 臨床病理科 西尾 真理・前田 尚子
今井 幸弘
外科 土生 正信
免疫血液内科 井上 大地

（第45回日本病理学会近畿支部学術集会，守口市，2009. 5）

Ⅶ. 3．31 上腸間膜動脈血栓症を契機に発見された血管内リンパ腫が疑われる一例

中央市民 臨床病理科 西尾 真理・前田 尚子
今井 幸弘
外科 土生 正信
免疫血液内科 井上 大地

（第45回日本病理学会近畿支部学術集会，守口市，2009. 5）

Ⅶ. 3．32 成人T細胞性白血病の経過中に左室内巨大血栓をきたした一剖検例

中央市民 臨床病理科 西尾 真理・前田 尚子
今井 幸弘
免疫血液内科 瀧内 曜子・井上 大地
神経内科 吉田 亘佑
循環器内科 本田 怜史・北井 豪

（第48回日本病理学会近畿支部学術集会，大阪市，2010. 2）

Ⅶ. 3．33 各分野における critical care 領域での取り組み～急性血液浄化～

中央市民 臨床工学室 吉田 哲也

（兵庫県臨床工学技士会 第13回学術大会work shop Ⅱ，兵庫医科大学3号館，2009. 5. 24）

Ⅶ. 3．34 無症状で偶然に発見され TEL/AML 1 陽性の ALL の一例

西神戸医療センター 小児科 内田 佳子・井上 珠希
岩田 あや・由良 和夫
上村 克徳・仁紙 宏之
松原 康策・深谷 隆

（第25回兵庫県小児血液腫瘍症例検討会，神戸，2009. 7. 17）

Ⅶ. 3．35 ダウン症候群の新生児期に認められる血小板減少症と血清トロンボポイエチン値との関連

西神戸医療センター 小児科 松原 康策

（第71回日本血液学会，京都，2009. 10. 23-25）

Ⅶ. 3．36 非血液疾患の入院を契機に発見された MYH 9 異常症の一家系

西神戸医療センター 小児科 三木 康暢・内田 佳子
井上 珠希・岩田 あや
由良 和夫・上村 克徳
仁紙 宏之・松原 康策
深谷 隆

（第249回日本小児科学会兵庫県地方会，西宮，2010. 2. 13）

Ⅶ. 3．37 Glycoprotein IIb/IIIa 変異による先天性巨大血小板症の一家系

西神戸医療センター 小児科 内田 佳子・和田 珠希
岩田 あや・由良 和夫
上村 克徳・仁紙 宏之
松原 康策・深谷 隆
国立病院機構名古屋医療センター 臨床研究センター 止血血栓研究部 病因研究室
國島 伸治

（第26回京都大学小児血液腫瘍研究会，京都，2010. 3. 6）

Ⅶ. 3．38　HAX１異常症の１例　　―新規血液神経異常症候群の発見契機例―

西神戸医療センター　小児科　松原　康策・仁紙　宏之
上村　克徳・由良　和夫
岩田　あや・井上　珠希
内田　佳子・深谷　　隆

（第23回近畿小児科学会，大津，2010．3．14）

Ⅶ．4　内分泌・栄養および代謝疾患

Ⅶ．4．1　肺の慢性炎症像の部位に I-131 の集積を認めた甲状腺乳頭癌の1例

中央市民　糖尿病内分泌内科　藤本　寛太・田原裕美子
高原　志保・岩倉　敏夫
松岡　直樹・小林　宏正
石原　　隆
画像診断放射線治療科　日野　　恵
（第82回日本内分泌学会学術総会，前橋，2009．4．23）

Ⅶ．4．2　脂質異常に対するスタチン系薬剤の目標達成度とその問題点について

中央市民　糖尿病内分泌内科　岩倉　敏夫・藤本　寛太
田原裕美子・松岡　直樹
石原　　隆
（第52回日本糖尿病学会年次学術集会，大阪，2009．5．21）

Ⅶ．4．3　積極的に微量アルブミン尿検査を行うべき2型糖尿病患者の特徴の検討

中央市民　糖尿病内分泌内科　藤本　寛太・田原裕美子
岩倉　敏夫・松岡　直樹
石原　　隆
（第52回日本糖尿病学会年次学術集会，大阪，2009．5．22）

Ⅶ．4．4　膵臓手術後インスリン療法を要した患者についての検討

中央市民　糖尿病内分泌内科　松岡　直樹・藤本　寛太
田原裕美子・岩倉　敏夫
石原　　隆
外科　細谷　　亮
（第52回日本糖尿病学会年次学術集会，大阪，2009．5．23）

Ⅶ．4．5　診断及び治療に苦慮した遷延する低血糖の1例

中央市民　糖尿病内分泌内科　清水　覚司・藤本　寛太
田原裕美子・岩倉　敏夫
松岡　直樹・石原　　隆
（第188回日本内科学会近畿地方会，大阪，2009．6．13）

Ⅶ．4．6　見逃していませんか甲状腺疾患

中央市民　糖尿病内分泌内科　石原　　隆
（羊蹄医師会講演会，倶知安，2009．7．31）

Ⅶ．4．7　シーハン症候群の1例

中央市民　糖尿病内分泌内科　田原裕美子・藤本　寛太
岩倉　敏夫・松岡　直樹
小林　宏正・石原　　隆
産婦人科　岡田　悠子・北　　正人
（第43回兵庫内分泌研究会，神戸，2009．8．22）

Ⅶ．4．8　甲状腺分化癌の I-131 治療

中央市民　糖尿病内分泌内科　石原　　隆
（第27回北海道甲状腺談話会，札幌，2009．8．1）

Ⅶ．4．9　発症30年後に低血糖を頻発した1型糖尿病の1例

中央市民　糖尿病内分泌内科　藤本　寛太・田原裕美子
高原　志保・岩倉　敏夫
松岡　直樹・小林　宏正
石原　　隆
（第189回日本内科学会近畿地方会，大阪，2009．9．26）

Ⅶ．4．10　シーハン症候群の1例

中央市民　糖尿病内分泌内科　松岡　直樹・藤本　寛太
田原裕美子・高原　志保
岩倉　敏夫・日野　　恵
小林　宏正・石原　　隆
産婦人科　岡田　悠子・北　　正人
（第77回京都内分泌同好会，京都，2009．9．26）

Ⅶ．4．11　卵巣腫瘍術後23年で広範な転移を生じた卵巣甲状腺癌の1例

中央市民　糖尿病内分泌内科　藤本　寛太・田原裕美子
岩倉　敏夫・松岡　直樹
小林　宏正・日野　　恵
石原　　隆
西神戸医療センター　内分泌糖尿内科　大串美奈子・藤原　秀哉
辻　　和雄
（第92回神戸甲状腺研究会，神戸，2009．10．10）

Ⅶ．4．12　発症30年後に低血糖を頻発した1型糖尿病の1例

中央市民　糖尿病内分泌内科　加藤　愛子・藤本　寛太
田原裕美子・高原　志保
岩倉　敏夫・松岡　直樹
小林　宏正・石原　　隆
（第9回兵庫生活習慣病懇話会，神戸，2009．10．31）

Ⅶ. 4. 13 ヒトインスリンおよびインスリンアナログに即時型局所アレルギー反応を示した2型糖尿病の1例

中央市民 糖尿病内分泌内科 田原裕美子・藤本 寛太
岩倉 敏夫・松岡 直樹
石原 隆

（第3回兵庫県糖尿病臨床検討会，神戸，2009. 10. 6）

Ⅶ. 4. 14 Drug-induced hypersensitivity syndrome に合併した劇症1型糖尿病の1例

中央市民 糖尿病内分泌内科 藤本 寛太・松岡 直樹
田原裕美子・岩倉 敏夫
石原 隆

（第46回日本糖尿病学会近畿地方会，京都，2009. 11. 3）

Ⅶ. 4. 15 rhTSH による I-131TBS に関する検討（第1報）

中央市民 糖尿病内分泌内科 井手 裕也・藤本 寛太
田原裕美子・高原 志保
岩倉 敏夫・松岡 直樹
小林 宏正・石原 隆
画像診断放射線治療科 日野 恵

（第190回内科近畿地方会，神戸，2009. 12. 19）

Ⅶ. 4. 16 卵巣腫瘍術後23年で広範囲な転移を生じた卵巣甲状腺癌の1例

中央市民 糖尿病内分泌内科 藤本 寛太・田原裕美子
高原 志保・岩倉 敏夫
松岡 直樹・小林 宏正
石原 隆
画像診断放射線治療科 日野 恵

（第32回京都甲状腺研究会，京都，2010. 1. 23）

Ⅶ. 4. 17 片側耳下腺に I-131 の集積を認めた濾胞癌の1例

中央市民 糖尿病内分泌内科 田原裕美子・藤本 寛太
岩倉 敏夫・松岡 直樹
小林 宏正・日野 恵
石原 隆
耳鼻咽喉科 篠原 尚吾

（第93回神戸甲状腺研究会，神戸，2010. 2. 13）

Ⅶ. 4. 18 肺の慢性炎症像の部位に I-131 の集積を認めた甲状腺乳頭癌の1例

中央市民 糖尿病内分泌内科 鯨 和人・田原裕美子
藤本 寛太・岩倉 敏夫
松岡 直樹・小林 宏正
日野 恵・石原 隆

（第78回京都内分泌同好会，京都，2010. 2. 27）

Ⅶ. 4. 19 Sheehan 症候群の1例

中央市民 糖尿病内分泌内科 藤本 寛太・田原裕美子
岩倉 敏夫・松岡 直樹
小林 宏正・日野 恵
石原 隆
産婦人科 岡田 悠子・北 正人

（第83回日本内分泌学会学術総会，京都，2010. 3. 26）

Ⅶ. 4. 20 I-131accumulation in the inflammatory region of the lung in a woman with thyroid papillary carcinoma

中央市民 糖尿病内分泌内科 藤本 寛太・田原裕美子
岩倉 敏夫・松岡 直樹
小林 宏正・日野 恵
石原 隆

（14th International Congress of Endocrinology，京都，2010. 3. 29）

Ⅶ. 4. 21 DIHS に合併した劇症1型糖尿病の1例

中央市民 糖尿病内分泌内科 松本 隆作・藤本 寛太
田原裕美子・岩倉 敏夫
松岡 直樹・石原 隆

（第4回糖尿病臨床フォーラム，大阪，2010. 3. 13）

Ⅶ. 4. 22 1型糖尿病患者交流会の取り組みと課題

中央市民 看護部 迎 とく子
糖尿病内分泌内科 高原 志保・岩倉 敏夫

（第14回日本糖尿病教育・看護学会学術集会，札幌，2009. 9. 19）

Ⅶ. 4. 23 GAD 抗体陰性かつ IA-2 抗体陽性を認めた高齢発症1型糖尿病の1例

西市民 糖尿病・内分泌内科 中村 武寛・高井 智子

（第188回日本内科学会近畿地方会，大阪市，2009. 6. 13）

Ⅶ. 4. 24 卵巣腫瘍の術後23年で腹膜等に広範な転移を生じた卵巣甲状腺癌の1例

西神戸医療センター 内分泌糖尿病内科 藤原 秀哉・大串美奈子
辻 和雄
中央市民 糖尿病内分泌内科 藤本 寛太・田原裕美子
日野 恵・石原 隆

（第53回日本甲状腺学会，名古屋，2009. 11. 5）

Ⅶ. 4. 25　甲状腺濾胞癌の広範な転移により低血糖をきたした一例

西神戸医療センター　内分泌・糖尿内科　辻　和雄・大串美奈子
藤原　秀哉

（第82回日本内分泌学会学術総会，前橋県民会館，2009. 4. 23）

Ⅶ. 4. 26　気管支動脈瘤破裂を生じたアルドステロン産生腺腫の1例

西神戸医療センター　内分泌・糖尿内科　藤原　秀哉・辻　和雄

（第7回　高血圧治療を語る会，西神オリエンタルホテル，2009. 5. 28）

Ⅶ. 4. 27　卵巣甲状腺癌の一例

西神戸医療センター　内分泌・糖尿内科　辻　和雄

（第9回糖尿病病診連携の会，西神オリエンタルホテル，2009. 9. 17）

Ⅶ. 4. 28　2型糖尿病の経過中、1型糖尿病を発症したと思われる一例

西神戸医療センター　内分泌・糖尿内科　川村　卓久・藤原　秀哉
辻　和雄

（第3回兵庫県糖尿病臨床検討会，ホテルクラウンプラザ神戸，2009. 10. 6日）

Ⅶ. 4. 29　卵巣腫瘍術後23年で広範な転移を生じた卵巣甲状腺癌の一例

中央市民　糖尿病内分泌内科　藤本　寛太・田原裕美子
岩倉　敏夫・松岡　直樹
小林　宏正・日野　恵
石原　隆
西神戸医療センター　内分泌・糖尿内科　大串美奈子・藤原　秀哉
辻　和雄
森甲状腺会　森　徹

（第92回神戸甲状腺研究会，神甲会 隈病院，2009. 10. 10）

Ⅶ. 4. 30　2型糖尿病加療中に、劇症1型糖尿病を発症したと考えられる1例

西神戸医療センター　内分泌・糖尿内科　川村　卓久・藤原　秀哉
辻　和雄

（第46回　日本糖尿病学会　近畿地方会，国立京都国際会館，2009. 11. 3）

Ⅶ. 4. 31　卵巣腫瘍の術後23年で腹膜等に広範な転移を生じた卵巣甲状腺癌の一例

西神戸医療センター　内分泌・糖尿内科　藤原　秀哉・辻　和雄
中央市民　糖尿病内分泌内科　藤本　寛太・田原裕美子
日野　恵・石原　隆
関西電力病院　糖尿病・栄養・内分泌内科　大串美奈子

（第52回　日本甲状腺学会，名古屋国際会議場，2009. 11. 5）

Ⅶ. 4. 32　卵巣腫瘍術後23年で広範な転移を生じた卵巣甲状腺癌の一例

中央市民　糖尿病内分泌内科　藤本　寛太・田原裕美子
岩倉　敏夫・松岡　直樹
小林　宏正・日野　恵
石原　隆
西神戸医療センター　内分泌・糖尿内科　藤原　秀哉・辻　和雄

（第32回京都甲状腺研究会，ウェスティン都ホテル京都，2010. 1. 23）

Ⅶ. 4. 33　2型糖尿病加療中に、劇症1型糖尿病を呈した一例

西神戸医療センター　内分泌・糖尿内科　川村　卓久

（第11回糖尿病病診連携の会，西神オリエンタルホテル，2010. 1. 28）

Ⅶ. 4. 34　痙攣が前面に出た高血糖高浸透圧症候群の一例

西神戸医療センター　内分泌・糖尿内科　臼井　亮太・藤原　秀哉
辻　和雄

（第4回糖尿病臨床フォーラム，大阪国際会議場，2010年3. 13）

Ⅶ. 4. 35　妊娠末期に一過性中枢性尿崩症を呈した Von Hippel-Lindau 病の1例

西神戸医療センター　内分泌・糖尿内科　辻　和雄・藤原　秀哉

（第83回日本内分泌学会学術総会，国立京都国際会館，2010. 3. 26）

Ⅶ. 4. 36　低身長の原因と種類　～学校保健の重要性～

西神戸医療センター　小児科　松原　康策

（第2回兵庫県学校保健セミナー，神戸，2009. 7. 4）

Ⅶ. 4. 37　甲状腺乳頭癌組織における上皮成長因子受容体遺伝子変異について

先端医療センター　藤田　史郎
中央市民　糖尿病内分泌内科　石原　隆

（第92回神戸甲状腺研究会，神戸，2009. 10. 10）

Ⅶ. 4. 38 健常成人におけるマクロプロラクチン血症の基礎的、臨床的検討

立命館大学 薬学部 服部 尚樹
中央市民 糖尿病内分泌内科 才木 康彦・石原 隆
(第106回日本内科学会講演会, 東京, 2009. 4. 12)

Ⅶ. 4. 39 健常成人におけるマクロプロラクチン血症の基礎的、臨床的検討

立命館大学 薬学部 服部 尚樹
中央市民 糖尿病内分泌内科 才木 康彦・石原 隆
(第82回日本内分泌学会学術総会, 前橋, 2009. 4. 23)

Ⅶ. 4. 40 Macroprolactinemia : prevalence and aetiology

立命館大学 薬学部 服部 尚樹
中央市民 糖尿病内分泌内科 才木 康彦・石原 隆
(14th International Congress of Endocrinology, 京都, 2010. 3. 27)

Ⅶ. 5 精神および行動の障害

Ⅶ. 5. 1 食思不振で発症しうつ病が疑われたACTH単独欠損症の2症例

中央市民 精神・神経科 松石 邦隆・今井 必生
北村 登・田宮 聡
三田 達雄
糖尿病・内分泌内科 藤本 寛太・田原裕美子
石原 隆

(第105回 日本精神神経学会, 神戸, 2009. 8. 21～23)

Ⅶ. 5. 2 自己破壊行為により救命救急センターを受診する症例-手段別の解析-

中央市民 精神・神経科 北村 登・松石 邦隆
今井 必生・伊藤 篤
松井 裕介・田宮 聡
高橋 年道・三田 達雄
救急部 佐藤 愼一

(第22回 日本総合病院精神医学会総会, 大阪, 2009. 11. 27～28)

Ⅶ. 5. 3 生体肝移植前後のドナーおよびレシピエントにおける精神・身体・社会的健康度

中央市民 精神・神経科 今井 必生・松石 邦孝
北村 登・松井 祐介
田宮 聡・三田 達雄
移植外科 瓜生原健嗣

(第105回 日本精神神経学会, 神戸, 2009. 8. 21～23)

Ⅶ. 5. 4 自慰行為の抑制困難を主訴とした60代前半女性の症例

中央市民 精神・神経科 伊藤 篤・今井 必生
松石 邦孝・北村 登
高橋 年道・三田 達雄

(第105回 近畿精神神経学会, 大阪, 2009. 7)

Ⅶ. 5. 5 2年半の昏睡状態を経て意識が改善した若年女性に好発する非ヘルペス性脳炎例の紹介

中央市民 リハビリテーション科 永谷 智里

(第44回日本理学療法学術大会, 東京都, 2009. 5)

Ⅶ. 5. 6 自己破壊行為により救命救急センターを受診する症例－主に手段別の解析－

中央市民 救命救急センター・救急部
北村 登・松石 邦隆
今井 必生・伊藤 篤
松井 裕介・田宮 聡
高橋 年道・佐藤 愼一
三田 達雄

(第22回日本総合病院精神医学会総会, 大阪, 2009. 11. 27)

Ⅶ. 5. 7 過換気！！落ち着いたら帰れます？

中央市民 救命救急センター・救急部
林 卓郎

(第7回阪神・紀和救急医療『ここが知りたいセミナー』, 大阪, 2010. 2. 19)

Ⅶ. 5. 8 当院におけるコンサルテーション・リエゾンの現状と評価の試み

西市民 精神神経科 秋元 啓子・奥田真紀子
新田 和子・岩蕗かをり
見野 耕一

(第22回日本総合病院精神医学会総会, 大阪市／大阪国際交流センター, 2009. 11)

Ⅶ. 5. 9 総合病院における臨床心理士兼ソーシャルワーカーでの勤務形態に関する考察

西市民 精神神経科 岩蕗かをり・見野 耕一

(第22回日本総合病院精神医学会総会, 大阪市／大阪国際交流センター, 2009. 11)

Ⅶ. 5. 10 救急病院を受診する過量服用患者について

西市民 救急総合診療部 大倉 隆介

(第9回リエゾンの会, 神戸, 2009. 6)

Ⅶ. 5. 11 風景構成法にみられる広汎性発達障害児の描画特徴に関する研究

西神戸医療センター 神経科 藤澤 利恵・中村 博文
高宮 静男・白川 敬子
川添 文子

(第22回神戸心身医学会, 神戸, 2009. 4. 26)

Ⅶ. 5. 12 幼児期に小児がん治療を経験した事例の手記から

西神戸医療センター 神経科 川添 文子・高宮 静男
松原 康策

(第22回神戸心身医学会, 神戸, 2009. 4. 26)

Ⅶ. 5. 13 摂食障害のこどもから成人への支援に関するシンポジュームにおいて指定発言者として発言
西神戸医療センター 神経科 高宮 静男
(第50回日本心身医学会, 東京, 2009. 6. 6)

Ⅶ. 5. 14 婦人科がん患者に対する心理・社会的援助
西神戸医療センター 神経科 高宮 静男・磯部 昌憲
川添 文子・白川 敬子
(サイコオンコロジー学会, 広島, 2009. 10. 2)

Ⅶ. 5. 15 摂食障害に対する私の治療法
西神戸医療センター 神経科 高宮 静男
(摂食障害学会指定講演, 大阪, 2009. 9. 12)

Ⅶ. 5. 16 摂食障害児と小児がん患児に対する看護師の持つ感情の比較2
西神戸医療センター 神経科 磯部 昌憲・高宮 静男
藤澤 利恵・辻埜 恭子
(摂食障害学会, 大阪, 2009. 9. 12)

Ⅶ. 5. 17 総合病院精神科と精神科専門病院の初診患児の比較
西神戸医療センター 神経科 磯部 昌憲・高宮 静男
植本 雅治
(第50回児童青年精神医学会, 京都, 2009. 10. 2)

Ⅶ. 5. 18 Characterisitics and treatment outcome of pre-adolescent anorexia:experiences from Japan
西神戸医療センター 神経科 磯部 昌憲・高宮 静男
植本 雅治
(2nd WCAP (アジア精神医学会), 台北, 2009. 11. 8)

Ⅶ. 5. 19 急性期病院 NST 活動における精神科医の参加意義1～実際と効果～
西神戸医療センター 神経科 磯部 昌憲・高宮 静男
植本 雅治
(第22回総合病院精神医学会, 大阪, 2009. 11. 27)

Ⅶ. 5. 20 急性期病院 NST 活動における精神科医の参加意義1～NST 対象患者の精神症状検討～
西神戸医療センター 神経科 磯部 昌憲・高宮 静男
植本 雅治
(第22回総合病院精神医学会, 大阪, 2009. 11. 27)

Ⅶ. 5. 21 看護師の感情
西神戸医療センター 神経科 磯部 昌憲・高宮 静男
川添 文子
(第25回小児がん学会, 千葉, 2009. 11. 28)

Ⅶ. 5. 22 小児がん患者に対するプレーセラピー
西神戸医療センター 神経科 川添 文子・磯部 昌憲
高宮 静男
(第25回小児がん学会, 千葉, 2009. 11. 28)

Ⅶ. 5. 23 小学生の摂食障害ー要望演題
西神戸医療センター 神経科 高宮 静男・磯部 昌憲
佐々木美穂
(第25回静脈軽重栄養学会, 幕張, 2010. 2. 25)

Ⅶ. 5. 24 終末期患者に対する NST 活動における精神科医の意義ーオランザピンにより栄養状態を維持できた1症例を通して
西神戸医療センター 神経科 磯部 昌憲・高宮 静男
佐々木美穂・奥野 昌宏
井谷 智尚
(第25回静脈軽重栄養学会, 幕張, 2010. 2. 26)

Ⅶ. 5. 25 悪性腫瘍患者における精神症状の検討
西神戸医療センター 神経科 磯部 昌憲・高宮 静男
(第49回日本心身医学会近畿地方会, 京都, 2010. 2. 26)

Ⅶ. 5. 26 IES-R of parents of patoents with chidhood cancer
西神戸医療センター 神経科 川添 文子・高宮 静男
磯部 昌憲
(2nd WCAP (アジア精神医学会), 台北, 2009. 11. 8)

Ⅶ. 5. 27 西神戸医療センターにおける小児がんに対するチーム医療①ー総論
西神戸医療センター 神経科 磯部 昌憲・高宮 静男
川添 文子
(第50回日本心身医学会, 東京, 2009. 6. 6)

Ⅶ. 5. 28 悪性腫瘍患者の精神症状ー神経科紹介例の検討を通してー
西神戸医療センター 神経科 磯部 昌憲・高宮 静男
川添 文子・御園 和美
(第22回神戸心身医学会, 神戸, 2009. 4. 26)

Ⅶ. 5．29　西神戸医療センターにおける小児がんに対するチーム医療②ー心理士の役割

西神戸医療センター　神経科　川添　文子・高宮　静男
磯部　昌憲

（第50回日本心身医学会，東京，2009. 6. 6）

Ⅶ. 5．30　西神戸医療センターにおける小児がんに対するチーム医療③ー社交不安障害を抱える事例に関して

西神戸医療センター　神経科　高宮　静男・磯部　昌憲
川添　文子

（第50回日本心身医学会，東京，2009. 6. 6）

Ⅶ. 5．31　摂食障害児に対する外来栄養相談における管理栄養士の役割

西神戸医療センター　栄養管理室　東村沙矢香・佐々木美穂
春名　瑞穂・大前佳奈子
大西　恵子
神経科　磯部　昌憲・高宮　静男

（第22回神戸心身医学会，神戸，2009. 4. 26）

Ⅶ. 6 神経系の疾患

Ⅶ. 6. 1 虚血性脳血管障害急性期の血清炎症マーカーと1年後の予後との関係

中央市民 神経内科・脳卒中センター
藤堂 謙一・山上 宏
川本 未知・葛谷 聡
山本 司郎・別府美奈子
吉田 亘佑・幸原 伸夫
脳神経外科・脳卒中センター
坂井 信幸
(第35回日本脳卒中学会総会, 松江, 2009. 3. 20)

Ⅶ. 6. 2 延髄外側梗塞による body lateropulsion

中央市民 神経内科 別府美奈子・川本 未知
吉田 亘佑・山本 司郎
荒木 学・藤堂 謙一
山上 宏・幸原 伸夫
(第50回日本神経学会総会, 仙台, 2009. 5. 20－22)

Ⅶ. 6. 3 Serum Inflammatory Marker Levels and Diffusion-weighted MRI Abnormalities in Carotid Artery Stenting

Stroke Center, Kobe City Medical Center General Hospital
Yamamoto S,
Yamagami H, Todo K,
Koyanaghi M,
Imamura H, Kunieda T,
Ueno Y, Adachi H,
Kawamoto M, Kohara N,
Sakai N
(18th European Stroke Conference, Stockholm, Sweden, 2009. 5. 26－29)

Ⅶ. 6. 4 全身性エリテマトーデスに合併した進行性多巣性白質脳症の1例

中央市民 神経内科 別府美奈子・川本 未知
小山 智史・吉田 亘佑
山上 宏・山本 司郎
荒木 学・藤堂 謙一
幸原 伸夫
臨床病理科 今井 幸弘
(日本神経学会第90回近畿地方会, 大阪, 2009. 6. 20)

Ⅶ. 6. 5 肺生検直後に reversible posterior leukoencephalopathy syndrome (RPLS) および急性脊髄障害を発症した1例

中央市民 神経内科 山本 司郎・吉田 亘佑
別府美奈子・藤堂 謙一
荒木 学・山上 宏
川本 未知・幸原 伸夫
(第90回日本神経学会近畿地方会, 大阪市, 2009. 6. 20)

Ⅶ. 6. 6 メフロキン使用例報告

中央市民 神経内科 川本 未知・別府美奈子
吉田 亘佑・山本 司郎
藤堂 謙一・荒木 学
山上 宏・幸原 伸夫
臨床病理科 今井 幸弘
神戸市環境保健研究所 微生物部
奴久妻聡一
(プリオン病及び遅発性ウイルス感染症に関する調査研究班ワークショップ, 東京, 2009. 7. 17)

Ⅶ. 6. 7 重度の心機能障害を合併し末梢神経障害が軽微であった POEMS 症候群の1例

中央市民 神経内科 別府美奈子・川本 未知
山上 宏・山本 司郎
荒木 学・藤堂 謙一
吉田 亘佑・菅生 教文
幸原 伸夫
免疫血液内科 井上 大地・田端 淑恵
(第20回末梢神経学会, 大宮, 2009. 9. 4－5)

Ⅶ. 6. 8 出産後1週間で急激な意識障害を呈した1例

中央市民 神経内科 菅生 教文・別府美奈子
川本 未知・吉田 亘佑
山本 司郎・藤堂 謙一
山上 宏・荒木 学
幸原 伸夫
(第58回兵庫神経内科研究会, 神戸, 2009. 9. 11)

Ⅶ. 6. 9　全身性エリテマトーデスに合併した進行性多巣性白質脳症の一例－メフロキンの使用経験－

中央市民　神経内科　川本　未知・別府美奈子
吉田　亘佑・山本　司郎
藤堂　謙一・荒木　　学
山上　　宏・幸原　伸夫
臨床病理科　今井　幸弘
神戸市環境保健研究所　微生物部
奴久妻聡一

（第14回日本神経感染症学会，栃木，2009. 10. 16）

Ⅶ. 6. 10　出産後に発症した劇症型急性散在性脳脊髄炎の１例

中央市民　神経内科　別府美奈子・川本　未知
菅生　教文・吉田　亘佑
山本　司郎・荒木　　学
藤堂　謙一・山上　　宏
幸原　伸夫

（第12回神経感染症学会，宇都宮，2009. 10. 16－17）

Ⅶ. 6. 11　脳生検にて診断を行なった ADEM の一例

中央市民　神経内科　荒木　　学・川本　未知
山上　　宏・藤堂　謙一
山本　司郎・幸原　伸夫
画像診断･放射線治療科　上田　浩之
臨床病理科　今井　幸弘

第7回阪神 MS セミナー，尼崎，2009. 10. 24

Ⅶ. 6. 12　TIA・軽症脳梗塞で発症し 早期に shower embolism による 脳梗塞を再発した２例

中央市民　神経内科　吉田　亘佑・山上　　宏
川本　未知・荒木　　学
藤堂　謙一・山本　司郎
別府美奈子・菅生　教文
幸原　伸夫・坂井　信幸

（第12回日本栓子検出と治療学会，大阪，2009. 10）

Ⅶ. 6. 13　肺動静脈瘻に脳梗塞と 小球性貧血を合併した一例

中央市民　神経内科　竹田　淳恵・藤堂　謙一
吉田　亘佑・別府美奈子
山上　　宏・山本　司郎
荒木　　学・川本　未知
幸原　伸夫

（第12回日本栓子検出と治療学会，大阪，2009. 10）

Ⅶ. 6. 14　頸動脈ステント留置術における no/slow flow 現象と術前頸動脈エコー所見

中央市民　神経内科　藤堂　謙一
山上　　宏・山本　司郎
今村　博敏・菅生　教文
吉田　亘佑・別府美奈子
荒木　　学・川本　未知
坂井　信幸・幸原　伸夫

（第25回日本脳神経血管内治療学会，富山，2009. 11）

Ⅶ. 6. 15　急性期および緊急頸動脈 ステント留置術の 周術期成績に関する検討

中央市民　神経内科　吉田　亘佑
山上　　宏・藤堂　謙一
山本　司郎・川本　未知
荒木　　学・別府美奈子
菅生　教文・足立　秀光
今村　博敏・小柳　正臣
上野　　秦・國枝　武治
坂井　信幸・幸原　伸夫

（第25回日本脳神経血管内治療学会，富山，2009. 11）

Ⅶ. 6. 16　頸動脈ステント留置中の塞栓性合併症と血清炎症マーカー濃度との関連

中央市民　神経内科　山本　司郎
山上　　宏・藤堂　謙一
小柳　正臣・今村　博敏
國枝　武治・上野　　泰
足立　秀光・荒木　　学
川本　未知・原　　伸夫
坂井　信幸

（第25回日本脳神経血管内治療学会，富山，2009. 11）

Ⅶ. 6. 17　神経伝導検査について（教育講演）および　同ビデオハンヅオン

中央市民　神経内科　幸原　伸夫

（第39回日本臨床神経生理学会学術大会，北九州市，2009. 11. 19）

Ⅶ. 6. 18　動脈硬化性頭蓋内血管狭窄に対するステント留置術の長期成績

中央市民　神経内科　山上　　宏

（第25回日本脳神経血管内治療学会，富山，2009. 11. 19）

Ⅶ. 6．19　出産後に発症した劇症型急性散在性脳脊髄炎の１例

中央市民　神経内科　別府美奈子・川本　未知
菅生　教文・吉田　亘佑
山本　司郎・荒木　学
藤堂　謙一・山上　宏
幸原　伸夫

（日本神経学会第91回近畿地方会，京都，2009．12．5）

Ⅶ. 6．20　急性大動脈解離に合併した脳梗塞に対して rt-PA 静注療法を施行した１例

中央市民　神経内科・臨床検査技術部
乙宗佳奈子・山上　宏
川本　未知・葛谷　聡
藤堂　謙一・山本　司郎
別府美奈子・吉田　亘佑
幸原　伸夫

（第89回日本神経学会近畿地方会，大阪，2009．12．11）

Ⅶ. 6．21　椎骨動脈解離による急性期脳梗塞に対して rt-PA を使用した一例

中央市民　神経内科・臨床検査技術部
福井　敦・山上　宏
乙宗佳奈子・吉田　亘佑
別府美奈子・山本　司郎
藤堂　謙一・葛谷　聡
川本　未知・幸原　伸夫

（第89回日本神経学会近畿地方会，大阪，2009．12．11）

Ⅶ. 6．22　意欲低下・歩行障害・認知機能障害・尿失禁が亜急性に進行した66歳男性

中央市民　神経内科　山本　司郎・菅生　教文
吉田　亘佑・別府美奈子
藤堂　謙一・山上　宏
荒木　学・川本　未知
幸原　伸夫

（第59回兵庫神経内科研究会，神戸市，2010．3．26）

Ⅶ. 6．23　Initial CAS Experience：1 year since reimbursment

中央市民　脳神経外科　坂井　信幸

第２回 Japan Endovascular Treatment Conference（サテライトシンポジウム CAS），大阪，2009．4

Ⅶ. 6．24　Current status of CAS in Japan 2009.

中央市民　脳神経外科　坂井　信幸

（Edu-CAS training in Paris（Invited Lecture），Paris，2009．4）

Ⅶ. 6．25　Initial Experience of XperCT guided Neurosurgery

中央市民　脳神経外科　Sakai N，Imamura H，
Kuramoto Y，Koyanagi M，
Sakai C，Kunieda T，
Ueno Y，Adachi H

（LINNC2009（Invited Lecture），Paris，2009．5）

Ⅶ. 6．26　本邦における CAS の現状．基調講演と脳神経外科医（CAS 実施医）の立場から

中央市民　脳神経外科　坂井　信幸・今村　博敏
坂井　千秋・山上　宏
足立　秀光

（第８回日本頸部脳血管治療学会（シンポジウム１ CAS 承認後１年が経過して），小倉，2009，5）

Ⅶ. 6．27　本邦における CAS の適応

中央市民　脳神経外科　坂井　信幸・今村　博敏
山上　宏・蔵本　要二
國枝　武治・坂井　千秋
上野　泰・足立　秀光

（第８回日本頸部脳血管治療学会（シンポジウム５ CAS の適応），小倉，2009．5）

Ⅶ. 6．28　頚動脈狭窄症に対する血管内治療における患者管理— ReSISteR 研究の結果を交えて

中央市民　脳神経外科　坂井　信幸

（第３回東海 Endovascular Symposium（特別講演），名古屋，2009．6）

Ⅶ. 6．29　Current status of CAS in Japan 2009

中央市民　脳神経外科　Sakai N，Imamura H，
Kuramoto Y，Koyanagi M，
Sakai C，Kunieda T，
Ueno Y，Adachi H，
Kikuchi H

（WFITN2009（Symposium），Montreal，2009．6）

Ⅶ. 6．30　CAS の治療成績を向上させるために何が必要か

中央市民　脳神経外科　坂井　信幸

（Young Neurovascular Surgeon's Club（特別講演），千葉，2009．7）

Ⅶ. 6．31　血管内治療の勧め

中央市民　脳神経外科　坂井　信幸

（東京 IVR セミナー（特別講演），東京，2009．7）

Ⅶ. 6. 32 Current Status of Carotid Artery Stenting.

中央市民 脳神経外科 Sakai N, Adachi H, Ueno Y, Kunieda T, Sakai C, Yamagami H, Imamura H, Todo K, Yamamoto S, Kuramoto Y, Kikuchi H

(Rissian-United States-Japan Symposium on Cardiovascula Disease and Cancer (Key Lecture), 大阪, 2009. 9)

Ⅶ. 6. 33 虚血性脳血管障害に対する血管内治療

中央市民 脳神経外科 坂井 信幸

(Fighting Vascular Events in Kobe 2009 (特別講演), 神戸, 2009. 9)

Ⅶ. 6. 34 外科手術と血管内手術の利点を生かした脳卒中治療

中央市民 脳神経外科 坂井 信幸

(第2回 Neuro Science Update in KOSHIGATA (特別講演), 埼玉, 2009. 10)

Ⅶ. 6. 35 離脱型コイルを用いた脳動脈瘤塞栓術の長期予後

中央市民 脳神経外科 坂井 信幸・石井 暁 佐藤 徹・足立 秀光 上野 泰・國枝 武治 坂井 千秋・今村 博敏 小柳 正臣・蔵本 要二 五百蔵義彦・今堀太一郎 芝田 純也・重松 朋芳 千原 英夫・篠田 成英 松田 佳子・宮本 享 永田 泉・滝 和郎 菊池 晴彦

(第68回日本脳神経外科学会学術総会 (シンポジウム), 東京, 2009. 10)

Ⅶ. 6. 36 脳血管内治療の進歩

中央市民 脳神経外科 坂井 信幸

(相澤病院脳卒中治療病棟開設5周年記念公開講座 (特別講演), 松本, 2009. 10)

Ⅶ. 6. 37 Current Status of Carotid Artery Stenting.

中央市民 脳神経外科 Sakai N, Adachi H, Ueno Y, Kunieda T, Sakai C, Yamagami H, Imamura H, Todo K, Yamamoto S, Kuramoto Y, Kikuchi H

(19th World Congress of Neurology (Invited Lecture), Bangkok, 2009. 10)

Ⅶ. 6. 38 CAS (頚動脈ステント留置術): 承認条件と実施基準、標準的手技.

中央市民 脳神経外科 坂井 信幸

(第50回日本脈管学会総会 (シンポジウム), 東京, 2009. 10)

Ⅶ. 6. 39 Clinical use and long-term follow-up of Trufill DCS/Orbit coils for intracranial aneurysms.

中央市民 脳神経外科 Sakai N, Imamura H, Kuramoto Y, Koyanagi M, Sakai C, Kunieda T, Ueno Y, Adachi H, Kikuchi H

(Oriental Conference of Interventional Neuroradiology 2009 (Invited Lecture, Shanghai, China, 2009. 10)

Ⅶ. 6. 40 Current stroke management in KCGH.

中央市民 脳神経外科 Sakai N, Imamura H, Kuramoto Y, Koyanagi M, Yamagami H, Sakai C, Kunieda T, Ueno Y, Adachi H, Kikuchi H

(Oriental Conference of Interventional Neuroradiology 2009 (Invited Lecture), Shanghai, China, 2009. 10)

Ⅶ. 6. 41 Retrospective Study of In-Stent-Restenosis after Carotid Artery Stenting.

中央市民 脳神経外科 Sakai N, Yamagami H, Sakai C, Fujinaka T, Hyodo A, Hyogo T, Kai Y, Kuwayama N, Matsumaru Y, Matsumoto Y, Miyachi S, Sugiu K, Yoshimura S

(Oriental Conference of Interventional Neuroradiology 2009 (Invited Lecture), Shanghai, China, 2009. 10)

Ⅶ. 6. 42 頚動脈狭窄症に対する最新治療

中央市民 脳神経外科 坂井 信幸

(熊本赤十字病院市民公開講座「切らずに治す～ここまで進んだステント治療」(特別講演), 熊本, 2009. 11)

Ⅶ. 6. 43 脳卒中治療の最前線

中央市民 脳神経外科 坂井 信幸

(KANAGAWA Night Conference (特別講演), 横浜, 2009. 11)

Ⅶ. 6. 44 頚動脈ステント留置術の成績を良くするために

中央市民 脳神経外科 坂井 信幸

(新潟頭頚部動脈病変研究会 (特別講演), 新潟, 2009. 11)

Ⅶ. 6. 45 脳血管内治療の責任と協調—学会の役割

中央市民 脳神経外科 坂井 信幸・坂井千秋 今村 博敏・蔵本 要二 小柳 正臣・國枝 武治 上野 泰・足立 秀光 菊池 晴彦

(第25回日本脳神経血管内治療学会学術総会 (シンポジウム), 富山, 2009. 11)

Ⅶ. 6. 46 「tPA の今」本邦の現状と脳血管再開通治療用機器の進歩.

中央市民 脳神経外科 坂井 信幸・吉村 紳一 桑山 直也・豊田 一則 山上 宏・蔵本 要二 小柳 正臣・今村 博敏 坂井 千秋・國枝 武治 上野 泰・足立 秀光

(第25回日本脳神経血管内治療学会学術総会 (特別企画), 富山, 2009. 11)

Ⅶ. 6. 47 頚動脈狭窄症の血行再建、CEA と CAS の上手な活用

中央市民 脳神経外科 坂井 信幸

(第7回長崎脳卒中治療研究会 (特別講演), 長崎, 2009. 11)

Ⅶ. 6. 48 急性脳血管閉塞の治療—血管内治療を中心に

中央市民 脳神経外科 坂井 信幸

(第8回兵庫ブレインアタックカンファレンス (特別講演), 神戸, 2009, 11)

Ⅶ. 6. 49 CASを 安全に行うために～適応判断と手技、薬物療法のこつ

中央市民 脳神経外科 坂井 信幸

(臨床血管障害フォーラム in Fukuoka (特別講演), 博多, 2009. 12)

Ⅶ. 6. 50 無症候性頚動脈狭窄症に対する最新の医療

中央市民 脳神経外科 坂井 信幸

(第5回佐賀県脳卒中予防を考える会 (特別講演), 佐賀, 2010. 2)

Ⅶ. 6. 51 脳神経外科からみたシロスタゾールの有用性

中央市民 脳神経外科 坂井 信幸

(Fighting Vascular Events in TOKYO2010 (特別講演), 東京, 2010. 3)

Ⅶ. 6. 52 頚動脈ステント留置術と超音波検査

中央市民 脳神経外科 坂井 信幸

(第16回苫小牧脳血管障害研究会 (特別講演), 苫小牧, 2010. 3)

Ⅶ. 6. 53 Meet the Expert 1 CAS の診断から治療まで：My approach

中央市民 脳神経外科 坂井 信幸

(第2回Japan Endovascular Treatment Conference, 大阪, 2009. 4)

Ⅶ. 6. 54 CAS National Summit, 合併症と対処方法—脳神経外科医からのアドバイス

中央市民 脳神経外科 坂井 信幸

(第2回Japan Endovascular Treatment Conference, 大阪, 2009. 4)

Ⅶ. 6. 55 頚動脈ステント留置術における長期成績— ReSISreR CAS 報告を中心に

中央市民 脳神経外科 坂井 信幸

(第2回 Japan Endovascular Treatment Conference（ランチョンセミナー：カテーテル治療における抗血小板療法），大阪，2009. 4)

Ⅶ. 6. 56 頚動脈ステント留置術で変わった日本の頚動脈狭窄症治療

中央市民 脳神経外科 坂井 信幸

(CAS プレスセミナー，東京，2009. 4)

Ⅶ. 6. 57 頚動脈ステント留置術における長期成績— ReSISreR CAS 報告を中心に

中央市民 脳神経外科 坂井 信幸

(Kinki Coronary Joint Live Conference（ランチョンセミナー），京都，2009. 4)

Ⅶ. 6. 58 CAS 長期成績と再狭窄予防— ReSISteR CAS

中央市民 脳神経外科 坂井 信幸

(Neurovascular Forum 2009「プラーク進展抑制と再狭窄予防を目指して」，東京，2009. 4)

Ⅶ. 6. 59 機器展示体験セミナー「血管内治療手技デモンストレーション」

中央市民 脳神経外科 坂井 信幸

(第18回脳神経外科手術と機器学会，秋田，2009. 4)

Ⅶ. 6. 60 e-learning を学会専門医取得・更新にどう使うか

中央市民 脳神経外科 坂井 信幸・今村 博敏
坂井 千秋・菊池 晴彦

(第29回日本脳神経外科コングレス，大阪，2009. 5)

Ⅶ. 6. 61 CAS for Cardiologist

中央市民 脳神経外科 坂井 信幸

(第18回日本心血管インターベンション治療学会学術集会（CVIT2009、ランチョンセミナー），札幌，2009. 6)

Ⅶ. 6. 62 ファイアーライン・ディベート：留学の勧め

中央市民 脳神経外科 坂井 信幸

(第10回脳血管内治療琉球セミナー，沖縄，2009. 6)

Ⅶ. 6. 63 Retrospective study of Endovascular Subarachnoid Aneurysm Treatment (RESAT) - from 4,782 experiences in Japanese top center.

中央市民 脳神経外科 Sakai N,
Taki W,
RESAT Collaborators

(WFITN2009 (Oral), Montreal (Canada), 2009. 6)

Ⅶ. 6. 64 International Perspectives on Stroke treatment. The Japan Experience.

中央市民 脳神経外科 Sakai N, Imamura H,
Yamagami H, Sakai C,
Adachi H

(WFITN2009 (Oral), Montreal (Canada), 2009. 6)

Ⅶ. 6. 65 Onyx を用いた AVM 塞栓術

中央市民 脳神経外科 坂井 信幸

(第38回近畿脳神経血管内治療ワークショップ，和歌山，2009. 7)

Ⅶ. 6. 66 Xper guided neurosurgery のその後.

中央市民 脳神経外科 坂井 信幸・今村 博敏
蔵本 要二・小柳 正臣
坂井 千秋・國枝 武治
上野 泰・足立 秀光

(X-ray 先端医療＆技術講演会2009，神戸，2009. 8)

Ⅶ. 6. 67 アテローム性脳血管障害に対する治療戦略—特に血管内治療を中心に

中央市民 脳神経外科 坂井 信幸

(Fighting Vascular Events in Iwakuini 2009, 岩国, 2009. 8)

Ⅶ. 6. 68 CAS の適応と手技

中央市民 脳神経外科 坂井 信幸

(第4回 Japan Endovascular Symposium，東京，2009. 8)

Ⅶ. 6. 69 Carotid Artery Stenting. WFNS2009 (cutting edge approaches to endovascular neurosurgery),
中央市民 脳神経外科 Sakai N
Imamura H, Yamagami H, Kuramoto Y, Koyanagi M, Sakai C, Kunieda T, Ueno Y, Adachi H, Kikuchi H
(XIV World Congress of Neurological Surgery, ボストン, 2009. 9)

Ⅶ. 6. 70 最新のデバイスによる治療経験
中央市民 脳神経外科 坂井 信幸
(Codman Neurovascular premium Reception, 東 京, 2009. 9)

Ⅶ. 6. 71 新しい時代を迎える脳血管内治療、脳動脈瘤.
中央市民 脳神経外科 坂井 信幸
(みちのく脳血管内治療セミナー, 仙台, 2009. 10)

Ⅶ. 6. 72 新しい時代を迎える脳血管内治療、急性期再開通療法
中央市民 脳神経外科 坂井 信幸
(みちのく脳血管内治療セミナー, 仙台, 2009. 10)

Ⅶ. 6. 73 頚動脈狭窄症をどう治療するか？長期成績からみた CEA/CAS の役割と内科治療
中央市民 脳神経外科 坂井 信幸
(第68回日本脳神経外科学会学術総会, 東京, 2009. 10)

Ⅶ. 6. 74 ONYX の使い方（コツとピットフォールおよび実施医プログラム）
中央市民 脳神経外科 坂井 信幸
(第9回名古屋脳血管内治療セミナー, 名古屋, 2009. 10)

Ⅶ. 6. 75 CERECYTE Coil 何が良くて何に期待するか、国内外の最新情報
中央市民 脳神経外科 坂井 信幸
(第25回日本脳神経血管内治療学会学術総会, 富山, 2009. 11)

Ⅶ. 6. 76 ONYX の国内初期臨床経験
中央市民 脳神経外科 坂井 信幸・今村 博敏
石井 暁・蔵本 要二
小柳 正臣・坂井 千秋
國枝 武治・上野 泰
足立 秀光・菊池 晴彦
(第25回日本脳神経血管内治療学会学術総会, 富山, 2009. 11)

Ⅶ. 6. 77 切らずに治す脳卒中—進歩する血管内治療、頚動脈ステント留置術
中央市民 脳神経外科 坂井 信幸
(第25回日本脳神経血管内治療学会学術総会, 富山, 2009. 11)

Ⅶ. 6. 78 頚動脈ステント留置術の実際～より良い成績のために
中央市民 脳神経外科 坂井 信幸
(OTSUKA Neurosurgery Video Forum, 東京, 2009. 11)

Ⅶ. 6. 79 CAS のエビデンスと今後の展望
中央市民 脳神経外科 坂井 信幸
(第3回豊橋ペリフェラル研究会, 豊橋, 2009. 11)

Ⅶ. 6. 80 会心と懺悔の一撃集
中央市民 脳神経外科 坂井 信幸
(Neuro2009, 名古屋, 2009. 12)

Ⅶ. 6. 81 急性再開通療法—これまでの経験と今後の展望
中央市民 脳神経外科 坂井 信幸
(第13回兵庫脳血管内治療懇話会, 神戸, 2009. 12)

Ⅶ. 6. 82 頭蓋内狭窄に対する治療戦略
中央市民 脳神経外科 坂井 信幸
(頭蓋内狭窄勉強会, 神戸, 2009. 12)

Ⅶ. 6. 83 Onyx 塞栓術
中央市民 脳神経外科 坂井 信幸
(国立循環器病センターウィンターセミナー, 大阪, 2010. 1)

Ⅶ. 6. 84 最新の脳血管内治療
中央市民 脳神経外科 坂井 信幸
(国立循環器病センターウィンターセミナー, 大阪, 2010. 1)

Ⅶ. 6．85 インターベンションにおけるリスク＆ベネフィット：頚動脈

中央市民 脳神経外科 坂井 信幸

（第２回J-ATTACK（Japanese Anti-Thrombosis Therapy：Aspects of Risk and Benefit），東京，2010. 3）

Ⅶ. 6．86 Angioguard XP を用いた頚動脈ステント留置術の周術期イベントの検討

中央市民 脳神経外科 足立 秀光・坂井 信幸
山上 宏・上野 泰
坂井 千秋・國枝 武治
今村 博敏・小柳 正臣
清水 史記・蔵本 要二
重松 朋芳・五百蔵義彦
今堀太一郎・芝田 純也
千原 英夫・藤堂 謙一
山本 司郎・菊池 晴彦

（第８回日本頚部脳血管治療学会，小倉，2009. 5）

Ⅶ. 6．87 XperCT guide による脳神経外科手術

中央市民 脳神経外科 足立 秀光・坂井 信幸
今村 博敏・上野 泰
國枝 武治・坂井 千秋
小柳 正臣・清水 史記
蔵本 要二・菊池 晴彦

（第68回日本脳神経外科学会学術総会，東京，2009. 10）

Ⅶ. 6．88 動脈硬化性頭蓋内血管狭窄に対するステント留置術の長期成績

中央市民 脳神経外科 足立 秀光・坂井 信幸
蔵本 要二・山上 宏
上野 泰・國枝 武治
坂井 千秋・今村 博敏
小柳 正臣・藤堂謙一郎
山本 司郎・菊池 晴彦

（第25回日本脳神経血管内治療学会学術総会，富山，2009. 11）

Ⅶ. 6．89 動脈硬化性頭蓋内血管狭窄に対するステント留置術の長期成績

中央市民 神経内科 山上 宏

（第25回日本脳神経血管内治療学会，富山，2009. 11. 19）

Ⅶ. 6．90 内頚動脈解離性脳動脈瘤の治療方針

中央市民 脳神経外科 上野 泰・坂井 信幸
足立 秀光・國枝 武治
坂井 千秋・今村 博敏
小柳 正臣・蔵本 要二
重松 朋芳・五百蔵義彦
芝田 純也・千原 英夫
篠田 成英・松田 佳子
菊池 晴彦

（第68回日本脳神経外科学会学術総会，東京，2009. 10）

Ⅶ. 6．91 動脈瘤塞栓術におけるカテーテルテクニック

中央市民 脳神経外科 上野 泰・坂井 信幸
足立 秀光・國枝 武治
坂井 千秋・今村 博敏
小柳 正臣・蔵本 要二
重松 朋芳・五百蔵義彦
芝田 純也・千原 英夫
篠田 成英・松田 佳子
菊池 晴彦

（第25回日本脳神経血管内治療学会学術総会，富山，2009. 11）

Ⅶ. 6．92 当院における術中 Indocyanine Green（ICG）蛍光血管撮影の検討

中央市民 脳神経外科 國枝 武治・松田 佳子
篠田 成英・千原 英夫
重松 朋芳・五百蔵義彦
今堀太一郎・芝田 純也
蔵本 要二・今村 博敏
小柳 正臣・足立 秀光
上野 泰・坂井 信幸
菊池 晴彦

（第68回日本脳神経外科学会総会，東京，2009. 10）

Ⅶ. 6．93 主幹脳動脈閉塞症に対する rt-PA 静注療法と血管内治療

中央市民 脳神経外科 山上 宏

（第二回脳梗塞治療学術講演会，浜松，2010. 1）

Ⅶ. 6．94 頚動脈硬化症の治療 -脳卒中・心血管疾患の予防を目指して-

中央市民 脳神経外科 山上 宏

（第二回頚動脈疾患フォーラム，京都，2010. 2）

Ⅶ. 6. 95 Impact of Antiplatelet Pre-treatment on Intracranial Hemorrhage and Stroke Outcome after Intravenous Thrombolysis：The Stroke Acute Management with Urgent Risk-factor Assessment and Improvement（SAMURAI）Study

中央市民　脳神経外科　山上　宏
Masatoshi Koga,
Yoshiaki Shiokawa,
Jyoji Nakagawara,
Eisuke Furui,
Kazumi Kimura,
Yasushi Okada,
Yasuhiro Hasegawa,
Kazuomi Kario,
Satoshi Okuda,
Masaki Naganum and
Kazunori Toyoda

（International Stroke Conference 2010, San Antonio, 2010. 2）

Ⅶ. 6. 96 CAS・CEA 周術期における脳神経超音波

中央市民　脳神経外科　山上　宏
（第７回九州脳神経超音波，博多，2009. 4）

Ⅶ. 6. 97 Non Invasive Diagnosis of Carotid Artery Stenosis：Ultrasound

中央市民　脳神経外科　山上　宏
（Japan Endovascular Treatment Conference 2009, 大阪, 2009. 4）

Ⅶ. 6. 98 Advanced Practice of Stroke －脳卒中診療と地域医療連携－

中央市民　脳神経外科　山上　宏
（第３回北近畿脳卒中フォーラム，豊岡，2009. 4）

Ⅶ. 6. 99 頸動脈エコーを用いたプラークイメージ

中央市民　脳神経外科　山上　宏
（頸動脈プラーク診断学術講演会，津，2009. 4）

Ⅶ. 6. 100 CAS・CEA 周術期における経頭蓋超音波検査

中央市民　脳神経外科　山上　宏
（日本超音波医学会第82回学術集会，東京，2009. 5）

Ⅶ. 6.101 頸動脈ステント留置術後の遅発性再狭窄に関する後ろ向き研究

中央市民　脳神経外科　山上　宏
（第８回日本頸部脳血管治療学会，小倉，2009. 5）

Ⅶ. 6.102 t-PA 静注療法施行例における発症前抗血栓療法と頭蓋内出血の関係

中央市民　脳神経外科　山上　宏
（第８回日本頸部脳血管治療学会，小倉，2009. 5）

Ⅶ. 6.103 頸動脈ステント留置術前の血清炎症マーカーと術後 MRI 所見との関係

中央市民　脳神経外科　山上　宏
（第８回日本頸部脳血管治療学会，小倉，2009. 5）

Ⅶ. 6.104 頸動脈ステントと抗血小板療法

中央市民　脳神経外科　山上　宏
第32会日本血栓止血学会・日本脳卒中学会ジョイントシンポジウム，小倉，2009. 6

Ⅶ. 6.105 脳梗塞急性期における頸動脈ステント留置術

中央市民　脳神経外科　山上　宏
（第23回日本神経救急学会，宇都宮，2009. 6）

Ⅶ. 6.106 頸動脈狭窄症の診断と治療 up to date

中央市民　脳神経外科　山上　宏
（第２回阪神ストロークカンファレンス，大阪，2009. 7）

Ⅶ. 6.107 頸動脈硬化症の診断と治療 -心血管疾患発症予防のために-

中央市民　脳神経外科　山上　宏
（神戸市中央区内科医会講演会，神戸，2009. 9）

Ⅶ. 6.108 塞栓症の再開通療法　脳神経血管内治療の新展開

中央市民　脳神経外科　山上　宏
（第12回日本栓子検出と治療学会，大阪，2009. 10）

Ⅶ. 6.109 頸動脈狭窄症の診断と治療 -ステント留置術を中心に-

中央市民　脳神経外科　山上　宏
（第92回兵庫県循環器病研究会，神戸，2009. 10）

Ⅶ. 6.110 頸動脈狭窄症の診断と急性期 CAS

中央市民　脳神経外科　山上　宏
（第22回脳血管フォーラム，東京，2009. 10）

Ⅶ. 6.111 脳卒中発症予防と地域連携
中央市民 脳神経外科 山上 宏
(神戸東病診カンファレンス，神戸，2009. 10)

Ⅶ. 6.112 頚動脈ステント留置術における抗血小板療法と再狭窄
中央市民 脳神経外科 山上 宏
(第15回日本血管内治療学会総会，東京，2009. 7)

Ⅶ. 6.113 頚動脈ステント留置術
中央市民 脳神経外科 山上 宏
(早期動脈硬化研究会 第9回学術集会，大阪，2009. 7)

Ⅶ. 6.114 脳梗塞・TIA の再発予防 -抗血小板療法を中心に-
中央市民 脳神経外科 山上 宏
(吹田市医師会学術講演会，大阪，2009. 9)

Ⅶ. 6.115 頚動脈ステント留置術と頚動脈超音波検査 ー Echo-ECST 法の可能性についてー
中央市民 脳神経外科 山上 宏
(第28回日本脳神経超音波学会，大阪，2009. 7)

Ⅶ. 6.116 内科が取り組む脳神経血管内治療
中央市民 脳神経外科 山上 宏
(第18回日本神経学会中国・四国地方 教育講演会，広島，2009. 6)

Ⅶ. 6.117 頚動脈狭窄による脳梗塞の急性期治療 ～抗血小板療法と CAS～
中央市民 脳神経外科 山上 宏
(第2回文京脳卒中マネジメントフォーラム，東京，2009. 11)

Ⅶ. 6.118 頚動脈狭窄症の診断と治療・
中央市民 脳神経外科 山上 宏
(Stroke Expert Meeting in Hyogo，神戸，2009. 11)

Ⅶ. 6.119 Carotid Artery Stenting：Diagnostic and technical approaches to prevent complications
中央市民 脳神経外科 山上 宏・坂井 信幸
(9 th International Conference on Cerebrovascular Surgery，名古屋，2009. 11)

Ⅶ. 6.120 頚動脈ステント留置術における抗血小板薬と再狭窄
中央市民 脳神経外科 山上 宏
(Arteriosclerosis Forum in Tokyo，東京，2009. 11)

Ⅶ. 6.121 頭蓋内動脈硬化病変に対するバルーン拡張術の周術期および中期成績
中央市民 脳神経外科 山上 宏・蔵本 要二
足立 秀光・上野 泰
國枝 武治・藤堂 謙一
今村 博敏・小柳 正臣
山本 司郎・坂井 信幸
(第25回日本脳神経血管内治療学会，富山，2009. 11)

Ⅶ. 6.122 頚動脈ステント留置術後の遅発性再狭窄に関する後ろ向き研究
中央市民 脳神経外科 山上 宏
ReSISteR-CAS Investigators
坂井 信幸・坂井 千秋
甲斐 豊・杉生 憲志
藤中 俊之・松丸 祐司
松本 康史・宮地 茂
吉村 紳一・瓢子 敏夫
桑山 直也・兵頭 明夫
(第25回日本脳神経血管内治療学会，富山，2009. 11)

Ⅶ. 6.123 脳卒中発症予防と急性期治療 ー脂質低下療法を中心にー
中央市民 脳神経外科 山上 宏
(脳・心・腎 SUMMIT 2009，尼崎，2009. 11)

Ⅶ. 6.124 頭頸部血管エコーの実際
中央市民 脳神経外科 山上 宏
(血管超音波検査講演会，京都，2009，12)

Ⅶ. 6.125 脳梗塞の血管内治療 ～CAS と急性期再開通治療を中心に～
中央市民 脳神経外科 山上 宏
(Stroke Hope & Vision Conference，博多，2009. 12)

Ⅶ. 6.126 脳卒中の一次・二次予防における抗血小板療法
中央市民 脳神経外科 山上 宏
(Diabetes & Stroke Seminer，京都，2010. 2)

Ⅶ. 6.127 エダラボンと rt-PA 静注療法～臨床での検討～
中央市民 脳神経外科 山上 宏
(ラジカット8周年記念講演会 in Kansai, 大阪, 2010. 3)

Ⅶ. 6.128 脳梗塞治療における抗血小板療法 ～頚動脈狭窄症を中心に～
中央市民 脳神経外科 山上 宏
(湖東脳卒中セミナー，近江，2010. 3)

Ⅶ. 6.129 頚動脈狭窄症の治療-神経内科と脳神経外科のコラボレーション-
中央市民 脳神経外科 山上 宏
（頚動脈狭窄の診断と治療に関する座談会，諫早，2009. 4）

Ⅶ. 6.130 頚動脈ステント留置術における 術中塞栓および過灌流症候群発症の検討
中央市民 脳神経外科 山上 宏
（第8回日本頚部脳血管治療学会，小倉，2009. 5）

Ⅶ. 6.131 ハンズオンセミナー ～頚部エコー～
中央市民 脳神経外科 山上 宏
（第28回日本脳神経超音波学会，大阪，2009. 7）

Ⅶ. 6.132 頚動脈狭窄症の診断から治療まで
中央市民 脳神経外科 山上 宏
（脳血管障害講演会，高松，2009. 7）

Ⅶ. 6.133 頭蓋内狭窄症の3例
中央市民 脳神経外科 山上 宏
（頭蓋内狭窄座談会，神戸，2009. 9）

Ⅶ. 6.134 頚動脈狭窄症の診断と内科治療
中央市民 脳神経外科 山上 宏
（CAS 勉強会，神戸，2009. 9）

Ⅶ. 6.135 脳梗塞再発予防 -抗血栓療法を中心に-
中央市民 脳神経外科 山上 宏
（Ischemic Disease Seminar in Kobe，神戸，2009. 9）

Ⅶ. 6.136 頚動脈超音波検査 ～エビデンスから実地臨床まで～
中央市民 脳神経外科 山上 宏
（臨床血管障害フォーラム，神戸，2009. 10）

Ⅶ. 6.137 頚動脈・脳動脈狭窄症の診断と治療
中央市民 脳神経外科 山上 宏
（Fighting Vascular Events in 下関，下関，2009. 10）

Ⅶ. 6.138 脳梗塞の予防 ～降圧剤、抗血小板薬、ワーファリンの適切な使い方～
中央市民 脳神経外科 山上 宏
（神経疾患病診連携懇話会，神戸，2009. 10）

Ⅶ. 6.139 Bioacitive coil を用いた動脈瘤塞栓術
中央市民 脳神経外科 今村 博敏・坂井 信幸
足立 秀光・上野 泰
國枝 武治・山上 宏
坂井 千秋・藤堂 謙一
小柳 正臣・山本 司郎
蔵本 要二・重松 朋芳
五百蔵義彦・今堀太一郎
芝田 純也・千原 英夫
篠田 成英・松田 佳子
菊池 晴彦
（第25回日本脳神経血管内治療学会総会，富山，2009. 11）

Ⅶ. 6.140 より安全に CAS を施行するために 合併症対策（虚血性脳卒中を生じた時にどうするか）
中央市民 脳神経外科 今村 博敏・坂井 信幸
足立 秀光・上野 泰
國枝 武治・山上 宏
小柳 正臣・蔵本 要二
重松 朋芳・五百蔵義彦
今堀太一郎・芝田 純也
千原 英夫・篠田 成英
松田 佳子・菊池 晴彦
神経内科 藤堂 謙一・山本 司郎
先端医療センター 脳血管内治療科 坂井 千秋
（第8回日本頚部脳血管治療学会，小倉，2009. 5）

Ⅶ. 6.141 CAS を安全に巣こうするために、合併症対策（虚血性脳卒中を生じた時にどうするか）.
中央市民 脳神経外科 今村 博敏・坂井 信幸
足立 秀光・上野 泰
國枝 武治・山上 宏
坂井 千秋・藤堂 謙一
小柳 正臣・山本 司郎
蔵本 要二・重松 朋芳
五百蔵義彦・今堀太一郎
芝田 純也・千原 英夫
篠田 成英・松田 佳子
菊池 晴彦
（第8回日本頚部脳血管治療学会（シンポジウム），小倉，2009. 5）

Ⅶ. 6.142 Bioacitive coil を用いた動脈瘤塞栓術

中央市民 脳神経外科 今村 博敏・坂井 信幸
足立 秀光・上野 泰
國枝 武治・坂井 千秋
小柳 正臣・蔵本 要二
重松 朋芳・五百蔵義彦
今堀太一郎・芝田 純也
千原 英夫・篠田 成英
松田 佳子・菊池 晴彦

（第25回日本脳神経血管内治療学会学術総会（ミニシンポジウム），富山，2009. 11）

Ⅶ. 6.143 Developmental study of new clot retrieval system.

中央市民 脳神経外科 Imamura H, Sakai N, Adachi H, Yamagami H, Sakai C

（WFITN2009（Oral），Montreal（Canada），2009. 6）

Ⅶ. 6.144 Angioguard XP を用いた頚部頚動脈ステント留置術の現状：塞栓性合併症と再狭窄に関して

中央市民 脳神経外科 今村 博敏・坂井 信幸
足立 秀光・上野 泰
國枝 武治・山上 宏
坂井 千秋・藤堂 謙一
小柳 正臣・山本 司郎
蔵本 要二・重松 朋芳
五百蔵義彦・今堀太一郎
芝田 純也・千原 英夫
篠田 成英・松田 佳子
菊池 晴彦

（第8回日本頚部脳血管治療学会，小倉，2009. 5）

Ⅶ. 6.145 より安全に CAS を施行するために 合併症対策（虚血性脳卒中を生じた時にどうするか）

中央市民 脳神経外科 今村 博敏・坂井 信幸
足立 秀光・上野 泰
國枝 武治・山上 宏
坂井 千秋・藤堂 謙一
小柳 正臣・山本 司郎
蔵本 要二・重松 朋芳
五百蔵義彦・今堀太一郎
芝田 純也・千原 英夫
篠田 成英・松田 佳子
菊池 晴彦

（第15回日本血管内治療学会，東京，2009. 7）

Ⅶ. 6.146 t-PA 無効症例に対する血管内治療.

中央市民 脳神経外科 今村 博敏・坂井 信幸
山上 宏・足立 秀光
上野 泰・國枝 武治
坂井 千秋・藤堂 謙一
小柳 正臣・山本 司郎
蔵本 要二・重松 朋芳
五百蔵義彦・芝田 純也
千原 英夫・篠田 成英
松田 佳子・菊池 晴彦

（第38回近畿脳神経血管内治療ワークショップ，和歌山，2009. 7）

Ⅶ. 6.147 Current Therapies for Acute Ischemic Storke in Japan

中央市民 脳神経外科 今村 博敏

（2nd meeting of east asia leadrship in interventional therapy for cereberal vascular disease，北京，2009. 8）

Ⅶ. 6.148 Angioguard XP を用いた頚部頚動脈ステント留置術をいかに安全に行うか

中央市民 脳神経外科 今村 博敏・坂井 信幸
足立 秀光・上野 泰
國枝 武治・山上 宏
坂井 千秋・藤堂 謙一
小柳 正臣・山本 司郎
蔵本 要二・重松 朋芳
五百蔵義彦・今堀太一郎
芝田 純也・千原 英夫
篠田 成英・松田 佳子
菊池 晴彦

（第10回近畿脳神経血管内治療学会，大阪，2009. 9）

Ⅶ. 6.149 脳動脈瘤塞栓術後の再発

中央市民 脳神経外科 今村 博敏・坂井 信幸
足立 秀光・上野 泰
國枝 武治・坂井 千秋
小柳 正臣・蔵本 要二
重松 朋芳・五百蔵義彦
今堀太一郎・芝田 純也
千原 英夫・篠田 成英
松田 佳子・菊池 晴彦

（第68回日本脳神経外科学会学術総会，東京，2009. 10）

Ⅶ. 6.150 Angioguard XP を用いた頚部頚動脈ステント留置術-フィルターを安全に使うために-

中央市民 脳神経外科 今村 博敏・坂井 信幸
足立 秀光・上野 泰
國枝 武治・山上 宏
坂井 千秋・藤堂 謙一
小柳 正臣・山本 司郎
蔵本 要二・重松 朋芳
五百蔵義彦・今堀太一郎
芝田 純也・千原 英夫
篠田 成英・松田 佳子
菊池 晴彦

(第25回日本脳神経血管内治療学会学術総会, 富山, 2009. 11)

Ⅶ. 6.151 前頭部腫瘤を生じた先端巨大症に合併した多発性骨髄腫の一例

中央市民 脳神経外科 小柳 正臣

(第27回 日本脳腫瘍病理学会, 福岡, 2009. 5)

Ⅶ. 6.152 Angioguardによるdistal protectionが不十分であった一例

中央市民 脳神経外科 小柳 正臣・今村 博敏
坂井 信幸・足立 秀光
上野 泰・國枝 武治
坂井 千秋・小柳 正臣
清水 史記・重松 朋芳
五百蔵義彦・今堀太一郎
芝田 純也・千原 英夫
菊池 晴彦

(第8回日本頚部脳血管治療学会, 小倉, 2009. 5)

Ⅶ. 6.153 頭蓋内くも膜下出血で発症した conus medullaris AVM の一例

中央市民 脳神経外科 小柳 正臣・上野 泰
足立 秀光・今村 博敏
坂井 信幸

(第24回日本脊髄外科学会, 宮崎, 2009. 5)

Ⅶ. 6.154 頭蓋内出血で発症した頭蓋内硬膜動静脈瘻

中央市民 脳神経外科 小柳 正臣・坂井 信幸
足立 秀光・上野 泰
國枝 武治・坂井 千秋
今村 博敏・清水 史記
蔵本 要二・重松 朋芳
五百蔵義彦・今堀太一郎
芝田 純也・千原 英夫
菊池 晴彦

(第68回日本脳神経外科学会学術総会, 東京, 2009. 10)

Ⅶ. 6.155 脳動脈瘤コイル塞栓術後にクリッピングを要した症例の検討

中央市民 脳神経外科 小柳 正臣・坂井 信幸
足立 秀光・上野 泰
國枝 武治・坂井 千秋
今村 博敏・蔵本 要二
菊池 晴彦

(第25回日本脳神経血管内治療学会学術総会, 富山, 2009. 11)

Ⅶ. 6.156 Angioguard による distal protection が不十分であった一例

中央市民 脳神経外科 蔵本 要二・今村 博敏
坂井 信幸・足立 秀光
上野 泰・國枝 武治
坂井 千秋・小柳 正臣
清水 史記・重松 朋芳
五百蔵義彦・今堀太一郎
芝田 純也・千原 英夫
菊池 晴彦

(第8回日本頚部脳血管治療学会, 小倉, 2009. 5)

Ⅶ. 6.157 頚部動脈瘤に対して血管内治療を行った4例の検討

中央市民 脳神経外科 蔵本 要二・坂井 信幸
小柳 正臣・今村 博敏
坂井 千秋・國枝 武治
上野 泰・足立 秀光
菊池 晴彦

(第15回日本血管内治療学会, 東京, 2009. 7)

Ⅶ. 6.158 頭蓋内動脈硬化病変に対する balloon expandable stent の治療成績

中央市民 脳神経外科 蔵本 要二・山上 宏
坂井 信幸・足立 秀光
上野 泰・國枝 武治
坂井 千秋・今村 博敏
小柳 正臣・重松 朋芳
菊池 晴彦

(第25回日本脳神経血管内治療学会学術総会, 富山, 2009. 11)

Ⅶ. 6.159 両側大脳半球に広範な予備脳低下を伴う両側内頚動脈高度狭窄症

中央市民 脳神経外科 五百蔵義彦・坂井 信幸
足立 秀光・上野 泰
國枝 武治・坂井 千秋
今村 博敏・小柳 正臣
蔵本 要二・菊池 晴彦

（第38回近畿脳神経血管内治療ワークショップ，白浜，2009. 7）

Ⅶ. 6.160 脊髄髄膜腫に頭蓋内髄膜腫を合併した1例報告

中央市民 脳神経外科 五百蔵義彦・足立 秀光
上野 泰・國枝 武治
坂井 千秋・今村 博敏
小柳 正臣・蔵本 要二
坂井 信幸・菊池 晴彦

（第70回近畿脳腫瘍研究会，大阪，2009. 9）

Ⅶ. 6.161 脳梗塞超急性期に CAS と頭蓋内 PTA を併用し再開通を得た症例報告

中央市民 脳神経外科 五百蔵義彦・坂井 信幸
足立 秀光・上野 泰
國枝 武治・坂井 千秋
今村 博敏・小柳 正臣
佐々木 庸・蔵本 要二
重松 朋芳・今堀太一郎
芝田 純也・千原 英夫
松田 佳子・菊池 晴彦

（第25回日本脳神経血管内治療学会学術総会，富山，2009. 11）

Ⅶ. 6.162 XperCT guide による脳神経外科手術

中央市民 脳神経外科 芝田 純也・足立 秀光
坂井 信幸・今村 博敏
上野 泰・國枝 武治
坂井 千秋・小柳 正臣
蔵本 要二・菊池 晴彦

（第49回日本定位・機能神経外科学会，大阪，2010. 1）

Ⅶ. 6.163 前頭部腫瘤を生じた先端巨大症に合併した多発性骨髄腫の一例

中央市民 脳神経外科 芝田 純也・小柳 正臣
上野 泰・足立 秀光
國枝 武治・今村 博敏
蔵本 要二・清水 史記
重松 朋芳・五百蔵義彦
今堀太一郎・千原 英夫
坂井 信幸・菊池 晴彦

（第57回日本脳神経外科学会近畿支部学術集会，大阪，2009. 4）

Ⅶ. 6.164 回復期脳梗塞症例における病変部位と自宅退院率の関係について

中央市民 脳神経外科 芝田 純也・國枝 武治
足立 秀光・上野 泰
今村 博敏・小柳 正臣
蔵本 要二・重松 朋芳
五百蔵義彦・今堀太一郎
千原 英夫・松田 佳子
篠田 成英・織野 彬雄
坂井 信幸・菊池 晴彦

（第68回日本脳神経外科学会学術総会，東京，2009. 10）

Ⅶ. 6.165 三叉神経痛と動眼神経麻痺を呈した IC-PC 脳動脈瘤

中央市民 脳神経外科 今堀太一郎・足立 秀光
上野 泰・國枝 武治
今村 博敏・小柳 正臣
蔵本 要二・坂井 信幸

（兵庫県脳神経外科懇話会，神戸，2009. 7）

Ⅶ. 6.166 診断目的の脳血管撮影時に生じた内頚動脈解離に対してステント留置を行った1例

中央市民 脳神経外科 今堀太一郎・足立 秀光
上野 泰・國枝 武治
坂井 千秋・今村 博敏
小柳 正臣・蔵本 要二
坂井 信幸

（第25回日本脳神経血管内治療学会学術総会，富山，2009. 11）

Ⅶ. 6.167 クモ膜下出血後脳血管攣縮期にコイル塞栓術および血管形成術を施行し良好な結果を得た1例

中央市民 脳神経外科 千原 英夫・今村 博敏
坂井 信幸・足立 秀光
上野 泰・国枝 武治
小柳 正臣・蔵本 要二
五百蔵義彦・今堀太一郎
芝田 純也・重松 朋芳
菊池 晴彦

（第57回日本脳神経外科学会近畿支部学術集会，千里，2009. 4）

Ⅶ. 6.168 妊娠中の脳内出血への対応

中央市民 脳神経外科 千原 英夫・坂井 信幸
足立 秀光・上野 泰
國枝 武治・今村 博敏
小柳 正臣・蔵本 要二
重松 朋芳・五百蔵義彦
今堀太一郎・芝田 純也
篠田 成英・松田 佳子
菊池 晴彦

（The Mt.Fuji Workshop on CVD，東京，2009. 8）

Ⅶ. 6.169 急性硬膜下血腫に対する外減圧術後に側頭筋内血腫にて mass effect を呈した一例

中央市民 脳神経外科 重松 朋芳・足立 秀光
上野 泰・國枝 武治
今村 博敏・小柳 正臣
清水 史記・蔵本 要二
五百蔵義彦・今堀太一郎
千原 英夫・今井 幸弘
坂井 信幸・菊池 晴彦

（第32回日本神経外傷学会，下関・山口，2009. 4）

Ⅶ. 6.170 急性硬膜下血腫に対する外減圧術後に側頭筋内血腫にて mass effect を呈した一例

中央市民 脳神経外科 重松 朋芳・足立 秀光
上野 泰・國枝 武治
今村 博敏・小柳 正臣
清水 史記・蔵本 要二
五百蔵義彦・今堀太一郎
千原 英夫・今井 幸弘
坂井 信幸・菊池 晴彦

（第32回日本神経外傷学会，山口，2009. 4）

Ⅶ. 6.171 頸動脈ステント留置術（CAS）の Angioguard XP 使用困難例におけるバルーン付ガイディングカテーテル OPTIMO の使用経験

中央市民 脳神経外科 重松 朋芳・坂井 信幸
足立 秀光・上野 泰
國枝 武治・山上 宏
坂井 千秋・今村 博敏
小柳 正臣・蔵本 要二
菊池 晴彦

（第8回日本頸部脳血管治療学会，小倉，2009. 5）

Ⅶ. 6.172 治療に難渋している血栓化脳底動脈瘤の一例

中央市民 脳神経外科 重松 朋芳

（第38回近畿脳神経血管内治療ワークショップ，白浜，2009. 7）

Ⅶ. 6.173 眼症状を呈した頸部動静脈瘻の一例

中央市民 脳神経外科 重松 朋芳・足立 秀光
上野 泰・國枝 武治
今村 博敏・蔵本 要二
坂井 信幸

（第10回近畿脳神経血管内治療学会，大阪，2009. 9）

Ⅶ. 6.174 頸動脈ステント留置術（CAS）の Angioguard XP 使用困難例におけるバルーン付ガイディングカテーテル OPTIMO の使用経験

中央市民 脳神経外科 重松 朋芳・坂井 信幸
足立 秀光・上野 泰
國枝 武治・今村 博敏
小柳 正臣・菊池 晴彦

（第68回日本脳神経外科学会学術総会，東京，2009. 10）

Ⅶ. 6.175 当院における脳底動脈窓形成部脳動脈瘤の治療経験

中央市民 脳神経外科 重松 朋芳・坂井 信幸
足立 秀光・上野 泰
國枝 武治・坂井 千秋
今村 博敏・小柳 正臣
蔵本 要二・菊池 晴彦

（第25回日本脳神経血管内治療学会学術総会，富山，2009. 11）

Ⅶ. 6.176 正常分娩7日後に発症した急性脳症に対して低体温療法を併用した一例

中央市民 麻酔科 清水 覚司・美馬 裕之

（日本蘇生学会，佐賀，2009. 11. 6）

Ⅶ. 6.177 経食道3D心エコー図が有用であった重複僧帽弁口に僧帽弁逸脱を合併した1手術例

中央市民 臨床検査技術部 藤井 洋子

（第20回日本心エコー図学会学術集会，高松，2009. 4）

Ⅶ. 6.178 スキルアップセッションⅡ：僧帽弁口血流速波形を読む「心房機能低下、心房細動」

中央市民 臨床検査技術部 紺田 利子

（第20回日本心エコー図学会学術集会，高松，2009. 4）

Ⅶ. 6.179 当院の生体部分肝移植における血液依頼使用状況

中央市民 臨床検査技術部 楠本 寿子・門永しのぶ
柴田 洋子・矢田 久美

（第56回日本輸血・細胞治療学会，福岡国際会議場，2009. 4）

Ⅶ. 6.180 神戸市における脳卒中病院前救護体制の構築

中央市民 救命救急センター・救急部
渥美 生弘・金谷 謙児
橋本 寛記・谷本 裕幸
宮谷 忠治・許 智栄
林 卓郎・佐藤 愼一

（第12回日本臨床救急医学会総会，大阪，2009. 6. 12）

Ⅶ. 6.181 神戸市における脳卒中病院前救護体制の構築

中央市民 救命救急センター・救急部
渥美 生弘・佐藤 愼一
足立 秀光・上野 泰
国枝 武治・今村 博敏
小柳 正臣・蔵本 要二
坂井 信幸

（第68回日本脳神経外科学会総会，東京，2009. 10）

Ⅶ. 6.182 発症早期ステロイドパルス療法が無効であった痙攣重積型 HHV-6 脳症の一例

西神戸医療センター 小児科 岩田 あや・仁紙 宏之

（第51回小児神経学会総会，米子，2009. 5. 28）

Ⅶ. 6.183 熱性痙攣重積に肺水腫を合併し集中治療により救命できた一例

西神戸医療センター 小児科 井上 珠希・岩田 あや
由良 和夫・仁紙 宏之
松原 康策・深谷 隆

（第112回小児科学会学術集会，奈良，2009. 4. 17-19）

Ⅶ. 6.184 椎骨動脈紡錘状動脈瘤に対し母血管閉塞後 Wallenberg 症候群を来した3例

先端医療センター 脳血管内治療科 坂井 千秋
坂井 信幸・足立 秀光
上野 泰・國枝 武治
今村 博敏・小柳 正臣
蔵本 要二・菊池 晴彦

（第25回日本脳神経血管内治療学会学術総会，富山，2009. 11）

Ⅶ. 7 眼および付属器の疾患

Ⅶ. 7. 1 原発閉塞隅角緑内障のカッティングエッジ（講演）

中央市民 眼科 栗本 康夫
先端医療センター 眼科 栗本 康夫
（第4回長崎緑内障研究会，長崎市，2009. 4. 4）

Ⅶ. 7. 2 シンポジウム「抗血管新生治療の新戦略 -血管細胞生物学からのアプローチ-」 虚血網膜内における機能的血管再生をめざして -発生期網膜をモデルとしたアプローチ

中央市民 眼科 植村 明嘉
（第113回日本眼科学会，東京都，2009. 4. 16-4. 19）

Ⅶ. 7. 3 ヒト人工多能性幹細胞由来網膜色素上皮細胞および視細胞の分化誘導

中央市民 眼科 平見 恭彦・栗本 康夫
高橋 政代
先端医療センター 平見 恭彦・栗本 康夫
高橋 政代
理化学研究所 発生再生科学総合研究センター 網膜再生医療研究チーム
平見 恭彦・小坂田文隆
高橋 政代
京都大学 物質 細胞統合システム拠点 iPS細胞研究センター
高橋 和利・山中 伸弥
再生医科学研究所 再生誘導研究分野 高橋 和利・山中 伸弥
（第113回日本眼科学会，東京都，2009. 4. 16-4. 19）

Ⅶ. 7. 4 網膜静脈分枝閉塞症に対する早期硝子体手術の有用性

中央市民 眼科 西田 明弘・大石 明生
万代 道子・栗本 康夫
先端医療センター 西田 明弘・大石 明生
栗本 康夫
京都大学 眼科 辻川 明孝・山城 健児
理化学研究所 万代 道子
（第113回日本眼科学会，東京都，2009. 4. 16-4. 19）

Ⅶ. 7. 5 原発閉塞隅角緑内障のカッティングエッジ（講演）

中央市民 眼科 栗本 康夫
（第20回熊本眼疾患研究会，熊本市，2009. 4. 24）

Ⅶ. 7. 6 Three-step Incisions in 23-gauge Vitrectomy Reduce Postoperative Hypotony : A Comparison with Oblique Incisions

Kobe City Medical Center General Hospital Department of Ophthalmology
Shimozono M, Oishi A,
Kimakura H, Kimakura M,
Kumagai K, Kurimoto Y
（Association for Research in Vision and Ophthalmology Annual meeting, Fort Lauderdale, Florida, USA, 2009. 5. 3-5. 7）

Ⅶ. 7. 7 「私の初回トラベクロトミー」画像シンポジウム、シンポジスト

中央市民 眼科 栗本 康夫
（第4回 Ophthalmic Gallery 研究会，箱根，2009. 5. 16）

Ⅶ. 7. 8 超音波生体顕微鏡（UBM）による前眼部所見の定量的評価（ワークショップ）

中央市民 眼科 広瀬 文隆
（日本超音波医学会第82回学術集会，東京都，2009. 5. 22-5. 24）

Ⅶ. 7. 9 PDT 後視力に影響する因子 スペクトラリスでの検討

中央市民 眼科 大石 明生
（京大 ICG 勉強会，京都市，2009. 6. 5）

Ⅶ. 7. 10 原発開放隅角緑内障の診断と治療：update in 2009（特別講演）

中央市民 眼科 栗本 康夫
（第110回北大阪眼科セミナー 眼科臨床検討会，大阪市，2009. 6. 18）

Ⅶ. 7. 11 原発閉塞隅角眼に対する白内障手術の術中及び術後早期合併症リスク

中央市民 眼科 畑 匡侑・木枕 弘樹
広瀬 文隆・野中 淳之
平見 恭彦・植村 明嘉
栗本 康夫
先端医療センター 畑 匡侑・木枕 弘樹
広瀬 文隆・野中 淳之
平見 恭彦・植村 明嘉
栗本 康夫
（第48回日本白内障学会、第24回日本眼内レンズ屈折手術学会、第45回日本眼光学学会、22nd APACRS Annual Meeting，東京都，2009. 6. 26-28）

Ⅶ. 7. 12 球面および非球面眼内レンズ挿入眼の硝子体切除が高次収差に与える影響

中央市民 眼科 平見 恭彦・植村 明嘉
下園 正剛・栗本 康夫
先端医療センター 平見 恭彦・植村 明嘉
下園正 剛・栗本 康夫

（第48回日本白内障学会、第24回日本眼内レンズ屈折手術学会、第45回日本眼光学学会、22nd APACRS Annual Meeting, 東京都, 2009. 6. 26-28）

Ⅶ. 7. 13 非球面眼内レンズ挿入術前後の高次収差：眼軸長、狭隅角の有無との関係

中央市民 眼科 下園 正剛・平見 恭彦
植村 明嘉・石田 和寛
栗本 康夫
先端医療センター 下園 正剛・平見 恭彦
植村 明嘉・石田 和寛
栗本 康夫

（第48回日本白内障学会、第24回日本眼内レンズ屈折手術学会、第45回日本眼光学学会、22nd APACRS Annual Meeting, 東京都, 2009. 6. 26-28）

Ⅶ. 7. 14 AMD で治療後視力に影響する OCT 所見

中央市民 眼科 大石 明生

（兵庫県黄斑疾患研究会, 神戸市, 2009. 7. 4）

Ⅶ. 7. 15 Angle-closing-mechanism-guided treatment for PAC (Symposium)

Kobe City Medical Center General Hospital Dept. of Ophthalmology
Kurimoto Y

（World Glaucoma Congress 2009, Boston, Massachusetts, USA. 2009. 7. 8-7. 11）

Ⅶ. 7. 16 Long-term Outcome of Cataract Surgery as an Initial Treatment for Primary Angle Closure

Kobe City Medical Center General Hospital Dept. of Ophthalmology
Kurimoto Y, Kimakura H, Kumagai K, Hirose F, Nonaka A, Uemura A, Hirami Y

（World Glaucoma Congress 2009, Boston, Massachusetts, USA, 2009. 7. 8-7. 11）

Ⅶ. 7. 17 Analysis of Light-Dark Changes in Iris Thickness and Anterior Chamber Angle Width in Eyes with Occludable Angles

Kobe City Medical Center General Hospital Dept. of Ophthalmology
Hirose F, Kurimoto Y
Kyoto University Graduate School o Medecine Dept. of Ophthalmology and Visual Science
Hangai M, Yoshimura N

（World Glaucoma Congress 2009, Boston, Massachusetts, USA, 2009. 7. 8-7. 11）

Ⅶ. 7. 18 神戸中央市民病院での PDT 治療の総括と今後の展望

中央市民 眼科 大石 明生

（大阪日赤勉強会, 大阪市, 2009. 7. 10）

Ⅶ. 7. 19 内頸動脈海綿静脈洞瘻 診断と管理の注意点

中央市民 眼科 大石 明生

（近畿神経眼科セミナー, 大阪市, 2009. 7. 18-7. 19）

Ⅶ. 7. 20 知っておきたい加齢黄斑変性症（シンポジウム）

中央市民 眼科 栗本 康夫

（第81回 筑後眼科研究会（日眼専門医制度生涯教育事業認定）, 久留米市, 2009. 7. 25）

Ⅶ. 7. 21 原発閉塞隅角緑内障のカッティングエッジ（特別講演）

中央市民 眼科 栗本 康夫

（第81回 筑後眼科研究会（日眼専門医制度生涯教育事業認定）, 久留米市, 2009. 7. 25）

Ⅶ. 7. 22 Surgical Treatment of Primary Angle Closure (Symposium)

Kobe City Medical Center General Hospital Dept. of Ophthalmology
Kurimoto Y

（Glaucoma Summer Camp 2009 at Lake Biwa, Shiga, 2009. 7. 30-7. 31）

Ⅶ. 7. 23 隅角の見方と考え方（講演）

中央市民 眼科 栗本 康夫

（第1回京大医局神戸市内開業医の会, 神戸市, 2009. 8. 5）

Ⅶ. 7. 24 原発閉塞隅角緑内障のカッティングエッジ（特別講演）

中央市民 眼科 栗本 康夫

（中南信眼科セミナー, 塩尻市, 2009. 8. 29）

Ⅶ. 7. 25 黄斑外来報告 「抗 VEGF 療法の短期成績」
中央市民 眼科 大石 明生
（第24回 神戸市立医療センター中央市民病院眼科臨床懇話会，神戸市，2009. 9. 3）

Ⅶ. 7. 26 トラベクレクトミー術後長期観察中に発症した角膜潰瘍と眼内炎の一例
中央市民 眼科 広瀬 文隆
（第7回兵庫県眼科オープンカンファレンス，神戸市，2009. 9. 12）

Ⅶ. 7. 27 糖尿病の眼合併症（講演）
中央市民 眼科 石田 和寛
（神戸市中央区医師会 学術講演，神戸市，2009. 9. 16）

Ⅶ. 7. 28 閉塞隅角緑内障の診断（教育講演）
中央市民 眼科 栗本 康夫
（緑内障診断セミナー，神戸市，2009. 9. 30）

Ⅶ. 7. 29 眼は口ほどにものを言う 眼科救急
中央市民 眼科 木枕光木子
（救急オープンカンファレンス，神戸市，2009. 9. 30）

Ⅶ. 7. 30 先端医療センター報告「多焦点 IOL の治療経過」
中央市民 眼科 平見 恭彦
先端医療センター病院 眼科 平見 恭彦
（第25回 神戸市立医療センター中央市民病院眼科臨床懇話会，神戸市，2009. 10. 2）

Ⅶ. 7. 31 加齢黄斑変性症（講演）
中央市民 眼科 大石 明生
（目の愛護デー 目の健康講座，神戸市，2009. 10. 4）

Ⅶ. 7. 32 網膜色素変性のスペクトラルドメイン光干渉断層計画像における網膜内の顆粒状所見
中央市民 眼科 平見 恭彦・畑 匡侑
高橋 政代・栗本 康夫
先端医療センター病院 眼科 平見 恭彦・高橋 政代
栗本 康夫
（第63回日本臨床眼科学会，福岡市，2009. 10. 9-10. 12）

Ⅶ. 7. 33 狭隅角眼における隅角鏡所見と暗室うつむき試験による眼圧上昇リスク
中央市民 眼科 木枕 弘樹・広瀬 文隆
平見 恭彦・木枕光木子
熊谷 京子・栗本 康夫
先端医療センター病院 眼科 木枕 弘樹・広瀬 文隆
平見 恭彦・木枕光木子
熊谷 京子・栗本 康夫
京都大学医学部附属病院 眼科学教室 野中 淳之
（第63回日本臨床眼科学会，福岡市，2009. 10. 9-10. 12）

Ⅶ. 7. 34 原発閉塞隅角緑内障：今日の治療戦略 -Focus on Glaucoma-（インストラクションコース講演）
中央市民 眼科 栗本 康夫
（第63回日本臨床眼科学会，福岡市，2009. 10. 9-10. 12）

Ⅶ. 7. 35 隅角閉塞のメカニズムと治療の考え方（インストラクションコース講演）
中央市民 眼科 栗本 康夫
（第63回日本臨床眼科学会，福岡市，2009. 10. 9-10. 12）

Ⅶ. 7. 36 慢性原発閉塞隅角緑内障に対する白内障手術（インストラクションコース講演）
中央市民 眼科 広瀬 文隆
（第63回日本臨床眼科学会，福岡市，2009. 10. 9-10. 12）

Ⅶ. 7. 37 各種非球面眼内レンズ挿入眼における角膜球面収差と全眼球残余球面収差の相関
中央市民 眼科 伊藤晋一郎・平見 恭彦
下園 正剛・石田 和寛
栗本 康夫
先端医療センター病院 眼科 伊藤晋一郎・平見 恭彦
下園 正剛・石田 和寛
栗本 康夫
神戸大学 植村 明嘉
（第63回日本臨床眼科学会，福岡市，2009. 10. 9-10. 12）

Ⅶ. 7. 38 共焦点走査型レーザー検眼鏡（HRA 2）導入による加齢黄斑変性の診断分類の変化

中央市民 眼科 木枕光木子・大石 明生
万代 道子・西田 明弘
下園 正剛・木枕 弘樹
栗本 康夫
先端医療センター病院 眼科 木枕光木子・大石 明生
西田 明弘・下園 正剛
木枕 弘樹・栗本 康夫
理化学研究所 万代 道子

（第63回日本臨床眼科学会，福岡市，2009. 10. 9-10. 12）

Ⅶ. 7. 39 iPS 細胞由来網膜色素変性上皮細胞移植（専門別研究会）

中央市民 眼科 高橋 政代
万代 道子・平見 恭彦
先端医療センター病院 眼科 高橋 政代
万代 道子・平見 恭彦
理化学研究所 高橋 政代・万代 道子
平見 恭彦

（第63回日本臨床眼科学会，福岡市，2009. 10. 9-10. 12）

Ⅶ. 7. 40 原発閉塞隅角緑内障のカッティングエッジ（特別講演）

中央市民 眼科 栗本 康夫

（第108回佐賀大学眼科臨床懇話会 日眼専門医制度生涯教育事業認定，佐賀市，2009. 10. 17）

Ⅶ. 7. 41 パネルディスカッション「再手術」（パネラー）

中央市民 眼科 栗本 康夫

（第12回兵庫県網膜硝子体手術研究会，神戸市，2009. 10. 24）

Ⅶ. 7. 42 原発閉塞隅角緑内障の診断と治療の考え方（教育講演）

中央市民 眼科 栗本 康夫

（兵庫県東部地区眼科医会学術講演会，西宮市，2009. 10. 30）

Ⅶ. 7. 43 External limiting membrane status as a prediciting factor of visual acuity in age-related macular degeneration after photodynamic therapy

Kobe City Medical Center General Hospital Department of Ophthalmology
Hata M, Oishi A,
Mandai M, Nishida A,
Kurimoto Y

（American Academy of Ophthalmology San Francisco 2009, San Francisco, U.S.A, 2009. 10. 23-10. 30）

Ⅶ. 7. 44 専門外来報告「網膜静脈閉塞症に対するアバスチンの使用経験」

中央市民 眼科 西田 明弘

（第26回 神戸市立医療センター中央市民病院眼科臨床懇話会，神戸市，2009. 11. 5）

Ⅶ. 7. 45 ストップ PACG：治療適応の決定と治療方法の選択（シンポジウム）

中央市民 眼科 栗本 康夫
先端医療センター 眼科 栗本 康夫

（第20回日本緑内障学会，宜野湾市，2009. 11. 13-11. 15）

Ⅶ. 7. 46 急性既往のない原発閉塞隅角眼に対する白内障手術の術中及び術後早期合併症リスク

中央市民 眼科 平見 恭彦・畑 匡侑
広瀬 文隆・木枕 弘樹
植村 明嘉・栗本 康夫
先端医療センター 眼科 平見 恭彦・畑 匡侑
広瀬 文隆・木枕 弘樹
植村 明嘉・栗本 康夫
京都大学医学部 眼科学教室 野中 淳之

（第20回日本緑内障学会，宜野湾市，2009. 11. 13-11. 15）

Ⅶ. 7. 47 原発閉塞隅角眼における隅角閉塞のパターンと前房深度の関係

中央市民 眼科 広瀬 文隆・畑 匡侑
木枕光木子・熊谷 京子
平見 恭彦・栗本 康夫
先端医療センター 眼科 広瀬 文隆・畑 匡侑
木枕光木子・熊谷 京子
平見 恭彦・栗本 康夫
京都大学医学部 眼科学教室 野中 淳之

（第20回日本緑内障学会，宜野湾市，2009. 11. 13-11. 15）

Ⅶ. 7. 48 原発閉塞隅角緑内障における房水流出率の評価

中央市民 眼科 木枕 弘樹・広瀬 文隆
木枕光木子・下園 正剛
畑 匡侑・平見 恭彦
熊谷 京子・栗本 康夫
先端医療センター 眼科 木枕 弘樹・広瀬 文隆
木枕光木子・下園 正剛
畑 匡侑・平見 恭彦
熊谷 京子・栗本 康夫
京都大学医学部 眼科学教室 野中 淳之

（第20回日本緑内障学会，宜野湾市，2009. 11. 13-11. 15）

Ⅶ. 7. 49 3歳時に視神経炎で発症し、自己免疫疾患を合併した Aquaporin-4 抗体陽性視神経脊髄炎の女児例

中央市民 眼科 畑 匡侑・大石 明生
栗本 康夫
小児科 光本 大貴・岡藤 郁夫
先端医療センター 眼科 畑 匡侑・大石 明生
栗本 康夫

（第47回日本神経眼科学会、第5回アジア神経眼科学会，東京都板橋区，2009. 11. 13-11. 15）

Ⅶ. 7. 50 Pediatric Orbital Abscess that Required Surgical Drainage：A Report of Two Cases

Kobe City Medical Center General Hospital Department of Ophthalmology
Oishi A, Hata M
Department of Plastic Surgery Taniguchi M
Department of Otolaryngology Tona Y
Department of Pediatrics Yonemoto H

（第47回日本神経眼科学会、第5回アジア神経眼科学会，東京都板橋区，2009. 11. 13-11. 15）

Ⅶ. 7. 51 閉塞隅角緑内障の診断（講演）

中央市民 眼科 栗本 康夫

（緑内障診断セミナー，姫路市，2009. 11. 19）

Ⅶ. 7. 52 原発閉塞隅角緑内障のカッティングエッジ（特別講演）

中央市民 眼科 栗本 康夫

（第3回京都北部病診連携研究会，綾部市，2009. 11. 28）

Ⅶ. 7. 53 原発閉塞隅角症における房水流出率の評価

中央市民 眼科 木枕 弘樹・広瀬 文隆
木枕光木子・下園 正剛
畑 匡侑・熊谷 京子
平見 恭彦・栗本 康夫

（第32回兵庫県緑内障研究会，神戸市，2009. 11. 28）

Ⅶ. 7. 54 伊藤晋一郎、大石明生、平見恭彦、高橋政代、栗本康夫：Macular micohole 3症例の画像所見

中央市民 眼科 伊藤晋一郎・大石 明生
平見 恭彦・高橋 政代
栗本 康夫
先端医療センター 眼科 伊藤晋一郎・大石 明生
平見 恭彦・高橋 政代
栗本 康夫
神戸理化学研究所 平見 恭彦・高橋 政代

（NOW2009（第48回日本網膜硝子体学会、第26回日本眼循環学会、第15回日本糖尿病眼学会），名古屋市，2009. 12. 4-12. 6）

Ⅶ. 7. 55 滲出型加齢黄斑変性において治療後視力に影響する OCT 所見

中央市民 眼科 下園 正剛・大石 明生
西田 明弘・万代 道子
栗本 康夫
先端医療センター 眼科 下園 正剛・大石 明生
西田 明弘・栗本 康夫
神戸理化学研究所 万代 道子

（NOW2009（第48回日本網膜硝子体学会、第26回日本眼循環学会、第15回日本糖尿病眼学会），名古屋市，2009. 12. 4-12. 6）

Ⅶ. 7. 56 ポリープ状脈絡膜血管症のネットワーク所見による活動性評価の試み

中央市民 眼科 大石 明生・万代 道子
西田 明弘・栗本 康夫
先端医療センター 眼科 大石 明生・西田 明弘
栗本 康夫
神戸理化学研究所 万代 道子

（NOW2009（第48回日本網膜硝子体学会、第26回日本眼循環学会、第15回日本糖尿病眼学会），名古屋市，2009. 12. 4-12. 6）

Ⅶ. 7. 57 網膜静脈閉塞症に対するベバシズマブ投与後の網膜虚血の検討

中央市民 眼科 西田 明弘・大石 明生
万代 道子・栗本 康夫
先端医療センター 眼科 西田 明弘・大石 明生
栗本 康夫
神戸理化学研究所 万代 道子

(NOW2009（第48回日本網膜硝子体学会、第26回日本眼循環学会、第15回日本糖尿病眼学会），名古屋市，2009. 12. 4-12. 6)

Ⅶ. 7. 58 糖尿病網膜浮腫に対する硝子体手術の効果

中央市民 眼科 石田 和寛・宮本 紀子
栗本 康夫
先端医療センター 眼科 石田 和寛・宮本 紀子
栗本 康夫

(NOW2009（第48回日本網膜硝子体学会、第26回日本眼循環学会、第15回日本糖尿病眼学会），名古屋市，2009. 12. 4-12. 6)

Ⅶ. 7. 59 Cataract Surgery as an Initial Treatment for Primary Angle Closure：Rationale & Real Outcome (Symposium)

Kobe City Medical Center General Hospital Department of Ophthalmology
Kurimoto Y

(7 th Asian Angle Closure Glaucoma, Kuala Lumpur, 2009. 12. 5-12. 6)

Ⅶ. 7. 60 Relationship between angle closure and anterior chamber depth in eyes with occludable angles

Kobe City Medical Center General Hospital Department of Ophthalmology
Hirose F, Hata M,
Nonaka A, Kurimoto Y

(7 th Asian Angle Closure Glaucoma, Kuala Lumpur, 2009. 12. 5-12. 6)

Ⅶ. 7. 61 網膜色素変性における脈絡膜厚の評価

中央市民 眼科 木枕 弘樹・大石 明生
平見 恭彦・栗本 康夫
高橋 政代
先端医療センター 眼科 木枕 弘樹・大石 明生
平見 恭彦・栗本 康夫
高橋 政代
理化学研究所 高橋 政代

(厚生労働省難治性疾患克服研究事業 網膜脈絡膜・視神経萎縮症調査研究班，名古屋，2010. 1. 15-1. 16)

Ⅶ. 7. 62 網膜色素変性のスペクトラルドメイン光干渉断層計画像における網膜内の顆粒状所見

中央市民 眼科 平見 恭彦・畑 匡侑
高橋 政代・栗本 康夫
先端医療センター 眼科 平見 恭彦・畑 匡侑
高橋 政代・栗本 康夫
理化学研究所 平見 恭彦・高橋 政代

(厚生労働省難治性疾患克服研究事業 網膜脈絡膜・視神経萎縮症調査研究班，名古屋，2010. 1. 15-1. 16)

Ⅶ. 7. 63 SD-OCT 画像所見の経過から見る時発生黄斑円孔術後の視細胞外節の回復

中央市民 眼科 畑 匡侑・大石 明生
万代 道子・西田 明弘
栗本 康夫
先端医療センター 眼科 畑 匡侑・大石 明生
万代 道子・西田 明弘
栗本 康夫

(第33回日本眼科手術学会，東京都，2010. 1. 22-1. 24)

Ⅶ. 7. 64 網膜静脈分枝閉塞症に対するアバスチン®併用硝子体手術の術後中長期成績

中央市民 眼科 木枕光木子・西田 明弘
大石 明生・石田 和寛
万代 道子・栗本 康夫
先端医療センター 眼科 木枕光木子・西田 明弘
大石 明生・石田 和寛
万代 道子・栗本 康夫
神戸理化学研究所 万代 道子

(第33回日本眼科手術学会，東京都，2010. 1. 22-1. 24)

Ⅶ. 7. 65 小切開白内障手術における角膜球面収差の術後経過

中央市民 眼科 伊藤晋一郎・平見 恭彦
下園 正剛・植村 明嘉
石田 和寛・栗本 康夫
先端医療センター 眼科 伊藤晋一郎・平見 恭彦
下園 正剛・植村 明嘉
石田 和寛・栗本 康夫

(第33回日本眼科手術学会，東京都，2010. 1. 22-1. 24)

Ⅶ. 7. 66 どうする糖尿病黄斑浮腫－症例報告

中央市民 眼科 宮本 紀子

(第9回兵庫県黄斑疾患研究会，神戸市，2010. 2. 6)

Ⅶ. 7. 67 屈折矯正術後に感染性角膜炎をきたした3症例の臨床経過報告

中央市民 眼科 熊谷 京子・中村 隆宏
外園 千恵・大石 明生
広瀬 文隆・西田 明弘
栗本 康夫
先端医療センター 眼科 熊谷 京子・中村 隆宏
外園 千恵・大石 明生
広瀬 文隆・西田 明弘
栗本 康夫
京都府立医大 眼科 熊中村隆宏・外園 千恵

(第34回角膜カンファランス、第26回日本角膜移植学会, 仙台市, 2010. 2. 11-2. 13)

Ⅶ. 7. 68 原発閉塞隅角緑内障の手術治療(特別講演)

中央市民 眼科 栗本 康夫

(新潟眼科手術研究会, 新潟市, 2010. 2. 13)

Ⅶ. 7. 69 狭隅角眼における隅角鏡所見と暗室うつむき試験による 眼圧上昇リスク

中央市民 眼科 木枕 弘樹・広瀬 文隆
野中 淳之・平見 恭彦
木枕光木子・熊谷 京子
栗本 康夫
京都大学医学部 眼科学教室 野中 淳之

(第6回 Focus on glaucoma, 京都市, 2010. 2. 19)

Ⅶ. 7. 70 小切開白内障手術における角膜球面収差の術後経過

中央市民 眼科 伊藤晋一郎・平見 恭彦
下園 正剛・植村 明嘉
石田 和寛・栗本 康夫

(第29回神戸市立医療センター中央市民病院眼科オープンカンファレンス, 神戸市, 2010. 3. 13)

Ⅶ. 7. 71 網膜色素変性における脈絡膜厚

中央市民 眼科 木枕 弘樹・大石 明生
平見 恭彦・栗本 康夫
高橋 政代
理化学研究所 高橋 政代

(第29回神戸市立医療センター中央市民病院眼科オープンカンファレンス, 神戸市, 2010. 3. 13)

Ⅶ. 7. 72 OCT 画像から見る特発性黄斑円孔術後の視細胞外節の回復

中央市民 眼科 大石 明生・畑 匡侑
下園 正剛・万代 道子
西田 明弘・栗本 康夫

(第29回神戸市立医療センター中央市民病院眼科オープンカンファレンス, 神戸市, 2010. 3. 13)

Ⅶ. 7. 73 象限別の隅角閉塞の形状と前房深度の関

中央市民 眼科 広瀬 文隆・畑 匡侑
木枕光木子・熊谷 京子
平見 恭彦・栗本 康夫

(第29回神戸市立医療センター中央市民病院眼科オープンカンファレンス, 神戸市, 2010. 3. 13)

Ⅶ. 7. 74 人工多能性幹細胞由来網膜色素上皮細胞移植(シンポジウム)

中央市民 眼科 平見 恭彦

(第9回日本再生医療学会総会, 広島市, 2010. 3. 19)

Ⅶ. 7. 75 原発閉塞隅角のメカニズムと画像評価(講演)

中央市民 眼科 広瀬 文隆

(ルミガン点眼液新発売記念講演会, 神戸市, 2010. 3. 27)

Ⅶ. 7. 76 付加価値眼内レンズの導入・使用経験

中央市民 眼科 平見 恭彦

(第7回兵庫県オフサルミックセミナー, 神戸市, 2010. 3. 27)

Ⅶ. 7. 77 Pediatric Orbital Abscess that Required Surgical Drainage : A Report of Two Cases

Kobe City Medical Center General Hospital Department of Ophthalmology
Oishi A, Hata M
Department of Plastic Surgery Taniguchi M
Department of Otolaryngology Tona Y
Department of Pediatrics Yonemoto H

(第47回日本神経眼科学会、第5回アジア神経眼科学会, 東京都板橋区, 2009. 11. 13-11. 15)

Ⅶ. 7. 78 術後洗顔の有無から見た白内障術前後の培養検査結果

西神戸医療センター 眼科 倉重由美子・吉田 章子
荻野 顕・藤本 雅大
三河 章子
臨床検査部 山本 剛

(第115回京都眼科学会, 京都, 2009. 9. 6)

Ⅶ. 7. 79　車椅子マラソン後に発症した網膜中心動脈閉塞症の1例

西神戸医療センター　眼科　藤本　雅大・吉田　章子
倉重由美子・三河　章子
循環器内科　三宅　　仁

（第63回日本臨床眼科学会，福岡，2009. 10. 11）

Ⅶ. 7. 80　23ゲージ硝子体切除により改善が得られた繊維柱帯切除術中の前房形成不全

西神戸医療センター　眼科　吉田　章子・荻野　　顕
倉重由美子・三河　章子
奥平眼科医院　眼科　奥平　晃久

（第33回日本眼科手術学会総会，東京，2010. 1. 23）

Ⅶ. 7. 81　術後洗顔の有無から見た白内障術前後の培養検査結果

西神戸医療センター　眼科　倉重由美子・吉田　章子
荻野　　顕・藤本　雅大
三河　章子
臨床検査部　山本　　剛

（第33回日本眼科手術学会総会，東京，2010. 1. 23）

Ⅶ. 7. 82　車椅子マラソン後に発症した網膜中心動脈閉塞症の1例

西神戸医療センター　眼科　藤本　雅大

（第12回西神戸眼科合同カンファレンス，神戸，2010. 2. 4）

Ⅶ. 7. 83　白内障手術後の洗顔はいつから可能か
～手術前後の培養検査結果の比較～

西神戸医療センター　眼科　倉重由美子

（第12回西神戸眼科合同カンファレンス，神戸，2010. 2. 4）

Ⅶ. 7. 84　緑内障手術症例の検討

西神戸医療センター　眼科　吉田　章子

（第12回西神戸眼科合同カンファレンス，神戸，2010. 2. 4）

Ⅶ. 7. 85　2009年度の報告（当院の手術成績の検討）

西神戸医療センター　眼科　三河　章子

（第12回西神戸眼科合同カンファレンス，神戸，2010. 2. 4）

Ⅶ. 7. 86　白内障手術後の洗顔はいつまで制限が必要か
～洗顔の有無から見た白内障手術前後の培養検査結果～

西神戸医療センター　眼科　倉重由美子・吉田　章子
荻野　　顕・藤本　雅大
三河　章子
臨床検査部　山本　　剛

（第29回神戸市立医療センター中央市民病院オープンカンファレンス，神戸，2010. 3. 13）

Ⅶ. 7. 87　シンポジウム「角膜ベーシックサイエンスの最前線」視細胞移植実現のための課題

理化学研究所　高橋　政代・万代　道子
平見　恭彦
先端医療センター　高橋　政代・万代　道子
平見　恭彦
中央市民　眼科　高橋　政代・万代　道子
平見　恭彦

（第113回日本眼科学会，東京都，2009. 4. 16-4. 19）

Ⅶ. 7. 88　マウス変性網膜への視細胞移植

理化学研究所　万代　道子・本間　耕平
平見　恭彦・岡本　理志
高橋　政代
先端医療センター　平見　恭彦
中央市民　眼科　万代　道子・平見　恭彦
高橋　政代

（第113回日本眼科学会，東京都，2009. 4. 16-4. 19）

Ⅶ. 7. 89　未熟児網膜症における G-CSF の病的新生血管抑制作用と神経保護作用

京都大学　眼科　小蔦　洋史・大谷　篤史
佐々原　学・牧山由希子
宇佐美有子・大石　明生
吉村　長久
中央市民　眼科　大石　明生

（第113回日本眼科学会，東京都，2009. 4. 16-4. 19）

Ⅶ. 7. 90　形態の異なる網膜血管新生に対する骨髄由来細胞の関わり

京都大学医学部　眼科学教室　小蔦　洋史・大谷　篤史
雛　　賀・亀田　隆範
淀井　有子・吉村　長久
中央市民　眼科　大石　明生

（NOW2009（第48回日本網膜硝子体学会、第26回日本眼循環学会、第15回日本糖尿病眼学会），名古屋市，2009. 12. 4-12. 6）

Ⅶ. 7. 91 網膜色素変性マウスモデルにおける低線量率放射線の神経保護作用

京都大学医学部 眼科学教室 大谷 篤史・小嶌 洋史
牧山由希子・中川 聡子
郭 从容・吉村 長久
中央市民 眼科 大石 明生

(NOW2009（第48回日本網膜硝子体学会、第26回日本眼循環学会、第15回日本糖尿病眼学会），名古屋市，2009. 12. 4-12. 6)

Ⅶ. 7. 92 日本人の病的近視とMatrix metalloproteinase 遺伝子多型の関連と検討

京都大学医学部 眼科学教室 林 寿子・中西 秀雄
山城 健児・仲田 勇夫
島吉村長久
京大ゲノム医学センター 林 寿子・中西 秀雄
仲田 勇夫
東京医科歯科大学 眼科学教室 島田 典明・大野 京子
望月 學
福島県立医科大学 眼科学教室 齋籐 昌晃・飯田 知弘
尾崎眼科 尾崎 峯生
中央市民 眼科 大石 明生
大津日赤病院 眼科 吉武 信

(NOW2009（第48回日本網膜硝子体学会、第26回日本眼循環学会、第15回日本糖尿病眼学会），名古屋市，2009. 12. 4-12. 6)

Ⅶ. 7. 93 ポリープ状脈絡膜血管症における喫煙と遺伝子多型との相互作用の検討

京都大学医学部 眼科学教室 中西 秀雄・後藤 謙元
山城 健児・林 寿子
仲田 勇夫・辻川 明孝
大谷 篤史・吉村 長久
京大ゲノム医学センター 中西 秀雄・後藤 謙元
林 寿子・仲田 勇夫
辻川 明孝・大谷 篤史
吉村 長久
福島県立医科大学 眼科学教室 齋籐 昌晃・飯田 知弘
中央市民 眼科 大石 明生

(NOW2009（第48回日本網膜硝子体学会、第26回日本眼循環学会、第15回日本糖尿病眼学会），名古屋市，2009. 12. 4-12. 6)

Ⅶ. 7. 94 Clinical Future of Anti-Aquaporin 4 Antibody-Positive Neuritis

Niigata University , Graduate School of Medical and Dental Sciences Division of Ophthalmology and Visual Science
Takagi M, Abe H
Kanazawa Medical University Deparment of Neurology
Tanaka K
Inoue eye hospital, Tokyo Wakakura M
Dokkyo University School of Medicine, Koshigaya Hospital Department of Ophthalmology
Suzuki T
Tokyo Medical University Department of Ophthalmology
Kezuka T
Kitasato University Department of Ophthalmology
Ishikawa H
Hyogo Collage of Medicine Department of Ophthalmology
Mimura O
Jikei University school of Medicine Department of Ophthalmology
Shikisima K, Sakai T
Kanazawa University Graduate School of Medical Science Department of Ophthalmology and Visual Science
Ohkubo S
Miyazaki University School of Medicine Department of Ophthalmology
Hideki C
Kyorin University School of Medicine Department of Ophthalmology
Kigasawa K
School of Medicine, Sapporo Medical University Department of Ophthalmology
Hashimoto M
Teine Keijinnnkai Hospital, Sapporo Orbital Disease & Neuro-Ophtalmology Center
Suzuki Y
Keio University School of Medicine Department of Ophthalmology
Oode H
Kansai Medical University Takii Hospital Department of Ophthalmology
Ando A
Kobe City Medical Center General Hospital Department of Ophthalmology
Oishi A
Hokkaido University Graduate School of Medicine Department of Ophthalmology
Nitta T
Brain Reserch Insuitute, Niigata University Department of Neurology
Nishizawa M

（第47回日本神経眼科学会、第５回アジア神経眼科学会，東京都板橋区，2009．11．13-11．15）

Ⅶ. 8　耳および乳様突起の疾患

Ⅶ. 8. 1　脳機能から見た難聴と人工内耳(特別講演)

中央市民　耳鼻咽喉科　内藤　泰

(東京医大病院　聴覚・人工内耳センター年次フォーラム，東京都，2009. 4. 11)

Ⅶ. 8. 2　抗菌薬動注が奏功した悪性外耳道炎／頭蓋底骨髄炎の2例

中央市民　耳鼻咽喉科　山崎　博司・内藤　泰
篠原　尚吾・菊地　正弘
堀　真也・十名　洋介

(第110回日本耳鼻咽喉科学会，東京都，2009. 5. 14-5. 16)

Ⅶ. 8. 3　当院における聴性脳幹インプラント装用者の術後成績について

国家公務員共済組合連合会虎の門病院　耳鼻咽喉科・聴覚センター
熊川　孝三・真岩　智道
鈴木久美子・藤野　睦子
武田　英彦・中富　浩文
関要　次郎・小松　崎篤

中央市民　耳鼻咽喉科　内藤　泰

(第110回日本耳鼻咽喉科学会，東京都，2009. 5. 14-5. 16)

Ⅶ. 8. 4　人工感覚上皮（人工蝸牛）の開発 HIBIKI プロジェクト

京都大学大学院医学研究科　耳鼻咽喉科・頭頸部外科
伊藤　壽一・稲岡　孝敏
中川　隆之・坂本　達則
平海　晴一・内藤　泰
熊川　孝三・和田　仁

中央市民　耳鼻咽喉科　内藤　泰

(第110回日本耳鼻咽喉科学会，東京都，2009. 5. 14-5. 16)

Ⅶ. 8. 5　前庭情報の皮質処理機構（講義）

中央市民　耳鼻咽喉科　内藤　泰

(第26回日本めまい平衡医学会医師講習会，長野県，信州大学，2009. 6. 11-6. 13)

Ⅶ. 8. 6　側頭骨画像診断と手術（講義）、手術指導

中央市民　耳鼻咽喉科　内藤　泰

(第10回公開側頭骨手術解剖実習，京都市，2009. 8. 4)

Ⅶ. 8. 7　鼓膜チューブ脱落後の鼓膜穿孔遺残に関する検討

中央市民　耳鼻咽喉科　藤原　敬三・内藤　泰
篠原　尚吾・菊地　正弘
山崎　博司・金沢　佑治

(第19回日本耳科学会，東京都，2009. 10. 8-10. 10)

Ⅶ. 8. 8　両側低音障害型感音難聴を呈した特発性低髄液圧症候群の2例

中央市民　耳鼻咽喉科　山崎　博司・内藤　泰
篠原　尚吾・藤原　敬三
菊地　正弘・金沢　佑治

(第19回日本耳科学会，東京都，2009. 10. 8-10. 10)

Ⅶ. 8. 9　原因や経過の異なる難聴患者における脳代謝の違い PET による検討

信州大学医学部　耳鼻咽喉科学教室　茂木　英明・鬼頭　良輔
西尾　信哉・工　穣
宇佐美真一・藤原　敬三
内藤　泰

中央市民　耳鼻咽喉科　内藤　泰

(第19回日本耳科学会，東京都，2009. 10. 8-10. 10)

Ⅶ. 8. 10　「聴く脳」大脳生理学からみた聴脳（講演）

中央市民　耳鼻咽喉科　内藤　泰

(「きっともっとずっと聴こう！」これからの聴覚障害児教育を考える講演＆ワークショップ，東京都，2009. 10. 24)

Ⅶ. 8. 11　遺伝子と脳機能が評価できた人工内耳装用児のコミュニケーション行動と発声の変化

信州大学医学部　耳鼻咽喉科学教室　鈴木　美華・茂木　英明
工　穣・宇佐美真一

中央市民　耳鼻咽喉科　内藤　泰

長野県難聴児支援センター　前田　麻貴

東海大学健康科学部　社会福祉学科　北野　庸子

(第54回日本聴覚医学会，横浜市，2009. 10. 22-10. 23)

Ⅶ. 8. 12　嚢胞状の蝸牛形態を示す高度内耳奇形例における人工内耳装用効果について

中央市民　耳鼻咽喉科　山崎　博司・内藤　泰
篠原　尚吾・藤原　敬三
菊地　正弘・眞鍋　朋子
東田　海

滋賀県立小児保健医療センター　耳鼻咽喉科　諸頭　三郎

(第54回日本聴覚医学会，横浜市，2009. 10. 22-10. 23)

Ⅶ. 8. 13 語音と合成複合音による聴性誘発磁場

京都大学医学部 耳鼻咽喉科・頭頸部外科学教室
足立 恒道・平海 晴一
伊藤 壽一
中央市民 耳鼻咽喉科 藤原 敬三
(第54回日本聴覚医学会, 横浜市, 2009. 10. 22-10. 23)

Ⅶ. 8. 14 遺伝子と脳機能が評価できた人工内耳装用児のコミュニケーション行動と発声の変化.

信州大学医学部 耳鼻咽喉科 鈴木 美華・茂木 英明
工 穣・宇佐美真一
前田 麻貴・北野 庸子
中央市民 耳鼻咽喉科 内藤 泰
(第54回日本聴覚医学会, 横浜市, 2009. 10. 22-10. 23)

Ⅶ. 8. 15 耳硬化症の術後聴力成績

山本中耳サージセンター 田邉 牧人・山本 悦生
老木 浩之・長谷川陽一
中央市民 耳鼻咽喉科 内藤 泰・藤原 敬三
(第54回日本聴覚医学会, 横浜市, 2009. 10. 22-10. 23)

Ⅶ. 8. 16 Cochlear Hypoplasia に対し人工内耳埋め込み再手術を行った1例

中央市民 耳鼻咽喉科 十名 洋介・内藤 泰
篠原 尚吾・藤原 敬三
菊地 正弘・山崎 博司
金沢 佑治・栗原 理紗
(第21回近畿耳鼻咽喉科手術手技研究会, 大阪市, 2009. 11. 21)

Ⅶ. 8. 17 当院救急外来におけるめまい症例の検討

中央市民 耳鼻咽喉科 十名 洋介・内藤 泰
篠原 尚吾・藤原 敬三
菊地 正弘・山崎 博司
金沢 佑治・栗原 理紗
(第68回日本めまい平衡医学会, 徳島市, 2009. 11. 27)

Ⅶ. 8. 18 救急医療から見ためまい

中央市民 耳鼻咽喉科 内藤 泰・十名 洋介
篠原 尚吾・藤原 敬三
菊地 正弘・山崎 博司
金沢 佑治・栗原 理紗
(第163回日耳鼻兵庫県地方部会, 西宮市, 2009. 11. 29)

Ⅶ. 8. 19 高齢者における語音認知中枢機構の変化

中央市民 耳鼻咽喉科 藤原 敬三・内藤 泰
篠原 尚吾・菊地 正弘
十名 洋介・山崎 博司
金沢 佑治・栗原 理紗
(第15回京都耳鼻咽喉科研究発会, 京都市, 2009. 12. 5)

Ⅶ. 8. 20 当院救急外来におけるめまい症例の検討

中央市民 耳鼻咽喉科 十名 洋介・内藤 泰
篠原 尚吾・藤原 敬三
菊地 正弘・山崎 博司
金沢 佑治・栗原 理紗
(第15回京都耳鼻咽喉科研究発会, 京都市, 2009. 12. 5)

Ⅶ. 8. 21 Evaluation of cortical processing of language by use of positron emission tomography in patients with known hearing loss etiology.

Shinshu University Dept. of Otolaryngology Moteki H, Usami S
Kobe city medical center general hospital Dept. of Otolaryngology Naito Y
(7 th Asia Pacific Symposium on Cochlear Implants and Related Sciences (APSCI 2009), Singapore, 2009. 12. 1-12. 4)

Ⅶ. 8. 22 優性遺伝の可能性が疑われた両側感音難聴例

中央市民 耳鼻咽喉科 内藤 泰
(平成21年度 厚生労働科学研究費補助金 軟治性疾患克服研究事業「優性遺伝形式をとる遺伝性難聴に関する調査研究班」研究成果報告会, 東京, 2010. 2. 28)

Ⅶ. 8. 23 聴覚口語法による指導を行った小児人工内耳自験例15例の長期言語成績

中央市民 耳鼻咽喉科 諸頭 三郎・内藤 泰
眞鍋 朋子・山本 輪子
山崎 博司・藤原 敬三
篠原 尚吾・菊地. 正弘
栗原 理紗・金沢 佑治
(第164回日耳鼻兵庫県地方部会, 尼崎市, 2010. 3. 28)

Ⅶ. 9 循環器系の疾患

Ⅶ. 9. 1 Stain Use In Patients with Acute Myocardial Infarction and Newly-Diagnosed Abnormal Glucose Tolerance is Assiciated with Improved Clinical Outcomes.

中央市民 循環器内科 Tamita K, Katayama M, Yamamuro A, Kaji S, Kitai T, Yamane T, Furukawa Y
看護部 Matsukawa S, Umeki T, Oogami E

(3rd International Congress on Prediabetes and the Metabolic syndrome, Nice, France, 2009. 4)

Ⅶ. 9. 2 重症僧帽弁逆流、感染症心外膜炎、左房解離を合併した IE に対し僧帽弁形成術を施行した一例。

中央市民 循環器内科 舟越 俊介

(第20回日本心エコー図学会, 香川県, 2009. 4)

Ⅶ. 9. 3 劇症型心筋炎による急性期の難治性心室頻拍に対しアミオダロン静注が著効し、救命しえた一例。

中央市民 循環器内科 西野 共達・小堀 敦志
古川 裕

(第107回日本循環器学会近畿地方会, 大阪, 2009. 6)

Ⅶ. 9. 4 心タンポナーデで発症した湿潤性胸腺腫の一例。

中央市民 循環器内科 小山 瑠梨・北井 豪
古川 裕

(第107回日本循環器学会近畿地方会, 大阪, 2009. 6)

Ⅶ. 9. 5 Coronary Flow Velocity Pattern Immediately After Percutaneous Coronary Intervention Predicts True Left Ventricular Aneurysm in Patients with Acute Myocardial infarction.

中央市民 循環器内科 Yamamuro A, Kaji S, Tamita K, Kinoshita M, Ehara N, Kobori A, Kitai T, Yamane T, An Y, Kim K, Tani T, Morioka S, Furukawa Y

(第18回日本心血管インターベンション治療学会, 札幌, 2009. 6)

Ⅶ. 9. 6 Impact of Microvascular Dysfunction on Long-term Mortality After Coronary Intervention for Acute Myocardial Infarction in Patients Achieving TIMI 3 Reperfusion.

中央市民 循環器内科 Tamita K, Yamamuro A, Kaji S, Katayama M, Kinoshita M, Ehara N, Kitai T, Yamane T, An Y, Kim K, Furukawa Y,
和歌山県立医科大学 内科学第四 Akasaka T

(第18回日本心血管インターベンション治療学会, 札幌, 2009. 6)

Ⅶ. 9. 7 A Case report of coronary injury after aortic valve replacement (AVR).

中央市民 循環器内科 Ehara N, An Y, Kim K, Kinoshita M, Kaji S, Tamita K, Yamamuro A, Kitai T, Yamane T, Kimura N, Funakoshi S, Furukawa Y
心臓血管外科 Shomura Y, Okada Y

(第18回日本心血管インターベンション治療学会, 札幌, 2009. 6)

Ⅶ. 9. 8 An autopsy case report : coronary injury and massive bleeding by a fractured stemum as a rare complication of cardiopulmonary resuscitation.

中央市民 循環器内科 An Y, Tamita K, Yamamuro A, Kaji S, Kinoshita M, Ehara N, Kobori A, Kitai T, Kita T, FurukawaY

(第18回日本心血管インターベンション治療学会, 札幌, 2009. 6)

Ⅶ. 9. 9 肺静脈隔離術における20極リング状カテーテルの有用性

中央市民 循環器内科 小堀 敦志・安 珍守
金 基泰・古川 裕
横須賀共済病院 循環器内科 桑原 大志・高橋 淳
青沼 一隆

(第24回日本不整脈学会・第26回心電学会学術集会合同学術集会, 京都, 2009. 7)

Ⅶ. 9. 10 植込み型除細動器（ＩＣＤ）適応患者における不適切作動に対する薬剤の影響に関する検討。

中央市民　循環器内科　安　珍守・小堀　敦志
谷　知子・山室　淳
加地修一郎・民田　浩一
木下　慎・江原　夏彦
北井　豪・北　徹
古川　裕

（第24回日本不整脈学会・第26回心電学会学術集会合同学術集会，京都，2009. 7）

Ⅶ. 9. 11 冠動脈インターベンション成功（TIMI 3）例における急性前壁心筋梗塞後の真性心室瘤合併を予測：冠動脈血流速波形からの検討。

中央市民　循環器内科　山室　淳・加地修一郎
民田　浩一・片山美奈子
木下　慎・江原　夏彦
小堀　敦志・北井　豪
山根　崇史・谷　知子
盛岡　茂文・古川　裕

（第57回日本心臓病学会学術集会，札幌，2009. 9）

Ⅶ. 9. 12 糖尿病患者における冠微小循環障害による冠内圧並びに血流測定への影響。

中央市民　循環器内科　民田　浩一・山室　淳
加地修一郎・北井　豪
片山美奈子・古川　裕

（第57回日本心臓病学会学術集会，札幌，2009. 9）

Ⅶ. 9. 13 心筋梗塞急性期での冠動脈インターベンションにおいて血栓吸引が心筋 viability に及ぼす影響：心臓 MRI での検討。

中央市民　循環器内科　安　珍守・加地修一郎
山室　淳・民田　浩一
木下　慎・江原　夏彦
小堀　敦志・北井　豪
金　基泰・木村　紀遵
舟越　俊介・谷　知子
古川　裕

（第57回日本心臓病学会学術集会，札幌，2009. 9）

Ⅶ. 9. 14 タコツボ型心筋症の臨床像：当院のタコツボ型心筋症の検討。

中央市民　循環器内科　舟越　俊介・古川　裕
小堀　敦志・谷　知子
山室　淳・加地修一郎
民田　浩一・江原　夏彦
木下　慎・北井　豪

（第57回日本心臓病学会学術集会，札幌，2009. 9）

Ⅶ. 9. 15 Impedance Drop Indicate Effective Ablation Lesion in Catheter Ablation of Atrial Fibrillation.

中央市民　循環器内科　小堀　敦志

（第２回アジア太平洋ハートリズム（APHRS2009），北京，中国，2009. 10）

Ⅶ. 9. 16 スタンフォードA型偽腔閉塞型急性大動脈解離の治療戦略～当院での20年の治療成績～
※Young Investigator's Award　受賞

中央市民　循環器内科　北井　豪・加地修一郎
西野　共達・本田　怜史
木村　紀遵・舟越　俊介
安　珍守・金　基泰
江原　夏彦・木下　慎
小堀　敦志・山室　淳
谷　知子・北　徹
古川　裕

（第50回日本脈管学会，東京，2009. 10）

Ⅶ. 9. 17 Recanalization Within 90 Minutes of Symptom Onset Critically Determines Coronary Microvascular Integrity in Patients With ST-Elevation Myocardial Infarction.

中央市民　循環器内科　Yamamuro A, Kaji S, Tamita K, Katayama M, Kinoshita M, Ehara N, Kobori A, Kitai T, Yamane Y, An Y, Kim K, Funakoshi S, Kimura N, Tani T, Morioka S, Furukawa Y
和歌山県立医科大学　内科学第四　Akasaka T

（Scientific Sessions of the American Heart Association 2009（AHA2009），Orlando, FL., 2009. 11）

Ⅶ. 9. 18 Impact of Newly Appeared Ulcer-like Projection on Clinical Outcomes of Patients With Type B Aortic Intramural Hematoma.

中央市民　循環器内科　Kitai K, Kaji S, Yamamuro A, Tamita K, Ehara N, Kinoshita M, Kobori A, An Y, Kim K, Tani T, Furukawa Y

(Scientific Sessions of the American Heart Association 2009 (AHA2009), Orlando, FL., 2009. 11)

Ⅶ. 9. 19 Geometric Differences of Mitral Apparatus Between Ischemic and Dilated Cardiomyopathy With Significant Mitral Regurgitation : Three-Dimensional Analysis With Multislice Computed Tomography.

中央市民　循環器内科　Kim K, Kaji S, An Y, Kitai T, Kobori A, Ehara N, Tamita K, Kinoshita M, Yamamuro A, Tani T, Furukawa Y

(Scientific Sessions of the American Heart Association 2009 (AHA2009), Orlando, FL., 2009. 11)

Ⅶ. 9. 20 僧帽弁置換術後の perivalvular leakage 及び人工弁感染の診断に3D ―経食道エコー図が有用であった1例。

中央市民　循環器内科　高井　智子（当院で研修時）

（第108回日本循環器学会近畿地方会，和歌山，2009. 12）

Ⅶ. 9. 21 Stent fracture の関与が示唆された超遅発性ステント血栓症の一例。

中央市民　循環器内科　木下　慎・金　基泰
西野　共達・本田　怜史
木村　紀遵・舟越　俊介
安　珍守・北井　豪
江原　夏彦・小堀　敦志
加地修一郎・山室　淳
谷　知子・古川　裕

（第23回日本冠疾患学会，大阪，2009. 12）

Ⅶ. 9. 22 ALT による Eosinophilic syndrome から心病変を来した一例。

中央市民　循環器内科　本田　怜史・北井　豪
江原　夏彦・加地修一郎
山室　淳・谷　知子
盛岡　茂文・古川　裕
免疫血液内科　井上　大地

（日本内科学会第190回近畿地方会，神戸，2009. 12）

Ⅶ. 9. 23 ドプラガイドワイヤーを用いた検討。シンポジウム「冠微小循環障害の冠循環動態を見極める」。

中央市民　循環器内科　山室　淳

（第20回日本心血管画像動態学会，東京，2010. 1）

Ⅶ. 9. 24 急性B型大動脈解離：TEVAR vs medical?

中央市民　循環器内科　加地修一郎

（第40回日本心臓血管外科学会，神戸，2010. 2）

Ⅶ. 9. 25 F-P バイパス吻合部病変に対し、遠位塞栓予防のため Filtrap を用いて PTA を施行した一例。

中央市民　循環器内科　木下　慎

（第8回日本フットケア学会，東京，2010. 2）

Ⅶ. 9. 26 Impaired Coronary Flow Velocity Pattern Predicts Left Ventricular Remodeling and Thrombus Formationin Patients with Acute Anterior Myocardial Infarction.

中央市民　循環器内科　An Y, Yamamuro A, Tani T, Kaji S, Kinoshita M, Ehara N, Kobori A, Kitai T, Kim K, Kimura N, Funakoshi S, Nishino N, Honda S, Morioka S, Kita T, Furukawa Y

（第74回日本循環器学会総会学術集会，京都，2010. 3）

Ⅶ. 9. 27 Coronary Flow Velocity Pattern Predicts True Left Ventricular Aneurysmin Patients with Acute.

中央市民 循環器内科 Yamamuro A, Kaji S, Tamita K, Kitai T, Kim K, An Y, Kimura N, Funakoshi S, Nishino T, Honda S, Kobori A, Ehara N, Kinoshita M, Tani T, Morioka S, Kita T, Furukawa Y

(第74回日本循環器学会総会学術集会, 京都, 2010. 3)

Ⅶ. 9. 28 Clinical Characteristics and Outcomes of Japanese Female Patients Undergoing Coronary Revascularization Therapy.

中央市民 循環器内科 Funakoshi S, Ehara N, Kitai T, Kinoshita M, Kobori A, Kaji S, Yamamuro A, Tani T, Kita T, Furukawa Y,
心臓血管外科 Nasu M, Okada Y,
京都大学医学部附属病院 循環器内科 Morimoto T, Kimura T,
Translational Research Informatics Center Fukushima M

(第74回日本循環器学会総会学術集会, 京都, 2010. 3)

Ⅶ. 9. 29 Diagnosis and Management of Acute Aortic Intramural Hematoma.

中央市民 循環器内科 Kaji S

(第74回日本循環器学会総会学術集会, 京都, 2010. 3)

Ⅶ. 9. 30 Left Ventricular Systolic Dyssynchrony Index by Real-TimeThree-Dimensional Echocardiography Predicts Effects of Cardiac Resynchronization Therapy.

中央市民 循環器内科 Tani T, Sumida T, Kitai T, Ehara N, Kobori A, Kinoshita M, Kaji S, Yamamuro A, Morioka S, Furukawa Y, Kita T,
心臓血管外科 Fujiwara H, Okada Y

(第74回日本循環器学会総会学術集会, 京都, 2010. 3)

Ⅶ. 9. 31 In fuence of Preoperative Diabetic Treatment Status on Long-term Cardiovascular Outcomes in Patients with Type 2 Diabetes Mellitus Undergoing Coronary Revascularization.

中央市民 循環器内科 Ehara N, Furukawa Y, Kinoshita M, Tani T, Yamamuro A, Kaji S, Kobori A, Kitai T, Kita T,
京都大学医学部附属病院 循環器内科 Morimoto T, Teramukai S, Shizuta S, Kimura T,
Translational Research Informatics Center Fukushima M

(第74回日本循環器学会総会学術集会, 京都, 2010. 3)

Ⅶ. 9. 32 Esophagus Temperatureduring Left Atrium Ablation Using Irrigation Tipand 8 mm Tip Catheter.

中央市民 循環器内科 Kobori K, An Y, Kuwahara T, Honda S, Nishino T, Funakoshi S, Kimura N, Kim K, Kitai T, Ehara N, Kinoshita M, Kaji S, Yamamuro A, Tani T, Furukawa Y,
横須賀共済病院 循環器内科 Kuwahara T, Takahashi A,
筑波大学 人間総合科学研究科 循環器内科 Aonuma K

(第74回日本循環器学会総会学術集会, 京都, 2010. 3)

Ⅶ. 9. 33 Geometric Differences of Mitral Apparatus between Ischemic and Dilated Cardiomyopathy with Signi? Cant Mitral Regurgitation: Three-Dimensional Analysis with Multislice Computed Tomography

中央市民 循環器内科 Kim K, Kaji S, An Y, Kitai T, Kobori A, Ehara N, Kinoshita M, Yamamuro A, Tani T, Kita T, Furukawa F

(第74回日本循環器学会総会学術集会, 京都, 2010. 3)

Ⅶ. 9. 34 Impact of Early Surgery on Long-term Survival in Active Left-Sided Infective Endocarditis.

中央市民　循環器内科　Funakoshi S, Kaji S, Kimura N, Kim K, An Y, Kitai T, Kobori A, Ehara N, Kinoshita M, Yamamuro A, Tani T, Furukawa Y

心臓血管外科　Nasu M, Okada Y,

（第74回日本循環器学会総会学術集会，京都，2010. 3）

Ⅶ. 9. 35 Clinical Outcomes of Medical Therapy and Timely Operation in Initially Diagnosed TypeA Aortic Intramural Hematoma：A 20-year Experience.

中央市民　循環器内科　Kitai T, Kaji S, An Y, Kim K, Kinoshita M, Ehara N, Kobori A, Yamamuro A, Tani T, Kita T, Furukawa Y

心臓血管外科　Nasu M, Okada Y

（第74回日本循環器学会総会学術集会，京都，2010. 3）

Ⅶ. 9. 36 Geometric Deformity of the Mitral Valve Apparatus in I schemic Mitral Regurgitation：Three-Dimensional Analysis with Multislice Computed Tomography.

中央市民　循環器内科　An Y, Kaji S, Kim K, Tani T, Yamamuro A, Kinoshita M, Ehara N, Kobori A, Kitai T, Kimura N, Funakoshi S, Nishino T, Honda S, Morioka S, Kita T, Furukawa Y

（第74回日本循環器学会総会学術集会，京都，2010. 3）

Ⅶ. 9. 37 Association of Admission Hyperglycemia with Impaired Coronary Flow Velocity Patternand Left Ventricular Remodelingin Patients with Acute Myocardial Infarction.

中央市民　循環器内科　An Y, Yamamuro A, Tani T, Kaji S, Kinoshita M, Ehara N, Kobori A, Kitai T, Kim K, Kimura N, Funakoshi S, Nishino T, Honda S, Morioka S, Kita T, Furukawa Y

（第74回日本循環器学会総会学術集会，京都，2010. 3）

Ⅶ. 9. 38 Effcacy and Safety of Bolus Amiodarone Injection in Patients with Lethal Arrhythmias.

中央市民　循環器内科　Kobori A, An Y, Honda S, Nishino T, Funakoshi S, Kimura N, Kim K, Kitai T, Ehara N, Kinoshita M, Kaji S, Yamamuro A, Tani T, Furukawa Y, Kita T

救急部　Mizu M

（第74回日本循環器学会総会学術集会，京都，2010. 3）

Ⅶ. 9. 39 Importance of Initial Medical Treatmentin Acute TypeB Dissection.

中央市民　循環器内科　Kaji S, Kita T, Furukawa Y

（第74回日本循環器学会総会学術集会，京都，2010. 3）

Ⅶ. 9. 40 Comparison of Various Diagnostic Modalitiesto Evaluate the Ef f cacy of Cell-based Vascular Regeneration Therapy in Patients with Critical Limb Ischemia.

中央市民　循環器内科　Kinoshita M, Furukawa F, Asahara T

先端医療センター　Kawamoto A, Baba R,

Translational Research Informatics　Fukushima M

（第74回日本循環器学会総会学術集会，京都，2010. 3）

Ⅶ. 9. 41 Optimal Timing of Mitral Valve Repairin Patients with Severe Degenerative Mitral Regurgitation.

中央市民　循環器内科　Kitai T, Tani T, Kimura N, Funakoshi S, An Y, Kim K, Yamamuro A, Kaji S, Kinoshita M, Ehara N, Kobori A, Morioka S, Kita T, Furukawa Y

心臓血管外科　Okada Y

（第74回日本循環器学会総会学術集会，京都，2010. 3）

Ⅶ. 9. 42 Recanalization Within 90 Minutes Symptom Onset Critically Determines Coronary Microvascular Integrity in Patient with Acute Myocardial Infarction Achieving TIMI Grade 3 Flow.

中央市民　循環器内科　Yamamuro A, Kaji S, Tamita K, Kim K, An Y, Funakoshi S, Kimura N, Nishino T, Honda S, Kitai T, Ehara N, Kobori A, Kinoshita M, Tani T, Morioka S, Kita T, Furukawa Y

心臓血管外科　Okada Y

（59th Annual Scientific Session of the American College of Cardiology（ACC2010），Atlanta, GA., 2010. 3）

Ⅶ. 9. 43 Comparison of various diagnostic modalities to evaluate the efficacy of cell-based vascular regeneration therapy in patients with critical limb ischemia.

中央市民　循環器内科　先端医療センター　Kinoshita M, Furukawa Y, Kawamoto A, Baba R, Asahara T

（59th Annual Scientific Session of the American College of Cardiology（ACC2010），Atlanta, GA., 2010. 3）

Ⅶ. 9. 44 Influence Of Preoperative Diabetic Treatment Status On Long-term Cardiovascular Outcomes In Patients With Type 2 Diabetes Mellitus Undergoing Coronary Revascularization.

中央市民　循環器内科　Ehara N, Furukawa Y, Kinoshita M, Kaji S, Kobori A, Yamamuro A, Tani T, Kitai T, Kita T,

京都大学医学部附属病院　循環器内科　Morimoto T, Shizuta S, Teramukai S, Fukushima M, Kimura T, CREDO-Kyoto Investigators

（59th Annual Scientific Session of the American College of Cardiology（ACC2010），Atlanta, GA., 2010. 3）

Ⅶ. 9. 45 Outcomes of Early Mitral Valve Repair for Severe Degenerative Mitral Regurgitaiton in Patients With no or Mild Symptoms：Impact of Comorbid Conditions.

中央市民　循環器内科　Yamamuro A, Kaji S, Tamita K, Kim K, An Y, Funakoshi S, Kimura N, Nishino T, Honda S, Kitai T, Ehara N, Kobori A, Kinoshita M, Tani T, Morioka S, Kita T, Furukawa Y

心臓血管外科　Okada Y

（59th Annual Scientific Session of the American College of Cardiology（ACC2010），Atlanta, GA., 2010. 3）

Ⅶ. 9. 46 Association of Admission Hyperglycemia with Impaired Coronary Flow Velocity Pattern and Left Ventricular Remodeling in Patients with Acute Anterior Myocardial Infarction.

中央市民　循環器内科　An Y, Yamamuro A, Kaji S, Kinoshita M, Ehara N, Kobori A, Kitai T, Kim K, Kimura N, Funakoshi S, Tani T, Kita T, Furukawa Y

（59th Annual Scientific Session of the American College of Cardiology（ACC2010），Atlanta, GA., 2010. 3）

Ⅶ. 9. 47 Microvascular Dysfunction Assessed by Coronary Flow Velocity Pattern as a Predictor of Left Ventricular Remodeling and Thrombus Formation in Patients with Anterior Acute Myocardial Infarction.

中央市民　循環器内科　An Y, Kaji S, Kim K, Yamamuro A, Kinoshita M, Ehara N, Kobori A, Kitai T, Tani T, Kita T, Furukawa Y

(59th Annual Scientific Session of the American College of Cardiology (ACC2010), Atlanta, GA., 2010. 3)

Ⅶ. 9. 48 Geometric Deformity of the Mitral Apparatus in Ischemic Mitral Regurgitation : Three-Dimensional Analysis with Multislice Computed Tomograph y

中央市民　循環器内科　An Y, Kaji S, Kim K, Yamamuro A, Kinoshita M, Ehara N, Kobori A, Kitai T, Tani T, Kita T, Furukawa Y

(59th Annual Scientific Session of the American College of Cardiology (ACC2010), Atlanta, GA., 2010. 3)

Ⅶ. 9. 49 Coronary Blood Flow Assessment After Successful Reperfusion for Acute Myocardial Infarction Predicts the Risk of In-Hospital and Long-Term Malignant Arrhythmia.

中央市民　循環器内科　Kim K, Yamamuro A, Honda S, Nishino T, Funakoshi S, Kimura N, An Y, Kitai T, Kobori A, Ehara N, Kinoshita M, Kaji S, Tani T, Morioka S, Kita T, Furukawa Y

(59th Annual Scientific Session of the American College of Cardiology (ACC2010), Atlanta, GA., 2010. 3)

Ⅶ. 9. 50 Impact of Early Surgery on Long-term Prognosis in Active Left-Sided Infective Endocarditis.

中央市民　循環器内科　Funakoshi S, Ehara N, Kitai T, Kobori A, Kaji S, Kinoshita M, Yamamuro A, Tanii T, Y, Kita T, Furukawa Y,

京都大学医学部附属病院　循環器内科　Morimoto T, Kimura T

: CREDO-Kyoto Investigators

(59th Annual Scientific Session of the American College of Cardiology (ACC2010), Atlanta, GA., 2010. 3)

Ⅶ. 9. 51 Clinical Characteristics and Outcomes of Japanese Female Patients Undergoing Coronary Revascularization Therapy.

中央市民　循環器内科　Funakoshi S, Ehara N, Kitai T, Kobori A, Kaji S, Kinoshita M, Yamamuro A, Tanii T, Y, Kita T, Furukawa Y

(59th Annual Scientific Session of the American College of Cardiology (ACC2010), Atlanta, GA., 2010. 3)

Ⅶ. 9. 52 いわゆるリバウンド熱を来した症例の検討

中央市民　小児科　廣田　篤史・山川　勝
冨田　安彦・春田　恒和

(第33回近畿川崎病研究会, 和歌山県和歌山市, 2009. 3. 7)

Ⅶ. 9. 53 学校心臓検診ハイリスク管理-肥大型心筋症心肺停止無後遺症生存例からの検討

中央市民　小児科　宮越　千智・山川　勝
冨田　安彦・春田　恒和

(第112回日本小児科学会, 奈良県奈良市, 2009. 4. 17～19)

Ⅶ. 9. 54 連続3同胞に発症した乳児期早期拡張型心筋症

中央市民　小児科　宮越　千智・山川　勝
冨田　安彦・春田　恒和

(第45回日本小児循環器学会, 兵庫県神戸市, 2009. 7. 15～17)

Ⅶ. 9．55　新生児拡張型心筋症の３例
中央市民　小児科　宮越　千智・田場　隆介
山川　勝・春田　恒和
（第54回日本未熟児新生児学会，神奈川県横浜市，2009．11．29～12．1）

Ⅶ. 9．56　学校心臓検診ハイリスク管理－肥大型心筋症心肺停止無後遺症生存例からの検討
中央市民　小児科　宮越　千智・山川　勝
田村　卓也・冨田　安彦
（第112回日本小児科学会学術集会，奈良，2009．4）

Ⅶ. 9．57　連続３同胞に発症した乳児期早期拡張型心筋症
中央市民　小児科　宮越　千智・山川　勝
冨田　安彦
（第５回日本小児循環器学会総会．神戸，2009．7）

Ⅶ. 9．58　急性心不全合併 IVIG 不応性川崎病に対する血漿交換療法の１例
中央市民　小児科　廣田　篤史・宮越　千智
山川　勝・冨田　安彦
（第34回近畿川崎病研究会，大阪，2010．3）

Ⅶ. 9．59　大動脈置換術後の再手術
中央市民　心臓血管外科　岡田　行功・那須　通寛
藤原　洋・庄村　遊
小森　茂
（第109回日本外科学会定期学術集会，福岡，2009．4）

Ⅶ. 9．60　感染性心内膜炎による僧帽弁逆流に対する弁形成術
中央市民　心臓血管外科　岡田　行功・那須　通寛
藤原　洋・庄村　遊
小森　茂・小津　泰久
橋本　孝司・福永　直人
（第39回日本心臓血管外科学会総会，富山，2009．4）

Ⅶ. 9．61　僧帽弁逆流症に対する弁形成術の遠隔成績
中央市民　心臓血管外科　庄村　遊・岡田　行功
那須　通寛・藤原　洋
小森　茂・井内　幹人
小津　泰久・橋本　孝司
（第39回日本心臓血管外科学会総会，富山，2009．4）

Ⅶ. 9．62　70歳以上の大動脈弁置換術の手術成績
中央市民　心臓血管外科　小森　茂・岡田　行功
那須　通寛・藤原　洋
庄村　遊・小津　泰久
井内　幹人・橋本　孝司
（第39回日本心臓血管外科学会総会，富山，2009．4）

Ⅶ. 9．63　当院における大動脈弁形成術の検討
中央市民　心臓血管外科　小津　泰久・岡田　行功
橋本　孝司・井内　幹人
小森　茂・庄村　遊
藤原　洋・那須　通寛
（第39回日本心臓血管外科学会総会，富山，2009．4）

Ⅶ. 9．64　当院における大動脈２尖弁症例の治療成績
中央市民　心臓血管外科　小津　泰久・岡田　行功
橋本　孝司・井内　幹人
小森　茂・庄村　遊
藤原　洋・那須　通寛
（第52回関西胸部外科学会学術集会，岡山，2009．6）

Ⅶ. 9．65　閉塞性肥大型心筋症に合併した感染性心内膜炎に対する一手術例
中央市民　心臓血管外科　橋本　孝司・庄村　遊
岡田　行功・小津　泰久
井内　幹人・小森　茂
藤原　洋・那須　通寛
（第52回関西胸部外科学会学術集会，岡山，2009．6）

Ⅶ. 9．66　Valve repairs for prolapse of bilateral mitral leaflets and their long-term results
Kobe City Medical General Hospital Department of Cardiovascular Surgery
Yukikatsu Okada
（第52回関西胸部外科学会学術集会，岡山，2009．6）

Ⅶ. 9．67　三尖弁形成術再訪　～何を知り、そして知るべきか？～
中央市民　心臓血管外科　岡田　行功
（第62回日本胸部外科学会総会，横浜，2009．10）

Ⅶ. 9. 68 両尖逸脱、リウマチ性弁逆流、前尖におよぶ感染性心内膜炎に対する僧帽弁形成術

中央市民 心臓血管外科 庄村 遊・岡田 行功
那須 通寛・藤原 洋
小森 茂・小津 泰久
橋本 孝司・福永 直人

（第62回日本胸部外科学会総会，横浜，2009. 10）

Ⅶ. 9. 69 当院における開心術後縦隔洞炎の検討

中央市民 心臓血管外科 小津 泰久・福永 直人
橋本 孝司・小森 茂
庄村 遊・藤原 洋
那須 通寛・岡田 行功

（第62回日本胸部外科学会総会，横浜，2009. 10）

Ⅶ. 9. 70 大動脈基部置換の適応と手術成績

中央市民 心臓血管外科 那須 通寛・福永 直人
橋本 孝司・小津 泰久
小森 茂・庄村 遊
藤原 洋・岡田 行功

（第62回日本胸部外科学会総会，横浜，2009. 10）

Ⅶ. 9. 71 虚血性心疾患に対する再治療戦略（再手術）

中央市民 心臓血管外科 那須 通寛

（第71回日本臨床外科学会総会，京都，2009. 11）

Ⅶ. 9. 72 冠動脈再血行再建の成績

中央市民 心臓血管外科 那須 通寛

第71回日本臨床外科学会総会（2009. 11京都），京都，2009. 11

Ⅶ. 9. 73 弁病変を合併した虚血性心疾患の手術成績と問題点

中央市民 心臓血管外科 那須 通寛・庄村 遊
岡田 行功

（第23回日本冠疾患学会，大阪，2009. 12）

Ⅶ. 9. 74 今、心臓血管外科手術のスタンダードを考える僧帽弁逆流に対する標準術式としての弁形成術

中央市民 心臓血管外科 岡田 行功

（第57回日本心臓病学会，札幌，2009. 9）

Ⅶ. 9. 75 Long term results of Mitral Valve Repair in Elderly Patients (> 70 Years Old)

Department of Cardiovascular Surgery, Kobe City Medical Center General Hospital, Kobe, JAPAN

Yu Shomura,
Yukikatu Okada,
Michihiro Nasu,
Hiroshi Fujiwara,
Shigeru Komori,
Mikito Inouchi,
Yasuhisa Ozu,
Takashi Hashimoto

(Society for Heart Valve Disease 5th Biennial Meeting, Berlin, Germany, 2009. 6)

Ⅶ. 9. 76 Long-term Results of Mitral Valve Repair with the Duran Flexible Ring

Department of Cardiovascular Surgery, Kobe City Medical Center General Hospital, Kobe, JAPAN

Yukikatsu Okada,
Michihiro Nasu,
Hiroshi Fujiwara,
Yu Shomura,
Shigeru Komori,
Yasuhisa Ozu,
Kouji Hashimoto

(Society for Heart Valve Disease 5th Biennial Meeting, Berlin, Germany, 2009. 6)

Ⅶ. 9. 77 Optimal Timing of Mitral Valve Repair in Patients With Severe Degenerative Mitral Regurgitaiton

Department of Cardiology, Kobe City Medical Center General Hospital, Kobe, JAPAN

Takeshi Kitai,
Kazuaki Tanabe,
Kazuto Yamaguchi,
Tomoko Tani,
Yutaka Furukawa,

Department of Cardiovascular Surgery

Yu Shomura,
Yukikatsu Okada

(Society for Heart Valve Disease 5th Biennial Meeting, Berlin, Germany, 2009. 6)

Ⅶ. 9．78　Chordal cutting の効果と限界

中央市民　心臓血管外科　那須　通寛・福永　直人
橋本　孝司・小津　泰久
小森　　茂・庄村　　遊
藤原　　洋・岡田　行功

（第40回日本心臓血管外科学会総会，神戸，2010. 2）

Ⅶ. 9．79　感染性心内膜炎による僧帽弁逆流に対する弁形成術

中央市民　心臓血管外科　岡田　行功・那須　通寛
藤原　　洋・庄村　　遊
小森　　茂・小津　泰久
橋本　孝司・福永　直人

（第40回日本心臓血管外科学会総会，神戸，2010. 2）

Ⅶ. 9．80　開心術後遠隔期の再手術における基部置換の成績

中央市民　心臓血管外科　那須　通寛・橋本　孝司
小津　泰久・庄村　　遊
小森　　茂・藤原　　洋
岡田　行功

（第40回日本心臓血管外科学会総会，神戸，2010. 2）

Ⅶ. 9．81　本邦における Extracorporeal Cardiopulmonary Resuscitation（ECPR）の現状

中央市民　救命救急センター・救急部
渥美　生弘・佐藤　慎一
坂本　哲也・浅井　康文
長尾　　健・森村　尚人
田原　良雄・横田　裕行

（第37回日本集中治療医学会学術集会，広島，2010. 3. 4）

Ⅶ. 9．82　座長　AED-1

中央市民　救命救急センター・救急部
佐藤　慎一

（第12回日本臨床救急医学会総会，大阪，2009. 6. 11）

Ⅶ. 9．83　Intensive Life Style Modification Improves Glucometabolic Status After Coronary Intervention in Patients with Newly-Diagnosed Abnormal Glucose Tolerance.

中央市民　看護部　Matsukawa S, Umeki T, Oogami E, Ogura Y, Shimamura M,
循環器内科　Tamita K, Katayama M, Kitai T, Yamane T, Furukawa Y

（3 rd International Congress on Prediabetes and the Metabolic syndrome, Nice, France, 2009. 4）

Ⅶ. 9．84　敗血症により致死性不整脈をきたした１例

中央市民　麻酔科　瀬尾　英哉・瀬尾龍太郎
内藤　慶史・田中　万貴
木山　亮介・柚木　一馬
金沢　晋弥・美馬　裕之
山崎　和夫

（第37回日本集中治療医学会，広島，2010. 3. 4）

Ⅶ. 9．85　植え込み型除細動器（ICD）植え込み時における心内Ｔ波センシング評価の試み

中央市民　臨床工学室　石井　利英

（第24回日本不整脈学会学術大会／第26回日本心電学会学術集会　合同学術集会，国立京都国際会館，2009. 7）

Ⅶ. 9．86　当院における臨床工学技士のアブレーションでの役割

中央市民　臨床工学室　石井　利英

（兵庫県臨床工学技士会　オープンカンファレンス，三宮センタープラザ2号館，2009. 8）

Ⅶ. 9．87　Assessment of Intracardiac T wave Sensing on ICD Implantation.

中央市民　臨床工学室　石井　英利・坂地　一朗
循環器内科　小堀　敦志・古川　　裕

（第２回アジア太平洋ハートリズム（APHRS2009），北京，中国，2009. 10）

Ⅶ. 9．88　市中病院における胎児心エコー検査　―当院での約７年間の経験―

西神戸医療センター　小児科　由良　和夫・内田　佳子
井上　珠希・岩田　あや
上村　克徳・仁紙　宏之
松原　康策・深谷　　隆

（第16回 未熟児新生児医療研究会，京都，2009．9．5）

Ⅶ. 10 呼吸器系の疾患

Ⅶ. 10. 1 Successful Case of Clinical Research in Japan："Minimum Use of Antibiotics for Acute Respiratory Tract Infections-Validity and Patient Satisfaction"

中央市民 呼吸器内科 Keisuke Tomii

（ACP（American College of Physicians）2009 Japan Chapter Scientific Meeting, 東京, 2009. 4. 11）

Ⅶ. 10. 2 膿胸に対する chest tube によるドレナージはできるだけ早期に施行すべきか

中央市民 呼吸器内科 村瀬 公彦

（第83回日本感染症学会総会・学術講演会, 東京, 2009. 4. 23-25）

Ⅶ. 10. 3 細径上部消化管内視鏡を挿管チューブより挿入し高周波スネアにて切除に成功した気管発生多形腺腫の2例。

中央市民 呼吸器内科 村瀬 公彦

（第32回日本呼吸器内視鏡学会学術集会, 東京, 2009. 5. 28-29）

Ⅶ. 10. 4 非 HIV 感染者のニューモシスチス肺炎重症例における PMX-DHP の有用性

中央市民 呼吸器内科 立川 良

（第49回日本呼吸器学会学術講演会, 東京, 2009. 6. 12-14）

Ⅶ. 10. 5 胸水中のプロカルシトニン値測定-胸水の原因検索における有用性

中央市民 呼吸器内科 村瀬 公彦

（第49回日本呼吸器学会学術講演会, 東京, 2009. 6. 12-14）

Ⅶ. 10. 6 非侵襲的換気療法（NIV）による重症喘息発作の呼吸管理

中央市民 呼吸器内科 村瀬 公彦

（第49回日本呼吸器学会学術講演会, 東京, 2009. 6. 12-14）

Ⅶ. 10. 7 入院中に突然の嘔吐、下痢、痙攣を来たし、後に意図的な薬物過量内服と判明した難治性喘息の1例

中央市民 呼吸器内科 立川 良

（第73回日本呼吸器学会近畿地方会, 奈良, 2009. 7. 18）

Ⅶ. 10. 8 肺胞出血と腎機能障害を呈した男性 SLE の1例

中央市民 呼吸器内科 永田 一真

（第73回日本呼吸器学会近畿地方会, 奈良, 2009. 7. 18）

Ⅶ. 10. 9 BHL 所見にて発症した大動脈炎症候群の1例

中央市民 呼吸器内科 櫻井 綾子

（第73回日本呼吸器学会近畿地方会, 奈良, 2009. 7. 18）

Ⅶ. 10. 10 左肺舌区中心に MMPH による小粒状影を呈した結節性硬化症の1例

中央市民 呼吸器内科 南條 成輝

（第73回日本呼吸器学会近畿地方会, 奈良, 2009. 7. 18）

Ⅶ. 10. 11 早期からの膿胸への chest tube によるドレナージの効果の検討

中央市民 呼吸器内科 村瀬 公彦

（第73回日本呼吸器学会近畿地方会, 奈良, 2009. 7. 18）

Ⅶ. 10. 12 Pleural fluid procalcitonin levels in identifying pleural effusions due to infection

中央市民 呼吸器内科 Kimihiko Murase, Michio Hayashi, Keisuke Tomii, Yoshimi Takeshima, Takashi Nishimura, Kyosuke Ishihara.

（European Respiratory Society Annual Congress 2009, Vienna, 2009. 9. 13）

Ⅶ. 10. 13 中枢側優位の陰影を呈した COP/EP の1例

中央市民 呼吸器内科 永田 一真

（第74回日本呼吸器学会近畿地方会, 大阪, 2009. 12. 12）

Ⅶ. 10. 14 関節リウマチに伴う間質性肺炎でステロイド漸減に苦慮し、白血球除去療法（LCAP）併用した1例

中央市民 呼吸器内科 南條 成輝

（第74回日本呼吸器学会近畿地方会, 大阪, 2009. 12. 12）

Ⅶ. 10. 15　アジソン病を併発した粟粒結核の1例

中央市民　呼吸器内科　大塚今日子

（第74回日本呼吸器学会近畿地方会，大阪，2009. 12. 12）

Ⅶ. 10. 16　Williams-Campbell型気管支拡張症と考えられる2症例

中央市民　呼吸器内科　久保田未央

（第74回日本呼吸器学会近畿地方会，大阪，2009. 12. 12）

Ⅶ. 10. 17　Noninvasive positive pressure ventilation for acute respiratory failure in children

中央市民　小児科　田村　卓也

（European respiratory society annual congress 2009, Vienna, Austria, 2009. 9. 12～16）

Ⅶ. 10. 18　小児急性細気管支炎に対する非侵襲的陽圧換気療法

中央市民　小児科　田村　卓也

（第31回日本呼吸療法医学会，山形県天童市，2009. 7. 10～11）

Ⅶ. 10. 19　小児急性呼吸不全に対する非侵襲的陽圧換気療法

中央市民　小児科　田村　卓也・岡藤　郁夫
山川　勝・春田　恒和

（第112回日本小児科学会，奈良県奈良市，2009. 4. 17～19）

Ⅶ. 10. 20　小児急性細気管支炎における非侵襲的陽圧換気の検討

中央市民　小児科　米本　大貴・田村　卓也
田中麻希子・廣田　篤史

（第248回日本小児科学会兵庫県地方会，姫路，2009. 9）

Ⅶ. 10. 21　生体肝移植79日後に Pneumocystis jirovecii 肺炎による急性呼吸不全を呈した1例

中央市民　麻酔科　瀬尾龍太郎・田中　万貴
瀬尾　英哉・佐藤　敬太
前川　俊・山下　博
東別府直紀・岡崎　俊
美馬　裕之・宮脇　郁子
山崎　和夫

（第54回日本集中治療医学会近畿地方会，和歌山（ホテルアパローム紀の国），2009. 6. 27）

Ⅶ. 10. 22　大量喀血により死亡した Aeromonas hydrophila 劇症肺炎の一例

中央市民　麻酔科　木山　亮介・前川　俊
内藤　慶史・佐藤　敬太
瀬尾龍太郎・東別府直紀
美馬　裕之・今井　幸宏
山崎　和夫

（第37回日本集中治療医学会学術集会，広島，2010. 3. 5）

Ⅶ. 10. 23　肺門、縦隔リンパ節腫大と肺野に孤立結節影を呈したサルコイドーシスの1例

西市民　呼吸器内科　濱川　正光・冨岡　洋海
奥田　千幸・金田　俊彦
金子　正博・藤井　宏
外科　竹尾　正彦・山本　満雄
放射線科　豊島　正実・臼杵　則朗

（第6回近畿サルコイドーシス／肉芽腫性疾患研究会，大阪，2009. 4. 25）

Ⅶ. 10. 22　当院における Health Care - Associated Pneumonia 入院症例の前向き研究

西市民　呼吸器内科　奥田　千幸・冨岡　洋海
金田　俊彦・久保田未央
金子　正博・藤井　宏

（第49回日本呼吸器学会総会，東京，2009. 6. 12）

Ⅶ. 10. 25　喘息発作入院症例の背景因子の検討：精神心理的評価

西市民　呼吸器内科　金子　正博・奥田　千幸
金田　俊彦・久保田未央
藤井　宏・冨岡　洋海
石原　享介

（第49回日本呼吸器学会総会，東京，2009. 6. 12）

Ⅶ. 10. 26　発熱・腰痛で発症した粟粒結核・胸椎カリエスの一例

西市民　呼吸器内科　田川　直洋・金子　正博
奥田　千幸・金田　俊彦
木田　陽子・藤井　宏
冨岡　洋海・石原　享介

（第103回日本呼吸器学会近畿地方会，奈良，2009. 7. 18）

Ⅶ. 10. 27　トリ飼育により発症した鳥関連過敏性肺炎の一例

西市民　呼吸器内科　奥田　千幸・冨岡　洋海
金田　俊彦・木田　陽子
金子　正博・藤井　宏
石原　享介
臨床病理科　勝山　栄治

（第103回日本呼吸器学会近畿地方会, 奈良, 2009. 7. 18）

Ⅶ. 10. 28　mFOLFOX 投与による薬剤性肺障害をきたした一例

西市民　呼吸器内科　金田　俊彦・奥田　千幸
木田　陽子・金子　正博
藤井　宏・冨岡　洋海
石原　享介
消化器内科　三上　栄

（第103回日本呼吸器学会近畿地方会, 奈良, 2009. 7. 18）

Ⅶ. 10. 29　レジオネラ肺炎の一例

西市民　呼吸器内科　川崎　悠・久保田未央
奥田　千幸・木田　陽子
金田　俊彦・金子　正博
藤井　宏・冨岡　洋海
石原　享介

（第103回日本呼吸器学会近畿地方会, 奈良, 2009. 7. 18）

Ⅶ. 10. 30　救急外来における喘息発作症例の検討：過去のER受診歴の有無による比較

西市民　呼吸器内科　金子　正博・奥田　千幸
金田　俊彦・木田　陽子
藤井　宏・冨岡　洋海
石原　享介

（第59回日本アレルギー学会秋季学術大会, 秋田, 2009. 10. 29）

Ⅶ. 10. 31　喘息発作入院症例の施設間での相違：２次救急 v.s. ３次救急医療機関での比較

西市民　呼吸器内科　金子　正博・奥田　千幸
金田　俊彦・木田　陽子
藤井　宏・冨岡　洋海
石原　享介

（第59回日本アレルギー学会秋季学術大会, 秋田, 2009. 10. 29）

Ⅶ. 10. 32　検診で発見され、気管支結核、結核性胸膜炎を伴った肺結核の一例

西市民　呼吸器内科　藤井　宏

（第52回日本感染症学会中日本地方会学術集会, 名古屋市, 2009. 11. 28）

Ⅶ. 10. 33　多発性筋炎／皮膚筋炎に合併した肺癌の３例

西市民　呼吸器内科　今井　聡士・冨岡　洋海
奥田　千幸・金田　俊彦
木田　陽子・金子　正博
藤井　宏
病理科　勝山　栄治
皮膚科　加茂　統良

（第74回日本呼吸器学会第104回日本結核病学会近畿地方会, 大阪, 2009. 12. 12）

Ⅶ. 10. 34　自宅のリフォームにて無治療で経過をみている夏型過敏性は胃炎の１例

西市民　呼吸器内科　川崎　悠・冨岡　洋海
奥田　千幸・金田　俊彦
木田　陽子・金子　正博
藤井　宏
病理科　勝山　栄治
放射線科　豊島　正実・臼杵　則朗

（第74回日本呼吸器学会第104回日本結核病学会近畿地方会, 大阪, 2009. 12. 12）

Ⅶ. 10. 35　小細胞肺癌治療中に肺結核を合併した１例

西市民　呼吸器内科　金田　俊彦・奥田　千幸
木田　陽子・金子　正博
藤井　宏・冨岡　洋海

（第74回日本呼吸器学会第104回日本結核病学会近畿地方会, 大阪, 2009. 12. 12）

Ⅶ. 10. 36　検診異常で発見された気管支閉鎖症と考えられる１症例

西市民　呼吸器内科　木田　陽子・奥田　千幸
金田　俊彦・金子　正博
藤井　宏・冨岡　洋海

（第74回日本呼吸器学会第104回日本結核病学会近畿地方会, 大阪, 2009. 12. 12）

Ⅶ. 10. 37　好中球エラスターゼ阻害薬とCPFX が奏効したレジオネラ肺炎の１例

西市民　呼吸器内科　片山　聡・金子　正博
奥田　千幸・金田　俊彦
木田　陽子・藤井　宏
冨岡　洋海

（第74回日本呼吸器学会第104回日本結核病学会近畿地方会，大阪，2009. 12. 12）

Ⅶ. 10. 38　ニューモシスチス肺炎を発症し救急搬送された AIDS の１例

西市民　呼吸器内科　庄司　浩気・金子　正博
奥田　千幸・金田　俊彦
木田　陽子・藤井　宏
冨岡　洋海

（第74回日本呼吸器学会第104回日本結核病学会近畿地方会，大阪，2009. 12. 12）

Ⅶ. 10. 39　喘息発作にて救急外来を受診した症例の検討：救急外来再受診について

西市民　呼吸器内科　川崎　悠・金子　正博
奥田　千幸・金田　俊彦
木田　陽子・藤井　宏
冨岡　洋海

（日本内科学会第190回近畿地方会，神戸，2009. 12. 19）

Ⅶ. 10. 40　気管支鏡　手技②　TBLB

西市民　呼吸器内科　冨岡　洋海

（第４回日本呼吸器内視鏡学会近畿支部　気管支鏡セミナー，大阪，2010. 2. 13）

Ⅶ. 10. 41　COPD 増悪の予測因子

西市民　呼吸器内科　金子　正博

（第25回日本静脈経腸栄養学会，東京，2010. 2. 25）

Ⅶ. 10. 42　一市中病院呼吸器内科外来におけ COPD 症例の栄養評価

西市民　呼吸器内科　金子正博

（第25回日本静脈経腸栄養学会，東京，2010. 2. 25）

Ⅶ. 10. 43　術前肺癌を疑い手術を施行された肺結核症例の検討

西神戸医療センター　呼吸器外科　中西　崇雄・青木　稔
大竹　洋介

（第26回日本呼吸器外科学会総会，北九州，2009. 5）

Ⅶ. 10. 44　腎癌の術後26年を経て切除し得た転移性肺腫瘍の１例

西神戸医療センター　呼吸器外科　薮本　光浩・青木　稔
大竹　洋介・中西　崇雄

（第90回日本肺癌学会関西支部会，大阪，2009. 7）

Ⅶ. 10. 45　当院における肺癌新病期分類の妥当性の検証

西神戸医療センター　呼吸器外科　大竹　洋介・青木　稔
中西　崇雄

（第50回日本肺癌学会総会，東京，2009. 11）

Ⅶ. 10. 46　多臓器悪性腫瘍合併肺癌例の検討

西神戸医療センター　呼吸器外科　中西　崇雄・青木　稔
大竹　洋介

（第50回日本肺癌学会総会，東京，2009. 11）

Ⅶ. 10. 47　診断に難渋した肺癌の一例

西神戸医療センター　呼吸器外科　多根　健太・大竹　洋介
中西　崇雄・青木　稔

（第91回日本肺癌学会関西支部会，大津，2010. 1）

Ⅶ. 10. 48　悪性腫瘍を合併した肺結核症の臨床像と推移

西神戸医療センター　呼吸器科　多田　公英・伊藤　明広
桜井　稔泰・岩崎　博信

（第84回日本結核病学会総会，札幌，2009. 7）

Ⅶ. 10. 49　当院における新型インフルエンザ A（H１N１swl）の症例と経験

西神戸医療センター　呼吸器科　大寺　博・河野　祐子
桜井　稔泰・多田　公英
池田　顕彦

（第73回日本呼吸器学会近畿地方会・第103回日本結核病学会近畿地方会，奈良，2009. 7）

Ⅶ. 10. 50　ペグインターフェロンα-2b およびリバビリン治療中に ARDS を生じた１例

西神戸医療センター　呼吸器科　池田　顕彦・多田　公英
桜井　稔泰・大寺　博
河野　裕子

（第73回日本呼吸器学会近畿地方会・第103回日本結核病学会近畿地方会，奈良，2009. 7）

Ⅶ. 11 消化器系の疾患

Ⅶ. 11. 1 当院における腫瘍性膵嚢胞・膵管内乳頭粘液性腫瘍の手術症例の検討

中央市民 消化器センター内科 福島 政司

（第95回日本消化器病学会総会，札幌，2009. 5. 7-9）

Ⅶ. 11. 2 C型慢性肝炎に対するインターフェロン・リバビリン併用療法の治療効果・副作用出現に関する宿主免疫応答関連遺伝子多型の包括的解析「パネルディスカッション6：C型肝炎治療の最前線」

中央市民 消化器センター内科 和田 将弥

（第95回日本消化器病学会総会，札幌，2009. 5. 7-9）

Ⅶ. 11. 3 高齢者における経皮内視鏡的胃瘻造設術（PEG）の安全性確立に向けて「シンポジウム1：高齢者に対する低侵襲的内視鏡治療-消化管」

中央市民 消化器センター内科 井上 聡子

（第77回日本消化器内視鏡学会総会，名古屋，2009. 5. 21-23）

Ⅶ. 11. 4 当院における大腸憩室出血の治療成績

中央市民 消化器センター内科 岡本 佳子

（第77回日本消化器内視鏡学会総会，名古屋，2009. 5. 21-23）

Ⅶ. 11. 5 食道その他1：座長

中央市民 消化器センター内科 猪熊 哲朗

（第77回日本消化器内視鏡学会総会，名古屋，2009. 5. 21-23）

Ⅶ. 11. 6 当院における大腸憩室出血の治療成績

中央市民 消化器センター内科 岡本 佳子

（第35回兵庫県内視鏡治療談話会，神戸，2009. 6. 18）

Ⅶ. 11. 7 当科における肝疾患診療の現況

中央市民 消化器センター内科 猪熊 哲朗

（第3回消化器疾患地域連携フォーラム，神戸，2009. 6. 18）

Ⅶ. 11. 8 HIV 合併感染の有無によるアメーバ性大腸炎の臨床的差異の検討

中央市民 消化器センター内科 松本 知訓

（第26回京大消化器症例検討会，大阪，2009. 6. 27）

Ⅶ. 11. 9 過敏性腸症候群-臨床病院での対応について-

中央市民 消化器センター内科 猪熊 哲朗

（垂水区医師会学術講演会，神戸，2009. 9. 9）

Ⅶ. 11. 10 Unclassified colitis を伴う自己免疫性肝炎（AIH）-原発性硬化性胆管炎（PSC）overlap 症候群の一例

中央市民 消化器センター内科 伊藤 明

（第91回日本消化器病学会近畿支部例会，京都，2009. 9. 12）

Ⅶ. 11. 11 当院におけるC型慢性肝炎に対するウイルス除去療法併用 IFN 療法の現況

中央市民 消化器センター内科 松本 知訓

（第91回日本消化器病学会近畿支部例会，京都，2009. 9. 12）

Ⅶ. 11. 12 当院における Crohnkhite-Canada 症候群7例の臨床学的検討

中央市民 消化器センター内科 堂垣 美樹

（第91回日本消化器病学会近畿支部例会，京都，2009.9. 12）

Ⅶ. 11. 13 ビデオワークショップ（VW-1）出血性潰瘍における当院での緊急内視鏡の工夫

中央市民 消化器センター内科 須賀 義文

（第91回日本消化器病学会近畿支部例会，京都，2009. 9. 19）

Ⅶ. 11. 14 当科における肝疾患診療の現況-地域連携 CP による IFN 治療-

中央市民 消化器センター内科 猪熊 哲朗

（神戸市中央区医師会学術集談会，神戸，2009. 10. 10）

Ⅶ. 11. 15　シンポジウム7　肝病態進展に関与するウイルス及び宿主因子C型肝炎ウイルス感染により惹起されるインターフェロン関連遺伝子異常

中央市民　消化器センター内科　和田　将弥

（第17回日本消化器関連学会週間（JDDW2009），京都，2009. 10. 14-17）

Ⅶ. 11. 16　腸重積を契機にして発見された空腸 lipomatosis の一例

中央市民　消化器センター内科　福島　政司

（第17回日本消化器関連学会週間（JDDW2009），京都，2009. 10. 14-17）

Ⅶ. 11. 17　肝門部嚢胞により閉塞性黄疸をきたした一例

中央市民　消化器センター内科　須賀　義文

（第17回日本消化器関連学会週間（JDDW2009），京都，2009. 10. 14-17）

Ⅶ. 11. 18　Groove 膵癌　自験6例の臨床病理学的検討

中央市民　消化器センター内科　堂垣　美樹

（第17回日本消化器関連学会週間（JDDW2009），京都，2009. 10. 14-17）

Ⅶ. 11. 19　胃潰瘍出血における内視鏡治療抵抗症例の対策

中央市民　消化器センター内科　藤田　幹夫

（第17回日本消化器関連学会週間（JDDW2009），京都，2009. 10. 14-17）

Ⅶ. 11. 20　術後胃縫合線上胃癌の ESD

中央市民　消化器センター内科　占野　尚人

（第17回日本消化器関連学会週間（JDDW2009），京都，2009. 10. 14-17）

Ⅶ. 11. 21　当院における小腸内視鏡治療の現状と今後の展開

中央市民　消化器センター内科　河南　智晴

（第17回日本消化器関連学会週間（JDDW2009），京都，2009. 10. 14-17）

Ⅶ. 11. 22　カプセル内視鏡検査（CE）導入後の原因不明消化管出血（OGIB）と症例に対する診療の現状今後の治療戦略

中央市民　消化器センター内科　井上　聡子

（第17回日本消化器関連学会週間（JDDW2009），京都，2009. 10. 14-17）

Ⅶ. 11. 23　HIV 合併感染の有無によるアメーバ性大腸炎の臨床的差異の検討

中央市民　消化器センター内科　松本　知訓

（第17回日本消化器関連学会週間（JDDW2009），京都，2009. 10. 14-17）

Ⅶ. 11. 24　当院における胃切除後症例に対する直視鏡を用いた ERCP の現状について

中央市民　消化器センター内科　岡田　明彦

（第17回日本消化器関連学会週間（JDDW2009），京都，2009. 10. 14-17）

Ⅶ. 11. 25　当院における進行再発大腸癌に対するセツキシマブの使用経験

中央市民　消化器センター内科　藤田　幹夫・岡田　明彦
岡田　憲幸・河南　智晴
猪熊　哲朗

（第47回日本癌治療学会学術集会，名古屋，2009. 10. 24）

Ⅶ. 11. 26　胆管炎を契機に診断された下部胆管神経内分泌腫瘍の一例

中央市民　消化器センター内科　井上　聡子

（神戸胆膵疾患研究会，神戸，2009. 11. 11）

Ⅶ. 11. 27　当院における Cronkhite-Canada 症候群の臨床的検討

中央市民　消化器センター内科　堂垣　美樹

（くすのき会，神戸，2009. 11. 11）

Ⅶ. 11. 28　腸重積を契機にして発見された空腸 lipomatosis の一例

中央市民　消化器センター内科　福島　政司

（兵庫県内視鏡治療談話会，神戸，2009. 11. 25）

Ⅶ. 11. 29　肝門部嚢胞により閉塞性黄疸をきたした一例

中央市民　消化器センター内科　須賀　義文

（京大消化器症例検討会，京都，2009. 12. 5）

Ⅶ. 11. 30　当科における PEG-IFN/RBV 併用療法の経験

中央市民　消化器センター内科　杉之下与志樹

（Hepatitis C Forum 2009 HYOGO，神戸，2009. 12. 12）

Ⅶ. 11. 31　パネルディスカッション１：当院のPEGの現況と高齢者における安全性の確立に向けて

中央市民　消化器センター内科　岡本　佳子

（第84回日本消化器内視鏡学会近畿地方会，大阪，2010. 3. 13）

Ⅶ. 11. 32　シンポジウム２：小腸adenomyomaの一例と迷入膵についての検討

中央市民　消化器センター内科　井上　聡子

（第84回日本消化器内視鏡学会近畿地方会，大阪，2010. 3. 13）

Ⅶ. 11. 33　Efficacy of Adjuvant Chemotherapy with Gemcitabine after Curative Resection of Pancreatic Cancer.

中央市民　外科　Nobu Oshima

（44th Congress of the European Society for Surgical Research, Nîmes, France, 20-23 may 2009. 5）

Ⅶ. 11. 34　十二指腸副乳頭カルチノイドの一例

中央市民　外科　田村　　亮

（第21回日本肝胆膵外科学会総会・学術集会，名古屋，2009. 6. 10）

Ⅶ. 11. 35　正常肝に発生した肝細胞癌症例の検討

中央市民　外科　貝原　　聡・三木　　明
小林　裕之・瓜生原健嗣
岡田　憲幸・正井　良和
宮原　勅治・細谷　　亮

（第45回肝臓学会，神戸，2009. 6）

Ⅶ. 11. 36　嚢胞内結石を伴った戸谷Ⅰb型総胆管拡張症の１例

中央市民　外科　田村　　亮

（第64回日本消化器外科学会総会，大阪，2009. 7. 17）

Ⅶ. 11. 37　蛍光ICGによる消化管血流評価の有用性と課題

中央市民　外科　岡田　憲幸

（第64回日本消化器外科学会総会，大阪市，2009. 7. 17）

Ⅶ. 11. 38　Long Term Outcomes of Living Donor Liver Transplantation: Analysis of Consecutive 1000 patients at a Single Center

中央市民　外科　貝原　　聡・田中　紘一
京都大学医学部付属病院　肝胆膵移植外科
小倉　靖弘・上本　伸二

（International Liver Transplant Society, 15th Annual meeting, New York, USA, 2009. 7）

Ⅶ. 11. 39　Low dose FP肝動注療法後に切除可能となったVP３門脈腫瘍栓を伴うびまん性肝細胞癌の１例

中央市民　外科　高橋　英雄・貝原　　聡
三木　　明・小林　裕之
瓜生原健嗣・岡田　憲幸
正井　良和・宮原　勅治
細谷　　亮

（第64回消化器外科学会総会，大阪，2009. 7）

Ⅶ. 11. 40　SILS

西市民　外科　仲本　嘉彦

（Covidien SILS Hands-on Seminar（近畿），神戸，2009. 8. 2）

Ⅶ. 11. 41　Liver transplantation for fulminant hepatic GVHD after bone marrow transplant from the same living donor：Case report.

中央市民　外科　Kenji Uryuhara

（14th Congress of the European Society for Organ Transplantation, Paris, France, August 30-September 2, 2009）

Ⅶ. 11. 42　肝門部空腸吻合部にincidental cancerを認めた胆道閉鎖症成人例に対する生体肝移植の１例

中央市民　外科　瓜生原健嗣

（第45回日本移植学会総会，東京，2009. 9. 16-18）

Ⅶ. 11. 43　虫垂の偽憩室穿孔、腺腫穿孔、腺癌症例の検討

中央市民　外科　土生　正信
臨床病理科　今井　幸弘
放射線科　上田　浩之
臨床検査技術部　岩崎　信広

（第14回日本外科病理学会学術集会，福島市，2009. 10）

Ⅶ. 11. 44　腹腔鏡下胃切除、D２郭清で心掛けていること
中央市民　外科　三木　　明
（第９回京都臨床外科セミナー，京都，2009. 10. 3）

Ⅶ. 11. 45　蛍光ICG静注法による腸管血流評価の有用性と課題
中央市民　外科　岡田　憲幸
（第２回ICG蛍光Navigation Surgery研究会，京都，2009. 10. 17）

Ⅶ. 11. 46　当院における幽門保存胃切除術
中央市民　外科　三木　　明
（第39回胃外科術後障害研究会，仙台，2009. 10. 29. ～30）

Ⅶ. 11. 47　蛍光 ICG 静注法による腸管血流評価の有用性
中央市民　外科　岡田　憲幸
（第167回兵庫県全外科医会学術集会，兵庫県尼崎市，2009. 11. 14）

Ⅶ. 11. 48　十二指腸腺腫に対する LECS の応用
中央市民　外科　下池　典広
（第71回日本臨床外科学会総会，京都，2009. 11. 20）

Ⅶ. 11. 49　Characteristics of hepatocellular carcinoma generated in normal liver
中央市民　外科　貝原　　聡・瓜生原健嗣
細谷　　亮
（The 61th Annual Meeting of the American Association for the Study of Liver Diseases, Boston, MA, USA, 2009. 11）

Ⅶ. 11. 50　当院外来化学療法センターの現状と大腸癌 FOLFOX 症例の治療成績
中央市民　外科　岡田　憲幸
（第71回日本臨床外科学会総会，京都市，2009. 11. 21）

Ⅶ. 11. 51　潰瘍形成を伴う胃粘膜下腫瘍に対する腹腔鏡下胃局所切除の工夫
中央市民　外科　三木　　明
（第２回３Kの会，大阪，2009. 11. 28）

Ⅶ. 11. 52　単孔式腹腔鏡下手術における 手袋法の有用性
中央市民　外科　三木　　明
（第22回日本内視鏡外科学会，東京，2009. 12. 3～５）

Ⅶ. 11. 53　SILS
西市民　外科　仲本　嘉彦
（COVIDIEN 兵庫 SILS セミナー，神戸，2010. 3. 6）

Ⅶ. 11. 54　ステント留置術が奏効した孤立性上腸間膜動脈解離の一例
中央市民　外科　日下部治郎
（第46回日本腹部救急医学会総会，富山県富山市，2010. 3. 19）

Ⅶ. 11. 55　胃前庭部多房性嚢胞性腫瘤の一例
中央市民　臨床病理科　西尾　真理・前田　尚子
今井　幸弘
外科　日下部治郎・三木　　明
神戸大学大学院医学研究科　病理学講座　病理学分野
宇佐美　悠・横崎　　宏
（第47回日本病理学会近畿支部学術集会，西宮市，2009. 12）

Ⅶ. 11. 56　Cowden 病に胃癌を合併した一例
西市民　消化器内科　岩崎　理一・松本　善秀
山田　　聡・堂垣　美樹
船越　太郎・三上　　栄
住友　靖彦・山下　幸政
（第91回消化器病学会近畿支部例会，大阪，2009. 9）

Ⅶ. 11. 57　内視鏡で発見された微小早期肛門管癌の一例
西市民　消化器内科　三上　　栄・松本　善秀
山田　　聡・堂垣　美樹
船越　太郎・住友　靖彦
山下　幸政
（第83回消化器内視鏡学会近畿地方会，京都，2009. 9）

Ⅶ. 11. 58　小腸内視鏡で詳細な観察及び治療を行えた青色ゴム乳首様母斑症候群（BRBNS）の一例
西市民　消化器内科　安部　　真・松本　善秀
山田　　聡・堂垣　美樹
船越　太郎・三上　　栄
住友　靖彦・山下　幸政
（第83回消化器内視鏡学会近畿地方会，京都，2009. 9）

Ⅶ. 11. 59　急速に進行した高齢女性の血球貪食症候群の１例

西市民　消化器内科　山田　聡・松本　善秀
堂垣　美樹・船越　太郎
三上　栄・住友　靖彦
山下　幸政

（第190回日本内科学会近畿地方会，神戸，2009. 12）

Ⅶ. 11. 60　保存的治療に抵抗性であった巨大結腸症にネオスチグミンが著効した２例

西市民　消化器内科　小野　洋嗣・松本　善秀
山田　聡・堂垣　美樹
船越　太郎・三上　栄
住友　靖彦・山下　幸政

（第92回消化器病学会近畿支部例会，大阪，2010. 2）

Ⅶ. 11. 61　縦走潰瘍を呈した Collagenous colitis の１例

西市民　消化器内科　松本　善秀・山田　聡
堂垣　美樹・船越　太郎
三上　栄・住友　靖彦
山下　幸政

（第84回消化器内視鏡学会近畿地方会，大阪，2010. 3）

Ⅶ. 11. 62　小腸内視鏡で詳細な観察及び治療を行えた青色ゴム乳首様母斑症候群（BRBNS）の一例

西市民　消化器内科　船越　太郎・松本　善秀
山田　聡・堂垣　美樹
三上　栄・住友　靖彦
山下　幸政

（第26回京大消化器症例検討会，尼崎，2009. 6）

Ⅶ. 11. 63　胃がんを合併した Cowden 病の１例

西市民　消化器内科　船越　太郎・松本　善秀
山田　聡・堂垣　美樹
三上　栄・住友　靖彦
山下　幸政

（第27回京大消化器症例検討会，京都，2009. 11）

Ⅶ. 11. 64　腹腔鏡下大腸切除術におけるチーム医療について～中堅病院のラパロ導入から定着までの軌跡～

西市民　外科　仲本　嘉彦

（7 th Team Building Seminar = Essential for Endoscopic Surgery=，福島，2009. 6. 13）

Ⅶ. 11. 65　IS LAPAROSCOPIC SURGERY APPLICABLE FOR HEPATOCELLULAR CARCINOMA WITH SEVERELY-IMPAIRED HEPATIC FUNCTION?

西市民　外科　Yoshihiko Nakamoto

（17th International Congress of the EAES，Prague，17-20 June 2009）

Ⅶ. 11. 66　SILS

西市民　外科　仲本　嘉彦

（Covidien SILS Hands-on Seminar（近畿），神戸，2009. 8. 2）

Ⅶ. 11. 67　SILS

西市民　外科　仲本　嘉彦

（COVIDIEN 兵庫 SILS セミナー，神戸，2010. 3. 6）

Ⅶ. 11. 68　単孔式腹腔鏡下胆嚢摘出術の基本手技

西市民　外科　仲本　嘉彦

（第５回神戸内視鏡外科手術手技研究会　特別講演，神戸，2010. 3. 7）

Ⅶ. 11. 69　The significance of ultrasound in decision-making of surgical intervention for acute colonic diverticulitis

西市民　外科　諏澤　憲
救急総合診療部　小縣　正明・王　康治

（5 th World Congress on Ultrasound in Emergency and Critical Care Medicine，Sydney，2009. 9）

Ⅶ. 11. 70　Application of ultrasound for hemobilia；a case report on a ruptured aneurysm of the hepatic artery

西市民　救急総合診療部　王　康治・小縣　正明
外科　諏澤　憲

（5 th World Congress on Ultrasound in Emergency and Critical Care Medicine，Sydney，2009. 9）

Ⅶ. 11. 71　リンパ節転移陽性ｓｍ胃癌の臨床病理学的検討と郭清範囲の選択

西神戸医療センター　外科　池野　嘉信・池田　房夫
多根　健太・古東　華子
沢　秀博・奥野　敏隆
京極　高久・高峰　義和
林　雅造

（第109回日本外科学会定期学術集会，福岡，2009. 4. 4）

Ⅶ. 11. 72　胃幽門側胃切除後の残胃癌手術症例の臨床的検討

西神戸医療センター　外科　沢　秀博・池田　房夫
多根　健太・古東　華子
池野　嘉信・奥野　敏隆
京極　高久・高峰　義和
林　雅造

（第109回日本外科学会定期学術集会，福岡，2009. 4. 4）

Ⅶ. 11. 73　大腸ＭＰ癌の郭清範囲の検証

西神戸医療センター　外科　多根　健太・池田　房夫
古東　華子・池野　嘉信
沢　秀博・奥野　敏隆
京極　高久・高峰　義和
林　雅造

（第109回日本外科学会定期学術集会，福岡，2009. 4. 4）

Ⅶ. 11. 74　肝左葉切除、肝外胆管切除を施行したⅣ-Ａ型先天性胆管拡張症の１例

西神戸医療センター　外科　京極　高久・池田　房夫
多根　健太・中川　沙織
清水　華子・池野　嘉信
沢　秀博・奥野　敏隆
高峰　義和・林　雅造

（第６回兵庫手術手技ビデオカンファレンス，神戸，2009. 4. 18）

Ⅶ. 11. 75　肺多形癌による転移性小腸腫瘍の一例

西神戸医療センター　外科　門口万由子・池田　房夫
中川　沙織・多根　健太
清水　華子・池野　嘉信
沢　秀博・奥野　敏隆
京極　高久・高峰　義和
林　雅造

（第185回近畿外科学会，神戸，2009. 6. 13）

Ⅶ. 11. 76　グリセリン浣腸により溶血を来たした１例

西神戸医療センター　外科　吉岡　綾香・池田　房夫
中川　沙織・多根　健太
清水　華子・池野　嘉信
沢　秀博・奥野　敏隆
京極　高久・高峰　義和
林　雅造

（第185回近畿外科学会，神戸，2009. 6. 13）

Ⅶ. 11. 77　小児ストレス性十二指腸潰瘍穿孔の１例

西神戸医療センター　外科　森本　貴昭・池田　房夫
中川　沙織・多根　健太
清水　華子・池野　嘉信
沢　秀博・奥野　敏隆
京極　高久・高峰　義和
林　雅造

（第185回近畿外科学会，神戸，2009. 6. 13）

Ⅶ. 11. 78　胆管癌と鑑別困難であった IgG４関連硬化性胆管炎の１例

西神戸医療センター　外科　池野　嘉信・京極　高久
多根　健太・清水　華子
沢　秀博・池田　房夫
奥野　敏隆・高峰　義和
林　雅造

（第64回日本消化器外科学会総会，大阪，2009. 7. 16）

Ⅶ. 11. 79　リンパ節転移をきたした胃粘膜内癌の臨床病理学的検討

西神戸医療センター　外科　池田　房夫・多根　健太
清水　華子・池野　嘉信
沢　秀博・奥野　敏隆
京極　高久・高峰　義和
林　雅造

（第64回日本消化器外科学会総会，大阪，2009. 7. 18）

Ⅶ. 11. 80　絞拒性イレウスに至った Meckel 憩室の検討

西神戸医療センター　外科　多根　健太・清水　華子
池野　嘉信・沢　秀博
池田　房夫・奥野　敏隆
京極　高久・高峰　義和
林　雅造

（第64回日本消化器外科学会総会，大阪，2009. 7. 18）

Ⅶ. 11. 81　Meckel 憩室によるイレウス症状で外科治療を必要とした6例の検討

西神戸医療センター　外科　三木　康暢・池田　房夫
中川　沙織・清水　華子
多根　健太・池野　嘉信
沢　秀博・奥野　敏隆
京極　高久・高峰　義和
林　雅造

（日本消化器病学会近畿支部第91回例会，京都，2009. 9. 12）

Ⅶ. 11. 82　急性気腫性胆嚢炎4例の検討

西神戸医療センター　外科　薮本　浩光・池田　房夫
中川　沙織・清水　華子
多根　健太・池野　嘉信
沢　秀博・奥野　敏隆
京極　高久・高峰　義和
林　雅造

（日本消化器病学会近畿支部第91回例会，京都，2009. 9. 12）

Ⅶ. 11. 83　腹腔鏡下胆嚢摘出術の術中胆道造影で重複胆嚢を発見した1例

西神戸医療センター　外科　臼井　亮太・池田　房夫
沢　秀博・中川　沙織
清水　華子・多根　健太
池野　嘉信・奥野　敏隆
京極　高久・高峰　義和
林　雅造

（日本消化器病学会近畿支部第91回例会，京都，2009. 9. 12）

Ⅶ. 11. 84　USEFULNESS OF SELECTIVE ARTERIAL CALCIUM STIANIATION AND HEPATIC VENOUS SAMPLING FOR THE LOCALIZATION OF PANCREATIC INSULINOMA

西神戸医療センター　外科　H. Sawa, T. Kyogoku,
S. Nakagawa,
H. Shimizu, K. Tane,
Y. Ikeno, H. Ikeda,
T. 0knno, Y. Takamine,
M. Hayashi

（joint 40th anniversary meeting of the American Pancreatic Association and the Japanese Pancreatic Society, Honolulu, Hawaii, 2009. 11. 7）

Ⅶ. 11. 85　超音波ガイド下中心静脈カテーテルポート留置の安全性について

西神戸医療センター　外科　小菊　愛・池田　房夫
中川　沙織・清水　華子
多根　健太・池野　嘉信
沢　秀博・奥野　敏隆
京極　高久・高峰　義和
林　雅造

（第186回近畿外科学会，大阪，2009. 11. 7）

Ⅶ. 11. 86　腹腔鏡下胆嚢摘出術施行中に発見された左側胆嚢の1症例

西神戸医療センター　外科　川村　卓久・池田　房夫
中川　沙織・清水　華子
多根　健太・池野　嘉信
沢　秀博・奥野　敏隆
京極　高久・高峰　義和
林　雅造

（第186回近畿外科学会，大阪，2009. 11. 7）

Ⅶ. 11. 87　膵頭十二指腸切除術後 Braun 吻合部に生じた逆行性腸重積症の一例

西神戸医療センター　外科　村上坤太郎・池田　房夫
中川　沙織・清水　華子
多根　健太・池野　嘉信
沢　秀博・奥野　敏隆
京極　高久・高峰　義和
林　雅造

（第186回近畿外科学会，大阪，2009. 11. 7）

Ⅶ. 11. 88　肺転移に対して外科的治療を行った大腸癌症例の検討

西神戸医療センター　外科　荒木　理・池田　房夫
中川　沙織・清水　華子
多根　健太・池野　嘉信
沢　秀博・奥野　敏隆
京極　高久・高峰　義和
林　雅造・中西　崇雄
大竹　洋介・青木　稔

（第33回兵庫県京大外科セミナー，神戸，2009. 11. 14）

Ⅶ. 11. 89　長期にわたり再発を繰り返した後腹膜脂肪肉腫の2例

西神戸医療センター　外科　多根　健太・池田　房夫
中川　沙織・清水　華子
池野　嘉信・沢　秀博
奥野　敏隆・京極　高久
高峰　義和・林　雅造

（第71回日本臨床外科学会総会，京都，2009. 11. 19）

Ⅶ. 11. 90　Remitting Seronegative Symmetrical Synovitis with Pitting Edema（RS 3 PE）症候群に大腸多発腫瘍を合併した１切除例

西神戸医療センター　外科　池野　嘉信・京極　高久
中川　沙織・多根　健太
清水　華子・沢　秀博
池田　房夫・奥野　敏隆
高峰　義和・林　雅造

（第71回日本臨床外科学会総会，京都，2009. 11. 21）

Ⅶ. 11. 91　当院におけるレジデント胃癌手術

西神戸医療センター　外科　池野　嘉信

（第２回阪神外科３Kの会，大阪，2009. 11. 28）

Ⅶ. 11. 92　当院における単孔式腹腔鏡下胆嚢摘出術（SILSTM）の現状

西神戸医療センター　外科　池田　房夫・中川　沙織
清水　華子・池野　嘉信
沢　秀博・奥野　敏隆
京極　高久・高峰　義和
林　雅造

（低侵襲外科手術手技を語る会，大阪，2009. 12. 16）

Ⅶ. 11. 93　十二指腸に脱出した胃腫瘍性病変の２例

西神戸医療センター　外科　竹内恵美子・池田　房夫
中川　沙織・清水　華子
池野　嘉信・沢　秀博
奥野　敏隆・京極　高久
高峰　義和・林　雅三

（日本消化器病学会近畿支部第92回例会，大阪，2010. 2. 27）

Ⅶ. 11. 94　再発・進行性大腸癌に対し Bevacizumab 併用化学療法を長期に施行し得た２例

西神戸医療センター　外科　乾　貴博・池田　房夫
中川　沙織・清水　華子
池野　嘉信・沢　秀博
奥野　敏隆・京極　高久
高峰　義和・林　雅三

（日本消化器病学会近畿支部第92回例会，大阪，2010. 2. 27）

Ⅶ. 11. 95　Aeromonas hydrophila 感染を合併したアルコール性肝硬変患者の一剖検例

西神戸医療センター　消化器科　岡部　誠・後藤　規弘
松森　友昭・吉岡　正博
船越真木子・真下　陽子
足立友香里・林　幹人
井谷　智尚・三村　純
小森　英司

（第91回消化器病学会近畿地方会，京都テルサ，2009. 9. 12）

Ⅶ. 11. 96　当院における IPMN 切除例の検討

西神戸医療センター　消化器科　吉岡　正博・岡部　誠
後藤　規弘・松森　友昭
船越真木子・真下　陽子
足立友香里・林　幹人
井谷　智尚・三村　純
小森　英司

（第91回消化器病学会近畿地方会，京都テルサ，2009. 9. 12）

Ⅶ. 11. 97　腎細胞癌術後に膵転移をきたした３症例

西神戸医療センター　消化器科　後藤　規弘・吉岡　正博
岡部　誠・松森　友昭
船越真木子・真下　陽子
足立友香里・林　幹人
井谷　智尚・三村　純
小森　英司

（第91回消化器病学会近畿地方会，京都テルサ，2009. 9. 12）

Ⅶ. 11. 98　卵巣成熟嚢胞性奇形腫が悪性転化し横行結腸と交通を認めた１例

西神戸医療センター　消化器科　松森　友昭・後藤　規弘
吉岡　正博・岡部　誠
船越真木子・真下　陽子
足立友香里・林　幹人
井谷　智尚・三村　純
小森　英司

（第91回消化器病学会近畿地方会，京都テルサ，2009. 9. 12）

Ⅶ. 11. 99　当院における直腸カルチノイドの治療の検討

西神戸医療センター　消化器科　後藤　規弘・吉岡　正博
岡部　　誠・松森　友昭
船越真木子・真下　陽子
足立友香里・林　　幹人
井谷　智尚・三村　　純
小森　英司

（第92回消化器病学会近畿地方会，大阪国際交流センター，2010. 2. 27）

Ⅶ. 11. 100　膵癌に合併した Trousseau 症候群の１例

西神戸医療センター　消化器科　岡部　　誠・後藤　規弘
松森　友昭・吉岡　正博
船越真木子・真下　陽子
足立友香里・林　　幹人
井谷　智尚・三村　　純
小森　英司

（第92回消化器病学会近畿地方会，大阪国際交流センター，2010. 2. 27）

Ⅶ. 11. 101　経管栄養にて軽快した上腸間膜動脈症候群の１零

西神戸医療センター　消化器科　小菊　　愛・後藤　規弘
吉岡　正博・岡部　　誠
松森　友昭・船越真木子
真下　陽子・足立友香里
林　　幹人・井谷　智尚
三村　　純・小森　英司

（第92回消化器病学会近畿地方会，大阪国際交流センター，2010. 2. 27）

Ⅶ. 11. 102　食道小細胞癌の１例

西神戸医療センター　消化器科　松森　友昭・後藤　規弘
吉岡　正博・岡部　　誠
船越真木子・真下　陽子
足立友香里・林　　幹人
井谷　智尚・三村　　純
小森　英司

（第92回消化器病学会近畿地方会，大阪国際交流センター，2010. 2. 27）

Ⅶ. 11. 103　上部消化管出血に対する内視鏡的治療の手技と工夫

西神戸医療センター　消化器科　船越真木子・吉岡　正博
岡部　　誠・後藤　規弘
松森　友昭・真下　陽子
足立友香里・林　　幹人
井谷　智尚・三村　　純
小森　英司

（第83回消化器内視鏡学会近畿地方会，大阪国際交流センター，2009. 9. 19）

Ⅶ. 11. 104　一般演題座長

西神戸医療センター　消化器科　三村　　純

（第83回消化器内視鏡学会近畿地方会，大阪国際交流センター，2009. 9. 19）

Ⅶ. 11. 105　当院において食道静脈瘤破裂し緊急上部消化管内視鏡検査を施行した症例

西神戸医療センター　消化器科　岡部　　誠・後藤　規弘
松森　友昭・吉岡　正博
船越真木子・真下　陽子
足立友香里・林　　幹人
井谷　智尚・三村　　純
小森　英司

（第83回消化器内視鏡学会近畿地方会，大阪国際交流センター，2009. 9. 19）

Ⅶ. 11. 106　十二指腸乳頭部原発内分泌細胞癌の１例

西神戸医療センター　消化器科　松森　友昭・後藤　規弘
吉岡　正博・岡部　　誠
船越真木子・真下　陽子
足立友香里・林　　幹人
井谷　智尚・三村　　純
小森　英司

（第83回消化器内視鏡学会近畿地方会，大阪国際交流センター，2009. 9. 19）

Ⅶ. 11. 107　EMR にて根治しえた早期十二指腸癌の２例

西神戸医療センター　消化器科　川村　卓久・後藤　規弘
吉岡　正博・岡部　　誠
松森　友昭・船越真木子
真下　陽子・足立友香里
林　　幹人・井谷　智尚
三村　　純・小森　英司

（第83回消化器内視鏡学会近畿地方会，大阪国際交流センター，2009. 9. 19）

Ⅶ. 11. 108　サイトメガロウイルスによる消化管感染症をきたした2例

西神戸医療センター　消化器科　後藤　規弘・吉岡　正博
岡部　　誠・松森　友昭
船越真木子・真下　陽子
足立友香里・林　　幹人
井谷　智尚・三村　　純
小森　英司

（第83回消化器内視鏡学会近畿地方会，大阪国際交流センター，2009. 9. 19）

Ⅶ. 11. 109　食道原発大細胞神経内分泌細胞癌に食道扁平上皮癌を合併した一症例

西神戸医療センター　消化器科　岡部　　誠・後藤　規弘
松森　友昭・吉岡　正博
船越真木子・真下　陽子
足立友香里・林　　幹人
井谷　智尚・三村　　純
小森　英司

（第84回消化器内視鏡学会近畿地方会，大阪国際交流センター，2010. 3. 13）

Ⅶ. 11. 110　当院における十二指腸ステント治療の検討

西神戸医療センター　消化器科　後藤　規弘・吉岡　正博
岡部　　誠・松森　友昭
船越真木子・真下　陽子
足立友香里・林　　幹人
井谷　智尚・三村　　純
小森　英司

（第84回消化器内視鏡学会近畿地方会，大阪国際交流センター，2010. 3. 13）

Ⅶ. 11. 111　肝内胆管結石に対してEHL（electronic hydraulic lithotripsy）が有効であった5例

西神戸医療センター　消化器科　松森　友昭・後藤　規弘
吉岡　正博・岡部　　誠
船越真木子・真下　陽子
足立友香里・林　　幹人
井谷　智尚・三村　　純
小森　英司

（第84回消化器内視鏡学会近畿地方会，大阪国際交流センター，2010. 3. 13）

Ⅶ. 11. 112　当院における上腸間膜静脈血栓症の5例

西神戸医療センター　消化器科　岡部　　誠・後藤　規弘
松森　友昭・吉岡　正博
船越真木子・真下　陽子
足立友香里・林　　幹人
井谷　智尚・三村　　純
小森　英司

（第17回日本消化器関連学会週間，京都国際会議場，2009. 10. 14-17）

Ⅶ. 11. 113　転移性胃腫瘍症例の検討

西神戸医療センター　消化器科　岡本　佳子・三村　　純

（第17回日本消化器関連学会週間，京都国際会議場，2009. 10. 14-17）

Ⅶ. 11. 114　当院で外科的切除を行った小腸癌の経験

西神戸医療センター　消化器科　吉岡　正博・岡部　　誠
後藤　規弘・松森　友昭
船越真木子・真下　陽子
足立友香里・林　　幹人
井谷　智尚・三村　　純
小森　英司

（第17回日本消化器関連学会週間，京都国際会議場，2009. 10. 14-17）

Ⅶ. 11. 115　内視鏡所見がえられたfollicular lymphomaの自験例

西神戸医療センター　消化器科　船越真木子・吉岡　正博
岡部　　誠・後藤　規弘
松森　友昭・真下　陽子
足立友香里・林　　幹人
井谷　智尚・三村　　純
小森　英司

（第17回日本消化器関連学会週間，京都国際会議場，2009. 10. 14-17）

Ⅶ. 11. 116　当院における腸管悪性リンパ腫手術例の検討

西神戸医療センター　消化器科　島田友香里・後藤　規弘
吉岡　正博・岡部　　誠
松森　友昭・船越真木子
真下　陽子・林　　幹人
井谷　智尚・三村　純
小森　英司

（第17回日本消化器関連学会週間，京都国際会議場，2009. 10. 14-17）

Ⅶ. 12 皮膚および皮下組織の疾患

Ⅶ. 12. 1 マリーゴールドエキスによるかと思われる光線過敏症の1例

中央市民 皮膚科 大郷 典子・東田 由香
小川真希子

（第85回兵庫県皮膚科医会総会，神戸，2009. 6. 27）

Ⅶ. 12. 2 副鼻腔炎から眼窩内膿瘍を来たし当科にて切開排膿を要した2症例

中央市民 形成外科 谷口 真貴・朴 諄源
間藤 尚美・月江 富男

（第92回日本形成外科学会関西支部学術集会，大阪市，2009. 6）

Ⅶ. 12. 3 手足症候群に対する予防対策及び治療

西市民 皮膚科 加茂 統良

（第1回分子標的薬勉強会，神戸市立医療センター西市民病院，2009. 6. 18）

Ⅶ. 12. 4 カルバマゼピンによる DIHS に伴い発症した劇症1型糖尿病の1例

西市民 皮膚科 塩見 彩子・上野 充彦
加茂 統良
糖尿病内科 中村 武寛

（第415回大阪地方会，大阪市，2009. 10）

Ⅶ. 12. 5 アトピー性皮膚炎およびコリン性蕁麻疹における汗過敏症についての研究

西神戸医療センター 皮膚科 堀川 達弥
神戸大学医学部 皮膚科 福永 淳・小倉香奈子
錦織千佳子

（第62回兵庫県医師会設立記念医学会，神戸，2009. 11）

Ⅶ. 12. 6 汗アレルギーと蕁麻疹

西神戸医療センター 皮膚科 堀川 達弥

（第39回日本皮膚アレルギー・接触皮膚炎学会総会，京都，2009. 11）

Ⅶ. 12. 7 金属アレルギーによって惹起される様々な皮膚疾患

県立加古川医療センター 皮膚科 足立 厚子
西神戸医療センター 皮膚科 堀川 達弥

（第39回日本皮膚アレルギー・接触皮膚炎学会総会，京都，2009. 11）

Ⅶ. 12. 8 コリン性蕁麻疹における自己汗による急速減感作療法の試み

神戸大学医学部 皮膚科 田口久美子・小猿 恒志
福田佳奈子
西神戸医療センター 皮膚科 堀川 達弥

（第39回日本皮膚アレルギー・接触皮膚炎学会総会，京都，2009. 11）

Ⅶ. 12. 9 Metal contact allergy and systemic metal allergy

県立加古川医療センター 皮膚科 Adachi A
西神戸医療センター 皮膚科 Horikawa T

（17th International Contact Dermatitis Symposium, 10th Asia-Pacific Environmental and Occupational Dermatology Symposium，京都，2009. 11）

Ⅶ. 12. 10 Contact urticaria due to polyoxyethylene alkyl ether

西神戸医療センター 皮膚科 Horikawa T
神戸大学医学部 皮膚科 Sujishi A, Ogura K, Taguchi K

（17th International Contact Dermatitis Symposium, 10th Asia-Pacific Environmental and Occupational Dermatology Symposium，京都，2009. 11）

Ⅶ. 12. 11 蕁麻疹・アナフィラキシーの原因検索における特異 IgE 抗体検査の意義

西神戸医療センター 皮膚科 堀川 達弥

（第108回日本皮膚科学会総会，福岡，2009. 4）

Ⅶ. 12. 12 コリン性蕁麻疹とアトピー性皮膚炎の汗中のヒスタミンの増加

西神戸医療センター 皮膚科 堀川 達弥
神戸大学医学部 皮膚科 小倉香奈子・福永 淳
錦織千佳子

（第33回兵庫県臨床アレルギー研究会，神戸，2009. 11）

Ⅶ. 12. 13 Localized scleroderma と lichen sclerosus et atrophicus の特徴を有する若年女性の頚部の皮疹

西神戸医療センター 皮膚科 鷲尾 健・中村 敦子
谷 昌寛・堀川 達弥

（第60回日本皮膚科学会中部支部学術大会，京都，2009. 10）

Ⅶ. 12. 14　ラモトリギン（ラミクタール）による中毒性表皮壊死症の１例

神戸大学医学部　皮膚科　里　美佐子・大野健太郎
池田　哲也
西神戸医療センター　皮膚科　堀川　達弥

（第60回日本皮膚科学会中部支部学術大会，京都，2009．10）

Ⅶ. 12. 15　マイコプラズマ肺炎が関与したと考えられるアセトアミノフェンによる中毒性表皮壊死症の１例

神戸大学医学部　皮膚科　松島　智恵・鬼木俊太郎
池田　哲也
西神戸医療センター　皮膚科　堀川　達弥

（第60回日本皮膚科学会中部支部学術大会，京都，2009．10）

Ⅶ. 12. 16　多彩な臨床像を示した上下肢の皮疹

西神戸医療センター　皮膚科　鷲尾　　健・中村　敦子
谷　　昌寛・堀川　達弥

（第61回日本皮膚科学会西部支部学術大会，別府，2009．10）

Ⅶ. 12. 17　BLNAR による敗血症を伴った蜂窩織炎を来たし、治療に難渋した一例

西神戸医療センター　皮膚科　鷲尾　　健・中村　敦子
堀川　達弥

（第87回兵庫県皮膚科医会総会・学術集談会，神戸，2009．11）

Ⅶ. 12. 18　Thioredoxin suppreses the contact hypersensitivity response by inhibiting leukocyte recruitment during elicitation phase

神戸大学医学部　皮膚科　Fukunaga A，Ogura K，Nishigori C
西神戸医療センター　皮膚科　Horikawa T

（第34回日本研究皮膚科学会，福岡，2009．12）

Ⅶ. 12. 19　関節リウマチに合併した intravascular or intralymphatic histiocytosis の１例

西神戸医療センター　皮膚科　鷲尾　　健・中村　敦子
堀川　達弥

（第417回日本皮膚科学会大阪地方会，大阪，2010．2）

Ⅶ. 12. 20　アトロピンが外用が有効であった eccrine hidrocystoma の１例

西神戸医療センター　皮膚科　鷲尾　　健・中村　敦子
堀川　達弥
神戸市　皮膚科　大野美和子

（第418回日本皮膚科学会大阪地方会，大阪，2010．3）

Ⅶ. 13 筋骨格系および結合組織の疾患

Ⅶ. 13. 1 左主気管支狭窄により急激な経過を取った lymphomatoid granulomatosis の1例

中央市民 免疫血液内科 木村 隆治・井上 大地
下地 園子・森 美奈子
田端 淑恵・松下 章子
永井 謙一・倉田 雅之
高橋 隆幸

（第91回近畿血液学地方会，奈良，2009. 6. 20）

Ⅶ. 13. 2 マムシ咬傷後に一過性の高度血小板減少がみられた1例

中央市民 免疫血液内科 高井 智子・井上 大地
木村 隆治・田端 淑恵
柳田 宗之・松下 章子
永井 謙一・高橋 隆幸

（第189回日本内科学会近畿地方会，大阪国際交流センター，2009. 9. 26）

Ⅶ. 13. 3 難治性再発性多発性骨髄腫に対するサリドマイドの治療成績：Thaled と Sauramide の比較検討

中央市民 免疫血液内科 田端 淑恵・倉田 雅之
田中 祥二・登 佳寿子
森田 有香・有馬 浩史
瀧内 曜子・永野 誠治
井上 大地・木村 隆治
下地 園子・森 美奈子
柳田 宗之・松下 章子
永井 謙一・福島 昭二
高橋 隆幸

（第71回日本血液学会学術集会，京都，2009. 10. 24）

Ⅶ. 13. 4 経過中に急性増悪し、無顆粒球症、自己免疫性血小板減少、溶血性貧血を来たした自己免疫性好中球減少症

中央市民 免疫血液内科 下地 園子・瀧内 曜子
丸岡 隼人・木村 隆治
井上 大地・永井 雄也
森 美奈子・戸上 勝仁
田端 淑恵・倉田 雅之
松下 章子・永井 謙一
高橋 隆幸

（第71回日本血液学会学術集会，京都，2009. 10. 24）

Ⅶ. 13. 5 Optimization of Postremission Therapy of AML Patients with MRD Determined by Flow Cytometry

中央市民 免疫血液内科 Daichi Inoue,
Hayato Maruoka,
Youko Takiuchi,
Hiroshi Arima,
Seiji Nagano,
Takaharu Kimura,
Sonoko Shimoji,
Yuya Nagai,
Minako Mori,
Soushi Yanagida,
Akiko Matsushita,
Kenichi Nagai,
Takayuki Takahashi

（第71回日本血液学会学術集会，京都，2009. 10. 24）

Ⅶ. 13. 6 腸間膜動静脈血栓症を契機に早期診断し得た非 asian variant 型血管内リンパ腫（IVL）

中央市民 免疫血液内科 有馬 浩史・井上 大地
瀧内 曜子・永野 誠治
森 美奈子・田端 淑恵
柳田 宗之・松下 章子
永井 謙一・高橋 隆幸

（第92回近畿血液学地方会，京都，2009. 12. 21）

Ⅶ. 13. 7 初診時 lymphoid crisis に対しダサチニブで病勢をコントロールし、同種骨髄移植を施行できた慢性骨髄性白血病の一例

中央市民 免疫血液内科 田端 淑恵・井上 大地
有馬 浩史・瀧内 曜子
永野 誠治・木村 隆治
下地 園子・森 美奈子
柳田 宗之・伊藤 仁也
橋本 尚子・永井 謙一
高橋 隆幸

（第32回日本造血細胞移植学会総会，浜松，2010. 2. 19）

Ⅶ. 13. 8　移植前治療としてサリドマイド療法が有効であった心不全合併 POEMS 症候群

中央市民　免疫血液内科　井上　大地・加藤　愛子
田端　淑恵・瀧内　曜子
有馬　浩史・永野　誠治
木村　隆治・下地　園子
森　美奈子・柳田　宗之
松下　章子・永井　謙一
高橋　隆幸

（第32回日本造血細胞移植学会総会，浜松，2010. 2. 19）

Ⅶ. 13. 9　人工関節感染の診断と治療

中央市民　整形外科　川那辺圭一

（神戸整形外科医医会設立記念学術講演会，神戸，2009. 8. 1）

Ⅶ. 13. 10　大きな皮膚、筋肉の欠損を伴った脛骨骨幹部開放骨折、足関節開放脱臼骨折に対して腓腹筋弁が奏功した一例

中央市民　整形外科　清水　孝彬

（第113回中部日本整形外科・災害外科学会，神戸市，2009. 10. 2－3）

Ⅶ. 13. 11　ＰＩＰ関節掌側板損傷による過伸展変形に対する治療経験

中央市民　整形外科　市川　耕一

（第113回中部日本整形外科・災害外科学会，神戸市，2009. 10）

Ⅶ. 13. 12　遊離腓骨及びプレート固定を用いた骨折遷延治癒に対する手術方法

中央市民　整形外科　市川　耕一

（第113回中部日本整形外科・災害外科学会，神戸市，2009. 10）

Ⅶ. 13. 13　AFI に対する 3 DCT シミュレーションによる解析

中央市民　整形外科　市川　耕一

（第14回兵庫股関節研究会，神戸，2010. 2）

Ⅶ. 13. 14　肘関節脱臼骨折加療後の PLRI（後外側回旋不安定症）に対し、外側側副靭帯と橈骨頭の再建を行った一例

中央市民　整形外科　櫻木　淳史

（第22回日本肘関節学会，さいたま市，2010. 2. 12）

Ⅶ. 13. 15　K-MAX SS HIP system　HS-stem の中期成績と特徴的な osteolysis

中央市民　整形外科　木村　豪太

（第40回日本人工関節学会，沖縄，2010. 2. 26）

Ⅶ. 13. 16　ソケットルースニング：セメントとセメントレスの比較

中央市民　整形外科　川那辺圭一

（第５回超長期耐用をめざしたインプラントと骨との固着を語る会，大阪，2010. 3. 20）

Ⅶ. 13. 17　上気道症状で発症した再発性多発性軟骨炎の２例

中央市民　耳鼻咽喉科　金沢　佑治・菊地　正弘
内藤　　泰・篠原　尚吾
藤原　敬三・十名　洋介
山崎　博司・栗原　理紗

（第163回日耳鼻兵庫県地方部会，西宮市，2009. 11. 29）

Ⅶ. 13. 18　本院における糖尿病足病変合同カンファレンスの取り組み

西市民　整形外科　藤原　弘之・笠井　隆一
糖尿病内科　中村　武寛
外科　竹尾　正彦
皮膚科　加茂　統良・上野　充彦
塩見　彩子

（日本リハビリテーション医学会近畿地方会学術集会，大阪，2009. 9. 5）

Ⅶ. 13. 19　当院入院中に発生した大腿骨近位部骨折

西市民　整形外科　西口　　滋・李　　進舜
山根　逸郎・藤原　弘之
川西　洋平・阿波　康成
櫻木　淳史・笠井　隆一

（第35回日本骨折治療学会，横浜市，2009. 7. 3－4）

Ⅶ. 13. 20　膝の痛み-人工関節で痛みが激減-

西市民　整形外科　西口　　滋

（西市民病院市民公開講座，神戸市，2009. 9）

Ⅶ. 13. 21　深層伸筋の剥離を最小限とした頚椎椎弓切除術の手術成績

西神戸医療センター　整形外科　和田山文一郎・藤原　正利
中井　一成・吉田　圭二
原田　豪人・石井　達也

（第112回中部日本整形外科災害外科学会，京都市，2009. 4. 10）

Ⅶ. 13. 22　Surgical treatment of acetabular fractures

西神戸医療センター　整形外科　藤原　正利

（第10回日仏整形外科学会，沖縄，2009. 5. 29）

Ⅶ. 13. 23　寛骨臼/骨盤骨折の観血的治療

西神戸医療センター　整形外科　藤原　正利

（京整会秋季研修会，京都市，2009. 8. 22）

Ⅶ. 13. 24　高齢者の転倒、関節痛、腰痛対策

西神戸医療センター　整形外科　和田山文一郎

（神戸市西区整形外科医会講演会，神戸，2009. 9. 26）

Ⅶ. 13. 25　頚椎椎弓形成における軸性疼痛軽減の工夫

西神戸医療センター　整形外科　和田山文一郎・藤原　正利
中井　一成・吉田　圭二
原田　豪人・石井　達也

（第113回中部日本整形外科災害外科学会，神戸，2009. 10. 2）

Ⅶ. 13. 26　当院における人工膝関節置換術後感染８例の検討

西神戸医療センター　整形外科　吉田　圭二・藤原　正利
和田山文一郎・中井　一成
原田　豪人・石井　達也

（第113回中部日本整形外科災害外科学会，神戸，2009. 10. 3）

Ⅶ. 13. 27　アキレス腱断裂新鮮例に対する保存的治療の成績と問題

西神戸医療センター　整形外科　原田　豪人・藤原　正利
和田山文一郎・中井　一成
吉田　圭二・石井　達也

（第113回中部日本整形外科災害外科学会，神戸，2009. 10. 3）

Ⅶ. 13. 28　骨盤/寛骨臼の機能解剖

西神戸医療センター　整形外科　藤原　正利

（第４回日本骨折治療学会研修会アドバンスコース，東京，2009. 10. 12）

Ⅶ. 13. 29　寛骨臼骨折における大転子切離による側方展開法の役割

西神戸医療センター　整形外科　藤原　正利・吉田　圭二
原田　豪人・池田　登

（第35回骨折治療学会，横浜，2009. 7. 3）

Ⅶ. 13. 30　腸恥滑液包炎による大腿神経障害を生じた人工関節全置換術後の１例

西神戸医療センター　整形外科　藤原　正利・和田山文一郎
中井　一成・吉田　圭二
原田　豪人・石井　達也
森田　侑吾・橋本　公夫

（第14回兵庫県股関節研究会，神戸，2010. 2. 6）

Ⅶ. 14　腎・尿路・生殖器系の疾患

Ⅶ. 14. 1　クリオグロブリン血症の一例

中央市民　腎臓内科　植田　浩司・戸田　尚宏
田路　佳範・吉本　明弘
鈴木　隆夫

（関西腎疾患カンファレンス，大阪，2009. 4）

Ⅶ. 14. 2　被嚢性硬化性腹膜炎の１例

中央市民　腎臓内科　植田　浩司・戸田　尚宏
田路　佳範・吉本　明弘
鈴木　隆夫

（関西 PD カフェ，大阪，2009. 4）

Ⅶ. 14. 3　小児の CHDF

中央市民　腎臓内科　角山　真梨・戸田　尚宏
植田　浩司・田路　佳範
吉本　明弘・鈴木　隆夫

（第36回日本血液浄化技術学会，神戸，2009. 4）

Ⅶ. 14. 4　血液濾過透析併用療法における経時的循環血液量の変化の検討

中央市民　腎臓内科　三上　響子・戸田　尚宏
植田　浩司・田路　佳範
吉本　明弘・鈴木　隆夫

（第36回日本血液浄化技術学会，神戸，2009. 4）

Ⅶ. 14. 5　心腎連関における血圧コントロールと治療戦略

中央市民　腎臓内科　吉本　明弘・戸田　尚宏
植田　浩司・田路　佳範
鈴木　隆夫

（阪南総合医学談話会，大阪，2009. 5）

Ⅶ. 14. 6　のう胞感染を繰り返しPD離脱した１例

中央市民　腎臓内科　戸田　尚宏・植田　浩司
田路　佳範・吉本　明弘
鈴木　隆夫

（関西 PD カフェ，大阪，2009. 5）

Ⅶ. 14. 7　当院における難治性ＣＡＰＤ腹膜炎の現状

中央市民　腎臓内科　吉本　明弘・戸田　尚宏
植田　浩司・田路　佳範
鈴木　隆夫

（第52回日本腎臓学会学術総会，横浜，2009. 6）

Ⅶ. 14. 8　当院で過去３年間に施行したＣＲＲＴ患者の予後の検討

中央市民　腎臓内科　田路　佳範・戸田　尚宏
植田　浩司・吉本　明弘
鈴木　隆夫

（第54回日本透析医学会学術集会，横浜，2009. 6）

Ⅶ. 14. 9　腹痛と右下肢麻痺で発症した急性腎不全の１例

中央市民　腎臓内科　植田　浩司・戸田　尚宏
田路　佳範・吉本　明弘
鈴木　隆夫

（第54回日本透析医学会学術集会，横浜，2009. 6）

Ⅶ. 14. 10　大動脈解離で経過中に急速に腎不全を進行し血液透析に移行するも右胸水貯留、管内低吸収域出現した後、死亡した一例

中央市民　腎臓内科　植田　浩司・戸田　尚宏
田路　佳範・吉本　明弘
鈴木　隆夫

（第54回日本透析医学会学術集会，横浜，2009. 6）

Ⅶ. 14. 11　腎盂腎炎にて急性腎不全となった一例

中央市民　腎臓内科　戸田　尚宏・植田　浩司
田路　佳範・吉本　明弘
鈴木　隆夫

（第54回日本透析医学会学術集会，横浜，2009. 6）

Ⅶ. 14. 12　当院における緊急透析を施行した維持透析患者の背景

中央市民　腎臓内科　吉田　哲也・戸田　尚宏
植田　浩司・田路　佳範
吉本　明弘・鈴木　隆夫

（第54回日本透析医学会学術集会，横浜，2009. 6）

Ⅶ. 14. 13　早期の治療が奏功した真菌性腹膜炎の１例

中央市民　腎臓内科　井手　裕也・戸田　尚宏
植田　浩司・田路　佳範
吉本　明弘・鈴木　隆夫

（第54回日本透析医学会学術集会，横浜，2009. 6）

Ⅶ. 14. 14　マイトマイシン投与後に発症した TTP-HUS の１例

中央市民　腎臓内科　戸田　尚宏・植田　浩司
田路　佳範・吉本　明弘
鈴木　隆夫

（姫路ネフロロジーカンファランス，神戸，2009. 6）

Ⅶ. 14. 15　ミゾリビンの併用が奏功した慢性B型肝炎合併の頻回再発型ネフローゼ症候群の１例
中央市民　腎臓内科　吉本　明弘・戸田　尚宏
植田　浩司・田路　佳範
鈴木　隆夫
（第13回兵庫県腎疾患懇話会，神戸，2009. 7）

Ⅶ. 14. 16　潰瘍性大腸炎における血球成分吸着除去療法の有用性の検討
中央市民　腎臓内科　植田　浩司・戸田　尚宏
田路　佳範・吉本　明弘
鈴木　隆夫
（第30回日本アフェレーシス学会，札幌，2009. 9）

Ⅶ. 14. 17　VRAD
中央市民　腎臓内科　井上　和久・戸田　尚宏
植田　浩司・田路　佳範
吉本　明弘・鈴木　隆夫
（第30回日本アフェレーシス学会，札幌，2009. 9）

Ⅶ. 14. 18　CKD と血圧コントロールの治療戦略-腎から全身を診る-
中央市民　腎臓内科　吉本　明弘・戸田　尚宏
植田　浩司・田路　佳範
鈴木　隆夫
（西区医師会学術講演会，神戸，2009. 9）

Ⅶ. 14. 19　マイトマイシン投与後に発症した TTP-HUS の１例
中央市民　腎臓内科　戸田　尚宏・植田　浩司
田路　佳範・吉本　明弘
鈴木　隆夫
（第１回京阪神ネフロロジーカンファランス，大阪，2009. 9）

Ⅶ. 14. 20　HCV 感染にクリオグロブリン血症と MPGN を合併した１例
中央市民　腎臓内科　宮本　泰斗・戸田　尚宏
植田　浩司・田路　佳範
吉本　明弘・鈴木　隆夫
（第29回兵庫県透析合同研究会，神戸，2009. 10）

Ⅶ. 14. 21　当院における透析患者に対する CRT-D 治療の現状
中央市民　腎臓内科　山中　大幸・戸田　尚宏
植田　浩司・田路　佳範
吉本　明弘・鈴木　隆夫
（第23回神戸腎疾患カンファランス，神戸，2009. 10）

Ⅶ. 14. 22　透析方法の選択と受け入れの援助
中央市民　腎臓内科　中嶋あゆみ・戸田　尚宏
植田　浩司・田路　佳範
吉本　明弘・鈴木　隆夫
（第23回神戸腎疾患カンファランス，神戸，2009. 10）

Ⅶ. 14. 23　診断と治療に苦慮した CAPD 腹膜炎の１例
中央市民　腎臓内科　小山瑠梨子・戸田　尚宏
植田　浩司・田路　佳範
吉本　明弘・鈴木　隆夫
（第23回神戸腎疾患カンファランス，神戸，2009. 10）

Ⅶ. 14. 24　マイトマイシン投与後に発症した TTP-HUS の１例
中央市民　腎臓内科　戸田　尚宏・植田　浩司
田路　佳範・吉本　明弘
鈴木　隆夫
（第39回西部腎臓学会，和歌山，2009. 10）

Ⅶ. 14. 25　HCV 感染にクリオグロブリン血症と MPGN を合併した一例
中央市民　腎臓内科　植田　浩司・戸田　尚宏
田路　佳範・吉本　明弘
鈴木　隆夫
（姫路ネフロロジーカンファレンス，神戸，2009. 10）

Ⅶ. 14. 26　慢性腎臓病（CKD）の治療戦略-患者教育から病診連携まで-
中央市民　腎臓内科　吉本　明弘・戸田　尚宏
植田　浩司・田路　佳範
鈴木　隆夫
（Chronic Kidney Disease Conference in MAIKO，神戸，2009. 10）

Ⅶ. 14. 27　腹膜透析感染経路
中央市民　腎臓内科　植田　浩司・戸田　尚宏
田路　佳範・吉本　明弘
鈴木　隆夫
（第15回腹膜透析研究会，静岡，2009. 11）

Ⅶ. 14. 28　腹膜透析離脱と継続期間の研究
中央市民　腎臓内科　戸田　尚宏・植田　浩司
田路　佳範・吉本　明弘
鈴木　隆夫
（第15回腹膜透析研究会，静岡，2009. 11）

Ⅶ. 14. 29　ＣＲＲＴの予後検討
中央市民　腎臓内科　田路　佳範・戸田　尚宏
植田　浩司・吉本　明弘
鈴木　隆夫
（第２回神戸 HDF 懇話会，神戸，2010. 2）

Ⅶ. 14. 30　人工心肺施行後にＣＨＤＦを用いた症例の腎予後の検討
中央市民　腎臓内科　高尾　明直・戸田　尚宏
植田　浩司・田路　佳範
吉本　明弘・鈴木　隆夫
（第２回神戸 HDF 懇話会，神戸，2010. 2）

Ⅶ. 14. 31　汎血球減少、腎不全にて発症した１例
中央市民　腎臓内科　植田　浩司・戸田　尚宏
田路　佳範・吉本　明弘
鈴木　隆夫
（第12回神戸急性血液浄化研究会，神戸，2010. 2）

Ⅶ. 14. 32　川崎病における血漿交換の技術的見解と効果
中央市民　腎臓内科　吉田　哲也・戸田　尚宏
植田　浩司・田路　佳範
吉本　明弘・鈴木　隆夫
（第12回神戸急性血液浄化研究会，神戸，2010. 2）

Ⅶ. 14. 33　The Two Cases Examinations that Do Virus Removal and Eradication by DFPP to Chronic Hepatitis C
中央市民　腎臓内科　坂地　一郎・戸田　尚宏
植田　浩司・田路　佳範
吉本　明弘・鈴木　隆夫
（31th Dialysis Conference，シアトル，2010. 3）

Ⅶ. 14. 34　Examination of Continuous Hemodiafiltration that Is Achieved by Effecting the Blood Pressure Rise after a Cardiovascular Surgical Procedure
中央市民　腎臓内科　井上　和久・戸田　尚宏
植田　浩司・田路　佳範
吉本　明弘・鈴木　隆夫
（31th Dialysis Conference，シアトル，2010. 3）

Ⅶ. 14. 35　Examination of Change in Amount of Circulating Blood in Concurrent Therapy with Other Agents of Plasma Exchange and Hemodiafiltration
中央市民　腎臓内科　山城　悠希・戸田　尚宏
植田　浩司・田路　佳範
吉本　明弘・鈴木　隆夫
（31th Dialysis Conference，シアトル，2010. 3）

Ⅶ. 14. 36　輸血過多による血圧上昇に伴い二次性の巣状糸球体硬化症を発症したと考えられた１例
中央市民　腎臓内科　田路　佳範・戸田　尚宏
植田　浩司・吉本　明弘
鈴木　隆夫
（第55回兵庫県腎臓研究会，神戸，2010. 3）

Ⅶ. 14. 37　正常卵巣茎捻転の一例
中央市民　小児科　田村　卓也・宮越　千智
山川　　勝・春田　恒和
（第23回日本小児救急医学会，熊本県熊本市，2009. 6. 19～20）

Ⅶ. 14. 38　最近子宮動脈塞栓術をおこなった７例の臨床的検討
中央市民　産婦人科　須賀　真美・坂野　　彰
岡田　悠子・宮本　和尚
西村　淳一・高岡　亜妃
今村　裕子・山田　曜子
山田　　聡・星野　達二
北　　正人
（第61回日本産科婦人科学会学術講演会，国立京都国際会館，2009. 4. 4）

Ⅶ. 14. 39　術後リンパ浮腫軽減のためのリンパ節廓清術式の工夫と術中リンパ節造影の試み
中央市民　産婦人科　北　　正人・須賀　真美
坂野　　彰・岡田　悠子
宮本　和尚・西村　淳一
高岡　亜妃・今村　裕子
山田　曜子・山田　　聡
星野　達二
（第61回日本産科婦人科学会学術講演会，国立京都国際会館，2009. 4. 5）

Ⅶ. 14. 40　脳炎患者で卵巣類皮嚢腫との関連が疑われた症例

中央市民　産婦人科　山田　曜子・須賀　真美
坂野　　彰・岡田　悠子
宮本　和尚・西村　淳一
高岡　亜妃・今村　裕子
山田　　聡・星野　達二
北　　正人

（第61回日本産科婦人科学会学術講演会，国立京都国際会館，2009. 4. 5）

Ⅶ. 14. 41　過多月経・貧血に対する止血目的にエストロゲン・プロゲステロン合剤投与後、下肢深部静脈血栓症、肺塞栓症を発症した巨大子宮腺筋症の２症例

中央市民　産婦人科　今村　裕子・須賀　真美
坂野　　彰・岡田　悠子
宮本　和尚・西村　淳一
高岡　亜妃・山田　曜子
山田　　聡・星野　達二
北　　正人

（第61回日本産科婦人科学会学術講演会，国立京都国際会館，2009. 4. 5）

Ⅶ. 14. 42　外陰 Paget 病の肉眼所見および受診と診断の遅れについて

中央市民　産婦人科　星野　達二・須賀　真美
岡田　悠子・宮本　和尚
西村　淳一・高岡　亜妃
今村　裕子・山田　曜子
山田　　聡・北　　正人

（第83回兵庫県産科婦人科学会学術講演会，神戸市，2009. 6. 7）

Ⅶ. 14. 43　術後リンパ浮腫軽減のためのリンパ節郭清術式の工夫と術中リンパ節造影の試み

中央市民　産婦人科　北　　正人・須賀　真美
岡田　悠子・宮本　和尚
西村　淳一・高岡　亜妃
今村　裕子・山田　曜子
山田　　聡・星野　達二

（第83回兵庫県産科婦人科学会学術講演会，神戸市，2009. 6. 7）

Ⅶ. 14. 44　当科の卵巣粘液性腺癌の治療成績

中央市民　産婦人科　高岡　亜妃・今村　裕子
山田　曜子・山田　　聡
星野　達二

（第120回近畿産科婦人科学会学術集会，神戸市，2009. 6. 28）

Ⅶ. 14. 45　腹腔鏡下（準）広汎子宮全摘出術手技の工夫～開腹術からのスムーズな移行を目指して

中央市民　産婦人科　北　　正人・大竹　紀子
北村　幸子・須賀　真美
岡田　悠子・宮本　和尚
西村　淳一

（第8回兵庫産婦人科内視鏡手術懇話会，神戸市，2009. 7. 4）

Ⅶ. 14. 46　術後リンパ浮腫軽減のためのリンパ節郭清術式の工夫と術中リンパ節造影の試み

中央市民　産婦人科　北　　正人・須賀　真美
岡田　悠子・宮本　和尚
西村　淳一・高岡　亜妃
今村　裕子・山田　曜子
山田　　聡・星野　達二

（第46回日本婦人科腫瘍学会，新潟市，2009. 7. 10）

Ⅶ. 14. 47　妊娠中に保存的手術を行い生児が得られた子宮頸部腺上皮内腺癌の１例

中央市民　産婦人科　岡田　悠子・須賀　真美
宮本　和尚・西村　淳一
高岡　亜妃・今村　裕子
山田　曜子・山田　　聡
星野　達二・北　　正人

（第46回日本婦人科腫瘍学会，新潟市，2009. 7. 10）

Ⅶ. 14. 48　当科での再発卵巣癌治療後の生存患者の分析

中央市民　産婦人科　北　　正人・須賀　真美
坂野　　彰・岡田　悠子
高岡　亜妃・今村　裕子
山田　曜子・山田　　聡
星野　達二

（第44回日本婦人科腫瘍学会学術集会，名古屋国際会議場，2009. 7. 17）

Ⅶ. 14. 49　子宮体癌への腹腔鏡下手術の適応と手術手技

中央市民　産婦人科　北　　正人

（第2回温知会サマークリニカルフォーラム，京都市，2009. 7. 20）

Ⅶ. 14. 50　腹腔鏡下（準）広汎子宮全摘出術手技の工夫～開腹術からのスムーズな移行を目指して

中央市民　産婦人科　北　　正人・須賀　真美
岡田　悠子・宮本　和尚
西村　淳一・高岡　亜妃
今村　裕子・山田　曜子
山田　　聡・星野　達二

（第49回日本産科婦人科内視鏡学会学術講演会，高知市，2009. 9. 4）

Ⅶ. 14. 51　婦人科悪性腫瘍の臨床

中央市民　産婦人科　北　　正人

（グラクソ・スミスクライン社内勉強会（講師），神戸市中央区三宮研修センター，2009. 10. 13）

Ⅶ. 14. 52　婦人科術後リンパ浮腫軽減のための術中リンパ節造影によるナビゲーション手術の試み

中央市民　産婦人科　北　　正人・大竹　紀子
北村　幸子・須賀　真美
岡田　悠子・宮本　和尚
西村　淳一・高岡　亜妃
今村　裕子・山田　曜子
山田　　聡・星野　達二

（第47回日本癌治療学会学術集会，横浜，2009. 10. 22）

Ⅶ. 14. 53　術後の短期腹腔内化学療法併用を行った卵巣癌の治療成績

中央市民　産婦人科　岡田　悠子・大竹　紀子
北村　幸子・須賀　真美
宮本　和尚・西村　淳一
高岡　亜妃・今村　裕子
山田　曜子・山田　　聡
星野　達二・北　　正人

（第47回日本癌治療学会学術集会，横浜，2009. 10. 22）

Ⅶ. 14. 54　前置癒着胎盤にて帝王切開術時に内腸骨動脈バルーン留置にて出血を軽減できた１例

中央市民　産婦人科　大竹　紀子・山田　曜子
北村　幸子・須賀　真美
岡田　悠子・宮本　和尚
西村　淳一・高岡　亜妃
今村　裕子・山田　　聡
星野　達二・北　　正人
芝田　豊通

（第121回近畿産科婦人科学会学術集会，神戸市，2009. 11. 1）

Ⅶ. 14. 55　FLT-PET で診断し得た子宮肉腫の１例

中央市民　産婦人科　高岡　亜妃・北　　正人
大竹　紀子・北村　幸子
須賀　真美・岡田　悠子
宮本　和尚・西村　淳一
今村　裕子・山田　曜子
山田　　聡・星野　達二
山根登茂彦・千田　道雄

（第121回近畿産科婦人科学会学術集会，神戸市，2009. 11. 1）

Ⅶ. 14. 56　腹腔鏡を活用した妊孕性温存悪性腫瘍治療の２例

中央市民　産婦人科　北　　正人・大竹　紀子
北村　幸子・須賀　真美
岡田　悠子・宮本　和尚
西村　淳一・高岡　亜妃
今村　裕子・山田　曜子
星野　達二

（第10回近畿産婦人科内視鏡手術研究会，大阪市，2010. 2. 7）

Ⅶ. 14. 57　子宮頸癌の予防ワクチン

中央市民　産婦人科　北　　正人

（神戸市薬剤師会生涯教育講座第28回研修会，神戸市，2010. 2. 20）

Ⅶ. 14. 58　当科におけるネクサバール使用の臨床的検討

中央市民　泌尿器科　宇都宮紀明・山口　憲昭
増田　憲彦・清川　岳彦
六車　光英・川喜田睦司

（第２回腎癌分子標的治療勉強会，神戸市，2009. 6. 13）

Ⅶ. 14. 59　当科における TUEB について

中央市民　泌尿器科　六車　光英・山口憲昭
増田　憲彦・宇都宮紀明
清川　岳彦・川喜田睦司

（第12回 Clinical Urology 研究会，神戸市，2009. 7. 11）

Ⅶ. 14. 60　神戸市立医療センター中央市民病院泌尿器科思春期外来の報告

中央市民　泌尿器科　石川　英二・川喜田睦司

（第７回神戸泌尿器科思春期疾患研究会，神戸市，2009. 7. 16）

Ⅶ. 14. 61　転移性尿路上皮癌に対する GC 療法の検討

中央市民　泌尿器科　住吉　崇幸・山口　憲昭
増田　憲彦・白石　裕介
宇都宮紀明・大久保和俊
岡田　卓也・清川　岳彦
六車　光英・川喜田睦司

（第59回日本泌尿器科学会中部総会，金沢市，2009. 10. 30）

Ⅶ. 14. 62　ホルモン不応性前立腺癌に対するドセタキセル療法導入後のリン酸エストラムスチンの位置づけ

中央市民　泌尿器科　清川　岳彦・住吉　崇幸
山口　憲昭・宇都宮紀明
増田　憲彦・白石　裕介
根来　宏光・大久保和俊
岡田　卓也・岩村　博史
諸井　誠司・岡　　裕也
六車　光英・川喜田睦司

（第59回日本泌尿器科学会中部総会，金沢市，2009. 10. 31）

Ⅶ. 14. 63　脂肪肉腫22例の検討

中央市民　泌尿器科　山口　憲昭・住吉　崇幸
宇都宮紀明・増田　憲彦
清川　岳彦・六車　光英
川喜田睦司

（第59回日本泌尿器科学会中部総会，金沢市，2009. 10. 31）

Ⅶ. 14. 64　前立腺癌に対するヨウ素Ⅰ125密封小線源治療の初期経験

中央市民　泌尿器科　宇都宮紀明・山口　憲昭
住吉　崇幸・増田　憲彦
白石　裕介・大久保和俊
岡田　卓也・清川　岳彦
六車　光英・川喜田睦司
放射線科　奥野　芳茂

（第59回日本泌尿器科学会中部総会，金沢市，2009. 10. 31）

Ⅶ. 14. 65　術式による前立腺全摘除術の周術期管理の違いに関する検討

中央市民　泌尿器科　川喜田睦司
東北大学ほか　泌尿器科　荒井　陽一・関　　成人
内藤　誠二・永江　浩史
長谷川友紀・服部　良平
松田　公志・矢内原　仁
岡村　菊夫

（第23回日本 Endourology・ESWL 学会総会，東京，2009. 11. 12）

Ⅶ. 14. 66　腹膜外腹腔鏡下前立腺全摘除術における拡大骨盤リンパ節郭清術

中央市民　泌尿器科　川喜田睦司・住吉　崇幸
山口　憲昭・増田　憲彦
宇都宮紀明・岡田　卓也
清川　岳彦・六車　光英

（第23回日本 Endourology・ESWL 学会総会，東京，2009. 11. 12）

Ⅶ. 14. 67　ビデオディスカッション　腹腔鏡下根治的腎摘除術

中央市民　泌尿器科　川喜田睦司

（第23回日本 Endourology・ESWL 学会総会，東京，2009. 11. 12）

Ⅶ. 14. 68　当科における腹腔鏡下腎部分切除術の経験

中央市民　泌尿器科　川喜田睦司
長野赤十字病院　泌尿器科　今尾　哲也・天野　俊康
竹前　克朗

（第23回日本 Endourology・ESWL 学会総会，東京，2009. 11. 12）

Ⅶ. 14. 69　当科における Transurethral Enucleation with Bipolar(TUEB) の経験

中央市民　泌尿器科　六車　光英・住吉　崇幸
山口　憲昭・増田　憲彦
白石　裕介・宇都宮紀明
岡田　卓也・清川　岳彦
川喜田睦司

（第23回日本 Endourology・ESWL 学会総会，東京，2009. 11. 12）

Ⅶ. 14. 70　急性前立腺炎の臨床的検討～救急医の立場から

中央市民　救命救急センター・救急部
鈴木　啓之・伊原　崇晃
徳田　剛宏

（第52回日本感染症学会，名古屋，2009. 11. 26）

Ⅶ. 14. 71　当院における緊急透析を施行した維持透析患者の背景

中央市民　臨床工学室　吉田　哲也

（第54回日本透析医学会，パシフィコ横浜，2009. 6）

Ⅶ. 14. 72　TURP 周術期管理の全国調査データを用いた術者の経験に基づく様々なアウトカムの解析

埼玉医科大学　泌尿器科　矢内原　仁
中央市民　泌尿器科　川喜田睦司
東北大学ほか　泌尿器科　荒井　陽一・津島　知靖
内藤　誠二・長谷川友紀
服部　良平・松田　公志
岡村　菊夫

（第23回日本 Endourology・ESWL 学会総会，東京，2009. 11. 12）

Ⅶ. 14. 73　全国調査を基とした経尿道的前立腺手術における術式（TURP, TURis, HoLAP, HoLEP, PVP）による周術期成績、合併症の検討

名古屋大学　泌尿器科　佐々　直人
中央市民　泌尿器科　川喜田睦司
東北大学ほか　泌尿器科　荒井　陽一・津島　知靖
内藤　誠二・野尻　佳克
長谷川友紀・服部　良平
松田　公志・岡村　菊夫

（第23回日本 Endourology・ESWL 学会総会，東京，2009. 11. 12）

Ⅶ. 14. 74　腹腔鏡下前立腺全摘除術での尿道吻合時に尿道バルーンカテーテルが膀胱外に逸脱していた1例

西神戸医療センター　泌尿器科
金丸　聰淳・井口　亮
上山　裕樹・添田　朝樹
伊藤　哲之
中央市民　泌尿器科　川喜田睦司

（第23回日本 Endourology・ESWL 学会総会，東京，2009. 11. 13）

Ⅶ. 14. 75　パネリスト：兵庫県における腎移植推進の課題

中央市民　泌尿器科　川喜田睦司

（兵庫県腎移植推進懇話会，神戸市，2009. 11. 19）

Ⅶ. 14. 76　TESE-ICSI で妊娠に至った von Hippel-Lindau（VHL）病の2例

京都大学　泌尿器科　大久保和俊・増田　憲彦
市岡健太郎・西山　博之
小川　修・中山　貴弘
畑山　博
中央市民　泌尿器科　宇都宮紀明・川喜田睦司

（第54回日本生殖医学会学術講演会，金沢市，2009. 11. 22）

Ⅶ. 14. 77　尿路上皮癌術後の遺残尿道および会陰再発の1例

中央市民　泌尿器科　住吉　崇幸・山口　憲昭
宇都宮紀明・清川　岳彦
六車　光英・川喜田睦司

（第11回神戸地区泌尿器科カンファレンス，神戸市，2009. 11. 27）

Ⅶ. 14. 78　膀胱全摘後に発症した下腿コンパートメント症候群の1例

中央市民　泌尿器科　住吉　崇幸・宇都宮紀明
清川　岳彦・六車　光英
川喜田睦司

（第37回兵庫岡山 RCC 研究会，豊岡市，2010. 1. 16）

Ⅶ. 14. 79　腎癌膀胱転移の1例

中央市民　泌尿器科　宇都宮紀明・住吉　崇幸
清川　岳彦・六車　光英
川喜田睦司

（第37回兵庫岡山 RCC 研究会，豊岡市，2010. 1. 16）

Ⅶ. 14. 80　当院における Sunitinib による副作用マネージメント

中央市民　泌尿器科　川喜田睦司

（腎癌学術講演会，大阪市，2010. 1. 22）

Ⅶ. 14. 81　シンポジウム　前立腺肥大症に対する経尿道的手術　パネルディスカッション　TUEB

中央市民　泌尿器科　川喜田睦司

（第29回泌尿器科手術研究会，京都市，2010. 1. 23）

Ⅶ. 14. 82　ドセタキセルはいつはじめるか？

中央市民　泌尿器科　宇都宮紀明・住吉　崇幸
清川　岳彦・六車　光英
川喜田睦司

（第２回 Hyogo Okayama Prostate Cancer Study Meeting，神戸市，2010. 2. 6）

Ⅶ. 14. 83　はじめての腹腔鏡下左副腎摘除

中央市民　泌尿器科　住吉　崇幸・清川　岳彦
川喜田睦司

（第14回 Clinical Urology 研究会，神戸市，2010. 3. 13）

Ⅶ. 14. 84　サイトカイン療法抵抗性転移性腎癌に対する Sorafenib の使用経験

西市民　泌尿器科　中村　一郎

神戸大学大学院医学系研究科　腎泌尿器科学分野
三宅　秀明・村蒔　基次
倉橋　俊史・武中　篤
藤澤　正人

兵庫県立がんセンター　井上　隆朗

姫路赤十字病院　小川　隆義

兵庫県立尼崎病院　濱見　学

（第97回日本泌尿器科学会総会，岡山，2009. 4. 17）

Ⅶ. 14. 85　後腹膜 Malignant fibrous histiocytoma（MFH）の一例

西市民　泌尿器科　原田　健一・阪本　祐一
中村　一郎

（第208回日本泌尿器科学会関西地方会，大阪，2009. 9. 26）

Ⅶ. 14. 86　当院緩和ケアチーム活動の検討～チーム結成から５年間の取り組みと成果～

西市民　泌尿器科　中村　一郎・後藤　たみ
岡田　裕・本田　明広
金子　正博・見野　耕一
榎　泰二郎・岩蕗かをり
仲　大輔・木谷　公美

（第98回癌治療学会総会，横浜，2009. 10. 23）

Ⅶ. 14. 87　前立腺生検で片葉のみ癌陽性であった症例に対する全摘病理所見の検討

西市民　泌尿器科　原田　健一・阪本　祐一
中村　一郎

（第59回日本泌尿器科学会中部総会，金沢，2009. 10. 30）

Ⅶ. 14. 88　当院における腎自然破裂症例の６例の臨床的検討

西市民　泌尿器科　阪本　祐一・原田　健一
中村　一郎

新須磨病院　原田　益善

（第59回日本泌尿器学会中部総会，金沢，2009. 10. 30）

Ⅶ. 14. 89　前立腺全摘後に膀胱全摘を施行した同時性前立腺・膀胱重複癌の１例

西市民　泌尿器科　中村　一郎・原田　健一
阪本　祐一・安藤　慎
松原　重治

（第61回日本泌尿器科学会西日本総会，高松，2009. 11. 7）

Ⅶ. 14. 90　前立腺小細胞癌の一例

西市民　泌尿器科　阪本　祐一・原田　健一
中村　一郎

新須磨病院　原田　益善

（第209回日本泌尿科器学会関西地方会，京都，2009. 12. 5）

Ⅶ. 14. 91　尿管癌根治術後、直腸輪状狭窄をきたした一例

西市民　泌尿器科　阪本　祐一・原田　健一
中村　一郎

（第210回日本泌尿器科学会関西地方会，大阪，2010. 2. 6）

Ⅶ. 14. 92　最大径８cm の腫瘤を形成し急性腹症をきたした子宮アデノマトイド腫瘍の一例

西神戸医療センター　病理科　西尾　真理・大西　隆仁
橋本　公夫

（第98回日本病理学会総会，京都市，2009. 5）

Ⅶ. 14. 93　最大径8cmの腫瘤を形成し急性腹症をきたした子宮アデノマトイド腫瘍の一例

西神戸医療センター　病理科　西尾　真理・大西　隆仁
橋本　公夫

（第98回日本病理学会総会，京都市，2009. 5）

Ⅶ. 15　妊娠・分娩および産褥

Ⅶ. 15. 1　von Hippel-Lindau 病合併妊娠の1例

西神戸医療センター　産婦人科　尾崎　友美・上田　智弘
斎田　有紀・近田　恵里
梅本裕美子・川北かおり
竹内　康人・片山　和明

（第83回兵庫県産科婦人科学会，兵庫県医師会館，2009．6）

Ⅶ. 15. 2　妊娠中に特発性間質性肺炎を発症した1症例

西神戸医療センター　産婦人科　上田　智弘・尾崎　友美
斎田　有紀・近田　恵里
梅本裕美子・川北かおり
竹内　康人・片山　和明

（第83回兵庫県産科婦人科学会，兵庫県医師会館，2009．6）

Ⅶ. 15. 3　帝王切開後回盲部誘因として腸捻転をきたした1例

西神戸医療センター　産婦人科　上田　智弘・尾崎　友美
斎田　有紀・近田　恵里
梅本裕美子・川北かおり
竹内　康人・片山　和明

（第120回近畿産科婦人科学会，神戸国際会議場，2009．6）

Ⅶ. 15. 4　動脈管早期収縮（premature constriction of ductus arteriosus：PCDA）の2例

西神戸医療センター　産婦人科　尾崎　友美・上田　智弘
斎田　有紀・近田　恵里
梅本裕美子・川北かおり
竹内　康人・片山　和明

（第120回近畿産科婦人科学会，神戸国際会議場，2009．6）

Ⅶ. 16　周産期に発生した病態

Ⅶ. 16. 1　頻脈性心筋症から循環不全に陥った新生児不適切洞頻脈症候群の1例

中央市民　小児科　廣田　篤史・宮越　千智
山川　　勝・春田　恒和

（第23回日本小児救急医学会，熊本県熊本市，2009. 6. 19～20）

Ⅶ. 16. 2　当院における胎児・新生児心房粗動の周産期管理

中央市民　小児科　廣田　篤史・田場　隆介
山川　　勝・春田　恒和

（第54回日本未熟児新生児学会，神奈川県横浜市，2009. 11. 29～12. 1）

Ⅶ. 16. 3　J-PreP Guideline アンケートからガイドラインへ

中央市民　小児科　山川　　勝

（第16回未熟児新生児医療研究会，京都，2009. 9）

Ⅶ. 16. 4　当院における胎児期／新生児期心房粗動の周産期管理

中央市民　小児科　廣田　篤史・山川　　勝
宮越　千智・冨田　安彦

（第16回未熟児新生児医療研究会，京都，2009. 9）

Ⅶ. 16. 5　新生児拡張型心筋症の3例

中央市民　小児科　宮越　千智・廣田　篤史
米本　大貴・山川　　勝

（第54回日本未熟児新生児学会総会，横浜，2009. 11）

Ⅶ. 16. 6　遺伝子解析により同一菌株が証明された経母乳感染遅発型B群溶連菌髄膜炎の1例

中央市民　小児科　米本　大貴・廣田　篤史
宮越　千智・山川　　勝

（第54回日本未熟児新生児学会総会，横浜，2009. 11）

Ⅶ. 16. 7　当院における胎児期／新生児期心房粗動の周産期管理

中央市民　小児科　廣田　篤史・宮越　千智
米本　大貴・山川　　勝

（第54回日本未熟児新生児学会総会，横浜，2009. 11）

Ⅶ. 16. 8　遺伝子組み換え血液凝固第7因子製剤を用いて治療した常位胎盤早期剥離後 DIC の1例

中央市民　産婦人科　岡田　悠子・須賀　真美
坂野　　彰・宮本　和尚
西村　淳一・高岡　亜妃
今村　裕子・山田　曜子
山田　　聡・星野　達二
北　　正人

（第61回日本産科婦人科学会学術講演会，国立京都国際会館，2009. 4. 4）

Ⅶ. 16. 9　抗凝固療法にて周産期管理可能であった、肺塞栓既往のある高度肥満、てんかん、片縁前置胎盤合併の二絨毛膜二羊膜双胎妊娠の1症例

中央市民　産婦人科　今村　裕子・須賀　真美
岡田　悠子・宮本　和尚
西村　淳一・高岡　亜妃
山田　曜子・山田　　聡
星野　達二・北　　正人

（第83回兵庫県産科婦人科学会学術講演会，神戸市，2009. 6. 7）

Ⅶ. 16. 10　新型インフルエンザ　産婦人科対応の実際と今後の教訓

中央市民　産婦人科　北　　正人・大竹　紀子
北村　幸子・須賀　真美
岡田　悠子・宮本　和尚
西村　淳一・高岡　亜妃
今村　裕子・山田　曜子
山田　　聡・星野　達二

（第83回兵庫県産科婦人科学会学術講演会，神戸市，2009. 6. 7）

Ⅶ. 16. 11　ダグラス窩に嵌屯した子宮筋腫合併妊娠の1例

中央市民　産婦人科　高岡　亜妃・須賀　真美
岡田　悠子・宮本　和尚
西村　淳一・今村　裕子
山田　曜子・山田　　聡
星野　達二・北　　正人

（第120回近畿産科婦人科学会学術集会，神戸市，2009. 6. 27）

Ⅶ. 16. 12　母児ともに救命できた脳動脈奇形破綻の1例

中央市民　産婦人科　今村　裕子・須賀　真美
岡田　悠子・宮本　和尚
西村　淳一・高岡　亜妃
山田　曜子・山田　聡
星野　達二・北　正人

（第120回近畿産科婦人科学会学術集会，神戸市，2009. 6. 28）

Ⅶ. 16. 13　当院における過去3年間の分娩時異常出血の検討

中央市民　産婦人科　須賀　真美・岡田　悠子
宮本　和尚・西村　淳一
高岡　亜妃・今村　裕子
山田　曜子・山田　聡
星野　達二・北　正人

（第120回近畿産科婦人科学会学術集会，神戸市，2009. 6. 28）

Ⅶ. 16. 14　シーハン症候群の1例

中央市民　産婦人科　田原裕美子・藤本　寛太
岩倉　敏夫・松岡　直樹
小林　宏正・石原　隆
岡田　悠子・北　正人

（第43回兵庫内分泌研究会，神戸市，2009. 8. 22）

Ⅶ. 16. 15　子宮体癌治療後妊娠前置癒着胎盤にて帝王切開術時に内腸骨動脈バーン留置にて出血を軽減できた一症例

中央市民　産婦人科　大竹　紀子・山田　曜子
北村　幸子・須賀　真美
岡田　悠子・宮本　和尚
西村　淳一・高岡　亜妃
今村　裕子・山田　聡
星野　達二・北　正人
芝田　豊通

（JSAWI，淡路市，2009. 9. 4）

Ⅶ. 16. 16　Severe massive postpartum bleeding in a high-grade perinatal center of emergency and general hospital

中央市民　産婦人科　T. Hoshino, M. Suga,
Y. Okada,
K. Miyamoto,
J. Nishimura,
T. Takaoka,
Y. Imamura,
Y. Yamada,
S. Yamada, M. Kita

（19th World Congress on Ultrasound in Obstetrics and Gynecology, Hamburg, Germany, 2009. 9. 13）

Ⅶ. 16. 17　新型インフルエンザへの対応～妊婦が感染を疑われた場合～

中央市民　産婦人科　北　正人

（TOG 実践セミナー in 東京 2009，東京，2009. 12. 6）

Ⅶ. 16. 18　Late preterm から term で出生した新生児の呼吸障害の発生頻度：在胎週数、分娩様式、胎数での比較検討

西神戸医療センター　小児科　由良　和夫・内田　佳子
井上　珠希・岩田　あや
上村　克徳・仁紙　宏之
松原　康策・深谷　隆

（第45回周産期新生児学会，名古屋，2009. 7. 13）

Ⅶ. 16. 19　急性発症した重症双胎間輸血症候群の症例

西神戸医療センター　小児科　岩田　あや・内田　佳子
和田　珠希・由良　和夫
上村　克徳・仁紙　宏之
松原　康策・深谷　隆

（第17回未熟児新生児医療研究会，京都，2010. 2. 27）

Ⅶ. 18　損傷・中毒およびその他の外因の影響

Ⅶ. 18. 1　穿通性血気胸に VATS を施行して救命しえた１例

中央市民　呼吸器外科　寺師　卓哉・祢里　真也
浜川　博司・高橋　豊

（第40回兵庫呼吸器外科研究会，神戸，2009. 9. 3）

Ⅶ. 18. 2　種々の組織欠損創に対する有茎腹直筋皮弁の汎用性

中央市民　形成外科　朴　諄源・間藤　尚美
谷口　真貴・月江　富男

（第93回日本形成外科学会関西支部学術集会，西宮市，2009. 12）

Ⅶ. 18. 3　痙攣重積、心肺停止にて ICU に入室し、のちにその原因としてテオフィリン中毒、アセトアミノフェン中毒が疑われた一例

中央市民　麻酔科　藤田　靖子・美馬　裕之
山崎　和夫

（日本蘇生学会，佐賀，2009. 11. 6）

Ⅶ. 18. 4　下腿筋壊死の原因として間欠的空気圧迫法が疑われた一例

中央市民　麻酔科　上原　直子・柴田　体式
木山　亮介・内藤　慶史
瀬尾　英哉・佐藤　敬太
瀬尾龍太郎・美馬　裕之
織田　宏基・岩城　公一

（第37回日本集中治療医学会学術集会，広島，2010. 3. 4）

Ⅶ. 18. 5　偶発性低体温症に対して PCPS を用いて救命した1症例

中央市民　救命救急センター・救急部
徳田　剛宏・許　智栄
伊原　崇晃・鈴木　啓之
佐竹　悠良・水　大介
渥美　生弘・林　卓郎
佐藤　慎一

（第12回日本臨床救急医学会総会，大阪，2009. 6. 11）

Ⅶ. 18. 6　メタノール中毒の１例

中央市民　救命救急センター・救急部
井上　彰・徳田　剛宏
林　卓郎・許　智栄
渥美　生弘・佐藤　慎一

（第100回近畿救急医学研究会，大阪，2009. 7. 11）

Ⅶ. 19 麻酔

Ⅶ. 19. 1 心臓手術における Tranexamic acid の投与方法による術後出血量に関する比較

中央市民 麻酔科 前川 俊・佐藤 敬太
趙 晃済・東別府直紀
宮脇 郁子・山崎 和夫

（日本麻酔科学会第56回学術集会，神戸，2009. 8. 17）

Ⅶ. 19. 2 心臓手術におけるレミフェンタニル麻酔の術中血糖値、術後の抜管までの時間、術後の心房細動の発生率ーフェンタニルのみ使用した症例との比較

中央市民 麻酔科 佐藤 敬太・瀬尾龍太郎
趙 晃済・美馬 裕之
山崎 和夫

（日本麻酔科学会第56回学術集会，神戸，2009. 8. 18）

Ⅶ. 19. 3 経食道心エコーが術中 stuckvalve の発見に有用であった1例

中央市民 麻酔科 前川 俊・瀬尾 英哉
東別府直紀・宮脇 郁子
山崎 和夫

（日本麻酔科学会関西支部学術集会，大阪国際交流センター，2009. 9. 5）

Ⅶ. 19. 4 Combined SAVE procedure, ASD closure and CABG in the treatment of post infarction ventricular aneurysm and ASD.

中央市民 麻酔科 Naoki Higashibeppu

（The 8th Meeting of the Asian Society of Cardiothoracic Anesthesia in conjunction with the 14th Annual Meeting of Japanese Society of Cardiovascular Anesthesiologists，東京，2009. 9. 10）

Ⅶ. 19. 5 Perfusion Index の規定因子の解析

中央市民 麻酔科 塩澤 裕介・田中 万貴
瀬尾龍太郎・美馬 裕之
山崎 和夫

（第37回日本集中治療医学会学術集会，広島，2010. 3. 5）

Ⅶ. 19. 6 当院における心臓血管術後の NIV 管理症例の検討

中央市民 麻酔科 瀬尾龍太郎・木山 亮介
内藤 慶史・瀬尾 英哉
田中 万貴・佐藤 敬太
前川 俊・美馬 裕之
山崎 和夫

（第37回日本集中治療医学会学術集会，広島，2010. 3. 6）

Ⅶ. 19. 7 人工股関節形成術に対する硬膜外麻酔と腰神経叢ブロックを比較して

西神戸医療センター 麻酔科 岡島 花江・樋口 恭子
牛尾 将洋・堀川 由夫
伊地智和子・田中 修

（日本麻酔科学会第57回学術集会，神戸，2009. 8. 17）

Ⅶ. 19. 8 下肢ギプス固定された状態での開腹術後に重症肺血栓塞栓症を来した一例

西神戸医療センター 麻酔科 長井友紀子・樋口 恭子
牛尾 将洋・岡島 花江
飯島 克博・堀川 由夫
伊地智和子・田中 修

（日本臨床麻酔学会第29回大会，浜松，2009. 10. 29）

Ⅶ. 19. 9 向精神病薬大量服用後の悪性症候群の経過中に ARDS が発症した1例

西神戸医療センター 麻酔科 樋口 恭子・長井友紀子
牛尾 将洋・岡島 花江
飯島 克博・堀川 由夫
伊地智和子・田中 修

（第37回日本集中治療医学会総会，広島，2010. 3. 5）

Ⅶ. 19. 10 Urtrasound-Guided Thoracic Paravertebral Block Using Prescans Of Two Views

西神戸医療センター 麻酔科 Y Nagai, Y Higuchi,
M Usio, K Iijima,
Y Horikawa, K Ijichi,
O Tanaka

（International Symposium on Spine and Paravertebral Sonography for Anaesthesia and Pain Medicine 2010, Hong Kong, China, 2010. 3. 28）

Ⅶ. 20　放射線および核医学

Ⅶ. 20. 1　18F-FMISO-PET による進行頭頸部癌の低酸素状態の評価と化学療法の比較検討

中央市民　耳鼻咽喉科　菊地　正弘

（第14回京都耳鼻咽喉科研究会，京都市，2009. 4. 11）

Ⅶ. 20. 2　Evaluation of hypoxic state in head and neck squamous cell carcinoma by FMISO-PET

Kobe City Medical Center General Hospital　Department of Otolaryngology

Shinohara S, Kikuchi M, Naito Y, Fujiwara K, Hori S, Tona Y, YamazakiH

Institute of Biomedical Research and Innovation Kobe

Senda M, Yamane T

（Combined Otolaryngology Spring Meeting（COSM），Phoenix, Arizona, USA., 2009. 5. 28-31）

Ⅶ. 20. 3　18F-fluoromisonidazole positron emission tomography as an indicator of hypoxia for predicting therapy response to neoadjuvant chemotherapy of head-and-neck squamous cell carcinoma

Kobe City Medical Center General Hospital　Department of Otolaryngology

Kikuchi M, Shinohara S, Naito Y, Fujiwara K, Hori S, Tona Y, YamazakiH

Institute of Biomedical Research and Innovation Kobe

Senda M, Yamane T

（Combined Otolaryngology Spring Meeting（COSM），Phoenix, Arizona, USA., 2009. 5. 28-31）

Ⅶ. 20. 4　頭頸部扁平上皮癌導入化学療法前後における FMISO-PET，FDG-PET の有用性

中央市民　耳鼻咽喉科　菊地　正弘・内藤　泰
篠原　尚吾・藤原　敬三
十名　洋介・山崎　博司
金沢　佑治・栗原　理紗

（第15回京都耳鼻咽喉科研究発会，京都市，2009. 12. 5）

Ⅶ. 20. 5　PET/CT で再発との鑑別が困難であった縫合糸肉芽腫の２例

中央市民　耳鼻咽喉科　菊地　正弘

（第112回核医学症例検討会，大阪市，2010. 2. 6）

Ⅶ. 20. 6　頭頸部癌における FMISO-PET/CT の有用性

中央市民　耳鼻咽喉科　菊地　正弘・篠原　尚吾
内藤　泰・藤原　敬三
十名　洋介・山崎　博司
金沢　佑治・栗原　理紗

（第164回日耳鼻兵庫県地方部会，尼崎市，2010. 3. 28）

Ⅶ. 20. 7　化学放射線治療後に頚椎骨髄炎を発症した頭頸部癌２例

中央市民　画像診断放射線治療科
小坂　恭弘・奥野　芳茂
田川裕美子・植木　奈美
伊藤　亨
耳鼻咽喉科　篠原　尚吾・菊地　正弘

（第33回日本頭頸部癌学会、第30回頭頸部手術手技研究会，札幌市，2009. 6. 10-12）

Ⅶ. 20. 8　生体肝移植術合併症に対する IVR

中央市民　画像診断・放射線治療科
伊藤　亨

（第49回岩手の肝胆膵研究会，盛岡，2009. 5. 30）

Ⅶ. 20. 9　卵巣未熟奇形腫の一例

中央市民　画像診断・放射線治療科
阪口　怜奈・上田　浩之
芝田　豊通・伊藤　亨
産婦人科　西村　淳一
臨床病理科　今井　幸弘

（第42回兵庫県磁気共鳴医学研究会，三宮，2009. 6. 11）

Ⅶ. 20. 10　化学放射線治療後に頚椎骨髄炎を発症した頭頸部癌２例

中央市民　画像診断・放射線治療科
小坂　恭弘・田川裕美子
植木　奈美・奥野　芳茂
伊藤　亨
耳鼻咽喉科　篠原　尚吾・内藤　泰

（日本頭頸部癌治療学会，札幌，2009. 6. 10）

Ⅶ. 20. 11　診断に難渋した肝悪性リンパ腫の一例

中央市民　画像診断・放射線治療科
木口　佳代・橋本真理子
芝田　豊通・上田　浩之
伊藤　　亨
消化器内科　占野　尚人
臨床病理科　今井　幸弘

（第23回腹部放射線研究会，岡山，2009. 6. 20）

Ⅶ. 20. 12　頭頸部領域における CT の応用 -最近の話題を中心として-

中央市民　画像診断・放射線治療科
上田　浩之

（神戸地区耳鼻咽喉科医会学術講演会，神戸，2009. 6. 27）

Ⅶ. 20. 13　生体肝移植術後合併症に対する IVR

中央市民　画像診断・放射線治療科
伊藤　　亨

（肝癌研究会，福岡，2009. 7. 4）

Ⅶ. 20. 14　Sheehan 症候群の一例

中央市民　画像診断・放射線治療科
越智　純子・上田　浩之
伊藤　　亨
産婦人科　岡田　悠子
内分泌内科　石原　　隆

（第292回日本医学放射線学会関西地方会，大阪，2009. 7. 4）

Ⅶ. 20. 15　Struma ovarii と Fibroma を同一卵巣内に認めた collision tumor の一例

中央市民　画像診断・放射線治療科
越智　純子・上田　浩之
伊藤　　亨
産婦人科　西村　淳一
臨床病理科　今井　幸宏

（JSAWI 第10回シンポジウム，淡路市，2009. 9. 4）

Ⅶ. 20. 16　下咽頭癌に対する当院での治療戦略

中央市民　画像診断・放射線治療科
小坂　恭弘・田川裕美子
植木　奈美・奥野　芳茂
伊藤　　亨
耳鼻咽喉科　篠原　尚吾・菊地　正弘
内藤　　泰

（第28回京都放射線腫瘍研究会，京都，2009. 9. 5）

Ⅶ. 20. 17　耳下腺癌術後照射後に頭蓋底再発をきたした二例

中央市民　画像診断・放射線治療科
植木　奈美・奥野　芳茂
田川裕美子・小坂　恭弘
芝田　豊通・上田　浩之
日野　　恵・伊藤　　亨
耳鼻咽喉科　菊地　正弘・篠原　尚吾

（第22回日本放射線腫瘍学会学術大会，京都，2009. 9. 18）

Ⅶ. 20. 18　眼窩内腫瘤と鑑別が困難であった眼窩内骨膜下膿瘍の一例

中央市民　画像診断・放射線治療科
木口　佳代・芝田　豊通
上田　浩之・伊藤　　亨
小児科　米本　大貴
形成外科　谷口　真貴
耳鼻科　十名　洋介

（第22回頭頸部放射線研究会，和歌山，2009. 10. 29）

Ⅶ. 20. 19　菌球型気管支内アスペルギルス症の一例

中央市民　画像診断・放射線治療科
越智　純子・上田　浩之
伊藤　　亨
呼吸器内科　大塚今日子
臨床病理科　今井　幸宏

（第23回胸部放射線研究会，和歌山，2009. 10. 30）

Ⅶ. 20. 20　External beam and intraoperative radiotherapy with concurrent gemcitabine for locally advanced unresectable pancreatic cancer

Kobe City Medical Center General Hospital　Radiology
Tagawa Y, Kosaka Y, Okuno Y, Ueki N, Ito K
Kobe City Medical Center General Hospital　Surgery
Wada M, Hosotani R
Institute of Biomedical Research and Innovation hospital Radiology
Kokubo M

（51st Annual meeting of American Society for Therapeutic Radiation Oncology, Chicago, 2009. 11. 02）

Ⅶ. 20. 21　転移性肺腫瘍に対する定位放射線治療

中央市民　画像診断・放射線治療科
小坂　恭弘
先端医療センター　放射線治療科　小久保雅樹
総合腫瘍科　片上　信之・藤田　史郎
加地　玲子・秦　明登
大塚今日子
神戸大学医学部付属病院　放射線腫瘍科
西村　英輝
（第50回日本肺癌学会総会，東京，2009. 11. 13）

Ⅶ. 20. 22　乳癌皮膚転移　再照射症例の検討

中央市民　画像診断・放射線治療科
田川裕美子・奥野　芳茂
小坂　恭弘・植木　奈美
外科　正井　良和・岡田　憲幸
小西　豊・橋本　隆
（第29回京都放射線腫瘍研究会，京都，2010. 3. 19）

Ⅶ. 20. 23　FD（フラットディテクタ）の使用経験と特徴

中央市民　放射線技術部　岸田　絵美
（第19回技師のひろば　～東西会～（兵庫県放射線技師会），神戸市，2009. 5. 15）

Ⅶ. 20. 24　Xper-CT ガイド下脳室ドレナージにおける頭部固定法の検討

中央市民　放射線技術部　岸田　絵美
放射線技術部主査　中屋　純
（第25回日本脳神経血管内治療学会総会，富山県富山市，2009. 11. 20）

Ⅶ. 20. 25　好酸球性胆管炎の１例

西市民　放射線科　臼杵　則朗・豊島　正実
消化器内科　三上　栄
臨床病理　勝山　栄治
（腹部放射線研究会，岡山市，2009. 6）

Ⅶ. 20. 26　「MD-CT における超高分解能撮影（UHR）の有用性」

西市民　放射線技術部　宇都宮　隆
（神戸市放射線技師会　研究発表会，神戸市中央区「みなとじま会館」，2009. 11. 14）

Ⅶ. 20. 27　「乳がんが写（うつ）る」　～画像でみる乳がん～

西市民　放射線技術部　三浦　雅夫
（市民公開講座，神戸市長田区　西市民病院　3階講義室，2010. 1. 21）

Ⅶ. 20. 28　WADO を用いたモバイルデバイスでの DICOM 画像の閲覧ソフトの開発

西神戸医療センター　放射線科　西尾　瑞穂・橋本　直樹
富松　浩隆・桑田陽一郎
今中　一文
（第68回日本医学放射線学会総会 CyberRad，横浜，2009. 4. 18）

Ⅶ. 20. 29　子宮 adenomyotic cyst の１例

西神戸医療センター　放射線科　橋本　直樹・西尾　瑞穂
前田　隆樹・桑田陽一郎
今中　一文
（第21回播淡画像診断研究会，明石，2009. 7. 2）

Ⅶ. 20. 30　繰り返す腹腔内膿瘍を生じた重複腸管の１例

西神戸医療センター　放射線科　奥村慎太郎・橋本　直樹
西尾　瑞穂・前田　隆樹
桑田陽一郎・今中　一文
（第22回播淡画像診断研究会，明石，2010. 1. 21）

Ⅶ. 20. 31　活動性肺結核患者に対する放射線治療の経験

西神戸医療センター　放射線科　橋本　直樹・今中　一文
西尾　瑞穂・前田　隆樹
桑田陽一郎
呼吸器科　多田　公英
放射線技術部　岩元　幸雄・末安　朋雄
小形　朋子
（日本放射線腫瘍学会第22回学術大会，京都，2009. 9. 17～19）

Ⅶ. 20. 32　EPID の位置が IGRT に及ぼす影響

西神戸医療センター　放射線技術部
末安　朋雄・小形　朋子
（第65回日本放射線技術学会総会学術大会，横浜，2009. 4）

Ⅶ. 20. 33　QC-3V　Phantom を用いた EPID の寿命の推定

西神戸医療センター　放射線技術部
小形　朋子・末安　朋雄
（日本放射線腫瘍学会第22回学術大会，京都，2009. 9）

Ⅶ. 20. 34　Gd-EOB-DTPA 検査のおける造影剤注入方法変更前後の比較

西神戸医療センター　放射線技術部

光岡　美幸

（平成21年神戸市放射線技師会研修会，神戸，2009. 11）

Ⅶ. 20. 35　K-space　Trajectory の違いによる SNR、CNR、RingingArtifact の変化

西神戸医療センター　放射線技術部

島田　隆史

（平成21年神戸市放射線技師会研修会，神戸，2009. 11）

Ⅶ. 20. 36　CT 下肺生検における空気塞栓を考慮した補助具の作成

西神戸医療センター　放射線技術部

吉原　宣幸

（平成21年神戸市放射線技師会研修会，神戸，2009. 11）

Ⅶ. 20. 37　乳房撮影条件の違いによる画質評価の基礎的検討

西神戸医療センター　放射線技術部

好井あかね

（平成21年神戸市放射線技師会研修会，神戸，2009. 11）

Ⅶ. 20. 38　当院におけるⅠ期非小細胞肺癌に対する定位放射線治療の治療成績

先端医療センター　放射線治療科　植木　奈美・小久保雅樹

総合腫瘍科　藤田　史郎・加地　玲子

片上　信之

画像診断・放射線治療科　小坂　恭弘・田川裕美子

奥野　芳茂・伊藤　亨

神戸大学　放射線科　西村　英輝

（第68回日本医学放射線学会総会，横浜，2009. 4. 17）

Ⅶ. 20. 39　転移巣に著名な石灰化を認めた卵巣癌術後3症例の FDG-PET/CT 像

先端医療センター　PET診療部　北島　一宏・鈴木　加代

中央市民　産婦人科　北　正人

（第112回核医学症例検討会，大阪，2010. 2. 6）

Ⅶ. 20. 40　Performance of integrated FDG-PET/contrast-enhanced CT in the diagnosis of recurrent uterine cancer：Comparison with enhanced CT.

Institute of Biomedical Research and Innovation　PET Diagnosis

Kazuhiro Kitajima,

Kayo Suzuki

Institute of Biomedical Research and Innovation Molecular Imaging

Michio Senda

Kobe City Medical Center General Hospital　Obsterics and Gynecology

Masato Kita

（ECR 2010，Vienna，Austria，March 4－8，2010）

Ⅶ. 20. 41　進行頭頸部癌の導入化学療法効果予測における F-18 FMISO-PET の初期検討

先端医療振興財団先端医療センター　分子イメージング研究グループ

山根登茂彦・千田　道雄

中央市民　耳鼻咽喉科　篠原　尚吾・菊地　正弘

（第68回日本医学放射線学会総会，横浜，2009. 4. 16-19）

Ⅶ. 21 歯科

Ⅶ. 21. 1 インプラント診療に必要な内科的知識と投薬

中央市民 歯科 竹信 俊彦

（日本口腔インプラント学会認定取得のための併用型100時間コース，大阪，2009. 6. 6）

Ⅶ. 21. 2 外科の基本手技

中央市民 歯科 竹信 俊彦

（日本口腔インプラント学会認定取得のための併用型100時間コース，大阪，2009. 6. 6）

Ⅶ. 21. 3 Planning and Sequencing in Orthognathic Surgery

中央市民 歯科 Toshihiko Takenobu

（AO CMF Course TOKYO 2009，東京，2009. 7. 7－10）

Ⅶ. 21. 4 Distraction Osteogenesis, Basic principles and Clinical Applications

中央市民 歯科 oshihiko Takenobu

（AO CMF Course TOKYO 2009，東京，2009. 7. 7－10）

Ⅶ. 21. 5 Mandibular Reconstruction, Distraction Bone Transportation

中央市民 歯科 Toshihiko Takenobu

（AO CMF Course TOKYO 2009，東京，2009. 7. 7－10）

Ⅶ. 21. 6 顎関節突起骨折の内視鏡支援手術

中央市民 歯科 竹信 俊彦

（第54回日本口腔外科学会総会サテライトセミナー第6回口腔疾患内視鏡治療研究会，札幌，2009. 10. 9）

Ⅶ. 21. 7 Endoscopically assisted surgery for subcondylar fracture in Kobe experience.

中央市民 歯科 竹信 俊彦

（第54回日本口腔外科学会総会イブニングセミナーあらためて下顎骨関節突起骨折治療を考える－手術アプローチの検討－，札幌，2009. 10. 9）

Ⅶ. 21. 8 Jaw defects,-functional and esthetic aspect-

中央市民 歯科 Takenobu T

（AOCMF Focused Seminar Tokyo –Bone Transplantation in Reconstruction of Jaws，東京，2010. 2. 13－14）

Ⅶ. 21. 9 Mandibular reconstruction by distraction Osteogenesis

中央市民 歯科 Takenobu T

（AOCMF Focused Seminar Tokyo –Bone Transplantation in Reconstruction of Jaws，東京，2010. 2. 13－14）

Ⅶ. 21. 10 当科における外科矯正 IVRO

中央市民 歯科 竹信 俊彦

（矯若会研修会2010，大阪，2010. 2. 21）

Ⅶ. 21. 11 Surgical approaches to the mandible

中央市民 歯科 Takenobu T

（AOCMF Course – Principles in Cranio Maxillofacial Fracture Management，Manila，Philippine，2010. 3. 1－3）

Ⅶ. 21. 12 Overview & operative treatment of Condylar & subcondylar fractures

中央市民 歯科 Takenobu T

（AOCMF Course – Principles in Cranio Maxillofacial Fracture Management，Manila，Philippine，2010. 3. 1－3）

Ⅶ. 21. 13 Bioresorbable devices in CMF surgery

中央市民 歯科 Takenobu T

（AOCMF Course – Principles in Cranio Maxillofacial Fracture Management，Manila，Philippine，2010. 3. 1－3）

Ⅶ. 21. 14 Correction of dentofacial deformities

中央市民 歯科 Takenobu T

（AOCMF Course – Principles in Cranio Maxillofacial Fracture Management，Manila，Philippine，2010. 3. 1－3）

Ⅶ. 21. 15 Fixation of transverse fracture of Mandibular angle with 2.0 miniplate

中央市民 歯科 Takenobu T

（AOCMF Course – Principles in Cranio Maxillofacial Fracture Management，Manila，Philippine，2010. 3. 1－3）

Ⅶ. 21. 16 顎関節突起骨折における内視鏡補助下での観血的整復固定術についての臨床的検討

中央市民 歯科 谷池 直樹・竹信 俊彦 田中 義弘

（第63回日本口腔科学会総会，浜松，2009. 4. 17）

Ⅶ. 21. 17　下顎智歯部に発生した嚢胞を伴う複雑性歯牙種の１例

中央市民　歯科　足立　　淳・竹信　俊彦
上原　京憲・朴　　成泰
藤井　智子・谷池　直樹
西田　哲也・河合　峰雄
田中　義弘
臨床病理科　宇佐美　悠

（第40回日本口腔外科学会近畿地方会，伊丹市，2009. 6. 27）

Ⅶ. 21. 18　われわれの顎関節突起骨折に対する治療戦略－内視鏡支援下での観血的整復固定術－

中央市民　歯科　谷池　直樹・竹信　俊彦
上原　京憲・朴　　成泰
藤井　智子・西田　哲也
田中　義弘
彦根市立病院　歯科・口腔外科
山田　剛也
西市民　歯科･口腔外科　長野　紀也

（第54回日本口腔外科学会総会・学術大会，札幌市，2009. 10. 9－11）

Ⅶ. 21. 19　観血的治療を要した中顔面骨折の臨床的統計－併発外傷を中心に－

中央市民　歯科　谷池　直樹・竹信　俊彦
上原　京憲・朴　　成泰
藤井　智子・西田　哲也
田中　義弘
西市民　歯科･口腔外科　長野　紀也

（第54回日本口腔外科学会総会・学術大会，札幌市，2009. 10. 9－11）

Ⅶ. 21. 20　当科におけるビスフォスフォネート製剤による顎骨壊死の治療について

中央市民　歯科　藤井　智子・田中　義弘
上原　京憲・朴　　成泰
谷池　直樹・西田　哲也
竹信　俊彦・河合　峰雄
西市民　歯科･口腔外科　長野　紀也

（第54回日本口腔外科学会総会・学術大会，札幌市，2009. 10. 9－11）

Ⅶ. 21. 21　当科における唾石症の検討

中央市民　歯科　上原　京憲・竹信　俊彦
朴　　成泰・藤井　智子
谷池　直樹・西田　哲也
河合　峰雄・田中　義弘
西市民　歯科･口腔外科　長野　紀也

（第54回日本口腔外科学会総会・学術大会，札幌市，2009. 10. 9－11）

Ⅶ. 21. 22　下顎前突症例における下顎枝垂直骨切り術の術後安定性－顎間固定期間との関係－

中央市民　歯科　藤井　智子・竹信　俊彦
上原　京憲・朴　　成泰
谷池　直樹・西田　哲也
河合　峰雄・田中　義弘

（第54回日本口腔外科学会総会・学術大会，札幌市，2009. 10. 9－11）

Ⅶ. 21. 23　頬粘膜に生じた孤在性腺維性腫瘍の１例

中央市民　歯科　芝辻　豪士・竹信　俊彦
上原　京憲・藤井　智子
谷池　直樹・田中　義弘

（日本口腔科学会近畿地方会，奈良，2009. 11. 14）

Ⅶ. 21. 24　当科における顎口腔領域悪性腫瘍症例の臨床統計的比較検討

中央市民　歯科　上原　京憲・田中　義弘
内藤　俊幸・朴　　成泰
藤井　智子・谷池　直樹
竹信　俊彦・長野　紀也
大西　正信

（第28回日本口腔腫瘍学会総会，東京，2010. 1. 28－29）

Ⅶ. 21. 25　上顎骨骨肉腫に対する炭素イオン線治療後の対応に難渋した一症例

中央市民　歯科　内藤　俊幸・田中　義弘
上原　京憲・藤井　智子
谷池　直樹・竹信　俊彦

（第28回日本口腔腫瘍学会総会，東京，2010. 1. 28－29）

Ⅶ. 21. 26　糖尿病患者における歯周病と動脈硬化の関係～脈波伝播速度（PWV）を用いた解析～

中央市民　歯科　岡田　達朗・西田　哲也
谷池　直樹・田中　義弘

（第18回日本有病者歯科医療学会総会，松本市，2009. 4. 25－26）

Ⅶ. 21. 27　下顎小臼歯部に生じた腺様歯原性腫瘍の１例

中央市民 歯科口腔外科　首藤　敦史
西神戸医療センター 歯科口腔外科　岩城　　太・大西　正信
病理科　橋本　公夫

（第40回日本口腔外科学会近畿地方会，伊丹，2009. 6. 27）

Ⅶ. 21. 28　Dentinogenic ghost cell tumor の１例

神戸大学医学部附属病院 病理科　宇佐美　悠
西神戸医療センター 歯科口腔外科　岩城　　太・大西　正信

（第20回日本臨床口腔病理学会，札幌，2009. 7. 30）

Ⅶ. 21. 29　口腔扁平上皮癌100例の治療成績についての検討

西市民　歯科口腔外科　朴　　成泰，長野　紀也
西神戸医療センター 歯科口腔外科　岩城　　太・大西　正信

（第27回日本口腔腫瘍学会　総会，東京，2010. 1. 29）

Ⅶ. 22 薬剤

Ⅶ. 22. 1 がん化学療法における院内制吐剤使用ガイドラインに基づいた治療における悪心・嘔吐の発現調査

中央市民 薬剤部 平畠 正樹・高瀬 友貴
近藤 幸裕・小林 裕之
藤田 幹夫・橋田 亨

（医療薬学フォーラム2009，京都，2009. 7）

Ⅶ. 22. 2 糖尿病療養指導の充実を目指した多職種間の情報統合

中央市民 薬剤部 奥貞 智・西岡 和子
重光 寛子・田中 詳二
岩倉 敏夫・橋田 亨

（第17回クリニカルファーマシーシンポジウム，京都，2009. 7）

Ⅶ. 22. 3 がん化学療法に対する院内制吐剤使用ガイドラインに基づいた治療における悪心・嘔吐の発現調査

中央市民 薬剤部 平畠 正樹・高瀬 友貴
近藤 幸裕・小林 裕之
藤田 幹夫・橋田 亨

（第17回クリニカルファーマシーシンポジウム，京都，2009，7）

Ⅶ. 22. 4 婦人科がん化学療法におけるレジメン変更の要因に関する検討

中央市民 薬剤部 西岡 和子・田中 詳二
北 正人・橋田 亨

（第17回クリニカルファーマシーシンポジウム，京都，2009. 7）

Ⅶ. 22. 5 サリドマイド治療の現状と管理上の問題点

中央市民 薬剤部 森田有香子・登 佳寿子
北田 徳昭・田中 詳二
高橋 隆幸・橋田 亨

（第19回日本医療薬学会年会，長崎，2009. 10）

Ⅶ. 22. 6 傾眠傾向のあるオピオイド使用患者におけるカフェインの処方状況

中央市民 薬剤部 小西 絢子・稲角 利彦
大音三枝子・田中 詳二
橋田 亨

（第3回日本緩和医療薬学会年会，横浜，2009. 10）

Ⅶ. 22. 7 フェンタニル貼付剤を導入に使用した場合の疼痛及び副作用の評価

中央市民 薬剤部 稲角 利彦・小西 絢子
相楽 友香・田中 詳二
奥貞佳奈子・徳山 尚吾
橋田 亨

（第3回日本緩和医療薬学会年会，横浜，2009. 10）

Ⅶ. 22. 8 各種抗がん剤調製デバイスへの残存誤差の検証

中央市民 薬剤部 濱 宏仁・福嶋 浩一
片岡和三郎・橋田 亨

（第19回日本医療薬学会年会，長崎，2009. 10）

Ⅶ. 22. 9 新型インフルエンザ対策における薬剤師の役割

中央市民 薬剤部 中浴 伸二・田中 詳二
橋田 亨

（第19回日本医療薬学会年会，長崎，2009. 10）

Ⅶ. 22. 10 がん治療に貢献する専門薬剤師・今後の薬剤師業務の展開

中央市民 薬剤部 橋田 亨

（第19回日本医療薬学会年会，長崎，2009. 10）

Ⅶ. 22. 11 当院における手術室薬品管理の運用改善の取り組み

中央市民 薬剤部 松岡 勇作・濱 宏仁
福嶋 浩一・稲角 利彦
田中 詳二・橋田 亨

（第48回全国自治体病院学会，川崎，2009. 11）

Ⅶ. 22. 12 分子標的薬セツキシマブの副作用モニタリング

中央市民 薬剤部 大音三枝子・巽 弥生
田村 昌三・平畠 正樹
田中 詳二・競 晴香
橋田 亨

（第48回全国自治体病院学会，川崎，2009，11）

Ⅶ. 22. 13 抗がん剤曝露対策に関する諸問題

中央市民 薬剤部 濱 宏仁

（第12回日本注射薬臨床情報学会・第2回日本癌化学療法薬剤師学会，名古屋，2009. 11）

Ⅶ. 22. 14　サリドマイド血中濃度測定法の開発と患者血清中濃度

中央市民　薬剤部　田中　詳二・福島　昭二
田端　淑恵・中嶋　真大
波多野友希・松下　章子
高橋　隆幸・岸本　修一
登　佳寿子・森田有香子
猪爪　信夫・橋田　　亨

（第24回日本薬物動態学会，京都，2009. 11）

Ⅶ. 22. 15　新型インフルエンザ対策における医療従事者のオセルタミビル予防内福に関する調査

中央市民　薬剤部　中浴　伸二・林　三千雄
春田　恒和・橋田　　亨

（第57回日本化学療法学会西日本支部総会，名古屋，2009. 11）

Ⅶ. 22. 16　各種レジメンによるがん化学療法施行時における G-CSF 製剤の投与実態

中央市民　薬剤部　鳥井　栄貴・北田　徳昭
平畠　正樹・赤瀬　博文
田中　詳二・橋田　　亨

（第31回日本病院薬剤師会近畿学術大会，京都，2010. 1）

Ⅶ. 22. 17　ソラフェニブ投与肝がん患者に対する多職種関与による副作用モニタリングの試み

中央市民　薬剤部

（第31回日本病院薬剤師会近畿学術大会，京都，2010. 1）

Ⅶ. 22. 18　リツキシマブを用いたがん化学療法に起因する de novo 肝炎に関する実態調査

中央市民　薬剤部　今村　早苗・北田　徳昭
赤瀬　博文・平畠　正樹
田中　詳二・杉之下与志樹
猪熊　哲朗・橋田　　亨

（第31回日本病院薬剤師会近畿学術大会，京都，2010. 1）

Ⅶ. 22. 19　参加型長期実務実習に向けたポートフォリオ評価の試行

中央市民　薬剤部　奥貞　　智・松岡　勇作
北田　徳昭・田中　詳二
橋田　　亨

（日本薬学会第130年会，岡山，2010. 3）

Ⅶ. 22. 20　調剤抗がん薬の調剤環境が及ぼす調剤者への曝露の検討

中央市民　薬剤部　相楽　晴香・濱　　宏仁
田中　詳二・橋田　　亨

（第31回日本病院薬剤師会近畿学術大会，京都，2010. 1）

Ⅶ. 22. 21　がん医療の均てん化に貢献する専門薬剤師を目指して

中央市民　薬剤部　北田　徳昭

（兵庫薬剤師セミナー，神戸，2009. 11）

Ⅶ. 22. 22　がん化学療法レジメン審査委員会における薬剤師の役割の現状と課題

中央市民　薬剤部　平畠　正樹

（兵庫県がん診療連携協議会薬剤師セミナー，神戸，2010. 1）

Ⅶ. 22. 23　高齢者糖尿病患者への薬剤師の取り組み

中央市民　薬剤部　奥貞　　智

（第37回近畿糖尿病患者への薬剤師の取り組み，大阪，2009. 4）

Ⅶ. 22. 24　当院における緩和ケアチームについて

中央市民　薬剤部　稲角　利彦

（第4回神戸市薬剤師地域連携研修会，神戸，2010. 2）

Ⅶ. 22. 25　閉塞系器具の臨床上マネジメント

中央市民　薬剤部　橋田　　亨

（日本病院薬剤師会関東ブロック第39回学術大会シンポジウム，長野，2009. 8）

Ⅶ. 22. 26　法に従う医薬品安全管理業務の基本

中央市民　薬剤部　橋田　　亨

（国際予防医学リスクマネジメント連盟主催医薬品安全研修会，東京，2009. 9）

Ⅶ. 22. 27　院内の医薬品安全管理について

中央市民　薬剤部　橋田　　亨

（市立長浜病院，長浜，2009. 11）

Ⅶ. 22. 28　がん薬物療法における安全管理と薬剤師の役割

中央市民　薬剤部　橋田　　亨

（第8回香川県癌治療薬剤業務研究会，高松，2009. 11）

Ⅶ. 22. 29　薬剤師が担う医薬品安全管理

中央市民　薬剤部　橋田　亨

（第144回県病薬北東支部会員研修会，滋賀，2009. 12）

Ⅶ. 22. 30　禁煙支援における薬剤師の係わり

西市民　薬剤部　石本　学司・岡田　裕
田中　豊樹
呼吸器内科　冨岡　洋海

（第31回日本病院薬剤師会近畿学術大会，京都，2010. 1）

Ⅶ. 22. 31　当院におけるカルバペネム系抗菌薬届出制による使用状況の変化について

西市民　薬剤部　庄司　知世・岡田　裕
田中　豊樹
臨床検査技術部　三木　寛二・小平　幸子
看護部　俣木　陽子・小林　佑子
呼吸器内科　藤井　宏

（第31回日本病院薬剤師会近畿学術大会，京都，2010. 1）

Ⅶ. 22. 32　当院におけるカルバペネム系抗菌薬届出制による使用状況の変化について

西市民　薬剤部　庄司　知世・岡田　裕
臨床検査技術部　三木　寛二
看護部　俣木　陽子・小林　佑子
呼吸器内科　藤井　宏

（第25回日本環境感染学会，東京，2010. 2）

Ⅶ. 22. 33　薬剤師によるがん患者に対する薬剤指導（オピオイドを中心に）

西神戸医療センター　薬剤部　奥野　昌宏

（第22回神戸心身医学会，神戸，2009. 4）

Ⅶ. 22. 34　広汎性発達障害の患者に対するがん化学療法の薬剤指導のあり方

西神戸医療センター　薬剤部　奥野　昌宏・細見　光一
中田　学・梅谷　義晴
精神神経科　高宮　静男
免疫血液内科　高蓋　寿郎

（第50回日本心身医学会，東京，2009. 6）

Ⅶ. 22. 35　薬剤師による服用歴確認で酸化マグネシウムの副作用である腸石症の確定診断に結びついた1症例

西神戸医療センター　薬剤部　久保　嘉靖・奥野　昌宏
中田　学・細見　光一
梅谷　義晴
消化器科　吉岡　正博・三村　純
小森　英司

（第19回日本医療薬学会年会，長崎，2009. 10）

Ⅶ. 22. 36　抗癌剤に対して不安が強い患者への薬剤指導～骨髄移植予定の2症例を通して～

西神戸医療センター　薬剤部　高柳　信子・奥野　昌宏
細見　光一・中田　学
梅谷　義晴
精神神経科　高宮　静男
免疫血液内科　高蓋　寿郎

（第19回日本医療薬学会年会，長崎，2009. 10）

Ⅶ. 22. 37　薬剤師による服用歴確認で酸化マグネシウムの副作用である腸石症の確定診断に結びついた1症例

西神戸医療センター　薬剤部　久保　嘉靖・奥野　昌宏
高柳　信子・藤本　麻依
上野　友里・宮下　景子
中田　学・細見　光一
梅谷　義晴
消化器科　吉岡　正博・三村　純
小森　英司

（第31回日本病院薬剤師会近畿学術大会，京都，2010. 1）

Ⅶ. 22. 38　抗癌剤に対して不安が強い患者への薬剤指導～骨髄移植予定の2症例を通して～

西神戸医療センター　薬剤部　高柳　信子・奥野　昌宏
宮下　景子・上野　友里
藤本　麻依・久保　嘉靖
細見　光一・中田　学
梅谷　義晴
精神神経科　磯部　昌憲・高宮　静男
免疫血液内科　上田　亮介・高蓋　寿郎

（第31回日本病院薬剤師会近畿学術大会，京都，2010. 1）

Ⅶ. 23　臨床病理・臨床検査

Ⅶ. 23. 1　当院の生体部分肝移植における血液依頼使用状況

中央市民　臨床検査技術部　楠本　寿子・門永しのぶ
柴田　洋子・矢田　久美

（第56回日本輸血・細胞治療学会，福岡国際会議場，2009. 4）

Ⅶ. 23. 2　スキルアップセッションⅡ：僧帽弁口血流速波形を読む「心房機能低下、心房細動」

中央市民　臨床検査技術部　紺田　利子

（第20回日本心エコー図学会学術集会，高松，2009. 4）

Ⅶ. 23. 3　経食道３Ｄ心エコー図が有用であった重複僧帽弁口に僧帽弁逸脱を合併した１手術例

中央市民　臨床検査技術部　藤井　洋子

（第20回日本心エコー図学会学術集会，高松，2009. 4）

Ⅶ. 23. 4　急激に増大した幽門狭窄をきたした胃粘膜下腫瘍の１例

中央市民　臨床検査技術部　三羽えり子・岩崎　信広
小畑美佐子・黒田真百美
小形　恵子・登阪　貴子
荒木　直子・佐々木一朗
浜田　一美・田村　明代
簑輪　和士
消化器内科　杉之下与志樹・猪熊　哲郎

（日本超音波医学会第36回関西地方会，大阪市，2009. 10）

Ⅶ. 23. 5　胃形質細胞腫の１例

中央市民　臨床検査技術部　三羽えり子・岩崎　信広
小畑美佐子・黒田真百美
小形　恵子・登阪　貴子
荒木　直子・佐々木一朗
浜田　一美・田村　明代
簑輪　和士
消化器内科　杉之下与志樹・岡本　佳子
猪熊　哲郎

（日本超音波医学会ＪＳＳ第11回地方会，大阪市，2009. 8）

Ⅶ. 23. 6　肺血栓塞栓症と深部静脈血栓症の関係

中央市民　臨床検査技術部　簑輪　和士・岩崎　信広
小畑美佐子・黒田真百美
小形　恵子・登阪　貴子
荒木　直子・三羽えり子
佐々木一朗・浜田　一美
田村　明代
消化器内科　杉之下与志樹・岡本　佳子
猪熊　哲郎

（日本超音波医学会第36回関西地方会，大阪市，2009. 10）

Ⅶ. 23. 7　マルチサイトカイン測定による血球貪食症候群（HPS）の早期発見および治療効果のモニタリング

中央市民　臨床検査技術部　丸岡　隼人・那須　浩二
江藤　正明
免疫血液内科　高橋　隆幸

（第56回臨床検査医学会学術集会，札幌市，2009. 8）

Ⅶ. 23. 8　Cytometric Bead Array（CBA）を用いたマルチサイトカイン測定法 -造血器腫瘍の合併症の早期発見および治療効果のモニタリング-

中央市民　臨床検査技術部　丸岡　隼人・那須　浩二
江藤　正明
免疫血液内科　高橋　隆幸

（第１回感染症サイトカイン研究会，神戸市，2010. 1）

Ⅶ. 23. 9　腹部超音波検査スクリーニング法Ⅰ

中央市民　臨床検査技術部　岩崎　信広

（兵庫県臨床検査技師会生理研修会，神戸市，2009. 4. 12）

Ⅶ. 23. 10　胆・膵の解剖とスクリーニング法

中央市民　臨床検査技術部　岩崎　信広

（兵庫県臨床検査技師会生理研修会，神戸市，2009. 4. 19）

Ⅶ. 23. 11　腹部超音波検査スクリーニング法Ⅱ

中央市民　臨床検査技術部　岩崎　信広

（兵庫県臨床検査技師会生理研修会，神戸市，2009. 5. 10）

Ⅶ. 23. 12　腹部超音波検査スクリーニング法Ⅲ

中央市民　臨床検査技術部　岩崎　信広

（兵庫県臨床検査技師会生理研修会，神戸市，2009. 5）

Ⅶ. 23. 13　小腸腫瘤性病変の超音波像について

中央市民　臨床検査技術部　岩崎　信広
臨床検査技術部　小畑美佐子・簑輪　和士
田村　明代・三羽えり子
佐々木一朗・浜田　和美
小形　恵子・荒木　直子
黒田真百美・登坂　貴子
栃尾　人司
消化器内科　猪熊　哲朗・岡田　明彦
杉之下与志樹・藤田　幹夫
木本　直哉・井上　聡子
占野　尚人・福島　政司
和田　将弥・岡本　佳子

（日本超音波医学会第82回学術集会，東京都，2009. 5. 23）

Ⅶ. 23. 14　小腸病変の超音波診断

中央市民　臨床検査技術部　岩崎　信広

（日本消化器がん検診学会，大阪市，2009. 7. 18）

Ⅶ. 23. 15　下部消化管の判読と描出法

中央市民　臨床検査技術部　岩崎　信広

（日本超音波検査学会，大阪市，2009. 8. 23）

Ⅶ. 23. 16　炎症性疾患はこう診る

中央市民　臨床検査技術部　岩崎　信広

（消化管エコーセミナー，大阪市，2009. 9. 5）

Ⅶ. 23. 17　小腸脂肪腫症の一例

中央市民　臨床検査技術部　岩崎　信広・小畑美佐子
簑輪　和士・田村　明代
三羽えり子・佐々木一朗
浜田　和美・小形　恵子
荒木　直子・黒田真百美
登坂　貴子・栃尾　人司
消化器内科　猪熊　哲朗・岡田　明彦
杉之下与志樹・藤田　幹夫
木本　直哉・井上　聡子
占野　尚人・福島　政司
和田　将弥・岡本　佳子

（日本超音波医学会第36回関西地方会，大阪市，2009. 10. 3）

Ⅶ. 23. 18　小腸迷入膵による小腸重積症の一例

中央市民　臨床検査技術部　岩崎　信広・小畑美佐子
簑輪　和士・田村　明代
三羽えり子・佐々木一朗
浜田　和美・小形　恵子
荒木　直子・黒田真百美
登坂　貴子・栃尾　人司
消化器内科　猪熊　哲朗・岡田　明彦
杉之下与志樹・藤田　幹夫
木本　直哉・井上　聡子
占野　尚人・福島　政司
和田　将弥・岡本　佳子

（日本超音波医学会第36回関西地方会，大阪市，2009. 10. 3）

Ⅶ. 23. 19　小腸病変の超音波診断

中央市民　臨床検査技術部　岩崎　信広・小畑美佐子
簑輪　和士・田村　明代
三羽えり子・佐々木一朗
浜田　和美・小形　恵子
荒木　直子・黒田真百美
登坂　貴子・栃尾　人司
消化器内科　猪熊　哲朗・岡田　明彦
杉之下与志樹・藤田　幹夫
木本　直哉・井上　聡子
占野　尚人・福島　政司
和田　将弥・岡本　佳子

（日本超音波医学会第36回関西地方会，大阪市，2009. 10. 3）

Ⅶ. 23. 20　臨床が望むレポートの書き方-消化管編-

中央市民　臨床検査技術部　岩崎　信広

（兵庫県臨床検査技師会生理研修会，神戸市，2010. 2. 27）

Ⅶ. 23. 21　スキルアップセッションⅡ「僧帽弁口血流速波形を読む」「左房機能低下・心房細動」

中央市民　臨床検査技術部　紺田　利子

（第20回日本心エコー図学会学術集会，香川県，2009. 4）

Ⅶ. 23. 22　弁膜症の評価:感染性心内膜炎診断のポイント

中央市民　臨床検査技術部　紺田　利子

（Echo Heart Izumo 2009，島根県，2009. 10）

Ⅶ. 23. 23　コメディカルセッション教育講演 5-心エコー図をどう見て、どう生かすのか？外来オーダーに対して

中央市民　臨床検査技術部　紺田　利子

（第74回日本循環器学会総会・学術集会，京都市，2010. 3）

Ⅶ. 23. 24　メタロβ-ラクタマーゼ産生緑膿菌多発事例の遺伝子学的疫学解析

中央市民　臨床検査技術部　三木　寛二・竹川　啓史
江藤　正明
呼吸器内科　林　三千雄
小児科　春田　恒和

（第83回日本感染症学会総会，東京都，2009. 4）

Ⅶ. 23. 25　Cryptococcus neoformans var. gattii による髄膜炎の一例

中央市民　臨床検査技術部　竹川　啓史・江藤　正明
千葉大学　真菌医学研究センター　機能形態分野
大楠美佐子
岐阜大学大学院医学系研究科　病原体制御学分野
大楠　清文

（日本臨床微生物学会，東京都，2010. 1）

Ⅶ. 23. 26　経胸壁心エコー図検査中に正常伝導 および完全左脚ブロックを認め心機能変化をとらえた1症例

中央市民　臨床検査技術部　中村　仁美・八木登志員
川井　順一
循環器内科　谷　知子

（神戸臨床心エコー図研究会，神戸市，2009. 9）

Ⅶ. 23. 27　採血困難患者様に対する採血技術の“ちょっとした工夫”

中央市民　臨床検査技術部　外来採血室
杤尾　人司・五十嵐昭一
老田　達雄・秋田香奈子
小川　泉・本田　純子
守随　慶子・中原有里子
中島　智枝・石野かつ枝
青木　稔子・橋爪　香織
川上美知子・山本　百枝
宗野　静代・佐々木由子
深尾美代子・小畑美佐子
松林　秀幸

（神戸市立中央市民病院看護部発表会“この看護はまかせて”，神戸市立医療センター中央市民病院　5回会議室，2009. 2）

Ⅶ. 23. 28　急性骨髄性白血病（AML-M 5 b）を背景にして 特異な肝血流を呈した劇症肝不全の一例：ドプラ所見と Biopsy による肝組織像

中央市民　臨床検査技術部　杤尾　人司・岩崎　信広
三羽えり子・浜田　一美
荒木　直子・黒田真百美
登坂　貴子・小畑美佐子
佐々木一朗・小形　恵子
曽我登志子・簑輪　和士
消化器内科　木本　直哉・杉之下与志樹
和田　将弥・河南　智晴
岡田　明彦・須賀　義文
高田真理子・福島　政司
占野　尚人・井上　聡子
藤田　幹夫・猪熊　哲朗
臨床病理科　今井　幸弘

（日本超音波医学会第36回関西地方会，大阪市，2009. 10）

Ⅶ. 23. 29　がん診療へ、当院における腹部エコー検査の取り組み腹部エコー検査の実際

中央市民　臨床検査技術部　杤尾　人司・小畑美佐子
松林　秀幸・老田　達雄
岩崎　信広・三羽えり子
浜田　一美・荒木　直子
黒田真百美・登坂　貴子
佐々木一朗・小形　恵子
曽我登志子・簑輪　和士
消化器内科　須賀　義文・高田真理子
福島　政司・占野　尚人
木本　直哉・杉之下与志樹
和田　将弥・井上　聡子
藤田　幹夫・岡田　明彦
河南　智晴・猪熊　哲朗

（兵庫県がん診療連携協議会「研修・教育」部会主催検査セミナー，神戸市，2009. 12）

Ⅶ. 23. 30　泌尿器材料における各種検体処理法の実際　-保存液法-

西市民　臨床検査技術部　山下　展弘

（第1回近畿臨床検査技師会病理細胞検査部門研修会，大阪府高槻市，2009. 8. 22）

Ⅶ. 23. 31　平成21年度 細胞診顕微鏡実習

西市民　臨床検査技術部　山下　展弘

（兵庫県臨床細胞学会兵庫県支部，兵庫県神戸市，2009. 9. 2）

Ⅶ. 23. 32 細胞診検査定期講習会（ジュニアコース）呼吸器
西市民 臨床検査技術部 山下 展弘
（兵庫県臨床検査技師会病理・細胞検査研修会，兵庫県神戸市，2009. 7. 15）

Ⅶ. 23. 33 巨大嚢胞状変化を示した乳腺アポクリン癌の１例
西市民 臨床検査技術部 山下 展弘・吉田 澄子
臨床病理科 勝山 栄治
（日本臨床細胞学会兵庫県支部26回総会，兵庫県神戸市，2010. 3. 20）

Ⅶ. 23. 34 悪性所見を疑った時の超音波の進め方 part 2
西市民 臨床検査技術部 田村 周二
（第29回神戸市立医療センター 西市民病院オープンカンファレンス生理機能検査，神戸市立医療センター 西市民病院 北館３階講義室，2009. 6）

Ⅶ. 23. 35 診断に苦慮した Radial Scar の二症例
西市民 臨床検査技術部 阪下 操
（第36回日本超音波学会関西地方会，京都市，2009. 10）

Ⅶ. 23. 36 体外式超音波検査が診断の契機になったミリチィー症候群の一例
西市民 臨床検査技術部 角田 敏明
（第36回日本超音波学会関西地方会，京都市，2009. 10）

Ⅶ. 23. 37 体外式超音波検査が診断の契機になったレンメル症候群の一例
西市民 臨床検査技術部 田村 周二
（第36回日本超音波学会関西地方会，京都市，2009. 10）

Ⅶ. 23. 38 体外うっ滞型閉塞性黄疸の二症例
西市民 臨床検査技術部 田村 周二
（第35回北野エコー倶楽部，神戸市中央区，2009. 10）

Ⅶ. 23. 39 興味ある肝門部病変の各種症例
西市民 臨床検査技術部 藤本 敏明
（第31回神戸市立医療センター 西市民病院オープンカンファレンス生理検査室，神戸市立医療センター 西市民病院 北館３階講義室，2009. 11）

Ⅶ. 23. 40 大動脈弁狭窄の心エコー検査について
西市民 臨床検査技術部 田村 周二
（第32回神戸市立医療センター 西市民病院オープンカンファレンス生理機能検査，神戸市立医療センター 西市民病院 北館３階講義室，2010. 3）

Ⅶ. 23. 41 ＰＳＧによるＤＣＭ like heart の一例
西市民 臨床検査技術部 角田 敏明
（第26回兵庫県心エコー研究会，神戸市西区，2010. 2）

Ⅶ. 23. 42 悪性中皮腫の二例（腹膜・胸膜の各種症例）
西市民 臨床検査技術部 田村 周二
（第10回日本消化器癌検診学会近畿支部，大阪市，2009. 7. 18）

Ⅶ. 23. 43 膵臓の見方：コツを教わる
西市民 臨床検査技術部 藤本 敏明
（第34回北野エコー倶楽部，神戸市中央区，2009. 7）

Ⅶ. 23. 44 悪性所見を疑った時の検査の進め方 Part 3
西市民 臨床検査技術部 田村 周二
（第30回神戸市立医療センター 西市民病院オープンカンファレンス生理機能検査，神戸市立医療センター 西市民病院 北館３階講義室，2009. 9）

Ⅶ. 23. 45 乳腺内の低エコー域に対するカラードプラ法
西神戸医療センター 外科 奥野 敏隆・内田 浩也
登尾 薫・佐藤 信浩
山野 愛・殿畑 友恵
（第22回日本乳腺甲状腺超音波診断会議，東京，2009. 4. 25）

Ⅶ. 23. 46 乳管の拡張を主体とする病変に対する ductal echography と細胞診
西神戸医療センター 外科 奥野 敏隆・内田 浩也
登尾 薫・佐藤 信浩
山野 愛・殿畑 友恵
毛利 衣子
（第82回日本超音波学会学術集会，東京，2009. 5. 23）

Ⅶ. 23. 47　Bモード＋αの乳房超音波診断（教育講演）
西神戸医療センター　外科　奥野　敏隆
（第7回日本乳癌学会近畿地方会，神戸，2009. 12. 5）

Ⅶ. 23. 48　乳房超音波エラストグラフィによる良悪性鑑別診断の検討
西神戸医療センター　外科　奥野　敏隆・登尾　　薫
山野　愛美・佐藤　信浩
内田　浩也・清水　華子
中川　沙織・門口万由子
（第19回日本乳癌画像研究会，明石市，2010. 3. 21）

Ⅶ. 23. 49　グラム染色道場
西神戸医療センター　臨床検査技術部
山本　　剛
（第83回日本感染症学会総会，東京，2009. 4）

Ⅶ. 23. 50　ICT活動で役立つグラム染色の見方・考え方
西神戸医療センター　臨床検査技術部
山本　　剛
（第4回信州ICセミナー，松本，2009. 5）

Ⅶ. 23. 51　新型インフルエンザ　西神戸医療センターからの報告
西神戸医療センター　臨床検査技術部
山本　　剛
（兵庫県臨床検査技師会，神戸，2009. 6）

Ⅶ. 23. 52　グラム染色の可能性
西神戸医療センター　臨床検査技術部
山本　　剛
（愛知県臨床検査技師会，名古屋，2009. 6）

Ⅶ. 23. 53　新型インフルエンザの病態と疫学解析
西神戸医療センター　臨床検査技術部
山本　　剛
小児科　仁紙　宏之
看護部　熊木まゆ子
呼吸器科　大寺　　博
（神戸新型インフルエンザ講習会，神戸，2009. 9）

Ⅶ. 23. 54　各種薬剤感受性調査について
西神戸医療センター　臨床検査技術部
山本　　剛
（兵庫県形成外科学会，神戸，2009. 6）

Ⅶ. 23. 55　グラ染の解釈一つで大きく違う～ただ染めるだけでじゃありません～
西神戸医療センター　臨床検査技術部
山本　　剛
（大阪府臨床検査技師会，大阪，2009. 9）

Ⅶ. 23. 56　ここでしか聞けない新型インフルエンザ対策の実情
西神戸医療センター　臨床検査技術部
山本　　剛
小児科　仁紙　宏之
看護部　熊木まゆ子
呼吸器科　大寺　　博
（第6回静岡県東部感染症・診断・治療・制御研究会，静岡，2009. 10）

Ⅶ. 23. 57　どうしたらええの？　新型インフルエンザの検査
西神戸医療センター　臨床検査技術部
山本　　剛
（第22回SCANIC学術研究会，大阪，2009. 10）

Ⅶ. 23. 58　一般検査だからわかる細菌感染症～グラム染色で診る感染症～
西神戸医療センター　臨床検査技術部
山本　　剛
（長野県一般検査研修会，松本，2009. 10）

Ⅶ. 23. 59　感染管理の切り札になる　～臨床に合せたグラム染色の活用法～
西神戸医療センター　臨床検査技術部
山本　　剛
（シーメンスセミナー札幌，札幌，2009. 10）

Ⅶ. 23. 60　新型／季節性インフルエンザ対策について
西神戸医療センター　臨床検査技術部
山本　　剛
（和歌山県臨床衛生検査技師会，和歌山，2009. 11）

Ⅶ. 23. 61　院内感染関連微生物
西神戸医療センター　臨床検査技術部
山本　　剛
（厚労省院内感染対策講習会，奈良，2009. 11）

Ⅶ. 23. 62　ケースカンファレンス　患者を救った微生物検査
西神戸医療センター　臨床検査技術部
山本　　剛
（第21回日本臨床微生物学会総会，東京，2010. 1）

Ⅶ. 23. 63　ワークショップ　グラム染色エキスパート：一歩進んだ塗抹染色
感染症診断のためのグラム染色活用法

西神戸医療センター　臨床検査技術部
山本　　剛

（第21回日本臨床微生物学会総会，東京，2010. 1）

Ⅶ. 23. 64　臨床会話で必要なグラム染色のプレゼンテーション力

西神戸医療センター　臨床検査技術部
山本　　剛

（第38回九州臨床検査精度管理研究会，福岡，2010. 3）

Ⅶ. 23. 65　血液培養検査について

西神戸医療センター　臨床検査技術部
山本　　剛

（平成21年度国立病院機構臨床検査技師協会四国支部学会，善通寺，2010. 3）

Ⅶ. 23. 66　印環細胞癌の形態を示した浸潤性乳管癌の１例

西神戸医療センター　臨床検査技術部
瀧本　美香・毛利　衣子
西田　　稔・粟田　千絵
中元　理絵・中西　昂弘
病理部　山下　享子・橋本　公夫
臨床病理科　勝山　栄治

（第35回日本臨床細胞学会近畿連合会学術集会，京都，2009. 9）

Ⅶ. 23. 67　乳腺乳頭癌の細胞像の検討

西神戸医療センター　臨床検査技術部
粟田　千絵・毛利　衣子
西田　　稔・中元　理絵
瀧本　美香・中西　昂弘
病理部　橋本　公夫・山下　享子

（第49回近畿医学検査学会，京都，2009. 11. 29）

Ⅶ. 24　看護

Ⅶ. 24. 1　徹底したライフスタイル修正によって、冠動脈ステント留置後に新たに診断された糖代謝障害は改善される

中央市民　10南　松川　咲子

（第３回 PREDIABETES and METABOLICSYNDROME, フランス，2009. 4）

Ⅶ. 24. 2　糖尿病患者における歯周病と動脈硬化の関係　～脈波伝播速度（PWV）を用いた解析～

中央市民　ＡＵ６　中山　浩美

（第18回日本有病者歯科医療学会総会・学術大会，松本，2009. 4）

Ⅶ. 24. 3　処方・与薬業務の安全管理に必要な看護支援システム機能の提案

中央市民　看護情報委員会　中西　寛子・堀尾　玲子

（第10回日本医療情報学会看護学術大会，東京，2009. 6）

Ⅶ. 24. 4　助産師外来を開設して

中央市民　７南　新　みどり・末神　純子
武田　　緑・藤木　千恵
佐藤　秀子

（平成21年度兵庫県母性衛生学会総会・学術集会，神戸，2009. 6）

Ⅶ. 24. 5　当院看護師への疼痛治療に関する教育への示唆　～看護師に対するWHOがん疼痛治療法に沿ったアンケート調査から～

中央市民　ＡＵ３　斎藤美智子・茶山　奈美

（第14回日本緩和医療学会学術大会，大阪，2009. 6）

Ⅶ. 24. 6　心臓手術後患者の早期離床の取り組み

中央市民　４西　三近　淑美・松村　佳苗

（第54回日本集中治療医学会近畿地方会，和歌山，2009. 6）

Ⅶ. 24. 7　医師の方針に納得できなかった原因不明の胸腹水貯留患者への支援　～慢性疾患看護専門看護師の倫理調整～

中央市民　ＡＵ２　仲村　直子

（第３回日本慢性看護学会学術集会，東京，2009. 7）

Ⅶ. 24. 8　医療安全における病棟看護師長の役割と医療安全管理者との連携

中央市民　放科　岡崎　美晴

（第13回日本看護管理学会年次大会，浜松，2009. 8）

Ⅶ. 24. 9　医療機関における患者・家族からの暴言・暴力の実態

中央市民　９西　小林　由香・山本　和代
西浦　郁絵・日坂ゆかり
梅田　節子・堀尾　玲子

（第２回日本看護倫理学会年次大会，佐久，2009. 6）

Ⅶ. 24. 10　ＩＣＵにおける心臓血管外科術後患者の経口摂取への取り組み　～改訂水飲みテストと声帯麻痺との関係～

中央市民　４西　浦城由季子・河内　美和
田中　　薫・柳　　裕子
植村さゆり・瀬尾龍太郎

（第15回日本摂食・嚥下リハビリテーション学会学術大会，名古屋，2009. 8）

Ⅶ. 24. 11　Ⅰ型糖尿病患者交流会の取り組みと課題

中央市民　ＡＵ２　迎　とく子・高原　志保

（第14回日本糖尿病教育・看護学会学術集会，札幌，2009. 9）

Ⅶ. 24. 12　Ⅰ型糖尿病と肥大型心筋症を合併した患者の苦悩と援助

中央市民　ＡＵ２　仲村　直子

（第14回日本糖尿病教育・看護学会学術集会，札幌，2009. 9）

Ⅶ. 24. 13　家族が患者の障害に適応することに影響した要因　～脳卒中を発症した急性期の患者の家族に焦点を当てて～

中央市民　９西　古川　奈緒・前田真里江
日坂ゆかり

（日本脳神経看護研究学会，札幌，2009. 9）

Ⅶ. 24. 14　口腔ケアチームのリンクナースと歯科衛生士の協働体制を年次推移から考察する

中央市民　ＡＵ６　石井　美和・大石　貴子
永吉　潤子・中山　浩美
上原　弘美・村上　明美

（日本歯科衛生学会第４回学術大会，大阪，2009. 9）

Ⅶ. 24. 15　履歴管理と洗浄効果テストの実施
中央市民　放科　三谷　紀子・東　　妙子
岡崎　美晴
（第53回近畿消化器内視鏡技師学会，大阪，2009. 9）

Ⅶ. 24. 16　急性期総合病院におけるリンパ浮腫ケア外来開設後の活動報告
中央市民　ＡＵ４　冨澤　淑子・斎藤美智子
野村　優子
（ＮＰＯ日本医療リンパドレナージ協会第６回学術大会，横浜，2009. 9）

Ⅶ. 24. 17　脳神経疾患患者の仰制に対する家族の思いの分析
中央市民　９東　櫛田　直美・外山　秀華
岩本　佳子・和田　香織
宮田　真澄
（日本看護学会　成人看護Ⅰ，埼玉，2009. 10）

Ⅶ. 24. 18　上部消化管内視鏡検査前の飲水制限に関する検討
中央市民　放科　三谷　紀子・東　　妙子
岡崎　美晴
（第63回日本消化器内視鏡技師学会，京都，2009. 10）

Ⅶ. 24. 19　発達に障がいのある乳幼児をもつ家族の体験　～母親から見た夫婦関係に焦点をあてて～
中央市民　７西　谷本　真弓
（第56回日本小児保健学会，大阪，2009. 10）

Ⅶ. 24. 20　病棟における退院調整看護師の導入　第２報　～看護師の役割意識の変化に関する調査～
中央市民　10北　三郎丸祐子・中村　友里
三島　陽子・甲斐田博子
片山　悌代・藤原のりこ
（第48回全国自治体病院学会，神奈川，2009. 11）

Ⅶ. 24. 21　継続的に輸血が必要な終末期患者の在宅療養を実現できた一事例　～医療チームでの支援～
中央市民　地推　石井須美子
（第48回全国自治体病院学会，神奈川，2009. 11）

Ⅶ. 24. 22　内服与薬のインシデント減少への取り組み　～エラーマップによる多数事例分析を活用して～
中央市民　手術部　前田　淳子・有馬真由美
藤森　瑞穂・楠　由美子
鶴嶋　弘子
（第48回全国自治体病院学会，神奈川，2009. 11）

Ⅶ. 24. 23　新生児センターにおける外来連携の取り組み
中央市民　７新　安達　文子・佐藤　恵美
毛利　京子
（第48回全国自治体病院学会，神奈川，2009. 11）

Ⅶ. 24. 24　職員の乳がん検診率向上に必要な体制作りを目指して　～乳がん検診意識調査を実施して～
中央市民　７東　石田　弓子
（第48回全国自治体病院学会，神奈川，2009. 11）

Ⅶ. 24. 25　多発外傷患者に対する栄養管理の必要性
中央市民　１北　宗田　リエ・松宮　史恵
山内真季世・西浦　郁絵
（第11回日本救急看護学会学術集会，福岡，2009. 11）

Ⅶ. 24. 26　脳神経センター（一般病棟）で血管内治療後の患者を受け入れる体制づくり
中央市民　９西　植山　優子・堤　　恵美
小林　由香
（第25回日本脳神経血管内治療学会総会，富山，2009. 11）

Ⅶ. 24. 27　意識下で脳血管内治療を受ける患者の不安に対する術前訪問の評価
中央市民　放科　上田　加奈・騰　　由香
江崎　絵美・谷尻　淑子
岡崎　美晴
（第25回日本脳神経血管内治療学会総会，富山，2009. 11）

Ⅶ. 24. 28　病棟看護師長の部署リスクマネジャー兼任の実態と自己評価
中央市民　放科　岡崎　美晴
（医療の質・安全学会　第４回学術集会，東京，2009. 11）

Ⅶ. 24. 29　医療情報システム開発工程の進捗に伴う医療情報技師の関与度の推移

中央市民　8南　山岡　　肇

（第29回医療情報学連合大会，広島，2009. 11）

Ⅶ. 24. 30　専門看護師（Certified Nurse Specialist,CNS）の活動の実態と成果・課題に関する研究

中央市民　4西　伊藤　聡子・北村　愛子

（第29回日本看護科学学会学術集会，幕張，2009. 11）

Ⅶ. 24. 31　乳幼児の中心静脈カテーテルの有効な固定方法を検討するための基礎的研究

中央市民　8東　木本有香子・曽我公美子
成島　佳代・藤森　瑞穂

（第25回日本小児がん学会，東京，2009. 11）

Ⅶ. 24. 32　肥大型心筋症とⅠ型糖尿病を合併した患者への自己管理への支援

中央市民　ＡＵ２　仲村　直子

（第６回日本循環器看護学会学術集会，福岡，2009. 11）

Ⅶ. 24. 33　ストレス軽減に向けた援助のあり方　～後期高齢者に対する低頻度腹膜透析療法（ＰＤ）～

中央市民　10西　佐藤ゆりか・木村　　恵
山本　靖子・音羽さやか
戸田　寿美・仲村　直子

（第15回日本腹膜透析研究会　総会･学術集会，静岡，2009. 11）

Ⅶ. 24. 34　両親が最期に寄り添うことの意味　～最期の２日間児に寄り添った両親の事例を通して～

中央市民　7新　平池身奈子

（第19回日本新生児看護学会学術集会，横浜，2009/11）

Ⅶ. 24. 35　感染予防に重点を置いた、小児の急性胃腸炎パスの改定

中央市民　7西　三浦　礼子・足立　尚美
渡邊しずか・渡部　幸代
藤森　瑞穂・河田　妙子

（第10回日本クリニカルパス学会学術集会，岐阜，2009. 12）

Ⅶ. 24. 36　上部消化管内視鏡検査前の飲水制限の緩和を試みて　～上部消化管内視鏡検査、飲水制限、検査への影響、苦痛の緩和～

中央市民　7西　東　　妙子・紀伊　千春
三谷　紀子・岡崎　美晴

（平成21年度近畿地区看護研究学会，奈良，2009. 12）

Ⅶ. 24. 37　ＩＣＵサバイバーの心を守るケア　～せん妄の発症と重症化を防ぐケア～

中央市民　4西　久保田絢子

（平成21年度神戸東部支部看護研究発表会，神戸，2010. 1）

Ⅶ. 24. 38　新型インフルエンザ　～国内発生第１号患者の受け入れから満延期を体験して～

中央市民　6北　荒木三恵子・田中　真咲

（第25回日本環境感染学会総会，東京，2010. 2）

Ⅶ. 24. 39　インフルエンザ2009（Ａ/ＨＩＮＩ）の対応

中央市民　看護部　立溝江三子・坂本　悦子

（第25回日本環境感染学会総会，東京，2010. 2）

Ⅶ. 24. 40　医療廃棄物分別適正処理に向けた取り組み

中央市民　9北　横溝　初恵・若林亜都子
久米　景子・森　　潤子
坂本　悦子

（第25回日本環境感染学会総会，東京，2010. 2）

Ⅶ. 24. 41　ソラフェニブによる手足症候群予防のためのケアプランの検討

中央市民　ＡＵ３　斎藤美智子

（第24回日本がん看護学会学術集会，静岡，2010. 2）

Ⅶ. 24. 42　固形化栄養剤の使用効果の検証

中央市民　4西　徳田　幸代・山田　奈緒
堤　　恵美・小林　由香

（第25回日本静脈経腸栄養学会，幕張，2010. 2）

Ⅶ. 24. 43　ICUにおけるRASSスケール導入の取り組み

中央市民　4西　舟津　広美

（第37回日本集中治療医学学会学術集会，広島　2010. 3）

Ⅶ. 24. 44　ＩＣＵ入室患者の鎮静管理における看護師の役割
中央市民　４西　伊藤　聡子
（第37回日本集中治療医学学会学術集会，広島，2010. 3）

Ⅶ. 24. 45　地域基幹病院における心不全診療の実態　～１年間の入院患者調査から見えてきたこと～
中央市民　ＡＵ２　仲村直子
（第74回日本循環器学会総会・学術集会，京都，2010. 3）

Ⅶ. 24. 46　新生児センターにおけるスタッフ教育の取り組み　～安全な看護を提供するために～
中央市民　11北　石井　雅世・佐藤　恵美
毛利　京子
（平成21年度周産期医療事例検討会，神戸，2010. 3）

Ⅶ. 24. 47　家族の意思決定を支える看護とは　～気管挿管・気管切開という決断をした家族の思い～
中央市民　１北　角谷　京子・岸本瑠美子
（第101回近畿救急医学研究会，奈良，2010. 3）

Ⅶ. 24. 48　病棟看護師長の部署リスクマネジャー兼任の実態と自己評価
中央市民　放科　岡崎　美晴
（日本看護研究学会第23回近畿・北陸地方会学術集会，京都，2010. 3）

Ⅶ. 24. 49　当院におけるカンガルーケアの取り組み
西市民　看護部　岡田由有子・小林　佑子
竹崎　裕子・吉田　直子
（第32回日本手術看護学会兵庫地区，神戸市，2009. 6）

Ⅶ. 24. 50　手術室における患者満足度調査から見えたこと
西市民　看護部　厳本　　英・小林　佑子
志田　　靖・岡田由有子
（第32回日本手術看護学会兵庫地区，神戸市，2009. 6）

Ⅶ. 24. 51　医療機関における職員間の暴言・暴力の実態医療機関における患者・家族からの暴言・暴力の実態医療機関における暴言・暴力に関する実態調査　―安全対策についての職員の要望―
西市民　看護部　山本　和代・川戸美智子
神戸市看護大学　看護学部　玉田　雅美・高田　早苗
（第２回日本看護倫理学会，佐久市，2009. 6）

Ⅶ. 24. 52　医療機関における患者・家族からの暴言・暴力に対する安全対策　第一報　―暴力に対する医療機関の管理体制―
西市民　看護部　山本　和代・川戸美智子
神戸市看護大学　看護学部　玉田　雅美・高田　早苗
（第13回日本看護管理学会2009年次大会，浜松市，2009. 8）

Ⅶ. 24. 53　医療機関における患者・家族からの暴言・暴力に対する安全対策　第二報　―暴力発生時の対処と予防対策―
西市民　看護部　山本　和代・川戸美智子
神戸市看護大学　看護学部　益　加代子・高田　早苗
（第13回日本看護管理学会2009年次大会，浜松市，2009. 8）

Ⅶ. 24. 54　医療機関における患者・家族からの暴言・暴力に対する安全対策　第三報　―患者や家族からの暴力を受けた職員への支援について―
西市民　看護部　山本　和代・川戸美智子
神戸市看護大学　看護学部　川上　由香・高田　早苗
（第13回日本看護管理学会2009年次大会，浜松市，2009. 8）

Ⅶ. 24. 55　がん化学療法で脱毛をした男性の意識や行動に関する実態調査
西市民　看護部　大路　貴子
（第１回世界看護科学学会，神戸市，2009. 9）

Ⅶ. 24. 56　フットケアを継続している看護師の体験
西市民　看護部　川口　麻衣・境　　発子
神戸市看護大学　看護学部　辻野　朋美・池田　清子
（第14回日本糖尿病教育・看護学会学術集会，札幌市，2009. 9）

Ⅶ. 24. 57　医療機関における妊産婦への DV についての情報提供の検討

西市民　看護部　趙　　春香・大村　奈緒
下浦　理恵
神戸市看護大学　看護学部　高田　昌代

（第50回日本母性衛生学会・学術集会，横浜市，2009. 9）

Ⅶ. 24. 58　確認行動「指差し呼称」の定着を目指して

西市民　看護部　川戸美智子

（第11回フォーラム「医療の改善活動」全国大会 in 大阪，大阪市，2009. 10）

Ⅶ. 24. 59　認知症と脳梗塞後遺症を合併した高齢慢性腎不全者に対する CAPD 導入の看護経験

西市民　看護部　渋谷　英恵・谷口麻佐子
鶴亀　美幸・吉田　直子

（第21回兵庫県透析合同研究会，神戸市，2009. 10）

Ⅶ. 24. 60　非侵襲的陽圧換気療法におけるマスク長期連続使用による鼻根部皮膚損傷の予防　―泡タイプ洗顔料とアズノール軟膏塗布ガーゼ使用の有効性―

西市民　看護部　荒木　敬雄・岡藤　千恵
荒木　雄穂・吉田　絵美

（第48回全国自治体病院学会，川崎市，2009. 11）

Ⅶ. 24. 61　安全確認行動の定着を目指して
―新人看護師への研修を通して―

西市民　看護部　川戸美智子・野上さだ子

（第48回全国自治体病院学会，川崎市，2009. 11）

Ⅶ. 24. 62　「外来・入院時スクリーニングシート」の分析から退院調整機能の実態について考える

西市民　看護部　桃谷恵美子
神戸市看護大学　看護学部　岩本　里織・稲垣　絹代

（第48回全国自治体病院学会，川崎市，2009. 11）

Ⅶ. 24. 63　当院の内視鏡下手術における看護師の役割と工夫

西市民　看護部　小林　佑子・岡田由有子

（日本内視鏡外科学会総会，東京都，2009. 12）

Ⅶ. 24. 64　がん化学療法により脱毛した男性患者の意識や対処に関する実態調査

西市民　看護部　大路　貴子

（第24回日本がん看護学会，沼津市，2010. 2）

Ⅶ. 24. 65　放射線科における検査・治療を受ける患者の看護

西市民　看護部　中島智恵子・斎藤佳代子
婦木美佐子・吉谷　京子

（兵庫県看護協会神戸西部支部看護実践報告会，神戸市，2010. 2）

Ⅶ. 24. 66　消退する発赤が褥瘡発生に至る要因調査

西神戸医療センター　看護部　小西　千枝

（第19回日本創傷・オストミー・失禁管理学会，東京，2009. 5）

Ⅶ. 24. 67　新型インフルエンザの国内発生期・感染拡大期における外来・入院患者の対応の実際と今後の課題

西神戸医療センター　看護部　熊木まゆ子
臨床検査技術部　山本　　剛

（環境感染学会，東京，2010. 2）

Ⅶ. 24. 68　結核患者を支援する地域医療者に対する意識調査

西神戸医療センター　看護部　岩元百合子・福吉　美絵
大畑　佳子・坂梨　聡子
呼吸器科　多田　公英・岩崎　博信

（第84回日本結核病学会，札幌，2009. 2）

Ⅶ. 24. 69　退院指導後新生児訪問を受けなかった要因の分析

西神戸医療センター　看護部　東根　綾香

（母性衛生学会，奈良県，2009. 7）

Ⅶ. 24. 70　救急看護師へのシミュレーション教育についての検討

西神戸医療センター　看護部　岡崎　智絵・村上美千世
辻埜　恭子・大道　麻里
草木　理恵・中林　三佳
分玉　博子・瀧澤　紘輝
宮本真由美

（第40回日本看護学会，京都，2009. 7）

Ⅶ. 24. 71　血糖パターンマネジメント介入を行った4症例を通して、患者の自己管理に必要な援助項目は何かを考える

西神戸医療センター　看護部　西尾　里美

（第14回日本糖尿病教育・看護学会学術集会，札幌，2009. 9）

Ⅶ. 24. 72　病棟が行う心肺蘇生講習会「家族のためのＢＬＳ」５年間の評価・検討

西神戸医療センター　看護部　安原美津子・前田　千晶
松原　玲奈
循環器内科　縄田　隆三

（第48回自治体病院学会，神奈川，2009. 11）

Ⅶ. 24. 73　専門看護師による看護外来の現状と課題

西神戸医療センター　看護部　林　　裕美・御園　和美
高梨　早苗・有末　玲子

（第48回自治体病院学会，神奈川，2009. 11）

Ⅶ. 24. 74　専門看護師・認定看護師定例会の取り組みの課程と今後の課題

西神戸医療センター　看護部　中村　真理・岡崎　智絵
森下　尚子・小西　千枝
櫻井三希子・井上　敏子
有末　玲子

（第48回自治体病院学会，神奈川，2009. 11）

Ⅶ. 24. 75　チームダイナミックスを活かした新型インフルエンザへの対応

西神戸医療センター　看護部　井上　　薫・岡崎　智絵
濱本カナコ・有末　玲子

（第11回日本救急看護学会学術集会，福岡，2009. 11）

Ⅶ. 24. 76　終末期患者が死を望むとき～全人的苦痛の緩和についての一考察～

西神戸医療センター　看護部　中島　恵子

（兵庫県看護協会神戸西部支部実践報告会，神戸，2010. 2）

Ⅶ. 24. 77　終末期患者が死を望むとき～全人的苦痛の緩和についての一考察～

西神戸医療センター　看護部　中島　恵子

（兵庫県看護協会神戸西部支部実践報告会，神戸，2010. 2）

Ⅶ. 24. 78　先端医療センターでの取り組み -看護師への啓発活動-

先端医療センター　看護部　天井紀代子・大窪亜希子
渡壁多実子・大西久仁子
高橋　千香

（第９回 CRC と臨床試験のあり方を考える会議，横浜，2009. 9. 12・13）

Ⅶ. 24. 79　先端医療センターの治験に関する病棟師長の組織づくり　-師長が治験グループの自律を促す取組み-

先端医療センター　看護部　高橋　千香・藤森　眞理
中村　文恵

（第９回 CRC と臨床試験のあり方を考える会議，横浜，2009. 9. 12・13）

Ⅶ. 24. 80　造血幹細胞移植後の筋力低下予防への取組み　-リハビリパンフレットの作成-

先端医療センター　看護部　白木　　愛・有賀　典子
上内　千昌・永石かずみ
高橋　千香

（第32回日本造血幹細胞移植学会，静岡，2009. 2. 19・20）

Ⅶ. 26　リハビリテーション

Ⅶ. 26. 1　LTV1200 を用いて歩行訓練をした心臓外科術後の一症例

中央市民 リハビリテーション科　影山　智広・岩田健太郎
麻酔科　瀬尾龍太郎
呼吸器内科　立川　　良
（呼吸ケアリハビリテーション学会，東京，2009. 11）

Ⅶ. 26. 2　重症心不全患者（特発性拡張型心筋症）に対し長期の外来心臓リハビリテーションを実施し、心機能・運動耐用能において 著明な改善を認めた一例

中央市民 リハビリテーション科　岩田健太郎・門　　浄彦
循環器内科　北井　　豪
看護部　小椋由美子
（日本循環器学会，京都，2010. 3）

Ⅶ. 26. 3　外部設計において発注者ビューガイドラインを用いた経験

中央市民 リハビリテーション科　岩田健太郎
外科　宮原　勅治
臨床検査技術部　大塚　博幸
看護部　山岡　　肇
（第29回医療情報学連合大会，広島，2009. 11）

Ⅶ. 26. 4　侵襲期に試用する栄養剤の使い方。選び方

中央市民　栄養管理室　有岡　靖隆
（日本静脈経腸栄養学会　第１回近畿支部学術集会，兵庫医科大学平成記念会館（西宮市），2009. 11. 7）

Ⅶ. 26. 5　肝臓病教室における栄養管理室の役割とチーム医療

中央市民　栄養管理室　有岡　靖隆
（肝と栄養の会，ポートピアホテル（神戸市），2010. 3. 27）

Ⅶ. 26. 6　嚥下障害患者の栄養状態

中央市民　栄養管理室　有岡　靖隆・岩本　昌子
赤沢　尚美
（第25階日本静脈経腸栄養学会，幕張メッセ（千葉），2010. 2. 25）

Ⅶ. 26. 7　壇上ＮＳＴ症例検討会「この症例どうする？」『ＣＯＰＤを伴う熱傷患者の栄養』『術後の嚥下障害患者へのＮＳＴ、嚥下回診のかかわり』

中央市民　栄養管理室　有岡　靖隆・赤沢　尚美
岩本　昌子
（第12回兵庫ＮＳＴ研修会学術講習会，兵庫医科大学平成記念会館（西宮市），2009. 11. 28）

Ⅶ. 26. 8　摂食障害患児に対する外来栄養相談における管理栄養士の役割

西神戸医療センター 栄養管理室　寺園沙矢香
神経科　磯部　昌憲・高宮　静男
（神戸心身医学会，神戸，2009. 4）

Ⅶ. 26. 9　上位型腕神経不全損傷患者に対する装具療法の経験

西市民 リハビリテーション科　本田　明広
（第25回義肢装具学会，神戸市国際展示場，2009. 10. 31）

Ⅶ. 26. 10　当科における音声治療の臨床的統計

西神戸医療センター　リハビリテーション科
前川　圭子・大坪　純子
柳川　智美・中川　美穂
新井　志織・飯田　佳実
岩城　　忍
県立広島大学 保健福祉学部　城本　　修
耳鼻咽喉科サージクリニック老木医院
田邉　牧人
福島県立医科大学医学部　耳鼻咽喉科
大森　孝一
（第54回日本音声言語医学会，福島，2009. 10. 16）

Ⅶ. 26. 11　音声治療：症状対処的訓練

西神戸医療センター　リハビリテーション科
前川　圭子
（第54回日本音声言語医学会ポストコングレスセミナー，福島，2009. 10. 17）

Ⅶ. 27 病院管理（クリニカルパス含む）

Ⅶ. 27. 1 チーム医療～医師のモチベーションからの考察

中央市民 外科 瓜生原健嗣

（瓜生原健嗣，大阪，2009. 12. 5）

Ⅶ. 27. 2 情報から見た医療の経営

中央市民 外科 宮原 勅治

（第４回医療マネジメント学会兵庫支部学術大会，神戸，2010. 3. 21）

Ⅶ. 27. 3 医療現場におけるＩＴプロジェクトとチーム育成

中央市民 外科 宮原 勅治

（プロジェクトマネジメント学会春季研究発表大会，東京，2010. 3. 11）

Ⅶ. 27. 4 医療分野におけるプロジェクトマネジメント

中央市民 外科 宮原 勅治

（大阪府検査技師会，大阪，2009. 12. 12）

Ⅶ. 27. 5 地域連携パスを支えるための SSL-VPN と仮想デスクトップを用いたセキュリティネットワークインフラの検証実験

中央市民 外科 宮原 勅治

（第29回日本医療情報学連合大会，広島，2009. 11. 21～25）

Ⅶ. 27. 6 地域連携パスを支えるための SSL-VPN と仮想デスクトップを用いたセキュリティネットワークインフラの検証実験

中央市民 外科、医療情報部 宮原 勅治
臨床検査、医療情報部 大塚 博幸
シスコシステムズ合同会社 若村 友行・福留 康修

（第29回日本医療情報学連合大会，広島，2009. 11. 21～25）

Ⅶ. 27. 7 医療ＩＴプロジェクトの質とサービスマネジメント～ PMBOK と ITIL ２つの国際標準

中央市民 外科 宮原 勅治

（第29回日本医療情報学連合大会，広島，2009. 11. 21～25）

Ⅶ. 27. 8 医療業界におけるＩＴプロジェクトマネジメント

中央市民 外科 宮原 勅治

（Poject Management Institute 日本フォーラム2009，東京，2009. 10. 24～25）

Ⅶ. 27. 9 DPC 時代の食道癌治療：DPC 支払制度下での食道癌治療における利潤に関する実証的検討

中央市民 外科 宮原 勅治・小林 裕之

（第63回日本食道学会，横浜，2009. 6. 25～26）

Ⅶ. 27. 10 医療情報システム・プロジェクトマネジメント：超上流から上流工程に求められる人と組織とサービスレベル

中央市民 外科 宮原 勅治

（第13回日本医療情報学会春期学術大会，長崎，2009. 6. 12～13）

Ⅶ. 27. 11 トリアージナース育成の試みワークショップ５

中央市民 救命救急センター・救急部
鈴木 啓之・許 智栄
岸本瑠美子・佐竹 悠良
徳田 剛宏・渥美 生弘
林 卓郎・佐藤 慎一

（第12回日本臨床救急医学会総会，大阪，2009. 6. 12）

Ⅶ. 27. 12 ＥＲでの画像診断の質向上のための試み

中央市民 救命救急センター・救急部
蛯名 正智・井上 彰
谷口 雄亮・伊原 崇晃
鈴木 啓之・徳田 剛宏
水 大介・林 卓郎
許 智栄・渥美 生弘
佐藤 慎一

（第37回日本救急医学会総会，盛岡，2009. 10. 29）

Ⅶ. 27. 13 医療情報システム開発工程の進捗に伴う医療情報技師の関与度の推移

中央市民 看護部、医療情報部 山岡 肇
外科、医療情報部 宮原 勅治
臨床検査部、医療情報部 大塚 博幸
医事課、医療情報部 加藤 健司

（第29回日本医療情報学連合大会，広島，2009. 11. 21～25）

Ⅶ. 27. 14　新型インフルエンザ発生時のホームページ解析で得られたホームページの重要性

中央市民　臨床検査技術部　柴田　洋子
臨床検査技術部　大塚　博幸
医療情報部　宮原　勅治・長井　直子
和田　節・山岡　肇
中浴　伸二・竹信　俊彦
（29回医療情報学会，広島市，2009. 11）

Ⅶ. 27. 15　PFI 事業下での医療情報システム開発プロジェクトにおける PMO の有用性

中央市民　臨床検査技術部　大塚　博幸
医療情報部、外科　宮原　勅治
医療情報部、看護部　中西　寛子
（第13回日本医療情報学春季学術大会，長崎市，2009. 6）

Ⅶ. 27. 16　上級医療情報技師を中心とした関西医療情報技師会の立ち上げ

中央市民　臨床検査技術部　大塚　博幸
医療情報部、外科　宮原　勅治
（第29回医療情報学連合大会，広島市，2009. 11）

Ⅶ. 27. 17　上級医療情報技師を中心とした関西医療情報技師会の立ち上げ

中央市民　臨床検査部、医療情報部
大塚　博幸
外科、医療情報部　宮原　勅治
京阪病院　臨床検査部　真鍋　史朗
ＮＥＣシステムテクノロジー株式会社
大本　昭徳
（第29回日本医療情報学連合大会，広島，2009. 11. 21～25）

Ⅶ. 27. 18　新型インフルエンザ発生時のホームページ解析で得られたホームページの重要性

中央市民　臨床検査部、医療情報部
柴田　洋子・大塚　博幸
外科、医療情報部　宮原　勅治
医事課、医療情報部　長井　直子
（第29回日本医療情報学連合大会，広島，2009. 11. 21～25）

Ⅶ. 27. 19　プロジェクトを定常業務へ移行する工夫

中央市民　放射線技術部、医療情報部
和田　節
外科、医療情報部　宮原　勅治
臨床検査、医療情報部　大塚　博幸
看護部、医療情報部　山岡　肇
（第29回日本医療情報学連合大会，広島，2009. 11. 21～25）

Ⅶ. 27. 20　PFI 事業下での情報システム開発のドキュメント管理

中央市民　放射線技術部、医療情報部
中原　隆太
外科、医療情報部　宮原　勅治
臨床検査、医療情報部　大塚　博幸
地方独立行政法人神戸市民病院機構
中西　寛子
（第29回日本医療情報学連合大会，広島，2009. 11. 21～25）

Ⅶ. 27. 21　Balanced Scorecard を用いた医療情報技師の人材育成

中央市民　医事課、医療情報部
長井　直子
外科、医療情報部　宮原　勅治
臨床検査、医療情報部　大塚　博幸
（第29回日本医療情報学連合大会，広島，2009. 11. 21～25）

Ⅶ. 27. 22　外部設計において発注者ビューガイドラインを用いた経験

中央市民　リハビリ、医療情報部
岩田健太郎
外科、医療情報部　宮原　勅治
臨床検査、医療情報部　大塚　博幸
看護部、医療情報部　中西　寛子
（第29回日本医療情報学連合大会，広島，2009. 11. 21～25）

Ⅶ. 27. 23　インシデント報告を促進するための取り組み

西市民　医療安全管理室　小縣　正明・川戸美智子
吉田　直子・冨岡　洋海
（第４回医療の質・安全学会，東京，2009. 11）

Ⅶ. 27. 24　医療機器安全管理責任者の責任問題

西神戸医療センター　臨床工学室
加藤　博史

（医工学治療学会　メインテナンス分化学会，大阪，2009. 4）

Ⅶ. 28 その他

Ⅶ. 28. 1 救急外来から集中治療室に直行する小児救急患者の実態

中央市民 小児科 田中麻希子・山川 勝
米本 大貴・廣田 篤史

（第249回日本小児科学会兵庫県地方会，西宮，2010. 2）

Ⅶ. 28. 2 急性心不全合併 IVIG 不応性川崎病に対する血漿交換療法の1例

中央市民 小児科 廣田 篤史・田村 卓也
山川 勝・冨田 安彦

（第249回日本小児科学会兵庫県地方会，西宮，2010. 2）

Ⅶ. 28. 3 Long Term Outcomes of Living Donor Liver Transplantation: Analysis of Consecutive 1000 patients at a Single Center

中央市民 外科 貝原 聡・田中 紘一
京都大学医学部付属病院 肝胆膵移植外科
小倉 靖弘・上本 伸二

（International Liver Transplant Society, 15th Annual meeting, New York, NY, USA, 2009. 7）

Ⅶ. 28. 4 臓器保存液灌流肺の換気不均一性

中央市民 呼吸器外科 浜川 博司

（第26回日本呼吸器外科学会総会，小倉，2009. 5. 15）

Ⅶ. 28. 5 耳鼻科救急疾患の取り扱い -耳鼻咽喉科救急-

中央市民 耳鼻咽喉科 山崎 博司

（神戸市立医療センター中央市民病院救急オープンセミナー，神戸市，2009. 7. 29）

Ⅶ. 28. 6 小児救急医療の質の向上に向けて～救急医と小児科医の連携～

中央市民 救命救急センター・救急部
林 卓郎・許 智栄
渥美 生弘・佐藤 慎一
田村 卓也・山川 勝
柳井 真知

（第23回日本小児救急医学会，熊本，2009. 6. 19）

Ⅶ. 28. 7 本邦における ECPR の現状

中央市民 救命救急センター・救急部
渥美 生弘・坂本 哲也
浅井 康文・長尾 建
森村 尚登・田原 良雄
横田 裕行・佐藤 慎一

（第12回日本脳低温療法学会，札幌，2009. 7）

Ⅶ. 28. 8 小児腹痛診療～腸重積の検討～

中央市民 救命救急センター・救急部
水 大介・林 卓郎
許 智栄・鈴木 啓之
徳田 剛宏・渥美 生弘
佐藤 慎一

（第37回日本救急医学会総会，盛岡，2009. 10. 29）

Ⅶ. 28. 9 初期研修医は救急研修をどのように考えているかーER 型救急の現場からー

中央市民 救命救急センター・救急部
渥美 生弘・許 智栄
林 卓郎・水 大介
鈴木 啓之・徳田 剛宏
伊原 崇晃・井上 彰
蛯名 正智・谷口 雄亮
佐藤 慎一

（第37回日本救急医学会総会，盛岡，2009. 10. 30）

Ⅶ. 28. 10 心肺停止蘇生例に対する低体温療法の効果検証

中央市民 救命救急センター・救急部
谷口 雄亮・宮本 泰斗
渥美 生弘・井上 彰
蛯名 正智・伊原 崇晃
徳田 剛宏・鈴木 啓之
水 大介・林 卓郎
佐藤 慎一

（第101回近畿救急医学研究会，大阪，2010. 3. 13）

Ⅶ. 28. 11 植え込み型除細動器（ICD）植え込み時における心内T波センシング評価の試み

中央市民 臨床工学室 石井 利英

（第24回日本不整脈学会学術大会／第26回日本心電学会学術集会 合同学術集会，国立京都国際会館，2009. 7）

Ⅶ. 28. 12　当院における臨床工学技士のアブレーションでの役割

中央市民　臨床工学室　石井　利英

（兵庫県臨床工学技士会オープンカンファレンス，三宮センタープラザ　2号館，2009. 8）

Ⅶ. 28. 13　Assessment of intracardiac T wave sensing on ICD Implantation

中央市民　臨床工学室　石井　利英

（ASIA-PACIFIC HEART RHYTHM SOCIETY，北京，2009. 10）

Ⅶ. 28. 14　当技士室における血液浄化療法への取り組み

中央市民　臨床工学室　坂地　一朗

（第12回神戸急性血液浄化研究会，ポートピアホテル（神戸），2010. 2）

Ⅶ. 28. 15　川崎病における血漿交換の技術的見解と効果

中央市民　臨床工学室　吉田　哲也

（第12回神戸急性血液浄化研究会，ポートピアホテル（神戸），2010. 2）

Ⅶ. 28. 16　Examination of change in amount of circulating blood in concurrent therapy with other agents of exchange and hemodiafiltration

中央市民　臨床工学室　山城　悠葵

（30th Annual Dialysis Conference，アメリカ，シアトル，2010. 3）

Ⅶ. 28. 17　Examination of continuous hemodiafiltration that is achieved by effecting the blood pressure rise after a cardiovascular surgical procedure

中央市民　臨床工学室　井上　和久

（30th Annual Dialysis Conference，アメリカ，シアトル，2010. 3）

Ⅶ. 28. 18　The two cases' examinations that do Virus Removal and erAdication by DFPP to chronic hepatitis C

中央市民　臨床工学室　坂地　一朗

（30th Annual Dialysis Conference，アメリカ，シアトル，2010. 3）

Ⅶ. 28. 19　当院における禁煙外来受診者の臨床的背景及び禁煙成功率の検討

西市民　呼吸器内科　金田　俊彦・冨岡　洋海
奥田　千幸・久保田未央
金子　正博・藤井　宏

（第49回日本呼吸器学会総会，東京，2009. 6. 14）

Ⅶ. 28. 20　マルチチャンネル輸液ポンプ（NIPRO 社製シリンジポンプ SP-80Ws）の連動動作に着目した流量評価

西神戸医療センター　臨床工学室　藤井　清孝・野田　真一
加藤　博史

（第16回近畿臨床工学会，京都，2009. 12）

編　集　後　記

この編集後記を書いているのは平成23年８月ですが、５か月前の３月11日に東日本大震災が起こり、死者、行方不明者を合わせると２万人にものぼる未曽有の被害となりました。ここに謹んで、亡くなられた方々のご冥福をお祈り申し上げます。

地震発生時、私は旧中央市民病院５階の手術室で手術中でしたが、異様に長くゆっくりとした揺れに、底知れぬ恐怖を感じたのを憶えています。この地震のマグニチュードは9.0で日本観測史上最大のものでした。この災害は単独でも、普通なら人が一生の間に経験しなくても済むような、まれで巨大なものでしたが、加えて福島第１原子力発電所の損壊と放射能物質放出事故が続き、我が国は存亡の危機に立たされています。神戸市民病院機構からも中央市民病院の災害派遣チームDMATをはじめ、多くの職員が現地入りし、また災害寄付金を送って支援を行いました。しかし、長期的に見ると、今回主に被災した福島、宮城、岩手の３県は一部の中核都市を除けばもともと医療過疎に悩む地域であり、今後、次第に医療への深刻な影響が表面化してくるものと思われます。我々は今も日常業務の遂行で手いっぱいの毎日ではありますが、日本全体の医療、ひいては国のあり方についても真剣に考える必要があると思うこの頃です。

この紀要第49巻では原著論文３編、総説１編、症例報告１編、笠原がん研究基金報告15編、ＣＰＣ報告と論文および学会発表一覧を掲載しております。市民病院で行われた学術活動の記録として、ぜひご一読ください。例年通り活発な研究活動が行われていますが、学会発表の多さに比して原著論文になっているものは相対的に少ないのが残念です。研究を論文にすると、自身の研究を客観的に眺めることができ、知識が整理され、将来の診療の糧となります。我々、紀要編集委員は投稿していただいた論文を、より良い形にして採択できるように支援しております。学会発表は行ったが、未だ論文化できていない研究などがありましたら、ぜひ気軽に紀要に投稿してみてください。紀要への論文投稿が少ない原因の一つに、出版まで時間がかかることが挙げられますが、これには、論文、学会発表の著者、共著者の所属確認が容易でないという事情があります。市民病院には多くの医師、医療関係者が所属し、異動も多いため、特に学会発表共著者の所属を確認して掲載するのには膨大な労力を要します。そこで当編集委員会では、紀要出版の迅速化のために、できるだけこれらの掲載情報を簡素化し、報告、編集ともに余分な労力をかけずに済むような工夫をすることにいたしました。第50巻からは論文や学会発表一覧の体裁が少し変わりますが、引き続きご理解とご協力をよろしくお願いします。

中央市民病院
副院長　内　藤　　泰

神戸市立病院紀要投稿規程

1．神戸市立病院紀要は、神戸市立病院、西神戸医療センター及び先端医療センターに勤務する医療従事者の研究論文を掲載し、学会報告、その他の学術活動（前年度における業績）を広く記録し、年１回の発刊とする。

2．投降者は、神戸市立病院、西神戸医療センター、及び先端医療センターに勤務する医療従事者に限る（共著はさしつかえない）。編集委員会で依頼した原稿は、この限りでない。

3．原稿の採否は、編集委員会が決定する。また、原稿の体裁、長さ、文体などについて著者に変更を求めることがある。なお、掲載済の原稿は返却しない。

4．原稿の種類及び原稿枚数

(1) 論文（総説）…… 字数制限なし
　（原著）…… 16000字以内
　（症例報告）…… 8000字以内

(2) 医学振興事業等研究費補助による業績報告
…… 16000字以内

(3) 学会報告・論文発表
…… 表題等１枚

(4) ＣＰＣ報告 …… １症例2600字以内
（所定の様式を使用）

5．執筆要領は、次による。

A．論文（総説、原著、症例報告）

(1) 執筆様式は次の通りとする。

① 論文表題（和文）
執筆者所属・氏名（和文）
② 要　　旨（400字以内）（和文）
キーワード（５コ以内）
③ 論文表題（英文）
※英文氏名は、名を先、姓を後(フルネーム)とする。
④ Abstract（200語以内）（英文）
Keywords（５コ以内）（小文字）（英文）
⑤ 本　　論
はじめに（見出し番号は付けない）
…… ┐ 大見出し番号ⅠⅡⅢ～を用いる。
…… ┤ 中　〃　１２３～　〃
…… ┘ 小　〃　(1)(2)(3)～　〃
おわりに(必ずしも必要ない。見出し番号は付けない)
⑥ 文　　献

(2) 原稿は、Ａ４判用紙に34字×25行で、上下左右に約３cmの余白を取り、12ポイント以上で印字すること。数字は半角文字を用いること。

英文も用紙はＡ４判を用い、上下左右に約３cmの余白をとること。字の大きさは12ポイントを原則として、ふさわしいピッチで、行間はダブルスペースとすること。

また、本文についてはプリントアウトしたものと同じ原稿のディスクを同封すること。ディスクに収録する形式は、本文はWord又はテキストファイルとする。筆頭執筆者名、マッキントッシュ、ウィンドウズの別、ファイル名を明記したラベルを貼ること。

原稿中所定の用紙のほか、タイプ用紙、方眼紙、図表は、すべてＡ４判を使用し、写真は、手札型のものをＡ４版用紙に添付する。

(3) 英文抄録は、表題、著者名、所属及び本文で構成する。本分の行間はダブルスペースとする。

(4) 表現法については、下記の点に留意する。
1）本分の中で文献を引用する際には、引用番号は本文の引用順とし、「三輪ら[1)-3)]」のように右肩に番号をふる。
2）略語はできるだけ使わない。止むを得ず使う時は、初出時に正式名を記した後に（　）内に記入する。

(5) 図、表については、下記の点に留意する。
1）図は説明文を別紙に書くこととする。
2）図、表は説明も含め、英語とするのが望ましい。ただし、図、表が日本語の場合は説明も日本語とする。
3）挿入箇所を本文の欄外に指定する。
4）写真は白黒を原則とする。カラー写真は、編集委員会の承認したものに限る
5）電子顕微鏡写真にはスケールを入れる。

(6) 専門用語以外は、当用漢字、新かなづかいを用い、横書とする。

(7) 文献の記載方法は次の書式による。(Index Medicus、医学中央雑誌に従う)
1）雑誌の場合：著者名．表題．雑誌名　発行年；巻：最初ページ－最終ページ．
2）単行本の場合：著者名．書名．版数．発行社の所在地名：発行社，発行年．
3）分担執筆による単行本の中の分担部分の引用の場合：著者名．分担執筆部分の表題．編集者名．書名．版数．発行社の所在地名:発行社，発行年:分担部分の最初ページ－最終ページ．
4）雑誌名は、その雑誌指定の略名がある場合はそれを用い、ない場合は Index Medicus あるいは「日本医学図書館協会編、日本医学雑誌名表」にあるものを用いること。
5）発行年は関歴を用いること。
6）ページは通巻ページを用いること。
7）著者名は、３名までは全員を記載する。４名以上の場合は最初の３名を記載し、「他」あるいは外国語文献の場合は「et al」を付する。
8）実例
① Beltramin AU, Hertzig ME. Sleep and bedtime behavior in preschool－aged children. Pediatrics 1983；71：153－158
② 鈴木義之．細胞生物学からみた遺伝性酵素欠乏症の病態．日児誌　1984；88：405－408.
③ Cohen MM. The child with multiple birth defects. New York：Raven press, 1982；21－30.
④ 松永　英．日本における遺伝性疾患の頻度．日暮　眞編．遺伝相談．小児科Mook32．東京：金原出版，1984：1－11.
⑤ Dorken B, Moller P, Pezzuto A et al. CDw75. In：Knapp W, Dorken B, Gilks WR, et al, eds. Lymphocyte typing Ⅳ：white cell differentiation_antigens．New York：Oxford University Press. 1989：109－110.

(8) 執筆者は、原稿を各施設の庶務係へ提出すること。

B．医学振興事業等研究費補助による実績報告

(1) 執筆要領は、論文（５．Ａ参照）の執筆要領に準ずる。

(2) 別冊は作成しない。

C．学会報告・論文発表

(1) 表題１題ごとに必ず所定の様式を使用する
（所定の様式は各施設の庶務(総務)係へ請求する。）

(2) 学会報告等で発表した学会での研究発表、症例報告、講演などはもれなく投稿する。

D．ＣＰＣ報告

(1) 必ず所定の様式を使用する。

(2) 図表を含めて2600字以内、原本とフロッピーを提出する。

F．その他

(1) 初校は、著者校正とする。
（所定の様式は各施設の庶務係へ請求する。）

(2) 別冊は、20部まで無料とする。これを超える場合とカラー図版の実費は原則として著者が負担するものとする。

神戸市立病院紀要編集委員

先端医療センター	病院長	西尾利一（委員長）
中央市民病院	副院長	石原　隆
	副院長	内藤　泰
	泌尿器科部長	川喜田　睦司
	循環器内科部長	古川　裕
西市民病院	副院長	笠井隆一
	呼吸器内科部長	冨岡洋海
西神戸医療センター	皮膚科部長	堀川達弥
	小児科医長	松原康策

（平成23年7月現在）

神戸市立病院紀要第49巻

平成23年10月31発行

編　集　神戸市立病院紀要編集委員会

発　行　神戸市中央区加納町６丁目５－１

神戸市保健福祉局

地方独立行政法人神戸市民病院機構

印　刷　神　戸　市

印刷所　㈲　岸　本　出　版　印　刷